

# Akutni skrotum u djece

---

**Hasandić, Damir; Bosak Veršić, Ana; Nikolić, Harry**

*Source / Izvornik:* **Paediatrica Croatica, 2015, 59, 135 - 138**

**Journal article, Published version**

**Rad u časopisu, Objavljena verzija rada (izdavačev PDF)**

*Permanent link / Trajna poveznica:* <https://urn.nsk.hr/urn:nbn:hr:184:055678>

*Rights / Prava:* [Attribution 4.0 International](#)/[Imenovanje 4.0 međunarodna](#)

*Download date / Datum preuzimanja:* **2024-08-29**



*Repository / Repozitorij:*

[Repository of the University of Rijeka, Faculty of Medicine - FMRI Repository](#)



## AKUTNI SKROTUM U DJECE

DAMIR HASANDIĆ, ANA BOSAK VERŠIĆ, HARRY NIKOLIĆ\*

*Akutni skrotum je klinički sindrom koji se manifestira akutnim bolnim otokom skrotuma, a često je praćen i općim simptomima. Takvoj kliničkoj slici mogu biti uzrok mnoge bolesti koje su dobro poznati patološki entiteti. Najčešći patološki entiteti koji uzrokuju akutni skrotum su: ishemija (torzija testisa, torzija appendixa testisa ili epididimisa), zatim trauma (ruptura testisa, intratestikularni hematoma, kontuzija testisa, hematocele), infekcije (akutni epididimitis, akutni epididimoorhitis, akutni orhitis), upalna stanja (Henoch-Schonlein purpura, masna nekroza), kila (inkarcerirana ingvinalna hernija sa ili bez testikularne ishemije), te naposljetku akutna ili kronična stanja koja mogu dovesti do slike akutnog skrotuma (spermatokela, hidrokela, tumori testisa, varikocela). Iako je diferencijalna dijagnoza akutnog skrotuma vrlo velika, iscrpno uzimanje podataka od pacijenta/roditelja, te detaljan fizikalni pregled mogu nam točno definirati uzrok koji je doveo do razvoja akutnog skrotuma i samim time i olakšati odabir najprikladnijeg liječenja. Uz anamnezu i detaljan fizikalni pregled od velike pomoći pri postavljanju dijagnoze može biti ultrazvuk navedene regije, zatim collar doppler, te laboratorijske pretrage (kvantitativni i kvalitativni pregled urina te krvni testovi). Kod većine djece neophodna je kirurška eksploracija, koja nije samo terapijska već i dijagnostička.*

Deskriptori: DIJETE, BOL, SKROTUM

### UVOD

Krahn i Moharrt su 1972. g. uveli pojam "akutnog skrotuma", nastojeći ukazati na ozbiljnost pristupa različitim patološkim stanjima u području skrotuma, a sve u svrhu spašavanja testisa. Istraživanja su pokazala da je dob djeteta nevažan faktor u dijagnozi akutnog skrotuma. Torzija testisa se najčešće javlja u novorođenčadi i u dječaka nakon puberteta, iako se može pojaviti u djece svih dobnih skupina. Schönlein-Henoch purpura i torzija privjesaka testisa se obično javljaju u predpubertetskih dječaka, dok se epididimitis, epididimoorhitis, te ostala upalna stanja u skrotumu najčešće javljaju u djece nakon puberteta (1). Kliničkom slikom akutnog skrotuma dominira jaka bol, crvenilo i otok skrotuma/hemiskrotuma. Nadalje mogu biti izraženi i jaki opći simptomi kao što su:

mučnina, povraćanje, loše opće stanje, odbijanje hrane, bolovi u trbuhu, proljev, glavobolja itd. (2, 3).

Liječnik treba biti svjestan da ovo stanje može izazvati nelagodu kod djeteta, te ono može suprimirati trajanje tegoba i samu bol, što zbog same nelagode tokom pregleda, što zbog straha djeteta. Stoga pregled i anamnezu treba uzimati pažljivo uz prisustvo roditelja te tako smanjiti strah i nelagodu kod djeteta.

### ETIOLOGIJA

Torzija testisa je jedan od najčešćih uzroka akutnog skrotuma. Ostali patološki entiteti koji mogu uzrokovati akutni skrotum su:

- ishemija (u koju spada već spomenuta torzija testisa, zatim torzija apendiksa testisa i epididimisa);
- trauma u području skrotuma (ruptura testisa, kontuzija testisa, hematocele, intratestikularni hematoma);
- infekcije (akutni epididimitis, akutni epididimoorhitis, akutni orhitis);

- upalna stanja (Henoch-Schonlein purpura, masna nekroza);
- akutna ili kronična stanja koja mogu dovesti do slike akutnog skrotuma (hidrokela, varikocela, tumori testisa itd.);
- hernija (inkarcerirana ingvinalna hernija sa ili bez testikularne ishemije) (4-7).

### KLINIČKA SLIKA

Kliničkom slikom dominira jaka bol, crvenilo i otok skrotuma, te jaki opći simptomi kao što su: mučnina, povraćanje, loše opće stanje, proljev, disurija, kolaps, glavobolja itd. (8). Različiti patološki entiteti koji su gore spomenuti mogu dovesti do akutnog skrotuma, te ćemo ih u ovom poglavlju iscrpnije obraditi.

Već je spomenuto da je torzija testisa jedan od najčešćih uzroka akutnog skrotuma. Razlikuju se dva tipa torzije testisa: neonatalni ili ekstravaginalni tip gdje se testis zarotira oko svoje uzdužne osi izvan svojih ovojnica, te adolescentni ili intravaginalni tip kod koje se nalaze

\*KBC Rijeka, Klinika za dječju kirurgiju

Adresa za dopisivanje:  
Prim. doc. dr. sc. Harry Nikolić, dr. med.  
KBC Rijeka, Klinika za dječju kirurgiju  
51000 Rijeka, Istarska 43  
E-mail: hnikolic@kbc-rijeka.hr

predispozicijski faktori kao što je visoka insercija tunike vaginalis i poprečni položaj testisa. Kliničkom slikom kod neonatalne torzije dominira palpabilna masa koja je neosjetljiva, tj. bezbolna na palpaciju, a kod adolescentne torzije dominira jaka plapatorna bolnost zahvaćenog testisa koja može biti praćena povraćanjem, glavoboljom, kolapsom i nizom drugih općih simptoma (1, 5, 7).

Hidatida Morgagni je mala cista koja je smještena na gornjem polu testisa, a ostatak je paramezonefričnog Müllero-vog voda. Simptomi torzije hidatide su isti kao i kod torzije testisa samo blažeg intenziteta s tom razlikom što se palpatorno na gornjem polu testisa evidentira cistična bolna tvorba. Torzija hidatide najčešće se javlja između desete i trinaeste godine života. Gotovo četvrtina pacijenata u anamnezi iskazuju traumu (izravan udarac) u području zahvaćenog testisa (6, 7).

Traume u području skrotuma su relativno česte u dječjoj dobi. Najčešće nastaju kao posljedica izravnih udarača u području skrotuma. Klinička slika kod traume u području skrotuma može varirati od vrlo blage u obliku edema ili manje ekstraplacije krvi, do vrlo teške u smislu ozljeda većih krvnih žila koje dovode do infarkta i atrofije testisa. Kao poseban entitet kod traume u području skrotuma je hematokela koja označava nakupljanje krvi između listova tunike vaginalis testisa (4).

Infekcije koje mogu dovesti do slike akutnog skrotuma su akutni epididimitis, akutni orhitis te najčešće akutni epididimoorhitis. Ova patološka stanja nisu česta u dječjoj dobi, ali se pojavljuju, te se stoga moraju spomenuti u ovom poglavlju. Akutni epididimitis se najčešće dovodi u vezu sa seksualnom aktivnošću u mladim osobama. U mladim predpubertetskih dječaka akutni epididimitis se dovode u vezu sa anomalijama mokraćnog sustava te se stoga ovakav nalaz u mlađe djece zahtijeva posebnu pozornost te obradu (6).

Upalna stanja koje se dovode u vezu sa nastankom akutnog skrotuma su Henoch-Schonlein purpura te masna nekroza. Henoch-Schonlein purpura je

sistemska vaskularna bolest nepoznate etiologije koju karakteriziraju purpura, bol u zglobovima, bol u trbuhu, gastrointestinalno krvarenje, a ponekad i krvarenje u skrotum. Ovakvo stanje zahtijeva najprije sistemnu obradu i pregled pedijatra reumatologa i kao takva nije predmet i interes dječjeg kirurga (5, 7). Akutna ili kronična stanja koja mogu dovesti do slike akutnog skrotuma su: hidrokela, varikokela, tumori testisa.

Hidrokela je pojam koji označava nakupljanje tekućine u ovojnicama testisa ili u sjemenovodu. Uzroci su mnogobrojni, a kod djece je najčešći uzrok neobliterirana komunikacija između trbušne šupljine i skrotuma, pa ovaj tip hidrokele nazivamo komunicirajući tip hidrokele. Što se tiče drugog tipa hidrokele (nekomunicirajući tip), on nastaje zbog neravnoteže između stvaranja, upijanja i nakupljanja tekućine. Neki od uzroka ovog tipa hidrokele su upale u području skrotuma i testisa (epididimitis, orhitis), zatim traume testisa, tumori testisa itd. Kliničkom slikom dominira otok skrotuma te osjećaj težine u skrotumu i prepomenama. Djeca se najčešće ne žale na bol, a u deset posto slučajeva hidrokela je obostrana.

Varikokela je zmijolika dilatacija vena spermatičnog funikulusa. Obično se ne pojavljuje prije desete godine života. Simptomatska ili sekundarna varikokela može nastati i prije desete godine života i to zbog kompresije spermatičnih vena tumorom bubrega. Primarna varikokela se javlja isključivo sa lijeve strane, a bilateralna varikokela je izrazito rijetko stanje. Kod varikokela je osjetno smanjena abdominalno-skrotalna razlika u tjelesnoj temperaturi sa 3° C na 0,2° C i zbog toga može biti oštećena spermatogeneza. Subjektivne tegobe se očituju u smislu tupih bolova zahvaćene strane skrotuma, peckanja i svrbeža (6).

Tumori testisa su najčešće maligni i izrazito rijetko se javljaju u dječjoj dobi. U dječjoj dobi najčešći su teratomi. Benigni teratomi se najčešće pojavljuju kod male djece, građeni su od dobro diferenciranog tkiva (kost, mišić, hrskavica), te polagano rastu. Maligni teratomi mogu biti anaplastični ili opet sa manje ili više diferenciranim izgledom stanica

poput karcinoma (teratokarcinom). Kliničkom slikom tumora testisa u dječjoj dobi najčešće dominiraju: bezbolno povećanje testisa, pojava čvora u testisu i hidrokela. Kod naglog rasta tumora može se javiti jaka bol u testisu i hematokela (6).

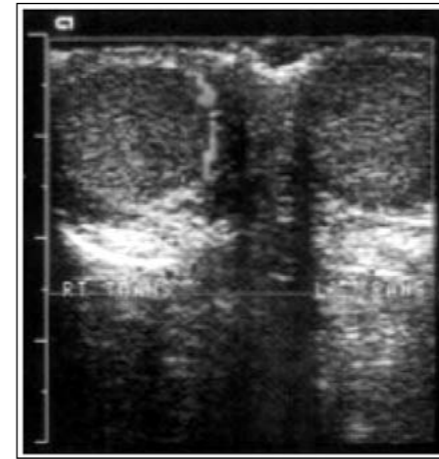U dječjoj dobi dolazi u obzir samo indirektna ingvinalna hernija koja se u dječaka razvija iz neobliteriranog procesus vaginalisa. Ovisno o lokalizaciji i opsegu zahvaćenog procesus vaginalisa može se razviti manja ili veća (sve do skrotuma) indirektna kila. U 40% novorođenčadi procesus vaginalis je zatvoren tokom prve godine života. Kod inkarciracije djeteta bolno plače, može povraćati, a kod pregleda se nađe bolna palpabilna masa u ingvinumu koja se kod većih kila može protezati i do skrotuma pa nam može imitirati sliku tj. sindroma akutnog skrotuma (8). Neka još rijetka stanja mogu dovesti do slike akutnog skrotuma, a to su idiopatski edem skrotuma i Fournierova gangrena skrotuma (6).

Idiopatski edem skrotuma se obično javlja u dječaka između treće i devete godine života. Manifestira se otokom, crvenilom i edemom skrotuma. Palpaciju testisa i epididimisa obično nije moguće provesti zbog jakog edema. Budući je alergija etiološki faktor u nastanku idiopatskog edema skrotuma u terapiji se mogu dati i antihistaminici. Edem obično nestaje jako brzo i ne zahtjeva velike napore liječnika u rješavanju ovog stanja.

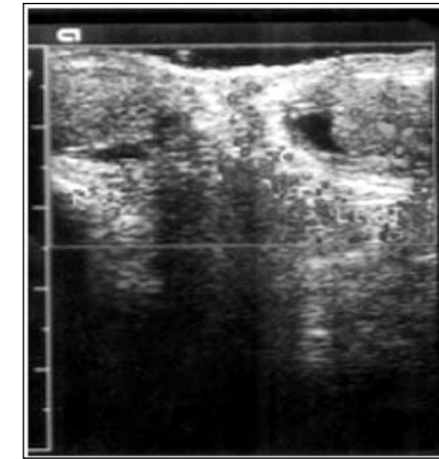
Fournierova gangrena je rijetka bolest i može se javiti u svakoj životnoj dobi. Bolest se obično razvija naglo s jakim edemom testisa, crvenilom, supkutanim emfizemom i brzo se razvija gangrena. Ova bolest je praćena s intenzivnim općim simptomima kao što su: zimica, tresavica, povraćanje, povišena tjelesna temperatura. Pravi uzrok bolesti nije poznat, ali se zna da se češće javlja u sklopu sistemskih bolesti.

#### DIJAGNOZA

Dijagnoza akutnog skrotuma se temelji na osnovi anamneze, kliničke slike, fizikalnog pregleda, laboratorijskih pretraga te radioloških metoda (9). Po-



Slika 1. Ultrasonogram pokazuje torziju lijevog testisa kod četrnaestogodišnjeg dječaka koji je imao bol u lijevom testisu kroz 4 sata



Slika 2. Ultrasonogram pokazuje upalni proces epididimitisa u šesnaestogodišnjeg dječaka koji je imao bol u lijevom testisu unatrag 24 sata

četak, tijek i karakter boli moraju biti točno utvrđeni sa pravodobnom i dobro uzetom anamnezom. Preporuča se da tijekom uzimanja anamneze budu prisutni i roditelji da se smanji strah i nelagoda kod djeteta. Fizikalni pregled bi trebao uključivati inspekciju i palpaciju abdomena, testisa, epididimisa, skrotuma i predio prepona zahvaćene strane.

Analizu mokraće treba provesti kako bi se isključila infekcija urinarnog trakta u svakog bolesnika s akutnim skrotumom. Od laboratorijskih pretraga krvi najčešće se radi rutinska i diferencijalna krvna slika. U slučajevima kod kojih sumnjamo na upalnu genezu akutnog skrotuma, može se napraviti i C-reaktivni protein kao marker upale. Do nedavno se nisu koristile imaging studije u potvrđivanju akutnog skrotuma. U nastojanju da se poboljša dijagnostička točnost i da se izbjegnu nepotrebne operacijske procedure, imaging studije kao što su ultrazvuk i color doppler se sve više nameću kao zlatni standard dijagnosticiranja akutnog skrotuma (9, 10).

#### LJEČENJE

Liječenje akutnog skrotuma proteže se od hitne operacije (torzija testisa i hidatide) do konzervativnog pristupa kao što su mirovanje i lokalna primjena hladnih obloga. Ako postoji sumnja na torziju testisa potreban je što hitniji kirurški zahvat. Odgađanje operacije može dovesti do dugoročnog oštećenja ili gubitka testisa. Kirurška detorzija testisa dovodi do trenutnog smanjivanja i prestanka boli, a simultana obostrana fiksacija sprječava recidiv torzije.

Za ublažavanje boli kod akutnog skrotuma indicirani su analgetici, a u slučajevima bakterijskog epididimitisa ili orhitisa indicirani su antibiotici. Antibiotici se daju empirijski, te u velikoj većini slučajeva nema potrebe za davanjem druge linije antibiotika. Ipak kod većine djece je neophodna kirurška eksploracija skrotuma, koja nije samo terapijska, nego u velikoj većini slučajeva i dijagnostička (9).

Autori izjavljuju da nisu bili u sukobu interesa. Authors declare no conflict of interest.

#### LITERATURA

- Lewis AG, Bukowski TP, Jarvis PD, Wacksman J, Sheldon CA. Evaluation of acute scrotum in the emergency department. J Pediatr Surg. 1995; 30: 277-82.
- Agrawal AM, Tripathi PS, Shankwar A, Naveen C. Role of Ultrasound with Color Doppler in Acute Scrotum Management J Family Med Prim Care. 2014; 3 (4): 409-12.
- Z. Pogorelić, I. Jurić, D. Furlan i sur. Torzija testisa u diferencijalnoj dijagnozi akutnog abdomena u dječaka. Paediatr Croat. 2013; 57 (1): 160-4.
- <http://www.radiologyassistant.nl/en/p45c4a94292861/acute-scrotum-in-children.html>.
- Choong CS, Liew KL, Liu PN, Kuo TU, Su CM. Acute scrotum in Henoch-Schönlein purpura. Zhonghua Yi Xue Za Zhi (Taipei). 2000; 63 (7): 577-80.
- Ivan Bradić, Kirurgija dječje dobi. Zagreb: medicinski fakultet Sveučilišta u Zagrebu; 1991.
- Leape LL. Torsion of the testis U: Rawitch MM, Welch K, Benson CD et al. Pediatric surgery, 3rd edition. Chicago London: Year Book Medical Publishes, inc; 1979; 1396-9.
- <http://www.msd-prirucnici.placebo.hr/msd-prirucnik/bolesti-probave/akutni-abdomen-i-kirurska-gastroenterologija/hernije-abdominalne-stjenke>.
- Galejs LE, Kass EJ. Diagnosis and treatment of the acute scrotum. Am Fam Physician. 1999; 59 (4): 817-24.
- Coley BD. Ultrasound of the acute pediatric scrotum. Magyar Radiologia 2005; 79 (6): 276-85.

### Summary

#### ACUTE SCROTUM IN CHILDREN

D. Hasandić, A. Bosak Veršić, H. Nikolić

*Acute scrotum is a clinical syndrome presenting with acute painful oedema of scrotum often accompanied by general symptoms. The cause of this condition can be many diseases which are well known clinical entities. The most common pathological entities causing acute scrotum are ischemia (testicular torsion, torsion of appendix testis or epididymis), trauma (testicular rupture, intratesticular hematoma, contusion of testicle, hematocele), infections (acute epididymitis, acute epididymoorchitis, acute orchitis), inflammatory conditions (Henoch-Schonlein purpura, fatty necrosis), hernia (incarcerated inguinal hernia with or without testicular ischemia) and finally acute or chronic conditions that can lead to acute scrotum (spermatocele, hydrocele, testicular tumors, varicocele). Furthermore, with differential diagnosis of acute scrotum being very wide, detailed anamnesis from patient/parents and detailed physical examination can accurately define the cause of diagnosis and the best required treatment. Besides the anamnesis and detailed physical examination ultrasound of indicated region, color doppler and laboratory findings (quantitative and qualitative urin screening and blood tests) can be helpful. In majority of children surgical exploration is necessary and is not only therapeutic but also diagnostic.*

Descriptors: CHILD, PAIN, SCROTUM

Primljeno/Received: 27. 3. 2015.

Prihvaćeno/Accepted: 7. 4. 2015.