

# Pristup djetetu koje šepa u ordinaciji obiteljske medicine

---

Zavidić, Tina; Lovrinić, Đino; Bukmir, Leonardo

Source / Izvornik: **Medicina familiaris Croatica : journal of the Croatian Association of Family medicine, 2019, 27, 41 - 49**

Journal article, Published version

Rad u časopisu, Objavljena verzija rada (izdavačev PDF)

Permanent link / Trajna poveznica: <https://um.nsk.hr/um:nbn:hr:184:231227>

Rights / Prava: [Attribution 4.0 International](#)/[Imenovanje 4.0 međunarodna](#)

Download date / Datum preuzimanja: **2024-07-14**



Repository / Repozitorij:

[Repository of the University of Rijeka, Faculty of Medicine - FMRI Repository](#)



## Pristup djetetu koje šepa u ordinaciji obiteljske medicine

### *Diagnostic approach to limping child in GP's office*

Tina Zavidic<sup>1</sup>, Dino Lovrinić<sup>2</sup>, Leonardo Bukmir<sup>3</sup>

#### Sažetak

Šepanje je relativno čest razlog dolaska roditelja s malim djetetom liječniku obiteljske medicine ili pedijatru na pregled, uz učestalost od oko četiri slučaja na 1000 pregleda. Definira se kao neujednačeno, grčevito, otežano hodanje, obično uzrokovano bolom, slabošću ili deformitetom. Najčešće je riječ o benignom, prolaznom stanju, no može se raditi i o životno ugrožavajućem stanju.

Cilj je prikazati pristup koji treba imati liječnik obiteljske medicine u diferencijalno-dijagnostičkom postupku i skrbi za dijete koje šepa. Za potrebe ovog preglednog rada pretraživana je literatura vezana uz prisutnost bolnog kuka i posljedičnog šepanja kod djece te postojeće smjernice iz ovog područja.

Pri evaluaciji šepanja najvažnije je uzeti detaljnu anamnezu i učiniti kompletan fizikalni pregled djeteta. Važno je poznavati smjernice za postupanje kod pojave šepanja u djece, kako bi se na vrijeme otkrila potencijalno opasna medicinska stanja koja mogu za posljedicu imati invaliditet, ali i da se ne bi pretjeranim dijagnostičkim postupcima i liječenjem naštetilo djeci koja boluju od benignih, samolimitirajućih bolesti manifestiranim šepanjem.

Uloga liječnika obiteljske medicine je i skrb za malu djecu. Cjeloživotnom edukacijom liječnika, detaljno uzetom anamnezom i fizikalnim pregledom bolesnika te dodatnim dostupnim dijagnostičkim pretragama u potpunosti se može pratiti razvoj bolesti te pravovremeno prepoznati komplikacije ako do njih dođe.

**Ključne riječi:** dijete, šepanje, bolni kuk, obiteljska medicina

#### Summary

Limping is a relatively common symptom in smaller children brought to family doctor or pediatrician for examination by their parents - approximately four cases per 1000 consultations. It is defined as an uneven, cramped, painful walking, usually caused by pain, weakness or deformity. Most commonly it is a benign and transient condition but it can sometimes be a life-threatening condition.

Our aim is to show the approach of family practitioner to the diagnostic procedure and care for the child with a limp. We studied the literature connected with painful hip and consequent limp in children, including the existing guidelines in this area for this review.

<sup>1</sup> Tina Zavidic, dr.med., specijalist obiteljske medicine, Istarski domovi zdravlja – Pazin

<sup>2</sup> Prim.mr.sc. Dino Lovrinić, dr.med., specijalist opće medicine, Specijalistička ordinacija opće medicine, Pazin

<sup>3</sup> Doc.dr.sc. Leonardo Bukmir, dr.med., specijalist obiteljske medicine, Katedra za obiteljsku medicinu, Medicinski fakultet Sveučilišta u Rijeci, Specijalistička ordinacija obiteljske medicine, Rijeka

**Kontakt:** [tina.zavidic@gmail.com](mailto:tina.zavidic@gmail.com)

Taking a detailed history and making a complete physical examination of the child when evaluating the limp is crucial. It is important to know the guidelines for approaching the child with a limp in order to detect potentially dangerous medical conditions that could result in permanent disability. Children suffering from benign, self-modeling diseases with manifested limp should not be over-diagnosed and over-treated.

Family physicians are also caring for small children. Through lifelong medical education, detailed medical history and physical examination, as well as through additional available diagnostic examinations, it is possible to fully monitor the development of the disease and to recognize possible complications in time.

**Key words:** child, limp, painful hip, family medicine

## Uvod

Dječji kuk se razlikuje od odraslog po prisutnosti hrskavičnih ploča rasta koje ga postupno oblikuju u sferični zglob s povoljnim odnosom konkavnog i konveksnog zglobnog tijela, uz ispravnu orijentaciju zglobnih tijela u prostoru.

Djeca koja se prezentiraju s akutnom netraumatskom patologijom kuka mogu imati veliki raspon različitih simptoma, od šepanja, abnormalnog hoda, bolova, odbijanja podnošenja težine ili smanjene pokretljivosti zahvaćenog zgloba. Te smetnje predstavljaju dijagnostički problem za liječnike obiteljske medicine, pedijatre ili liječnike hitne pomoći kojima se roditelji obraćaju za pomoć. Razlog tome je velika raznolikost simptoma, kao i velik raspon mogućih diferencijalno-dijagnostičkih entiteta.

Šepanje je relativno čest simptom zbog kojeg roditelji dovode djecu na pregled liječniku opće medicine ili pedijatru. Definirano je kao neujednačeno, grčevito, otežano hodanje obično izazvano bolom, slabošću ili deformitetom<sup>1</sup>.

Najčešće je riječ o benignom, prolaznom stanju kod djeteta. Liječnik se, uzimajući u obzir diferencijalno dijagnostički pristup šepanju, susreće s cijelim nizom mogućih uzroka kao što su infekcija, trauma, novotvorine te upalne, neuromuskularne, razvojne i kongenitalne bolesti<sup>2</sup>.

Najznačajnije i najčešće bolesti dječjeg kuka su razvojni poremećaj kuka, Legg-Calve-Perthesova bolest, tranzitorni sinovitis, epifizioliza glave femura i septički artritis. U dječjoj dobi kuk može biti zahvaćen i drugim bolestima, dobroćudnim i zloćudnim tumorima te specifičnim upalama, kao što je tuberkuloza ili juvenilni idiopatski artritis. Razvojni poremećaj kuka je bolest novorođenačke i dojenačke dobi, Legg-Calve-Perthesova bolest i tranzitorni sinovitis se najčešće javljaju u predškolskoj i ranoj školskoj dobi, epifizioliza glave femura je bolest prepubertetskog zamaha rasta, a septički artritis se može javiti u bilo koje životno doba.

Među manjom djecom (prve tri godine života) najčešće se radi o tranzitornom sinovitisu, septičkom artritisu, neurološkim poremećajima, kongenitalnim anomalijama, juvenilnim reumatoidnim artritisom ili novotvoreninama. Kod djece od četiri do deset godina, uz već prisutne dijagnoze, često se javlja i Legg-Calvé-Perthesova bolest i nespecifična mišićna bol, dok kod djece od 11 do 15 godina česte su i hondroliza te osteohondritis.

U literaturi se susreću razni protokoli i smjernice za postupanje kod pojave šepanja u djece, kako bi se na vrijeme otkrila potencijalno opasna medicinska stanja koja mogu za posljedicu imati invaliditet, ali i da se ne bi pretjeranim dijagnostičiranjem i liječenjem naštetilo djeci koja boluju od benignih, samolimitirajućih bolesti manifestiranim šepanjem.

## Metode

Za potrebe ovog preglednog rada pretraživana je literatura vezana uz prisutnost bolnog kuka i posljedičnog šepanja kod djece te postojeće smjernice iz ovog područja. Baze podataka PubMed

i Cochrane pretraživane su pod pojmovima: Child, Limp, Painful hip. U obzir su uzete publikacije objavljene od 1979. do 2018. godine.

## Normalan hod i šepanje

U samom početku liječnik treba razlučiti radi li se o akutnom ili kroničnom šepanju te postoji li pri tome i bol. Da bi se postavila pravilna dijagnoza šepanja liječnik najprije mora biti dobro upoznat s procesom normalnog razvoja hoda.

Pregled bilo kojeg organskog sustava u djece treba biti prilagođen dobi, uključujući i pregled lokomotornog sustava. Kad dijete prohoda, najprije hoda na širokoj osnovi, punim stopalom radi održavanja ravnoteže. Najčešće su noge rotirane prema van s određenim stupnjem savijanja. Između druge i pete godine postoji lagani valgozitet koljena (X-koljena), koji se obično izgubi do sedme godine djeteta. Oko četvrte-pete godine razvije se medijalni uzdužni luk pa se kod djece više ne nalaze ravna stopala. U dobi od osam godina djeca razvijaju hod i držanje odrasle osobe<sup>3,4</sup>.

Normalni hod je skup simetričnih, ritmičkih pokreta koji se izmjenjuju. Mogu se podijeliti u dvije faze, zamašnu i potpornu, od čega 60% otpada na potpornu fazu. U potpornoj fazi stopalo je u kontaktu s podlogom, dok u zamašnoj fazi stopalo je u zraku.

Postoji nekoliko različitih vrsta šepanja, no sama vrsta šepanja ne može nam pomoći u postavljanju dijagnoze. Najčešći oblik šepanja je antalglični hod, karakteriziran skraćanjem potporne faze, što predstavlja kompenzatorni mehanizam usvojen kako bi se prevenirao nastanak boli u zahvaćenoj nozi. Kod raznih upala, pri cerebralnoj paralizi ili kod nesrazmjera u duljini nogu javlja se cirkumdukcijski hod, pri kojem dijete abducira kuk tijekom zamašne faze<sup>5</sup>.

Kod poremećene mehanike kuka, najčešće zbog slabosti kuka, vidi se Trendelenburgov hod. Najčešće se javlja kod prirodnog iščašenja kukova, Perthesove bolesti te epifizioloze glave bedrene

kosti. Zdjelica se spušta na suprotnu stranu zbog nestabilnosti pri opterećenju bolesne noge. Zglobna tijela nemaju međusobnog uporišta pa pelvitrohanterna muskulatura ne može održati horizontalni položaj zdjelice<sup>5</sup>.

Kod slabosti peroneusa ili u Charcot-Marie-Toothovoj bolesti javlja se pijetlov hod, odnosno viseće stopalo. Radi se o slabosti dorzifleksornih mišića stopala te dijete ne može izvesti stajanje na petama. Kako bi kompenziralo padanje stopala, dijete snažnije flektira kuk i koljeno nakon čega stopalo udara o pod<sup>5</sup>. Kod djece sa skraćenom Ahilovom tetivom, napetosti gastrocnemijusa ili kod pes equinovarus, zbog ograničene dorzifleksije gležnja javlja se hod po prstima<sup>5</sup>.

## Anamneza

Pri evaluaciji šepanja najvažnije je uzeti detaljnu anamnezu i učiniti kompletan fizikalni pregled djeteta. Podaci koji nam pomažu u otkrivanju etiologije šepanja su dob i spol djeteta, karakter i lokalizacija boli te podaci o čimbenicima koji pogoršavaju ili umanjuju bol.

Akutno bolno šepanje upućuje na infekciju, traumu i malignu bolest. Kod djece s kroničnim šepanjem treba obratiti pozornost na dotadašnji psihomotorni razvoj te mogućnost postojanja pozitivne obiteljske anamneze vezene za poremećaj hoda<sup>5</sup>. Uvijek treba imati na umu i postojanje odražene boli, pa se neka patološka stanja kuka mogu prezentirati bolima u koljenu ili se bol u donjem dijelu leđa može očitovati bolima u vanjskom dijelu bedra<sup>6</sup>. Postojanje nekih sustavnih znakova bolesti, kao što su povišena tjelesna temperatura, gubitak tjelesne težine ili opća slabost, upućuju na reumatske ili maligne bolesti<sup>5</sup>.

## Klinički pregled

Osnovne komponente kliničkog pregleda djeteta koje šepa su analiza hoda, pregled kostiju, zglobova i mišića te cjeloviti pregled ostalih organskih sustava. Dijete treba promatrati kroz

nekoliko ciklusa hoda, uočiti ritam i simetriju udova tijekom hoda i pri tome promatrati hod s obućom i bez nje<sup>5</sup>. Bitno je detaljno pregledati svaki zglob s okolnim strukturama, utvrditi opseg aktivnih i pasivnih pokreta u zglobu te jasno dokumentirati svaku uočenu promjenu, kao što su bol, otok zgloba ili redukcija pokreta. Palpacijom utvrđujemo toplinu kože iznad zgloba, otok zgloba, atrofiju miškulature ili postojanje izljeva u zglobu. Pregledati treba cijeli lokomotorni sustav, uključujući sakroilijačne zglobove, kralježnicu, koljena i stopala te evidentirati deformitete.

Trendelenburgov test može pomoći u otkrivanju uzroka koji dovode do slabosti abduktora kuka. Dijete stoji na zahvaćenoj nozi i podiže nezahvaćenu nogu od poda. Ako je pozitivan, zdjelica ne uspijeva ostati u razini te se spušta dolje prema nezahvaćenoj strani<sup>7</sup>.

Galeazzijev znak signalizira stanja koja uzrokuju diskrepanciju u duljini nogu. Dijete se polegne sa flektiranim kukovima i koljenima. Test je pozitivan ako je koljeno zahvaćene noge niže od koljena zdrave noge<sup>7</sup>.

Patrickov test (Faberov test) može ukazivati na patologiju sakroilijačnih zglobova. Dijete se polegne te se ispituje fleksija, abdukcija i vanjska rotacija zgloba kuka. Kod pozitivnog testa javlja se bol u sakroilijačnim zglobovima<sup>7</sup>.

### Dijagnostičke pretrage

Ako postoji sumnja na infektivnu ili upalnu etiologiju šepanja potrebno je učiniti osnovni laboratorij koji će uključivati kompletnu krvnu sliku, sedimentaciju i C-reaktivni protein. Kod izljeva u zglobu, sa sumnjom na infekciju, potrebno je učiniti aspiraciju zgloba. Do povišenja sedimentacije dolazi 24-48 sati od početka infekcije. Vrijednosti sedimentacije se polako normaliziraju i ne koreliraju najbolje s kliničkim poboljšanjem. Do povišenja CRP-a dolazi već za 6 sati od početka upale i normaliziraju se znatno prije vrijednosti sedimentacije<sup>5</sup>.

Radiološkim pretragama pokušavamo izolirati patologiju i isključiti stanja sa značajno dugotrajnim morbiditetom<sup>8</sup>. Prvi izbor je konvencionalna radiografija koja nam prikazuje kosti i zglobove te eventualnu prisutnost izljeva u zglobu ili poremećajima u mekom tkivu oko zgloba. Inicijalna radiografija može u početku biti i urednog prikaza kod djece sa stres-prijelomima, prijeloma dojenčadi, Legg-Calvé-Perthesove bolesti, osteomijelitisa ili septičkog artritisa<sup>7</sup>.

Ultrazvuk je metoda izbora kod izljeva u zglob. Neškodljiv je stoga se može ponavljati više puta i pratiti razvoj bolesti kod djeteta. Također, ultrazvuk ima nezamjenjivo mjesto u ranom otkrivanju i probiru te praćenju uspješnosti liječenja razvojnog poremećaja kuka u prvoj godini života<sup>9-11</sup>.

Scintigrafija kosti s radioaktivnim tehnejem uvelike pomaže pri lociranju izvora šepanja kod djece kod koje anamnezom, fizikalnim pregledom i konvencionalnom radiografijom to nije postignuto. Moguće je otkriti patološke promjene u ranim fazama bolesti, npr. kod septičkog artritisa, osteomijelitisa, Perthesove bolesti, prijeloma zamora ili osteoid osteoma<sup>12</sup>.

Kompjuterizirana tomografija slabija je radiološka metoda u prikazu kontrasta različitih mekih tkiva, ali daje izvrstan uvid u stanje kosti. Metoda je izbora za prikaz kortikalnih koštanih abnormalnosti, npr. tarzalne koalicije, spondilolize/spondilolisteze, osteoid osteoma. Pri početnoj evaluaciji šepanja rijetko je indicirana<sup>5</sup>.

Magnetska rezonancija radiološka je metoda izbora za prikaz mekotkivnih i unutarzglobnih struktura, kao i neuralnih struktura kralježnice. Obično slijedi konvencionalnu radiografiju ili scintigrafiju kod sumnje na koštanu leziju, odnosno ultrazvučni pregled kod sumnje na patologiju mekih tkiva<sup>5</sup>.

### Rasprava

**Akutni prolazni (tranzitorni) sinovitis** je najčešći uzrok netraumatske boli u kuku i posljedičnog šepanja kod djece starosti od četiri do deset

godina<sup>2,13</sup>. Radi se o prolaznoj, kratkotrajnoj neinfektivnoj seroznoj upali sinovijalne ovojnice s izljevom u zglobu kuka. Karakteriziraju ga bol i ograničenje pokreta u kuku koji nastaju bez jasnih uzroka, povlače se postepeno na konzervativnu terapiju. Iako se u većini slučajeva ne utvrdi jasan uzrok, kod određenog broja djece postoji podatak o nedavnoj infekciji gornjeg respiratornog sustava ili blažoj traumi.

U prospektivnoj studiji koja je uspoređivala učestalost tranzitnog sinovitisa i Perthesove bolesti, približna godišnja incidencija sinovitisa bila je 0,2% s kumulativnim životnim rizikom od 3%<sup>13</sup>. Prema drugim dostupnim podacima u literaturi primijećeno je da većina djece ima simptome jedan do tri dana, a samo oko 12% osjeća bol do mjesec dana<sup>14</sup>. Iako se u većini slučajeva ne može utvrditi jasan uzrok bola, kod određenog broja djece postoji podatak o nedavnoj infekciji gornjeg respiratornog trakta<sup>15</sup>.

Bolest je karakterizirana upalnim promjenama sinovijalne ovojnice s izljevom, najčešće samo u jednom kuku. Afekciju oba kuka vidi se u 5% slučajeva<sup>14</sup>. Ultrazvučno se u oko 25% slučajeva može naći izljev u oba kuka<sup>16</sup>. Povišene temperature nema, no ako se pojavi, mora se posumnjati na septični artritis. Dijagnoza se postavlja isključivanjem drugih stanja poput septičkog artritisa, Perthesove bolesti, epifiziolize glavice femura, Lyme sinovitisa, kroničnog juvenilnog artritisa ili tumora kosti. Postavljanje dijagnoze seroznog sinovitisa kuka za liječnika je uvijek izazov. Infekcija kuka treba biti što prije isključena. Postoje tzv. četiri velika kriterija za diferencijalnu dijagnozu seroznog sinovitisa i septičkog sinovitisa, a to su: povišena tjelesna temperatura iznad 38<sup>0</sup> C, sedimentacija eritrocita iznad 40 mm/sat, leukociti viši od 12,0 x 10<sup>3</sup>mm<sup>3</sup> i nemogućnost stajanja na bolnoj nozi. Neki autori pridodaju i peti signifikantni simptom, a to je vrijednost CRP-a iznad 20 mg/l<sup>17</sup>. Radiografija je nespecifična metoda pretrage kod sumnje na sinovitis budući da samo izuzetno može prikazati

indirektne znakove izljeva u zglob te je stoga indicirana zbog isključenja drugih težih bolesti. Djeca sa sinovitisom prilikom pregleda zauzimaju antalglični položaj i hod te obično drže kuk u fleksiji, abdukciji i vanjskoj rotaciji. Ultrazvučna pretraga može pomoći da se utvrdi izljev u zglobu i apsolutno je indicirana kao inicijalna metoda pretrage<sup>18</sup>. Prema podacima iz studija rađenih kod djece sa sumnjom na tranzijentni sinovitis, ultrazvukom je nađen izljev u zglobu kuka kod 92% pregledane djece<sup>17</sup>.

Specifične, diferentne pretrage, kao što serološke pretrage na Lyme infekciju, imunološki i reumatski testovi te dodatne slikovne metode kao što su CT ili MR, nisu preporučljive jer je tijekom bolesti benignan te uz mirovanje i analgetike dođe do potpunog izlječenja. Bolesnik se ultrazvučno i klinički prati najmanje dva puta u razmaku od šest tjedana te, ako simptomi regrediraju, smatra se da je došlo do izlječenja.

Epidemiološki gledano minimalna trauma predomi- nira kao tipična etiologija za šepanje. Prospektivna studija Fishera i suradnika, koja je obuhvaćala djecu mlađu od 14 godina koji su bili obrađeni u hitnoj službi zbog problema šepanja pokazala je da kod djece bez podataka o preboljeloj traumi prevladavaju dječaci nad djevojčicama u omjeru 2:1, srednja životna dob bila je četiri godine, a u 80% bolesnika dominantni simptom je bila bol u kuku<sup>19</sup>. Najčešća dijagnoza među tim bolesnicima bio je tranzijentni sinovitis (40%), a većina bolesnika (77%) liječena je ambulantno<sup>19</sup>. Podaci iz studije potvrđuju da veliki broj bolesnika koji dolaze na hitni pregled zbog šepanja, dolaze zbog benignih samolimitirajućih bolesti, no značajno je i da određeni broj bolesnika mora biti podvrgnut dodatnim pretragama kako bi se dokazale i utvrdile ozbiljne bolesti, životno ugrožavajuće<sup>20,21</sup>. Značajke u anamnezi, kao što su trajanje bolova, karakter boli, lokalizacija boli, preboljena trauma, povišena tjelesna temperatura, jutarnja ukočenost, inkontinencija i neki podaci o uzimanju lijekova te pridruženim komorbiditetima mogu biti od velike

pomoći u bržem i jasnijem postavljanju dijagnoze šepanja<sup>20-23</sup>.

Akutno bolno šepanje upućuje na infekciju, traumu i malignu bolest, dok kronično šepanje obično nastaje od pretjeranog napora, apofizitisa, Legg-Calve-Perthesove bolesti, poskliza glavice femoralne kosti ili pak sistemskih bolesti kao što su reumatske ili maligne bolesti<sup>20,22</sup>. U djece s kroničnim šepanjem osobitu pozornost treba obratiti na dotadašnji psihomotorni razvoj te mogućnost postojanja pozitivne obiteljske anamneze vezane uz poremećaje hoda. Trauma i infekcije se javljaju u bilo kojoj dobi, dok se neke duge bolesti i stanja javljaju najčešće u određenoj dobi djeteta<sup>24,25</sup>. Epifizeoliza glave femura javlja se najčešće u djevojčica i dječaka od 11 do 15 godina života, akutni sinovitis od četvrte do desete godine života, Perthesova bolest od četvrte do osme godine života, septička nekroza kuka u dojenačkoj i novorođenačkoj dobi, dok se juvenilni artritis može javiti od prve do desete godine života.

**Trauma** je najčešći uzrok akutnog šepanja kod djece, bilo da je riječ o prijelomima, uganućima zglobova, istegnućima mišića i sveza ili pak o kontuzijama mekih tkiva<sup>26</sup>. Sindromi prenaprezanja relativno su česti kod školske djece uključene u sportske aktivnosti. Prevalencija ovih sindroma najveća je u grupnim sportovima, kao što su nogomet i košarka, ali i u atletici i tenisu<sup>27</sup>. Uzrokovani su ponavljajućim mikrotraumama u području hrskavičnih ploča rasta, kao i samim postojanjem mišićno-koštanog nesrazmjera u toj dobi, čime se stvara pretjerani stres na koštano-ligamentarnom spoju ili zglobnoj površini<sup>28</sup>. Tako nastaju prijelomi zamora ili juvenilne osteohondroze poput Osgood-Schlatterove ili Severove bolesti.

**Legg-Calvé-Perthesova bolest (LCPB)** ili avaskularna nekroza glave femura javlja se najčešće u dobi između četvrte i osme godine života, obično kod dječaka (M:Ž=5:1). Bolest ima polagani kronični tijek. U ranoj dijagnostici LCPB-a sve se više rabi magnetska rezonancija budući da bolje prikazuje promjene mekih tkiva zgloba kuka

(sinovije, zglobne hrskavice, ploče rasta) i veličine lateralne subluksacije glave femura, a što se pomoću drugih postupaka ne može tako uspješno prikazati<sup>29,30</sup>.

**Razvojna displazija kuka (kongenitalno iščašenje kuka)** otkrije se najčešće prilikom rutinskog ultrazvučnog pregleda novorođenčadi koji omogućava vizualnu procjenu razvijenosti zgloba kuka, posebno hrskavičnog dijela krova acetabuluma, a dinamičkim ispitivanjem utvrđuje se stabilnost zgloba. Etiologija nije razjašnjena. Tipično je prisutan Trendelenburgov hod, uz fleksiju i smanjenu abdukciju kuka. To je poremećaj normalnih anatomskih odnosa u zglobu kuka, a može varirati od prolazne novorođenačke nestabilnosti kukova, displazije, subluksacije do luksacije<sup>31</sup>.

**Poskliz (epifizeoliza) glave bedrene kosti (PGBK)** poremećaj je adolescentnog kuka kod kojeg zbog gubitka mehaničke čvrstoće ploče rasta nastaje pomak glave femura prema vratu, odnosno metafizi proksimalnog femura<sup>6</sup>. U djevojčica se javlja najčešće u dobi od 11 do 13 godina, a kod dječaka od 13 do 15 godina života te je u dječaka dva do tri puta češća nego u djevojčica. Etiologija poskliza je primarna (hormonalna, mehanička, upalna, nasljedna ili traumatska) ili sekundarna, u sklopu nekih endokrinoloških bolesti, poslije terapije zračenjem ili hormonom rasta te kao posljedica nekih genetičkih sindroma. Bolest može dovesti do umjerenog skraćanja noge, trajnog šepanja, bolova, sindroma sraza u kuku te sekundarne koksartroze. Nestabilne epifizeolize mogu dovesti i do avaskularne nekroze i hondrolize. Dijagnoza bolesti mora biti što ranija, dovoljna je rendgenska snimka oba kuka, kako bi se čim prije kirurški stabiliziralo kuk dok je stupanj poskliza čim manji.

Kad u kliničkoj slici i anamnezi dominiraju bol, otok, crvenilo i hipertermija kože iznad bolnog zgloba, smanjena funkcija zgloba kuka, septično povišena temperatura uz tresavicu i limfadenopatiju te loše opće stanje pacijenta, mora se posumnjati na mogućnost prodora bakterija u zglob i kost i

na osteomijelitis ili **septični artritis**<sup>32,33</sup>. Septička nekroza je upala zgloba kuka koju najčešće uzrokuje *Staphylococcus aureus* ili *Streptococcus* skupine B. Prema podacima učestalost septičkog artritisa je 10 na 100 000 djece godišnje i čini 6,5% svih artritisa dječje dobi. Zastupljenost među spolom je podjednaka. Najčešće je zahvaćen zglob kuka, a zatim zglob koljena. U 10% slučajeva bolest je poliartrikularna. Septički artritis dječje dobi može dovesti do uništenja zgloba, značajnih deformacija, skraćanja ekstremiteta i ranog invaliditeta. Rano postavljanje dijagnoze i početak terapije unutar četiri dana od nastanka simptoma je od presudne važnosti, jer u protivnom mogu nastati ireverzibilna oštećenja hrskavice što može imati posljedice u kasnijoj funkciji zgloba. U liječenju se kombinira antibiotska terapija, mjere dekompresije zgloba, rana imobilizacija te kasnija fizikalna terapija po smirenju bolova.

**Neuromuskularni poremećaji** poput miozitisa, mišićne distrofije, cerebralne paralize ili periferne neuropatije mogu također biti uzrok šepanja u djece<sup>34</sup>. Reumatskim bolestima kao što je sistemni eritemski lupus, juvenilni reumatoidni artritis, juvenilni dermatomiozitis i Henoch- Schönleinova purpura, šepanje može biti vodeći znak bolesti.

**Tumori** povezani sa šepanjem kod djece uglavnom su povezani s malignim bolestima limfnog sustava, no moguće su i druge različite maligne dijagnoze, od tumora mozga do akutne leukemije. Rezultati brojnih retrospektivnih studija pokazuju koliko je djece sa simptomatologijom šepanja imalo maligne bolesti. Cabral i suradnici u svom radu navode da su analizirajući 29 djece koja su bila upućena na pregled zbog šepanja kasnije utvrdili da ih je šestoro imalo neuroblastom, 13 leukemije, troje limfom i Ewingov tumor te po jedno dijete ependimom, talamički gliom, epiteliom i sarkom<sup>35</sup>.

Apendicitis, zdjelična upalna bolest (PID), ingvinalni limfadenitis, ulcerozni kolitis, preponska kila ili apsces m. psoasa te ostala **patološka stanja u abdomenu** također mogu dovesti do iritacije i

upale m. iliopsoasa ili m. obturatora internusa te posljedično poremećaja hoda<sup>36</sup>.

S obzirom na opasnost prekomjernog dijagnostičiranja i nepotrebnog liječenja bolesnika sa sumnjom na sinovitis, u mnogim medicinskim ustanovama utvrđene su smjernice kojih se treba držati prilikom prvog kontakta s djetetom koje šepa. U Hrvatskoj također postoje smjernice koje su predložili vodeći dječji kirurzi pri dijagnostičiranju šepanja u djece (Slika 1.)<sup>5</sup>.

Preporuke su sljedeće:

1. Djeci koja imaju bolove u kuku i nozi, a nemaju sumnje na traumu mora se uzeti detaljna anamneza, s posebnim osvrtom na eventualna prethodna slična stanja ili nedavne manje infekcije.
2. Mora se pregledati cijelo dijete, a ne samo zahvaćeni zglob.
3. Napraviti kompletnu pretragu krvi i urina, odrediti vrijednost SE i CRP-a.
4. Ultrazvučno pregledati kukove kod atraumatskog šepanja.
5. Ako se sumnja na šepanje nakon traume obavezno učiniti rendgenogram.

Obiteljski liječnici se često susreću s djecom u svojem svakodnevnom radu. Uzroci šepanja kod djece su brojni, no iako je većina benigne prirode, potrebno je biti na oprezu. Vrlo često su detaljna anamneza/heteroanamneza i fizikalni pregled dostatni za postavljanje dijagnoze, a opremljenost ordinacije ultrazvučnim uređajem omogućuje praćenje razvoja bolesti te daje dodatnu sigurnost pri postavljanju dijagnoze i liječenju.

## Zaključak

Uloga liječnika obiteljske medicine je i skrb za malu djecu. Uzroci šepanja u djece mogu biti brojni, od beznačajnih samolimitirajućih do vrlo zahtjevnih pa čak i životno ugrožavajućih stanja, a takvi zahtijevaju brzu dijagnozu i odgovarajuće

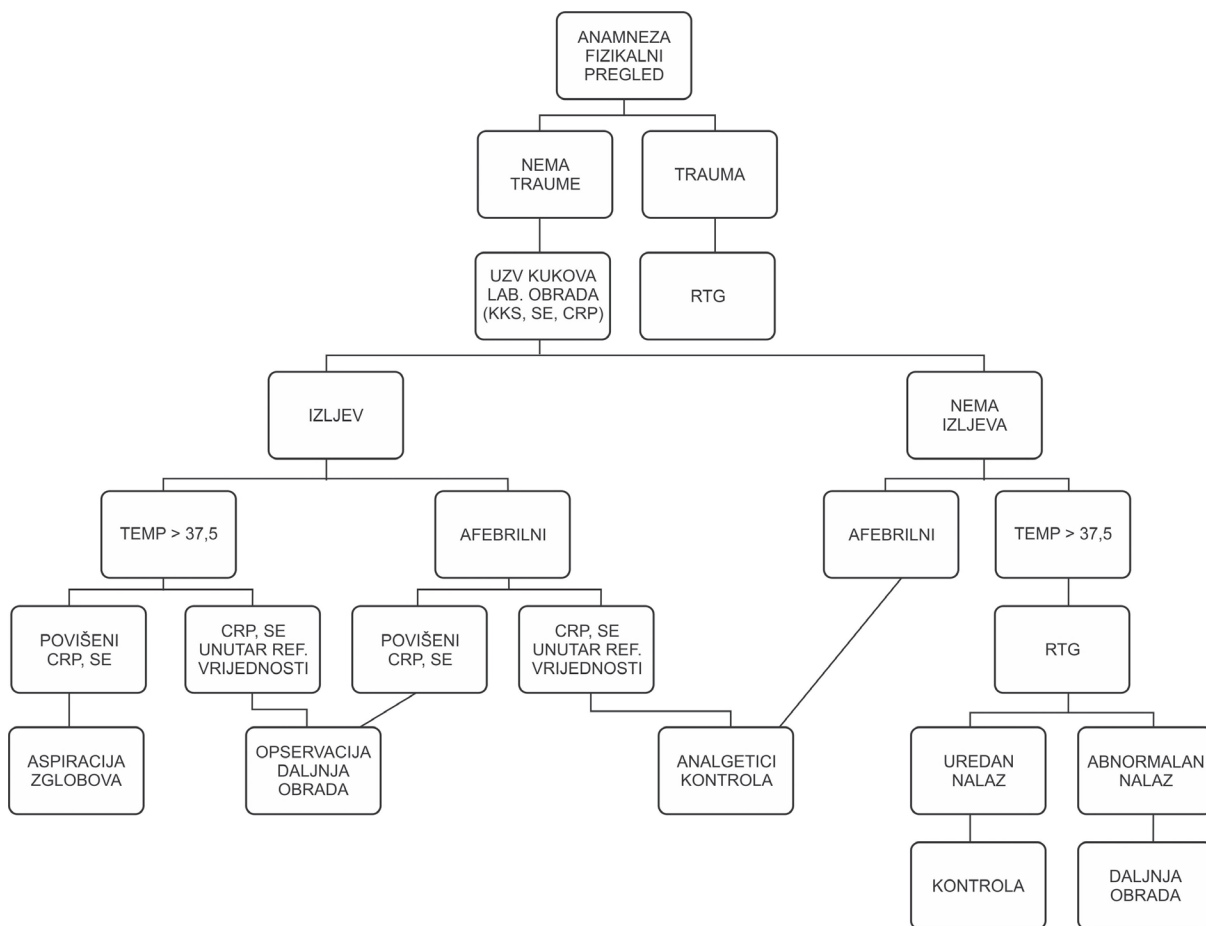


promptno liječenje. U većini slučajeva za utvrđivanje uzroka šepanja dostatna je iscrpna anamneza i sveobuhvatan klinički pregled, no liječnik koji pregledava dijete mora biti educiran i mora razumjeti razvoj i modalitete normalnog hoda kako bi mogao utvrditi poremećaje. Dodatne pretrage potrebne su iznimno u slučajevima kad se kliničkim nalazom postavi sumnja na moguću ozbiljniju patologiju.

Svaki odgovoran liječnik mora se kontinuirano educirati kako bi u svom radu izbjegao nepotrebne dijagnostičke pretrage i primjenu nepotrebnih lijekova kod svojih bolesnika te pratiti razvoj bolesti kako bi pravovremeno mogao prepoznati komplikacije ako do njih dođe.

**Literatura**

1. Brady M. The child with a limp. J Pediatr Health Care. 1993;7:226-8.
2. Krul M, van der Wouden JC, Schellevis FG, van Suijlekom-Smit LW, Koes BW. Acute non-traumatic hip pathology in children: incidence and presentation in family practice. Fam Pract. 2010; 27:166-70.
3. Tennant S, Monsell F. Walking problems in young children. Hosp Med. 2004;65:34-8.
4. Ruszkowski I. Normalan i poremećen hod čovjeka. Zagreb: Jumena;1981.
5. Leko M, Ivelj R, Borić I, Vrdoljak J, Župančić B. Šepanje kod djece. Paed Croat. 2008;52:35-42.
6. Lawrence LL. The limping child. Emerg Med Clin North Am. 1998;16:911-29.



**Slika 1.** Dijagram tijeka kod dijagnosticiranja šepanja u djece (prilagođeno prema referenci 5)

**Figure 1.** Data flow diagram in limping child diagnosis (adjusted according to reference no. 5)

7. Sawyer JR, Kapoor M. The limping child: a systematic approach to diagnosis. *Am Fam Physician*. 2009;79:215-24.
8. Forrdham L, Auringer ST, Frush DP. Pediatric imaging perspective: acute limp. *J Pediatr*. 1998;132:906-8.
9. Wientroub S, Grill F. Ultrasonography in developmental dysplasia of the hip. *J Bone Joint Surg Am*. 2000;82-A:1004-18.
10. Vrdoljak J. Suvremeni pristup ranom otkrivanju razvojne displazije kuka. *Paediatr Croat*. 1996;42:95-7.
11. Vrdoljak J. Prirodno iščašenje kuka. *Paediatr Croat*. 1999;43:15-8.
12. Aronson J, Garvin K, Siebert J, Glacier C, Tursky EA. Efficiency of the bone scan for occult limping toddlers. *J Pediatr Orthop*. 1992;12:38-44.
13. Landin LA, Danielsson LG, Wattsgard C. Transient synovitis of the hip. Its incidence, epidemiology and relation to Perthes disease. *J Bone Joint Surg Br*. 1987;69:238-42.
14. Haueisen DC, Weiner DS, Weiner SD. The characterization of "transient synovitis of the hip" in children. *J Pediatr Orthop*. 1986;6:11-7.
15. Kastrissianakis K, Baettie TF. Transient synovitis of the hip: more evidence for a viral aetiology. *Eur J Emerg Med*. 2010;17:270-3.
16. Pauroso S, Di Martino A, Tarantino CC, Capone F. Transient synovitis of the hip: ultrasound appearance. Mini-pictorial essay. *J Ultrasound*. 2011;14:92-4.
17. Dubois-Ferriere V, Belaieff W, Lascombes P, de Coulon G, Ceroni D. Transient synovitis of the hip: which investigations are truly useful? *Swiss Med Wkly*. 2015;145:w14176. Dostupno na: <https://smw.ch/article/doi/smw.2015.14176> (2. travanj 2019.)
18. Terjesen T, Osthus P. Ultrasound in the diagnosis and follow-up of transient synovitis of the hip. *J Pediatr Orthop*. 1991;11:608-13.
19. Fischer SU, Beattie TF. The limping child: epidemiology, assessment and outcome. *J Bone Joint Surg Br*. 1999;81:1029-34.
20. Leet AI, Skaggs DL. Evaluation of the actually limping child. *Am Fam Physician*. 2000;61:1011-8.
21. Singer J, Towbin R. Occult fractures in the production of gait disturbance in childhood. *Pediatrics*. 1979;64:192-6.
22. Leung AK, Lemay JF. The limping child. *J Pediatr Health Care*. 2004;18:219-23.
23. Phillips WA. The child with a limp. *Orthop Clin North Am*. 1987;18:489-501.
24. Taylor GR, Clarke NM. Management of irritable hip: a review of hospital admission policy. *Arch Dis Child*. 1994;71:59-63.
25. Eich GF, Superti-Furga A, Umbricht FS, Willi UV. The painful hip: evaluation of criteria for clinical decision-making. *Eur J Pediatr*. 1999;158:923-8.
26. Barkin RM, Barkin SZ, Barkin AZ. The limping child. *J Emerg Med*. 2000;18:331-9.
27. Gillespie H. Osteochondroses and apophyseal injuries of the foot in the young athlete. *Curr Sports Med Rep*. 2010; 9:265-8.
28. Đapić T, Antičević D, Čapin T. Sindromi prenaprežanja u djece i adolescenata. *Arh Hig Rada Toksikol*. 2001;52:483-9.
29. Jaramillo D, Galen TA, Winalski CS, DiCanzio J, Zurakowski D, Mulkern RV, i sur I. Legg-Calve-Perthes disease: MR imaging evaluation during manual positioning of the hip – comparison with conventional arthrography. *Radiology*. 1999;212:519-25.
30. Song HR, Lee SH, Na JB, Cho SH, Jeong ST, Ahn BW, i sur. Comparison of MRI with subchondral fracture in the evaluation of extent of epiphyseal necrosis in the early stage of Legg-Calve-Perthes disease. *J Pediatr Orthop*. 1999;19:70-5.
31. Antičević D. Ultrazvuk u dijagnostici prolaznog sinovitisa, Perthesove bolesti i drugih poremećaja dječjeg kuka. U: Čičak N i sur. *Ultrazvuk sustava za kretanje*. Zagreb: Medicinska naklada; 2003. Str.70-1.
32. Kocher MS, Mandiga R, Zurakowski D, Barnewolt C, Kasser JR. Validation of a clinical prediction rule for the differentiation between septic arthritis and transient synovitis of the hip in children. *J Bone Joint Surg Am*. 2004;86-A:1629-35.
33. Chaird MS, Flynn JM, Leung YL, Millman JE, D'Italia JG, Dormans JP. Factors distinguishing septic arthritis from transient synovitis of the hip in children. A prospective study. *J Bone Joint Surg Am*. 2006;88:1251-7.
34. Dietz FR, Mathews KD, Montgomery WJ. Reflex sympathetic dystrophy in children. *Clin Orthop Relat Res*. 1990;(258):225-31.
35. Cabral DA, Tucker LB. Malignancies in children who initially present with rheumatic complaints. *J Pediatr*. 1999;134:53-7.
36. Orlić D, Antičević D. Kuk i nadkoljenica. U: Pećina M i sur. *Ortopedija*. Zagreb: Naklada Ljevak; 2000. Str. 212-46.