

DIJAGNOSTIKA I POSTOPERATIVNO PRAĆENJE DJECE S PRIROĐENOM ATREZIJOM JEDNJAKA

Kršić, Valentina

Master's thesis / Diplomski rad

2019

Degree Grantor / Ustanova koja je dodijelila akademski / stručni stupanj: **University of Rijeka, Faculty of Medicine / Sveučilište u Rijeci, Medicinski fakultet**

Permanent link / Trajna poveznica: <https://um.nsk.hr/um:nbn:hr:184:587736>

Rights / Prava: [In copyright](#)/[Zaštićeno autorskim pravom.](#)

Download date / Datum preuzimanja: **2025-01-13**



Repository / Repozitorij:

[Repository of the University of Rijeka, Faculty of Medicine - FMRI Repository](#)



SVEUČILIŠTE U RIJECI

MEDICINSKI FAKULTET

INTEGRIRANI PREDDIPLOMSKI I DIPLOMSKI

SVEUČILIŠNI STUDIJ MEDICINA

Valentina Kršić

DIJAGNOSTIKA I POSTOPERATIVNO PRAĆENJE DJECE S PRIROĐENOM

ATREZIJOM JEDNJAKA

DIAGNOSTICS AND POSTOPERATIVE COURSE OF CHILDREN WITH CONGENITAL ESOPHAGEAL

ATRESIA

Diplomski rad

Rijeka, 2019.

SVEUČILIŠTE U RIJECI

MEDICINSKI FAKULTET

INTEGRIRANI PREDDIPLOMSKI I DIPLOMSKI

SVEUČILIŠNI STUDIJ MEDICINA

Valentina Kršić

**DIJAGNOSTIKA I POSTOPERATIVNO PRAĆENJE DJECE S PRIROĐENOM
ATREZIJOM JEDNJAKA**

DIAGNOSTICS AND POSTOPERATIVE COURSE OF CHILDREN WITH CONGENITAL ESOPHAGEAL
ATRESIA

Diplomski rad

Rijeka, 2019.

Mentor rada: doc.dr.sc. Kristina Lah Tomulić, dr.med

Diplomski rad ocjenjen je dana _____ u/na _____

_____, pred povjerenstvom u sastavu:

1. Prof.dr.sc. Srđan Banac, dr.med.
2. Prof.dr.sc. Goran Palčevski, dr.med.
3. Doc.dr.sc. Srećko Severinski, dr.med.

Rad sadrži __36__ stranica, __16__ slika, __2__ tablice, __35__ literaturnih
navoda.

Zahvala

Prvenstveno, htjela bih zahvaliti svojoj mentorici doc.dr sc. Kristini Lah Tomulić na bezrezervnoj pomoći, stručnom radu i uloženom trudu u pisanju ovog diplomskog rada.

Hvala svim prijateljima, kao i ostalim meni bliskim ljudima, koji su me pratili kroz ovaj odabrani put, bili mi podrška i omogućili mnogo lijepih trenutaka, koje nikada neću zaboraviti.

Najveća hvala mojoj predivnoj obitelji, kojoj ne mogu riječima izraziti divljenje i sreću koju osjećam za njih. Volim vas.

Sadržaj rada

1. Uvod	1
1.1. Klasifikacija	1
1.2. Incidencija.....	2
1.3. Etiologija	3
1.4. Dijagnostika	4
1.5. Preoperativna priprema	7
1.6. Liječenje.....	7
1.7. Postoperativne komplikacije	9
2. Svrha rada	11
3. Ispitanici i postupci	12
4. Rezultati	13
5. Rasprava.....	22
6. Zaključak.....	25
7. Sažetak	26
8. Summary	28
9. Literatura.....	30
10. Životopis	36

Popis skraćenica i akronima

ARDS = akutni respiratorni distres sindrom

AE = atrezija ezofagusa

GER = gastroezofagealni refluks

MR = magnetska rezonanca

NGS = nazogastrična sonda

LGEA = „long-gap“ ezofagealna atrezija

TEF = traheoezofagealna fistula

TTA = termino-terminalna anastomoza

1. Uvod

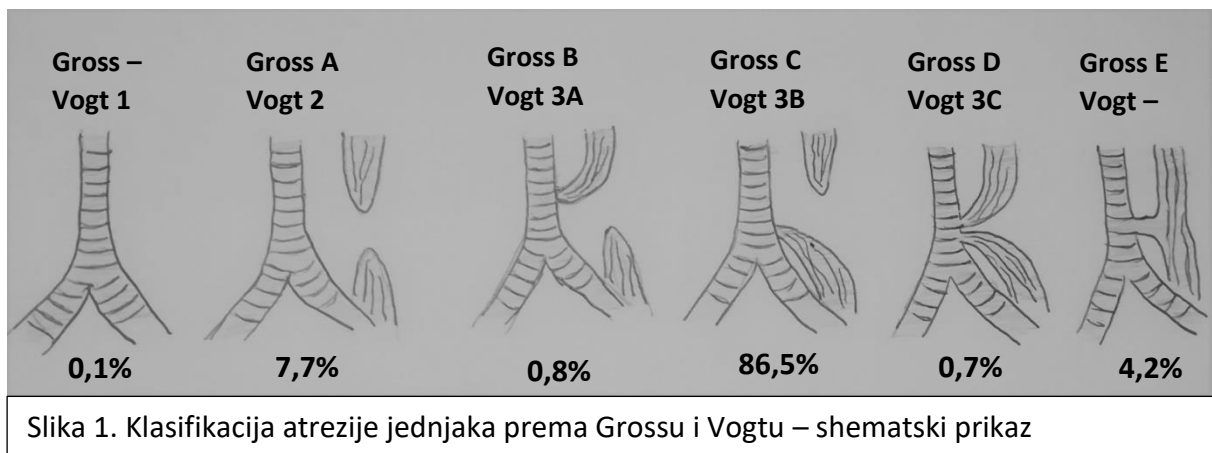
1.1. Klasifikacija

Atrezija jednjaka je kongenitalna malformacija koja podrazumijeva diskontinuitet jednjaka. U kliničkoj praksi koriste se dvije klasifikacije: Grossova i Vogtova. Prva je objavljena Vogtova klasifikacija (1929.), a modifikacija iste uslijedila je 1953. prema Grossu (Tablica 1) (1).

Tablica 1. Klasifikacija atrezije jednjaka prema Grossu i Vogtu		
Gross	Vogt	Opis
-	Tip 1	Ezofagealna agenezija
Tip A	Tip 2	Proksimalni i distalni ezofagealni bataljak koji slijepo završavaju
Tip B	Tip 3A	Proksimalna traheoezofagealna fistula i slijepi završetak distalnog bataljka
Tip C	Tip 3B	Distalna traheoezofagealna fistula i slijepi završetak proksimalnog bataljka
Tip D	Tip 3C	Ezofagealna atrezija s fistulom proksimalnog i distalnog bataljka
Tip E	-	Jednjak u kontinuitetu, ali u komunikaciji s dušnikom (H-fistula)

Agenezija jednjaka (tip 1 po Vogtu) označava stanje nerazvijenog jednjaka, a pojavljuje se vrlo rijetko, tek u 0,1% . U tipu Gross A/Vogt 2 proksimalni dio jednjaka obično završava visoko u stražnjem medijastinumu, a distalni varijabilno završava u odnosu na dijafragmu; niti jedan dio jednjaka nije povezan s dušnikom (2). Tip Gross B/Vogt 3A uključuje rane teške komplikacije vezane uz respiratorni sustav jer sav progutani sadržaj ulazi u traheju preko proksimalne traheoezofagealne fistule (TEF). Najčešću pojavnost ima tip Gross C/Vogt 3B (oko 85%). Ovaj tip atrezije jednjaka karakterizira dilatirani proksimalni slijepi dio zadebljane mišićne stijenke, dok je distalni dio gracilan i povezan s trahejom (2). Oba spomenuta dijela jednjaka mogu biti poprilično udaljena, što se onda naziva „long-gap“ ezofagealna atrezija

(LGEA). Tip Gross D/Vogt 3C često je pogrešno dijagnosticiran jer se previdi fistula s proksimalnim krajem jednjaka, koja se u konačnici može naknadno intraoperativno utvrditi zbog pojave zraka iz proksimalnog dijela (2). U tipu atrezije Gross E, odnosno H-fistule, koja je visoko u vratu, mogu se ponekad naći i do tri fistule umjesto jedne, koje povezuju jednjak s dušnikom (2). Ona ponekad ostaje neotkrivena do četvrte godine života zbog nespecifičnih znakova kao što su rekurentne pneumonije ili respiratorni distres nakon hranjenja (3).



1.2. Incidencija

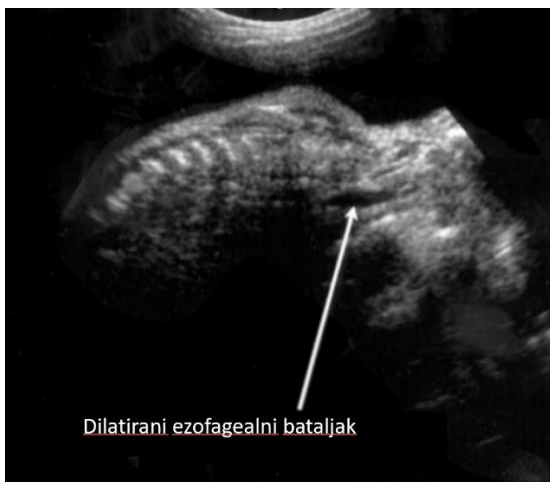Incidencija prirođene atrezije jednjaka u svjetskim istraživanjima iznosi od 1:2500 do 1:4500 živorođene djece. Rad Pogorelića i sur. iznosi podatke o incidenciji od 1:2500 na području Hrvatske, liječenih u Kliničkom bolničkom centru Split, uz povećanu učestalost pojave AE u djevojčica (4). Incidencija u blizanaca je čak 2,56 puta veća, s time da ova anomalija uobičajeno zahvaća samo jednog blizanca (1, 5). Rizik za dobivanje djeteta s AE veći je za 1% ako roditelji imaju već jedno dijete s istim poremećajem.

1.3. Etiologija

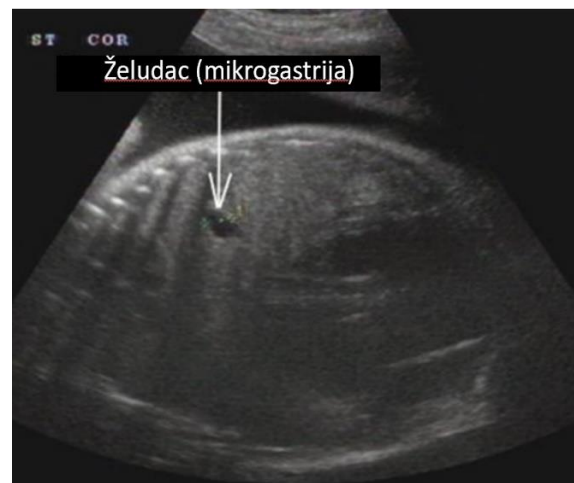
Atrezija ezofagusa (AE) nastaje zbog poremećaja tijekom embrionalnog razdoblja u razvoju zajedničke osnove jednjaka i dušnika, negdje između 4. i 6. tjedna gestacije. Etiologija tog poremećaja nije sasvim poznata. Međutim, istraživanja su potvrdila neke čimbenike koji zasigurno imaju ulogu u razvoju AE. Jedan od njih je doksorubicin – lijek koji se koristi u liječenju malignih novotvorina i koji je kontraindiciran u trudnica zbog svog teratogenog učinka. Dokazano je da uzrokuje atreziju jednjaka u glodavaca, što se dovodi u vezu s istom pojavom u ljudskih fetusa (6). Za razvoj jednjaka dokazano imaju ulogu *NKX2.1*, *Sox2*, *Foxf1*, *Shh*, *Wnt* i *Bmp* geni (6-10). Odsutstvo *NKX2.1* i *Sox2* gena dovodi do nepotpunog odvajanja jednjaka i dušnika, a delecija gena za važne aktivatore i inhibitore signalnih puteva za razvoj primitivnog crijeva dovodi do formiranja AE s TEF (6, 9-11). Gotovo 50% svih bolesnika s AE ima pridružene i druge malformacije, koje se viđaju u sklopu Feingold, CHARGE (coloboma, heart defects, atresia choanal, retarded growth and development, genital hypoplasia and ear deformities), AEG (anophthalmia-esophageal-genital syndrome), Pallister-Hall i Opitz G sindroma, Fanconijeve anemije te VACTERL asocijacije (vertebral, anorectal, cardiac, tracheoesophageal, renal and limb defects) (12, 13). Kromosomske abnormalnosti koje se dovode u vezu s atrezijom jednjaka su trisomija 18 i 21, trisomija X, Xp duplikacija, 22q11 mikroduplikacija i 5q11.2 delecija (12, 13). Treba svakako spomenuti i okolišne faktore kao potencijalne uzroke AE. Neki od njih su majčina izloženost metimazolu, egzogeni spolni hormoni, pušenje i alkohol u trudnoći, infektivne bolesti majke, dijabetes majke i inzulinska terapija, starija dob majke i posao u agrokulturi i hortikulturi (14, 15).

1.4. Dijagnostika

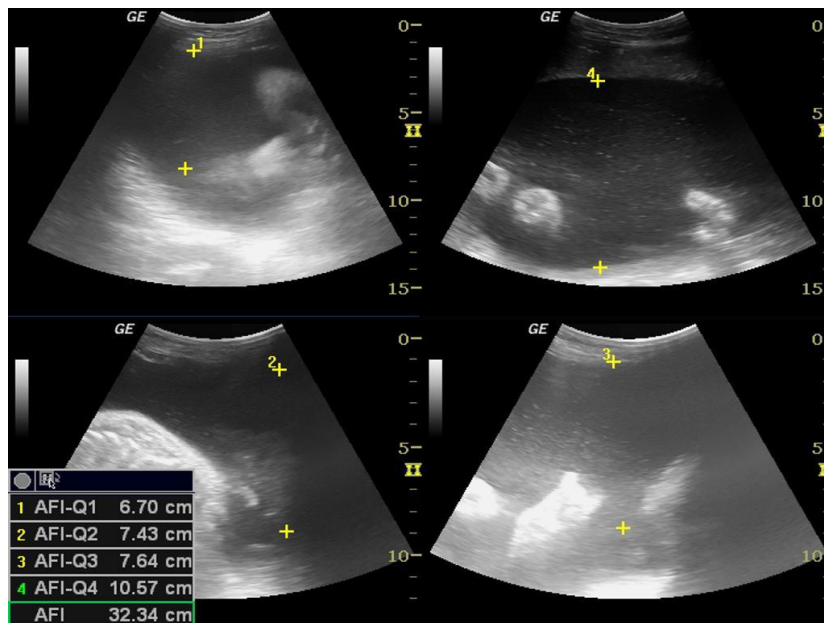
Sumnja na atreziju jednjaka trebala bi se postaviti nakon 18. tjedna gestacije fetalnim ultrazvukom. Ultrazvučno se može uočiti malen ili odsutan fetalni mjehurić u želucu, smanjen želudac, te atretični džep jednjaka u području vrata (Slika 2 i 3). Zbog nemogućnosti gutanja fetusa prisutan je i polihidramnion (2, 4) (Slika 4).



Slika 2. Fetalni ultrazvuk, prikaz atretičnog džepa jednjaka (16)

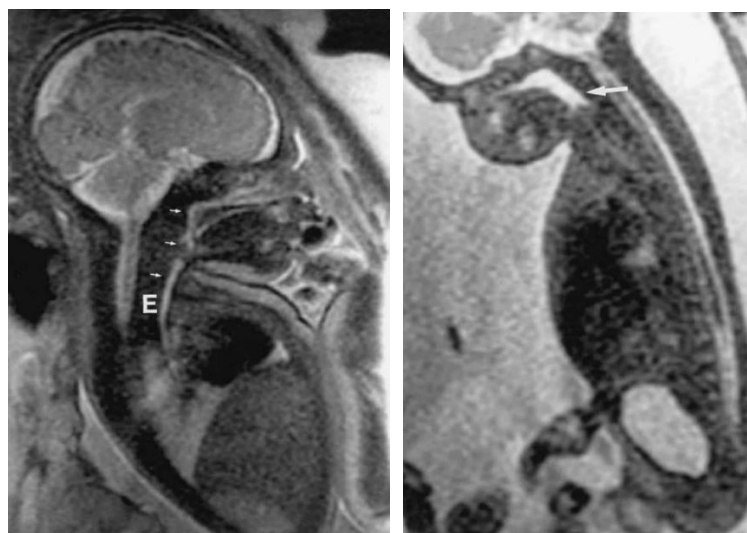


Slika 3. Fetalni ultrazvuk, prikaz smanjenog želuca (17)



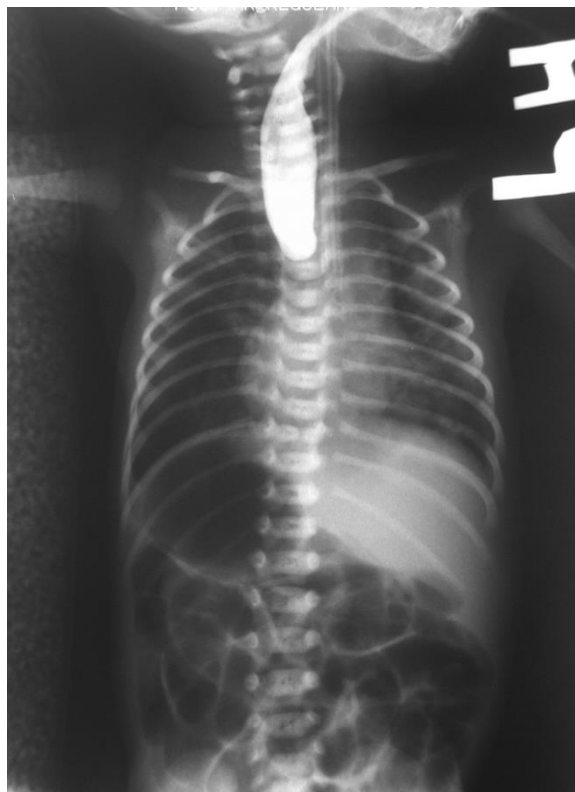Slika 4. Prikaz polihidramniona uz pomoć ultrazvučne metode (18)

Ako nije moguće sa sigurnošću postaviti dijagnozu AE fetalnim ultrazvukom, a postoji sumnja, može se napraviti magnetska rezonanca (MR) fetusa. Na MR-u može se vidjeti intratorakalni dio jednjaka, te postoji li kontinuitet jednjaka do spoja sa želucem (1) (Slika 5).



Slika 5. Magnetska rezonanca, prikaz normalnog fetalnog jednjaka (lijevo) i atretičnog fetalnog jednjaka (desno) (19)

Postpartalno, prvi uočljivi znak i simptom kod novorođenčeta je prekomjerna salivacija. Zbog nemogućnosti gutanja sline i njenog nakupljanja u usnoj šupljini može doći do kašlja, gušenja i cijanoze. U najčešćem tipu atrezije (Gross C/Vogt 3B) nalazimo crijevne vijuge ispunjene zrakom zbog prolaska zraka kroz TEF, a time i normalno distendiran abdomen. Ukoliko fistule nema, abdomen je ispod razine toraksa, a crijeva su bez zraka. Definitivno potvrđivanje dijagnoze vrši se uvođenjem nazogastrične sonde u lumen jednjaka te kontrastnom anterio-posteriornom rentgenskom snimkom toraksa i nativnom rentgenskom snimkom abdomena u uspravnom stavu. Nazogastričnom sondom ne može se doprijeti do želuca nego tek do gornjeg dijela medijastinuma, što je obično do 15 cm. Na snimci toraksa vodotopivi kontrast ne prolazi do želuca, već se zadržava u proksimalnom bataljku jednjaka, gdje nalazimo i završetak sonde (Slika 6).



Slika 6. Radiogram toraksa i abdomena novorođenčeta s atrezijom jednjaka (20)

1.5. Preoperativna priprema

Tijekom preoperativnog perioda vrlo je važno dobro zbrinuti dijete. Potrebno je redovito aspirirati sav sadržaj iz proksimalnog bataljka te okrenuti novorođenče u položaj između trbušnog i bočnog, kako bi se spriječila aspiracija nakupljenog sadržaja iz usne šupljine u dišni sustav (1, 3). Obvezno je konstantno monitoriranje djetetovih vitalnih parametara kao i centralni vaskularni pristup, zbog potrebe parenteralne prehrane novorođenčeta.

Nedonoščadi s atrezijom jednjaka i udruženim respiratornim distresom treba posvetiti posebnu pažnju, endotrahealno ih intubirati i mehanički ventilirati (2). Novorođenčadi je indicirano prije operativnog zahvata učiniti ultrazvuk srca, kako bi se detektiralo strukturno oštećenje srca ili velikih krvnih žila te desnostrani luk aorte, koji se pronade u 2,5% slučajeva (2).

Postoji više klasifikacija za određivanje preoperativnih rizičnih faktora, a najrecentnija je Spitzova klasifikacija. Ona uključuje tjelesnu masu i srčane anomalije, a dijeli pacijente u tri grupe:

- grupa I – TT > 1500 g, bez srčanih anomalija,
- grupa II – TT < 1500 g ili prisustvo srčanih anomalija,
- grupa III – TT < 1500 g sa srčanim anomalijama (1).

1.6. Liječenje

Liječenje je isključivo kirurško. Razni su operativni pristupi uspostave kontinuiteta i adekvatne funkcije jednjaka, a neki od njih su termino-terminalna anastomoza (TTA), zamjena jednjaka želucem ili jednim njegovim dijelom, interpozicija tankim crijevom ili interpozicija debelim crijevom. Svaka navedena zamjena jednjaka ima svoje prednosti i mane

(21). Rezultati istraživanja ukazuju na to da niti jedan operativni zahvat nije idealan i ne omogućuje u potpunosti urednu funkciju jednjaka. Naime, svaka tehnika ima svoja ograničenja, bilo prilikom spajanja krajeva jednjaka ili prilikom trakcije (21).

Najčešće korišten pristup je termino-terminalna anastomoza. Ona podrazumijeva desnu torakotomiju, ligaciju vene azygos, presjecanje traheoezofagealne fistule, ukoliko ona postoji, te zatvaranje otvora dušnika na prethodnom spojištu fistule. Slijedi spajanje proksimalnog i distalnog dijela jednjaka. Idealno, anastomoza bi trebala biti bez tenzije. Ukoliko se radi o velikoj udaljenosti dva dijela jednjaka, tzv. LGEA, dijete se podvrgava torakoskopskoj tehnici ezofagealne elongacije, prije odgođene primarne anastomoze (22).

Internacionalna grupa za ezofagealne atrezije (InoEA) ističe kako se u LGEA treba izbjagavati cervikalna ezofagostomija jer postoji velika mogućnost otežavanja oblikovanja odgođene primarne anastomoze (22). Kada se radi o AE s H-fistulom, najviše se koristi cervikalni pristup jednjaku, prije čega se bronhoskopski kanulira fistula sa sondom ili Fogartyjevim kateterom (1, 3). Endoskopsko postavljanje Fogartyjeva katetera pokazalo se neuspješnim u većini kliničkih centara (1). Kod djece s respiratornom potporom kao najbolje rješenje pokazala se hitna ligacija distalne fistule transpleuralnim pristupom, nakon koje im se poboljšao respiratorni status (1).

U novije vrijeme, sve više se preoperativno koristi laringotraheobronhoskopija, kako bi se vizualizirao broj i lokalizacija TEF, te identificirale dodatne anomalije (23).

Preživljenje ovisi o mnogo faktora, a najznačajniji od njih su kongenitalne pridružene anomalije, tip atrezije, prematuritet, niska porođajna masa, sepsa, respiratorne komplikacije, „curenje“ na mjestu anastomoze, kromosomske abnormalnosti, nizak socioekonomski status te odgođeno postavljanje dijagnoze (24).

1.7. Postoperativne komplikacije

Komplikacije možemo podijeliti na rane i kasne. U rane komplikacije pripadaju striktura anastomoze, propuštanje na mjestu anastomoze i rekurentna TEF. One ovise o kirurškoj tehnici, perioperativnoj njezi i individualnim čimbenicima pacijenta (25). Anastomotska propuštanja pojavljuju se u 15%-20% slučajeva, a posljedica su malog, gracilnog donjeg segmenta, ishemije krajeva jednjaka, prekomjerne anastomotske napetosti, sepse, loših tehnika šivanja, vrste šavova, prekomjerne mobilizacije distalnog kraja i LGEA (1). Manja propuštanja spontano se resorbiraju u 95% pacijenata u roku od nekoliko dana, međutim povezana su s većom učestalošću kasnijeg razvoja strikture. Veća propuštanja na mjestu anastomoze mogu uzrokovati tenzijski pneumotoraks i zahtijevati hitnu drenažu ili ranu torakotomiju (1). Anastomotske strikture prisutne su u do 40% slučajeva i uglavnom većina odgovara na liječenje dilatacijom rigidnom ezofagoskopijom ili balonskom dilatacijom uz fluoroskopiju ili fleksibilnu endoskopiju. Rizikofaktori za njen nastanak su propušanje anastomoze, GER i anastomoza pod tenzijom, što se može reducirati pažljivim pripojem krajeva jednjaka, očuvanjem krvne opskrbe i zahvaćanjem mukoze svakim šavom (2). Na rekurentnu TEF možemo posumnjati ako dijete ima respiratorne smetnje ili rekurentne infekcije, a otkrivamo ih aplikacijom vodotopivog kontrasta u jednjak ili bronhoskopijom.

Kasne komplikacije uključuju gastroezofagealni refluks, respiratorne poremećaje i dismotilitet jednjaka, a njihova pojava je poprilično česta (25). GER ima pojavnost čak do 65% nakon operacije, a može dovesti do striktura, aspiracijske pneumonije, bronhalne hiperreaktivnosti i trajnog oštećenja plućnog parenhima (26). Simptomi uključuju akutne ili kronične probleme s disanjem, regurgitaciju, povraćanje i zaostajanje u rastu. Dijagnoza se postavlja prvenstveno putem ezofagoskopije, 24-satne pH-metrije, intraluminalne impedancije ili kontrastne pretrage (1). Liječenje ove posljedice počinje pažljivim planiranjem

prehrane, a nakon toga medikamentoznom terapijom – inhibitorima protonske pumpe. U najtežim slučajevima potrebno je kirurško liječenje, odnosno fundoplikacija. GER s vremenom može dovesti do kroničnog ezofagitisa, poremećaja respiratorne funkcije te do adenokarcinoma jednjaka. Jedan od posljedičnih respiratornih poremećaja je traheomalacija zbog čestih aspiracija. Zlatni standard za dijagnostiku traheomalacije je bronhoskopija, kojom se određuje radi li se o teškoj, srednje teškoj ili blagoj formi (1). Neki od bolesnika zahtjevaju operativno liječenje aortopeksijom. Dismotilitet je prisutan skoro kod svakog djeteta prije ili kasnije. Dijagnosticira se manometrijom ili scintigrafijom, a pražnjenje jednjaka moguće je primarno zbog gravitacije. Navedene komplikacije, poglavito kasne, zasigurno uvelike utječu, kako na dojenačku, tako i na kasniju kvalitetu života djeteta.

2. Svrha rada

Atrezija jednjaka predstavlja životno ugrožavajuće stanje koje je vrlo važno brzo prepoznati i operativno liječiti. Zbog čestih javljanja postoperativnih komplikacija, ovim radom nastojimo potaknuti svijest o njima i dati svoj doprinos njihovoj što boljoj prevenciji i liječenju.

Svrha ovog rada je prikazati demografske, epidemiološke i kliničke značajke pacijenata s dijagnozom atrezije jednjaka te njihovo preoperativno i, posebice, postoperativno praćenje.

Uz navedeni prikaz, osvrnut ćemo se i na svjetska relevantna istraživanja te ih usporediti s našima. U analizi ćemo obraditi podatke koji obuhvaćaju preoperativno, odnosno dijagnostičko, operativno i postoperativno razdoblje u djece s atrezijom jednjaka, liječene na Zavodu za intenzivno i postintenzivno liječenje djece Kliničkog bolničkog centra Rijeka u razdoblju od siječnja 2012. do travnja 2019.

3. Ispitanici i postupci

Ovo istraživanje je retrospektivno i provedeno je na Zavodu za intenzivno i postintenzivno liječenje djece Klinike za pedijatriju Kliničkog bolničkog centra Rijeka. Prikupili smo podatke svih pacijenata liječenih od atrezije jednjaka u razdoblju od siječnja 2012. do travnja 2019. Navedeno razdoblje izabrali smo radi jednostavnije dostupnosti i relevantnosti podataka prikupljenih iz Integriranog bolničkog informacijskog sustava (IBIS), uvedenog 2012. godine. Podatci koji nisu bili zabilježeni u otpusnom pismu dobiveni su iz povijesti bolesti pacijenta (liječničkih lista i sestrinske dokumentacije). U tom razdoblju na Odjelu intenzivnog liječenja liječilo se 11 djece s dijagnozom AE. Ispitanicima smo analizirali:

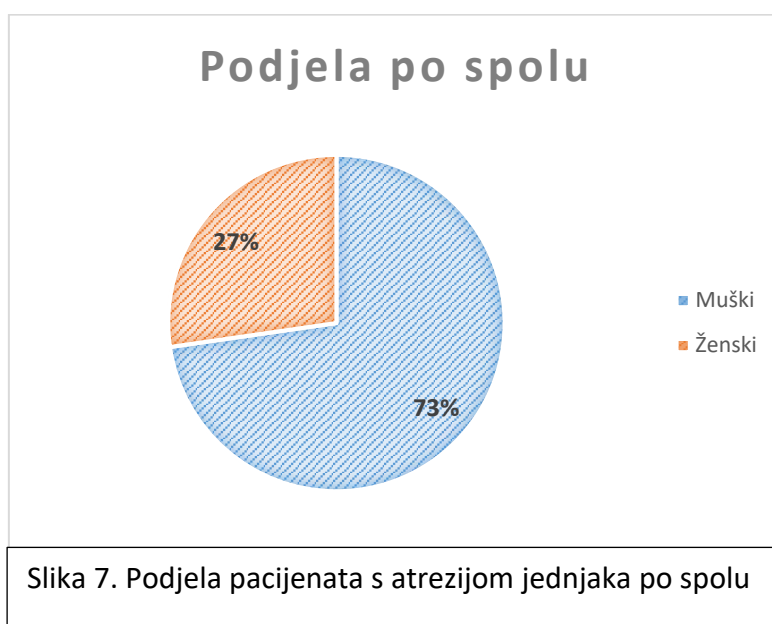
1. epidemiološke i demografske parametre (dob, spol, bolesti majke, gestacijska dob, porođajna masa, rodna dužina, opseg glave pri porodu, Apgar test)
2. kliničke parametre (fetalni ultrazvuk, tip atrezije jednjaka, pridružene anomalije, način dijagnostike AE, dob pri operaciji, vrijeme provedeno na respiratoru, vrijeme do početka hranjenja putem sonde, vrijeme do početka hranjenja na usta, duljina hospitalizacije, preživljenje, postoperativne komplikacije).

Za dobivanje računskih podataka koristili smo jednostavne metode deskriptivne statistike u Microsoft Excel 365 programu.

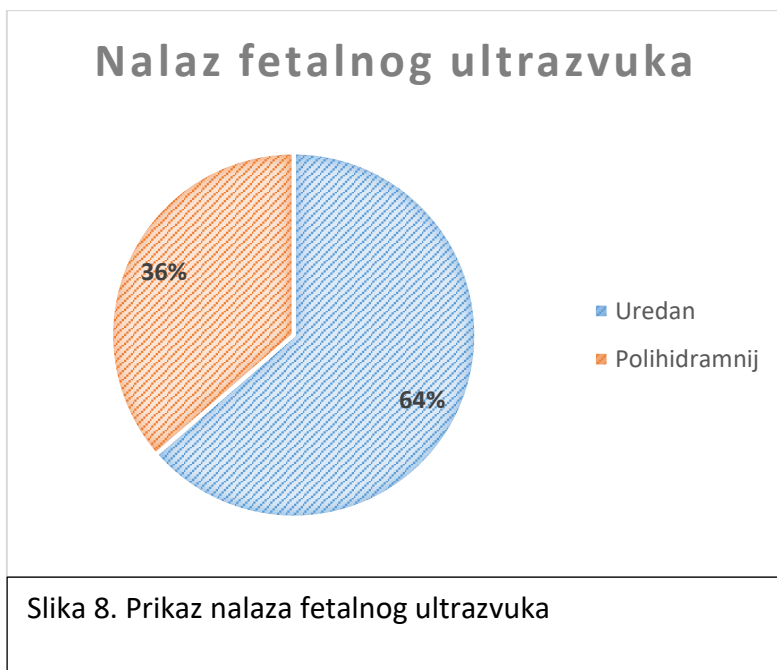
Dozvola za provođenje ovog istraživanja i korištenje podataka iz IBIS-a dobivena je pismenom suglasnošću Etičkog povjerenstva KBC-a Rijeka. Osigurana je privatnost i zaštita tajnosti podataka svakog ispitanika.

4. Rezultati

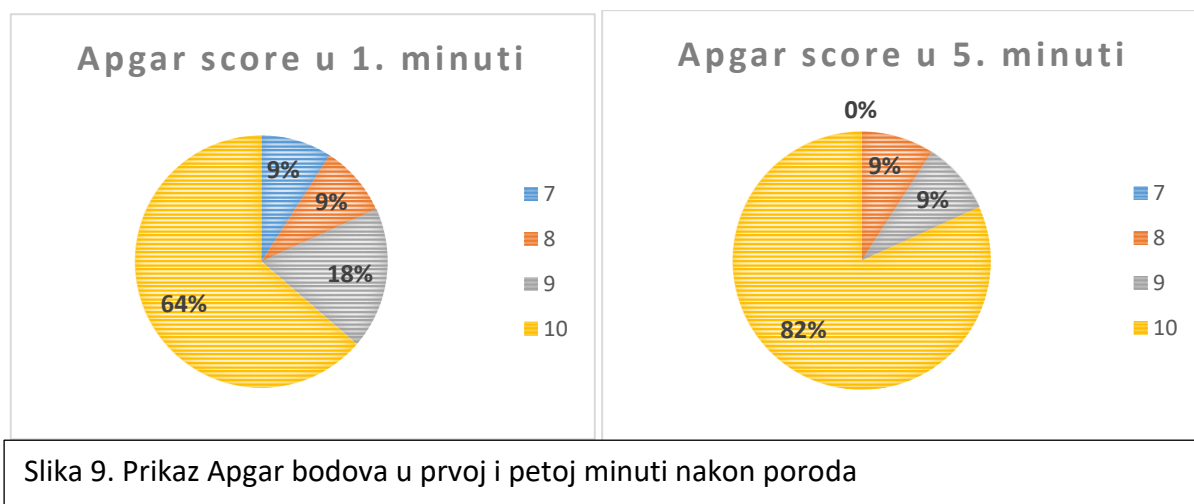
U razdoblju od siječnja 2012. do travnja 2019. godine na odjelu je boravilo 11 pacijenata zbog prirođene atrezije jednjaka. Od ukupnog broja bolesnika, osam je bilo muškog spola (73%), a tri ženskog spola (27%) (Slika 7).



Majke djece s atrezijom jednjaka su tijekom trudnoće bile zdrave u šest slučajeva (58%). Dijagnozu gestacijskog dijabetesa imale su tri žene (25%), a hipotireozu dvije (17%). Nalaz fetalnog ultrazvuka bio je uredan kod sedam pacijenata (64%), a polihidramnij utvrđen je kod četiri pacijenta (36%) (Slika 8).

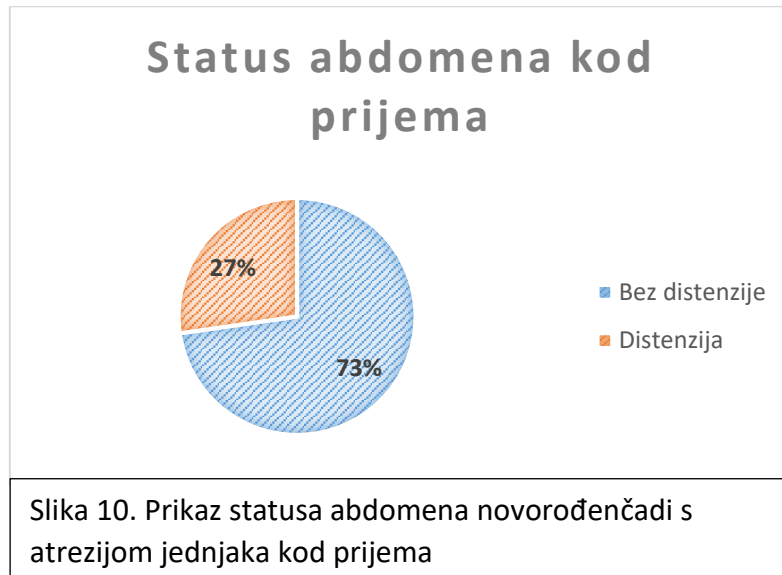


Prosječno trajanje gestacije bilo je 39 (+/- 2.5) tjedana. Apgar bodovi kretali su se u prvoj minuti između sedam i 10, a u petoj minuti između osam i 10 (Slika 9).



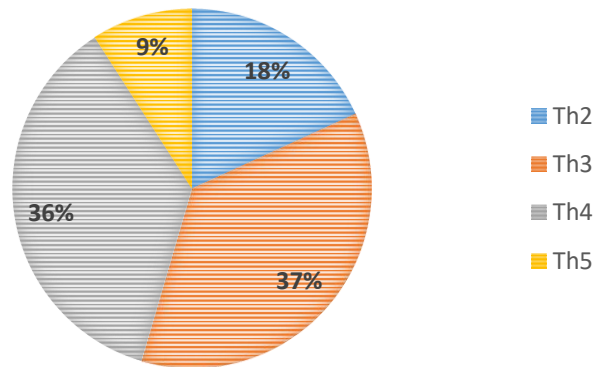
Prosječna porođajna masa djeteta bila je 3110 g (+/- 772.25), rodna duljina 50.64 cm (+/- 4.27), a opseg glave 34.29 cm (+/- 3.10).

U fizikalnom nalazu prilikom prvog pregleda utvrđena je pojačana salivacija u sve novorođenčadi. Troje novorođenčadi imalo je distenziju abdomena (27%) (Slika 10)



Kod sve novorođenčadi provedena je dijagnostička obrada u svrhu dokaza postojanja AE; kod sve djece postavila se sonda u jednjak, učinjena je kontrastna radiološka obrada te radiogram grudnih organa. Projekcija sonde na radiogramu grudnih organa bila je u visini torakalnog kralješka Th2 u dvoje novorođenčadi (18%), Th3 u četvero (37%), Th4 u četvero (36%) i Th5 u jednog novorođenčeta (9%) (Slika 11).

Visina projekcije sonde

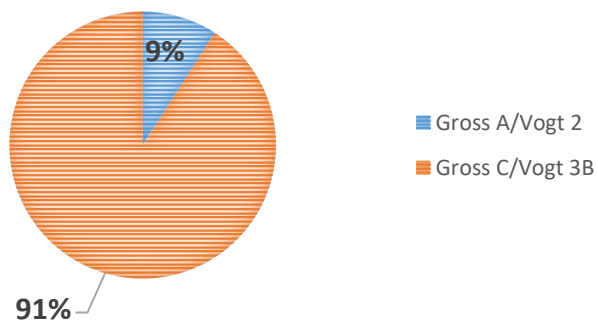


Slika 11. Prikaz razine projekcije sonde na radiogramu grudnih organa u novorođenčadi s atrezijom jednjaka

Zrak u crijevima na radiogramu abdomena bio je prisutan u desetero (91%) bolesnika, dok je u jednog bio odsutan.

Kod svih bolesnika dijagnoza atrezije jednjaka postavljena je do drugog dana života. Atreziju jednjaka tipa Gross C/Vogt 3B imalo je desetero novorođenčadi (91%), a jedno dijete imalo je atreziju tipa Gross A/Vogt 2 (9%) (Slika 12).

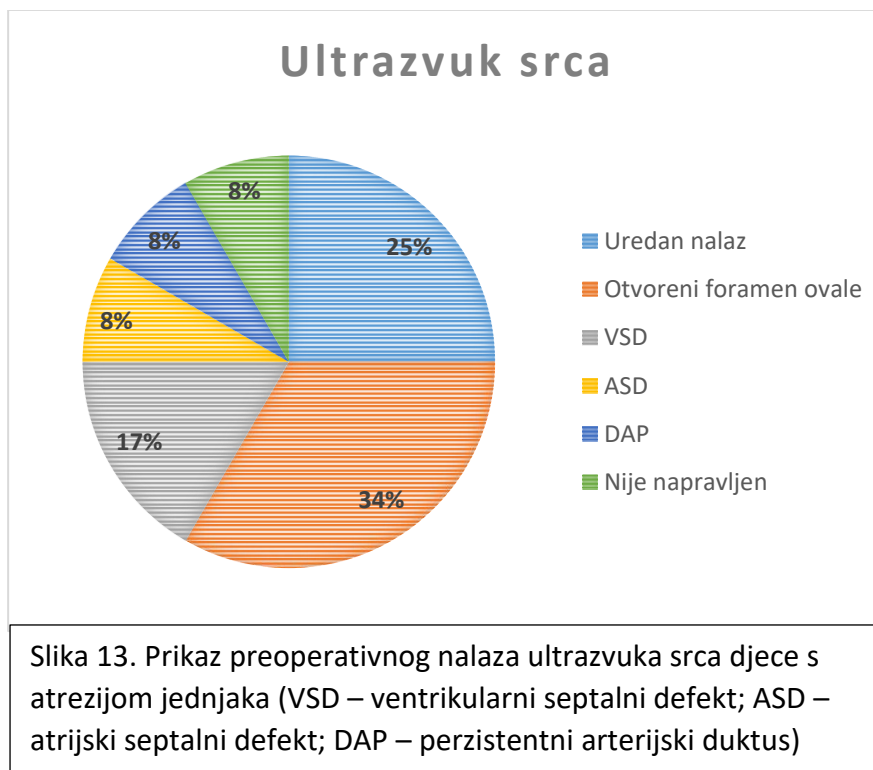
Podjela prema vrsti atrezije jednjaka



Slika 12. Prikaz pojavnosti vrsta atrezija jednjaka prema Gross i Vogt klasifikaciji

Preoperativno su u desetero bolesnika učinjeni ultrazvuk srca i ultrazvuk mozga.

Ultrazvučni nalaz srca pokazao je u troje bolesnika uredan nalaz (25%), u četvero otvoreni foramen ovale (34%), u dvoje ventrikularni septalni defekt (17%), u jednog bolesnika atrijski septalni defekt (8%) i u jednog bolesnika perzistentni arterijski duktus (8%) (Slika 13).

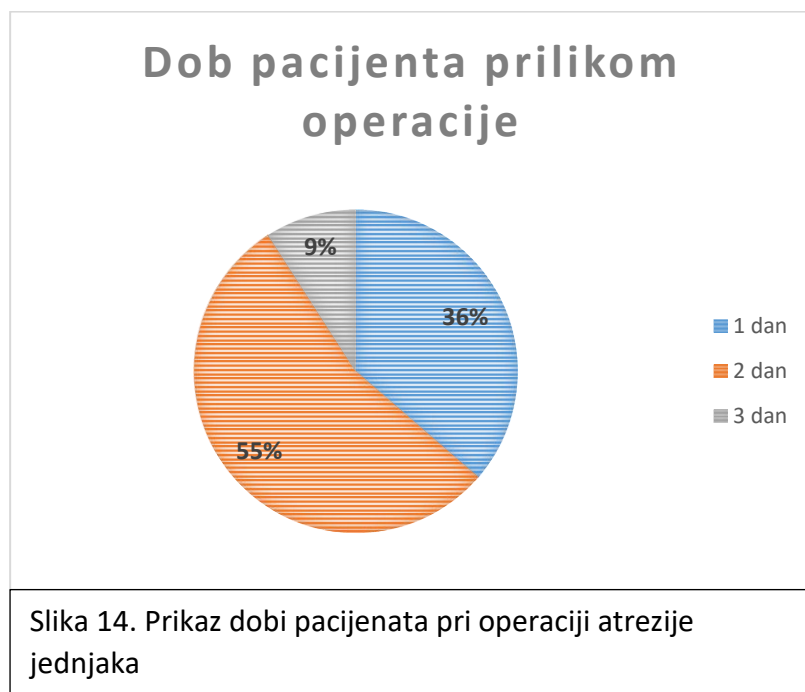


Nalaz ultrazvuka mozga u jednog bolesnika (10%) utvrdio je stanje nakon periventrikularnog-intraventrikularnog krvarenja II. stupnja, dok je u ostalih devet (90%) bio uredan.

Kod dvoje djece je uz atreziju jednjaka pronađena je još jedna anomalija probavnog sustava – atrezija anusa, koja je zbrinuta oblikovanjem anus praetera. Kod jednog od tih pacijenata pobuđena je sumnja na VACTERL asocijaciju (vertebral, anorectal, cardiac, tracheoesophageal, renal and radial limb abnormalities) zbog nalaza atrezije anusa, atrijskog

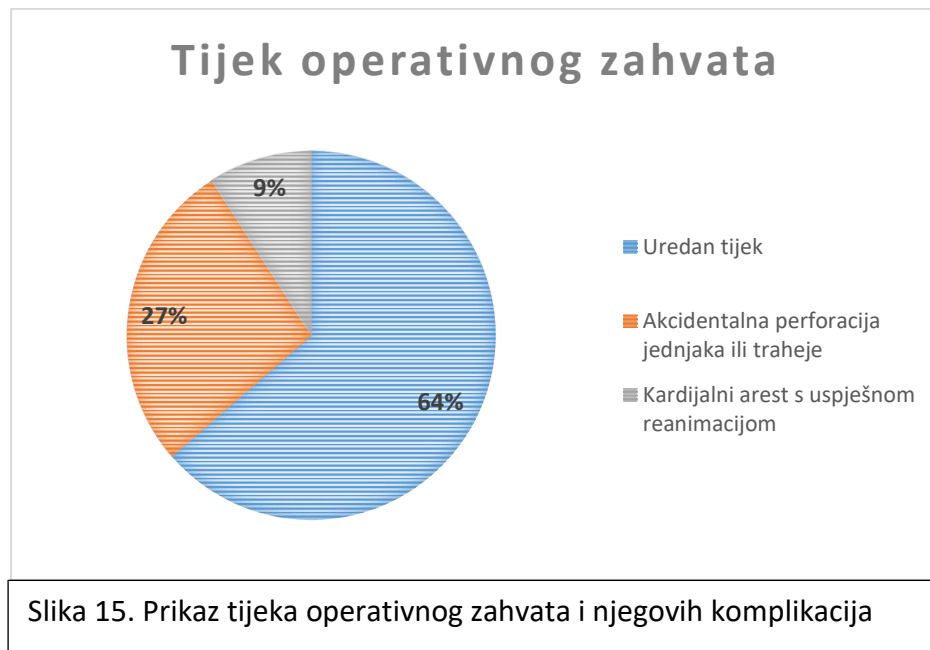septalnog defekta, atrezije jednjaka tipa Gross C/Vogt 3B, potkovičastog bubrega, vezikoureteralnog refluksa I./II. stupnja te hipotrofije mišića i hipotonije.

Operirano je svih jedanaestero novorođenčadi. Termino-terminalna anastomoza izvedena je na 10 novorođenčadi, dok je u jednog ženskog novorođenčeta s atrezijom tipa Gross A/Vogt 2, zbog velike udaljenosti proksimalnog i distalnog bataljka jednjaka, učinjena gastrostoma, a kasnije i cervikalna ezofagostoma. U vrijeme izvođenja operacijskog zahvata atrezije jednjaka, najviše je bilo bolesnika u dobi od dva dana (55%), zatim od jednog dana (36%) i od tri dana (9%) (slika 14).



Tijek operativnog zahvata u šest bolesnika protekao je uredno (55%), a komplikacije su se pojavile u vidu akcidentalne perforacije jednjaka ili traheje u troje (27%), odnosno u vidu kardijalnog aresta s uspješnom reanimacijom u jednog bolesnika (9%). U jednog bolesnika

učinjena je gastrostoma, kasnije i cervikalna ezofagostoma, a tijek operativnog zahvata protekao je uredno (Slika 15).

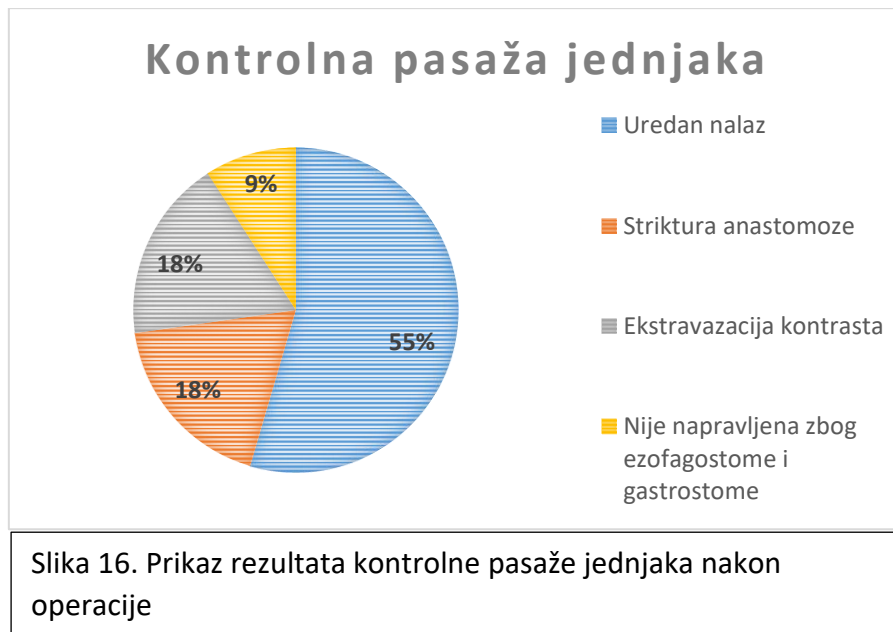


Sva operirana djeca su prije i nakon operativnog zahvata liječena antibioticima, koji su prekinuti ukoliko je hemokultura bila negativna, a upalni parametri niski.

U postoperativnom periodu dvoje (18%) pacijenta nije imao nikakve komplikacije. Desetero djece (82%) imalo je jednu ili više ranih postoperativnih komplikacija. U dva slučaja došlo je do pojave kasnih komplikacija – traheomalacije i poteškoća hranjenja. Rane postoperativne komplikacije su bile: parcijalni pneumotoraks, pleuralni izljev, manje atelektaze pluća, medijastinitis, rekurentna TEF, intrapleuralni apsces, ARDS, subkutani emfizem, dehiscijencija anastomoze, distenzija abdomena, sepsa, traheomalacija, apnoične atake uz bradikardiju i poteškoće hranjenja. Od ostalih komplikacija treba spomenuti fistuliranje proksimalnog i distalnog bataljka, neodizanje ošita te anafilaktičku reakciju na vodotopivi kontrast. U tablici 2. pregledno su prikazane sve navedene komplikacije nakon operacije.

Tablica 2. Prikaz učestalosti komplikacija nakon operacije atrezije jednjaka	
<i>Postoperativne komplikacije</i>	<i>n (%)</i>
Pneumotoraks	5 (45%)
Pleuralni izljev	4 (36%)
Atelektaza	3 (27%)
Medijastinitis	2 (18%)
Rekurentna TEF	1 (9%)
Intrapleuralni apsces	1 (9%)
ARDS	1 (9%)
Subkutani emfizem	2 (18%)
Dehiscijencija anastomoze	1 (9%)
Distenzija abdomena	3 (27%)
Sepsa	3 (27%)
Traheomalacija	1 (9%)
Apnoične atake uz bradikardiju	1 (9%)
Poteškoće hranjenja	1 (9%)
Ostale komplikacije	3 (27%)
Bez komplikacija	2(18%)

Na kontrolnoj pasaži jednjaka u šestoro djece (55%) nalaz je bio uredan, dok su u dvoje (18%) prikazane strikture jednjaka u području anastomoze. Ekstravazacija kontrasta iz jednjaka u okolne strukture uočena je u dvoje djece (18%) (Slika 16).



Nakon operacije AE sva djeca su bila mehanički ventilirana, a prosječno vrijeme provedeno na respiratoru iznosilo je 12 (+/- 8.84) dana.

Pred operativni zahvat i nakon operacije djeca su hranjena totalnom parenteralnom prehranom, a nakon toga putem nazogastrične sonde (NGS) koja je postavljena tijekom operativnog zahvata. Prosječan početak hranjenja preko NGS, za devetero pacijenata, bio je 6. postoperativnog dana (+/- 5.48). Ukoliko su se pacijenti adekvatno oporavljali, započelo se s unosom hrane na usta. Prosječan početak hranjenja na usta za devetero pacijenata bio je 12. (+/- 5.85) postoperativnog dana. Kod jednog bolesnika kroz više mjeseci nije uspostavljeno hranjenje na usta zbog teških brojnih postoperativnih komplikacija, a kod jednog bolesnika hranjenje je uspostavljeno putem gastrostome.

Prosječna dob pacijenata kod premještaja sa Zavoda za intenzivno i postintenzivno liječenje djece na drugi odjel bila je 43 dana (+/- 35.32), a prosječna tjelesna masa po premještaju bila je 3731 g (+/- 788.36).

Preživjelo je svih 11 bolesnika.

5. Rasprava

Prenatalna dijagnostika atrezije jednjaka je upitna zbog slabe osjetljivosti ultrazvuka (19). Iz tog razloga treba i pri najmanjoj sumnji na atreziju jednjaka pažljivo pratiti trudnoću te proširiti pretrage magnetskom rezonancom ukoliko je potrebno. Time se smanjuje mogućnost da slučajevi ezofagealne atrezije prođu neotkriveno. Važno je ispitati i bolesti majke. Prema velikoj kohortnoj studiji provedenoj u Švedskoj, fetusi izloženi majčinom dijabetesu u trudnoći su u povećanom riziku za razvoj atrezije jednjaka, što je potvrđeno i u našem radu, s incidencijom gestacijskog dijabetesa od 25% (27).

Prosječna porođajna masa naše novorođenčadi bila je 3110 g, što je prediktor dobrog ishoda, odnosno veće mogućnosti preživljenja.

Incidencija atrezije jednjaka prema spolu, pokazana u ovom radu, govori u prilog ostalim radovima i potkrepljuje činjenicu da je češća pojava u muškog spola (28).

Što se tiče klasifikacije AE po učestalosti, u našem istraživanju neupitno predvodi tip atrezije Gross C/Vogt 3B, kao što pokazuju i brojna druga relevantna istraživanja.

Pridružene srčane anomalije uz atreziju jednjaka bile su izražene u čak 67% naših ispitanika, što korelira s istraživanjem Bogša i sur., a u manjoj mjeri bile su prisutne pridružene druge anomalije probavnog sustava (29).

Operativni zahvat AE, prema relevantnoj literaturi, najpovoljnije je učiniti u periodu od 22 sata do četiri dana po rođenju (12). Svi naši pacijenti bili su operirani upravo unutar navedenog intervala, a najviše njih, čak 55%, bilo je operirano u dobi od dva dana.

Najpoželjnije rezultate, prema istraživanjima, daje primarni zahvat spajanja proksimalnog i distalnog bataljka jednjaka bez tenzije radi manje mogućnosti razvitka disfunkcije u

motilitetu kod takvih bolesnika (30). Kada se radi o LGEA, najbolji rezultati pokazali su se nakon primarne traspozicije jednjaka želucem radi manjeg broja postoperativnih komplikacija, što ujedno povećava šanse preživljenja (31).

Morbiditeti dišnog sustava, usprkos medicinskoj skrbi na visokoj razini i agresivnom medikamentnom pristupu, još uvijek ostaju čest i ozbiljan problem u djece operirane zbog AE. Atelektaza, kao jedna od njih, može biti posljedica disventilacije sluznim začepljenjem i plućnim oštećenjem uslijed rekurentnih plućnih infekcija (31).

Rekurentna TEF u našem istraživanju bila je prisutna samo u jednom slučaju (9%), što se podudara s ostalim istraživanjima, gdje ona iznosi od 3 do 10% (32). Njezina pojava obično je posljedica „curenja“ na mjestu anastomoze, ali i LGEA. Traheomalacija je relativno uobičajen nalaz nakon operacije AE i obično je samoograničavajuća, pa ostvaruje rezoluciju kroz nekoliko mjeseci po operativnom zahvatu (33). Značajan faktor rizika za nastajanje dehiscijencije anastomoze je tenzija iste, ali prema istraživanju Guptae i sur., rizik se smanjuje postavljanjem dijela pleure preko anastomoze (34). Sepsa, zajedno s plućnim komplikacijama, predstavlja velik rizik za loš ishod bolesnika. U našem istraživanju takve udružene komplikacije javile su se u 27% naših bolesnika. Striktura anastomoze se prema provedenim studijama javlja u 18 do, čak, 60% slučajeva, a u našem istraživanju imali smo dva slučaja postoperativnih striktura (18%)(31).

Mehanička ventilacija pacijenata održavana je nešto duže od preporučenog održavanja, koje iznosi u literaturi od pet do sedam dana (1). Hranjenje putem NGS preporučeno je započeti drugog ili trećeg postoperativnog dana, međutim kod naših bolesnika je započeto je oko šestog dana (2). Teško postoperativno odvajanje od parenteralne prehrane, koje je jednako ili duže od 30 dana, smatra se vrlo lošim prognostičkim faktorom za preživljenje (35).

U periodu kada primijetimo da novorođenče guta slinu, potrebno je uvesti prehranu na usta.

U našem istraživanju je to bilo oko 12. postoperativnog dana.

Duljina boravka u bolnici veća od 30 dana, pokazala se čvrsto povezanom s lošim ishodom tijekom i nakon djetetove prve godine života (35). Svi naši bolesnici boravili su u klinici duže od 30 dana, a preživljenje je bilo 100%. To se može povezati s malim brojem bolesnika, a time i većim oprezom medicinskog osoblja kod otpuštanja dojenčadi s ovom dijagnozom.

Ograničenje ovog istraživanja svakako je izrazito mali broj bolesnika. Unatoč tome, smatramo da je potrebna analiza podataka iz našeg centra, koji se odnose na preoperativni i postoperativni tijek bolesti ove novorođenčadi. Svakako bi bilo vrijedno uključiti sve centre u Republici Hrvatskoj u kojima se liječe ovi bolesnici u veće istraživanje, čime bi se dobio vrijedan epidemiološki podatak o tijeku bolesti, morbiditetu i preživljenju. Time bi se rezultati iz najboljeg centra mogli koristiti u svrhu što boljeg liječenja bolesnika i smanjenja postoperativnih komplikacija.

6. Zaključak

Za zbrinjavanje djece rođene s atrezijom jednjaka ključan je multidisciplinarni pristup.

Dijagnostika i liječenje atrezije jednjaka napreduju svakim danom, međutim postoji još mnogo prostora za napredak, koji je potrebno popuniti.

Postoperativni tijek može biti kompliciran otežanim hranjenjem, najčešće uzrokovanim poremećajem motiliteta jednjaka. Izazovi u postoperativnom hranjenju djece s atrezijom jednjaka kriju se u postupnom povećavanju volumena obroka s ciljem uravnoteženog razvitka motoričke funkcije jednjaka i sprječavanja gastroezofagealnog refluksa.

Adekvatna parenteralna i enteralna prehrana dojenčeta, napredovanje na tjelesnoj masi te sprječavanje razvoja striktura jednjaka važan su dio postoperativnog zbrinjavanja.

7. Sažetak

Uvod: Atrezija jednjaka kongenitalna je malformacija uzrokovana neadekvatnim razvojem jednjaka i njegovim neodvajanjem od dušnika. Njena etiologija ni danas nije sasvim poznata. Prevalencija varira između 1:2500 i 1:4500 živorođene djece. Najčešći oblik je Gross C/Vogt 3B. Ova malformacija zahtijeva hitno operativno liječenje. U postoperativnom tijeku moguće su brojne komplikacije vezane uz respiratorni i gastrointestinalni sustav.

Cilj: Cilj je prikazati demografske, epidemiološke i kliničke značajke pacijenata s dijagnozom atrezije jednjaka te njihovo preoperativno i postoperativno praćenje te se osvrnuti na svjetska relevantna istraživanja.

Materijali i metode: Retrospektivno istraživanje provedeno na Zavodu za intenzivno i postintenzivno liječenje djece Klinike za pedijatriju Kliničkog bolničkog centra Rijeka. Prikupljeni su epidemiološki, demografski i klinički podaci jedanaestero pacijenata liječenih od atrezije jednjaka u razdoblju od siječnja 2012. do travnja 2019 te računski obrađeni uz pomoć Microsoft Excel 365 programa.

Rezultati: Od jedanaestero pacijenata osam je bilo muškog spola (73%), a tri ženskog spola (27%); prosječna porođajna masa djeteta bila je 3110 g (+/- 772.25); dijagnosticirana je atrezija tipa Gross C/Vogt 3B u desetero novorođenčadi (91%), a Gross A/Vogt 2 u jednog novorođenčeta (9%); u postoperativnom periodu dvoje (18%) pacijenta nije imao nikakve komplikacije, a desetero djece (82%) imalo je jednu ili više ranih postoperativnih komplikacija; prosječan početak hranjenja na nazogastričnu sondu bio je šestog postoperativnog dana (+/- 5.48), a na usta dvanaestog (+/- 5.85) postoperativnog dana. Preživjelo je svih jedanaest bolesnika.

Zaključak: Adekvatna parenteralna i enteralna prehrana dojenčeta, napredovanje na tjelesnoj masi te sprječavanje razvoja striktura jednjaka važan su dio postoperativnog zbrinjavanja.

Ključne riječi: Atrezija jednjaka; Preživljenje; Traheoezofagealna fistula

8. Summary

Introduction: Esophageal atresia is a congenital malformation caused by the inadequate development of the esophagus. It is coming with or without a persistent communication with the trachea. Etiology is still unknown. Prevalence ranges between 1: 2500 and 1: 4500 live-born children. The most common type is Gross C/Vogt 3B. This malformation requires urgent surgical treatment. There are numerous complications associated with the respiratory and gastrointestinal system in the postoperative course.

Aim: The aim is to assess the demographic, epidemiological and clinical features of patients with diagnosis of esophageal atresia and their preoperative and postoperative follow up, and to refer to other relevant research.

Materials and methods: A retrospective study was conducted at the Institute for Intensive and Post Intensive Treatment of Children at the Pediatric Clinic of Rijeka Clinical Hospital Center. Epidemiological, demographic and clinical data of eleven patients treated from the esophageal atresia were collected from January 2012 to April 2019, and evaluated using the Microsoft Excel 365 program.

Results: An eight out of eleven patients were males (73%) and three of them were females (27%); the average birth weight was 3110 g (+/- 772.25); Gross C/Vogt 3B type was present in ten newborns (91%), while Gross A/Vogt 2 type was present in one newborn (9%); in the postoperative period, two patients (18%) had no complications, and ten of them (82%) had one or more postoperative complications; the average start of nasogastric tube feeding was the sixth postoperative day (+/- 5.48) and the average start of peroral feeding was the twelfth (+/- 5.85) postoperative day. All eleven patients survived.

Conclusion: Adequate parenteral and enteral nutrition of infants, advancement in body mass and prevention of esophageal stricture development are an important part of postoperative care.

Keywords: Esophageal atresia; Surgery; Tracheoesophageal fistula

9. Literatura

- 1) Martins Pinheiro PF, Simões e Silva AC, Pereira RM. Current knowledge on esophageal atresia. *World J Gastroenterol* [Internet]. 28.7.2012. [citirano 1.6.2019.]; 2012; 18(28): 3662–3672. Dostupno na:
<https://www.ncbi.nlm.nih.gov/pmc/articles/PMC3406418/>
- 2) Spitz L. Oesophageal atresia. *Orphanet J Rare Dis* [Internet]. 11.5.2007. [citirano 1.6.2019.]; 2007; 2: 24. Dostupno na:
<https://www.ncbi.nlm.nih.gov/pmc/articles/PMC1884133/>
- 3) Oermann CM. Congenital anomalies of the intrathoracic airways and tracheoesophageal fistula. U: *UpToDate Redding G ed. UpToDate* [Internet]. Hoppin AG, MA: UpToDate; 2019 [citirano 1.6.2019.] Dostupno na:
<https://www.uptodate.com>
- 4) Pogorelić Z, Konstatinović I, Jukić M, Furlan D, Kovačević T, Jurić I, Milunović KP, Furlan IA, Biočić M. Čimbenici ishoda liječenja atrezije jednjaka u novorođenčadi operirane u Zavodu za dječju kirurgiju KBC Split od 1991.-2014. godine. *Paediatr Croat* [Internet]. 20.6.2016. [citirano 1.6.2019.]; 2016;60:51-7. Dostupno na:
<https://hrcak.srce.hr/162367>
- 5) de Jong EM, Felix JF, de Klein A, Tibboel D. Etiology of Esophageal Atresia and Tracheoesophageal Fistula: “Mind the Gap”. *Curr Gastroenterol Rep* [Internet]. 28.4.2010. [citirano 1.6.2019.]; 2010; 12(3): 215–222. Dostupno na:
<https://www.ncbi.nlm.nih.gov/pmc/articles/PMC2874026/>
- 6) Rayyan M, Rommel N, Tack J, Deprest J, Allegaert K. Esophageal Atresia: Future Directions for Research on the Digestive Tract. *Eur J Pediatr Surg* [Internet].

- 17.8.2016. [citirano 1.6.2019.]; 2017;27(4):306-312. Dostupno na:
<https://www.ncbi.nlm.nih.gov/pubmed/27533315>
- 7) Litingtung Y, Lei L, Westphal H, Chiang C. Sonic hedgehog is essential to foregut development. *Nat Genet* [Internet]. 20.9.1998. [citirano 1.6.2019.]; 1998; 20 (1): 58–61. Dostupno na: <https://www.ncbi.nlm.nih.gov/pubmed/9731532>
- 8) Goss A M, Tian Y, Tsukiyama T et al. Wnt2/2b and beta-catenin signaling are necessary and sufficient to specify lung progenitors in the foregut. *Dev Cell* [Internet]. 18.8.2009. [citirano 1.6.2019.]; 2009; 17: 290–8. Dostupno na:
<https://www.ncbi.nlm.nih.gov/pubmed/19686689>
- 9) Harris-Johnson K S, Domyan E T, Vezina C M, Sun X. beta-Catenin promotes respiratory progenitor identity in mouse foregut. *Proc Natl Acad Sci U S A* [Internet]. 22.9.2009. [citirano 1.6.2019.]; 2009; 106: 16287–92. Dostupno na:
<https://www.ncbi.nlm.nih.gov/pubmed/19805295>
- 10) Que J, Choi M, Ziel J W, Klingensmith J, Hogan B L. Morphogenesis of the trachea and esophagus: current players and new roles for noggin and Bmps. *Differentiation* [Internet]. 30.5.2006. [citirano 1.6.2019.];2006; 74: 422–37. Dostupno na:
<https://www.ncbi.nlm.nih.gov/pubmed/16916379>
- 11) Li Y, Litingtung Y, Ten Dijke P, Chiang C. Aberrant Bmp signaling and notochord delamination in the pathogenesis of esophageal atresia. *Dev Dyn* [Internet]. 30.1.2007. [citirano 1.6.2019.]; 2007; 236: 746–54. Dostupno na:
<https://www.ncbi.nlm.nih.gov/pubmed/17260385>
- 12) Piro E, Schierz IAM, Giuffrè M, Cuffaro G, La Placa S, Antona V, Matina F, Puccio G, Cimador M, Corsello G. Etiological heterogeneity and clinical variability in newborns

- with esophageal atresia. *Ital J Pediatr* [Internet]. 26.1.2018. [citirano 1.6.2019.]; 2018; 44(1):19. Dostupno na: <https://www.ncbi.nlm.nih.gov/pubmed/29373986>
- 13) De Jong EM, Felix JF, de Klein A, Tibboel D. Etiology of esophageal atresia and tracheoesophageal fistula: “mind the gap”. *Curr Gastroenterol Rep* [Internet]. 28.4.2010. [citirano 1.6.2019.]; 2010;12:215–22. Dostupno na: <https://www.ncbi.nlm.nih.gov/pmc/articles/PMC2874026/>
- 14) Wong-Gibbons DL, Romitti PA, Sun L, Moore CA, Reefhuis J, Bell EM, Olshan AF. Maternal periconceptional exposure to cigarette smoking and alcohol and esophageal atresia +/- tracheo-esophageal fistula. *Birth Defects Res A Clin Mol Teratol* [Internet]. 4.11.2008. [citirano 1.6.2019.]; 2008;82:776–784. Dostupno na: <https://www.ncbi.nlm.nih.gov/pubmed/18985694>
- 15) Di Gianantonio E, Schaefer C, Mastroiacovo PP, et al.; Adverse effects of prenatal methimazole exposure. *Teratology* [Internet]. 8.7.2001. [citirano 1.6.2019.]; 2001; 64:262–266. Dostupno na: <https://www.ncbi.nlm.nih.gov/pubmed/11745832>
- 16) Centini G, Rosignoli L, Kenanidis A, Petraglia F. Prenatal diagnosis of esophageal atresia with the pouch sign. *Ultrasound Obstet Gynecol* [Internet]. 4.4.2003. [citirano 1.6.2019.]; 2003; 21: 494–497. Dostupno na: <https://obgyn.onlinelibrary.wiley.com/doi/pdf/10.1002/uog.58>
- 17) Suchet IB. Ultrasound in trachea-esophageal fistula. *The Ultrasound of Life* [Internet]. [preuzeta slika 1.6.2019.] Dostupno na: <http://www.fetalultrasound.com/online/text/8-011.htm>
- 18) Patel MS. Polyhydramnios – cases and figures. *Radiopaedia.org* [Internet]. *Radiopaedia.org*; [ažurirano 29.8.2018.; preuzeta slika 1.6.2019.] Dostupno na: <https://radiopaedia.org/cases/13542>

- 19) Langer JC, Hussain H, Khan A, Minkes RK, Gray D, Siegel M, Ryan G. Prenatal diagnosis of esophageal atresia using sonography and magnetic resonance imaging. *J Pediatr Surg* [Internet]. Svibanj 2001. [citirano 1.6.2019.]; 2001;36(5):804-7. Dostupno na: <https://www.ncbi.nlm.nih.gov/pubmed/11329594>
- 20) Esophageal atresia. *Wikipedia.org* [Internet]. Wikimedia Foundation, Inc.; [ažurirano 8.5. 2019.; preuzeta slika 1.6.2019.] Dostupno na: https://en.wikipedia.org/wiki/Esophageal_atresia
- 21) Liu J, Yang Y, Zheng C, Dong R, Zheng S. Surgical outcomes of different approaches to esophageal replacement in long-gap esophageal atresia: A systematic review. *Medicine (Baltimore)* [Internet]. 26.5.2017. [citirano 1.6.2019.]; 2017; 96(21): e6942. Dostupno na: <https://www.ncbi.nlm.nih.gov/pmc/articles/PMC5457865/>
- 22) van der Zee DC, Gallo G, Tytgat SH. Thoracoscopic traction technique in long gap esophageal atresia: entering a new era. *Surg Endosc* [Internet]. 11.2.2015. [citirano 1.6.2019.]; 2015;29(11):3324-30. Dostupno na: <https://www.ncbi.nlm.nih.gov/pmc/articles/PMC4607704/>
- 23) Taghavi K, Stringer MD. Preoperative laryngotracheobronchoscopy in infants with esophageal atresia: why is it not routine? *Pediatr Surg Int* [Internet]. 11.10.2017. [citirano 1.6.2019.]; 2018; 34(1):3-7. Dostupno na: <https://www.ncbi.nlm.nih.gov/pubmed/29022107>
- 24) Li XW, Jiang YJ, Wang XQ, Yu JL, Li LQ. A scoring system to predict mortality in infants with esophageal atresia: A case-control study. *Medicine (Baltimore)* [Internet]. 11.8.2017. [citirano 1.6.2019.]; 2017; 96(32): e7755. Dostupno na: <https://www.ncbi.nlm.nih.gov/pmc/articles/PMC5556231/>

- 25) Dingemann C, Dietrich J, Zeidler J, Blaser J, Gosemann JH, Ure BM, Lacher M. Early complications after esophageal atresia repair: analysis of a German health insurance database covering a population of 8 million. *Dis Esophagus* [Internet]. 20.4.2015. [citirano 1.6.2019.]; 2016; 29(7):780-786. Dostupno na: <https://www.ncbi.nlm.nih.gov/pubmed/25893931>
- 26) Kovesi T, Rubin S. Long-term complications of congenital esophageal atresia and/or tracheoesophageal fistula. *Chest* [Internet]. Rujan 2004. [citirano 1.6.2019.]; 2004; 126(3):915-25. Dostupno na: <https://www.ncbi.nlm.nih.gov/pubmed/15364774>
- 27) Oddsberg J, Lu Y, Lagergren J. Maternal diabetes and risk of esophageal atresia. *J Pediatr Surg* [Internet]. 7.6.2010. [citirano 1.6.2019.]; 2010; 45(10):2004-8. Dostupno na: <https://www.ncbi.nlm.nih.gov/pubmed/20920719>
- 28) Ekselius J, Salö M, Arnbjörnsson E, Stenström P. Treatment and Outcome for Children with Esophageal Atresia from a Gender Perspective. *Surg Res Pract* [Internet]. 22.10.2017. [citirano 1.6.2019.]; 2017;2017:8345798. Dostupno na: <https://www.ncbi.nlm.nih.gov/pmc/articles/PMC5671756/>
- 29) Bogs T, Zwink N, Chonitzki V, Hölscher A, Boemers TM, Münsterer O, Kurz R, Heydweiller A, Pauly M, Leutner A, Ure BM, Lacher M, Deffaa OJ, Thiele H, Bagci S, Jenetzky E, Schumacher J, Reutter H. Esophageal Atresia with or without Tracheoesophageal Fistula (EA/TEF): Association of Different EA/TEF Subtypes with Specific Co-occurring Congenital Anomalies and Implications for Diagnostic Workup. *Eur J Pediatr Surg* [Internet]. 6.1.2017. [citirano 1.6.2019.]; 2018; 28(2):176-182. Dostupno na: <https://www.ncbi.nlm.nih.gov/pubmed/28061520>
- 30) Zeng Z, Liu F, Ma J, Fang Y, Zhang H. Outcomes of primary gastric transposition for long-gap esophageal atresia in neonates. *Medicine (Baltimore)* [Internet]. 30.6.2017.

[citirano 1.6.2019.]; 2017; 96(26): e7366. Dostupno na:

<https://www.ncbi.nlm.nih.gov/pmc/articles/PMC5500081/>

- 31) Porcaro F, Valfré L, Aufiero LR, Dall'Oglio L, De Angelis P, Villani A, Bagolan P, Bottero S, Cutrera R. Respiratory problems in children with esophageal atresia and tracheoesophageal fistula. *Ital J Pediatr* [Internet]. 5.9.2017. [citirano 1.6.2019.]; 2017; 43: 77. Dostupno na:

<https://www.ncbi.nlm.nih.gov/pmc/articles/PMC5584000/>

- 32) Conforti A, Valfrè L, Scuglia M, Trozzi M, Meucci D, Sgrò S, Bottero S, Bagolan P. Laryngotracheal Abnormalities in Esophageal Atresia Patients: A Hidden Entity. *Front Pediatr* [Internet]. 18.12.2018. [citirano 1.6.2019.]; 2018; 6: 401. Dostupno na:

<https://www.ncbi.nlm.nih.gov/pmc/articles/PMC6305472/>

- 33) Patria MF, Ghislanzoni S, Macchini F, Lelii M, Mori A, Leva E, Principi N, Esposito S. Respiratory Morbidity in Children with Repaired Congenital Esophageal Atresia with or without Tracheoesophageal Fistula. *Int J Environ Res Public Health* [Internet]. 27.9.2017. [citirano 1.6.2019.]; 2017; 14(10): 1136. Dostupno na:

<https://www.ncbi.nlm.nih.gov/pmc/articles/PMC5664637/>

- 34) Gupta M, Mahajan JK, Bawa M, Rao KL. Esophageal atresia and tracheoesophageal fistula: Effect of pleural cover on anastomotic dehiscence. *J Indian Assoc Pediatr Surg* [Internet]. Travanj 2011. [citirano 1.6.2019.]; 2011; 16(2):50-3. Dostupno na:

<https://www.ncbi.nlm.nih.gov/pmc/articles/PMC3119936/>

- 35) Castilloux J, Noble AJ, Faure C. Risk factors for short- and long-term morbidity in children with esophageal atresia. *J Pediatr* [Internet]. 31.1.2010. [citirano 1.6.2019.]; 2010; 156(5):755-60. Dostupno na:

<https://www.ncbi.nlm.nih.gov/pubmed/20123142>

10. Životopis

Valentina Kršić rođena je 15.12.1994. u Karlovcu, gdje je pohađala osnovnu školu Banija, osnovnu Glazbenu školu Karlovac te Gimnaziju Karlovac. Nakon državne mature upisuje se na studij medicine u Rijeci na Medicinskom fakultetu. Ondje kasnije obnaša funkciju demonstratora na Zavodu za biologiju i medicinsku genetiku. Priključuje se i u zbor Medicinskog fakulteta Axis, koji odlazi na natjecanja ostvarujući odlične rezultate, a prije svega, kroz cijelu akademsku godinu nastupa na brojnim događanjima. Nekoliko godina aktivni je član Međunarodne udruge studenata medicine Hrvatske(CroMSIC), što zaokružuje pozicijom nacionalnog dužnosnika za studentske razmjene. Radi velike zainteresiranosti za praktični dio medicine, odlučuje se na volontiranje tijekom ljetnih praznika u Općoj bolnici Karlovac, a ubrzo nakon toga i na jednomjesečnu studentsku razmjenu na Odjelu kardiotorakalne kirurgije u Portugalu. Zadnje tri godine studija sudjelovala je na raznim studentskim kongresima za koje je pisala je tematski raznolike radove te predstavljala iste. Cijeli studij redovna je studentica, koju ponajviše zanimaju kirurške grane medicine.