

CT-OM VOĐENA TRANSTORAKARALNA BIOPSOJA PLEURALNIH LEZIJA: DIJAGNOSTIČKI DOPRINOS I KOMPLIKACIJE

Vrbanac, Barbara

Master's thesis / Diplomski rad

2019

Degree Grantor / Ustanova koja je dodijelila akademski / stručni stupanj: **University of Rijeka, Faculty of Medicine / Sveučilište u Rijeci, Medicinski fakultet**

Permanent link / Trajna poveznica: <https://um.nsk.hr/um:nbn:hr:184:597797>

Rights / Prava: [In copyright](#)/[Zaštićeno autorskim pravom.](#)

Download date / Datum preuzimanja: **2024-11-10**



Repository / Repozitorij:

[Repository of the University of Rijeka, Faculty of Medicine - FMRI Repository](#)



SVEUČILIŠTE U RIJECI
MEDICINSKI FAKULTET
INTEGRIRANI PREDDIPLOMSKI I DIPLOMSKI
SVEUČILIŠNI STUDIJ MEDICINA

Barbara Vrbanac

CT-OM VOĐENA TRANSTORAKALNA BIOPSIJA PLEURALNIH LEZIJA:
DIJAGNOSTIČKI DOPRINOS I KOMPLIKACIJE

Diplomski rad

Rijeka, 2019.

SVEUČILIŠTE U RIJECI
MEDICINSKI FAKULTET
INTEGRIRANI PREDDIPLOMSKI I DIPLOMSKI
SVEUČILIŠNI STUDIJ MEDICINA

Barbara Vrbanac

CT-OM VOĐENA TRANSTORAKALNA BIOPSIJA PLEURALNIH LEZIJA:
DIJAGNOSTIČKI DOPRINOS I KOMPLIKACIJE

Diplomski rad

Rijeka, 2019.

Mentor rada: doc. dr. sc. Melita Kukuljan, dr. med.

Diplomski rad ocjenjen je dana _____ u/na _____

_____, pred povjerenstvom u sastavu:

1. prof. dr. sc. Damir Miletić, dr. med.
2. prof. dr. sc. Aldo Ivančić, dr. med.
3. prof. dr. sc. Ljiljana Bulat-Kardum, dr. med.

Rad sadrži 33 stranice, 6 slika, 2 tablice i 31 literaturni navod.

Zahvala

Zahvaljujem mentorici, doc. dr. sc. Meliti Kukuljan, dr. med., na vodstvu, pomoći, dostupnosti i ljubaznosti prilikom pisanja diplomskog rada.

Zahvaljujem se svojoj obitelji i dečku na bezuvjetnoj podršci koju su mi pružali kroz cijeli period mogega školovanja. Hvala mojim prijateljima koji su bili uz mene u teškim i sretnim trenucima tijekom ovih 6. godina studiranja.

Sadržaj

1. Uvod	1
1.1. Bolesti pleure	2
1.1.1. Azbestoza i maligni pleuralni mezoteliom (MPM)	2
1.2. Dijagnostika bolesti pleure	4
1.3. CT-om vođena transtorakalna biopsija	7
2. Cilj istraživanja	12
3. Ispitanici i metode.....	13
3.1. Ispitanici	13
3.2. Metode.....	13
3.2.1. Statistička analiza.....	16
4. Rezultati	17
5. Rasprava.....	21
6. Zaključak.....	23
Sažetak	24
Summary	25
Literatura	26
Životopis.....	33

Popis skraćenica i akronima

CR - engl. conventional radiography; konvencionalna radiografija

CT - engl. computerized tomography; kompjuterizirana tomografija

G - engl. gauge; mjera veličine unutarnjeg promjera igle

INR - engl. international normalized ratio

MPE - engl. malignant pleural effusion; maligni pleuralni izljev

MPM - engl. malignant pleural mesothelioma; maligni pleuralni mezoteliom

MRI - engl. magnetic resonance imaging; magnetska rezonancija

NPV - negativna prediktivna vrijednost

PET/CT - engl. positron emission tomography/computed tomography; pozitronska
emisijaska tomografija/ kompjuterizirana tomografija

PPV- pozitivna prediktivna vrijednost

US - engl. ultrasound; ultrazvuk

TTB - transtorakalna biopsija

1. Uvod

Patološki procesi koji zahvaćaju pleuru mogu se klasificirati u neoplastične i ne-neoplastične bolesti pleure te u primarne i sekundarne bolesti. Primarne bolesti pleure imaju manju učestalost; pleura je uglavnom zahvaćena sekundarnim bolestima koje su posljedica neke druge priležne bolesti. Pleuralni izljev (akumulacija tekućine u pleuralnom prostoru) posljedica je mnogih primarnih i sekundarnih pleuralnih poremećaja, a najčešće su to infekcije, maligna bolest, zatajivanje srca te plućna embolija. Radi uravnoteženosti hidrostatskog i koloidno-osmotskog tlaka u parijetalnim i visceralnim pleuralnim krvnim žilama te široke mreže limfatičkog sustava koji drenira tekućinu, normalno se u pleuralnoj šupljini nalazi manje od 1ml slobodne tekućine. Upalni poremećaji rezultiraju povećanjem kapilarne permeabilnosti i pritom propuštanjem seroznih tekućina bogatih proteinima ili hemoragijskih eksudata u pleuralnu šupljinu stvarajući eksudativni pleuralni izljev. Slično upali, maligni procesi uzrokuju vaskularne promjene i opstrukciju limfatičkog sustava, što posljedično dovodi do eksudata u pleuralnoj šupljini. Transudativni pleuralni izljev ili ne-inflamatorni izljev tipično se prezentira bilateralno, s niskom koncentracijom proteina te je uglavnom posljedica povećanja kapilarnog hidrostatskog tlaka (kod zatajivanja srca) ili sniženja koloidno-osmotskog tlaka (hypoalbuminemija uzrokovana cirozom jetre ili nefrotskim sindromom) (1).

Maligni pleuralni izljevi (MPE) dijagnosticiraju se kao komplikacija uznapredovalih malignih bolesti (2). MPE su česti i predstavljaju jedan od najčešćih uzroka eksudativnog izljeva, a incidencija pojave raste zbog sve duljeg preživljenja pacijenata s malignim

bolestima (3). Procjenjuje se da je učestalost pojave MPE-a veća od 150 000 slučajeva, pri čemu su rak pluća, rak dojke i limfom najčešći uzroci eksudativnog izljeva (2).

1.1. Bolesti pleure

Pleuralne bolesti, neoplastične i ne-neoplastične, pokazuju slične kliničke i radiološke karakteristike uključujući pojavu pleuralne boli, pleuralnog izljeva, zadebljanje pleure ili pleuralnu masu. Međutim, liječenje i prognoza ovih različitih stanja uvelike se razlikuju. Poradi toga, točna dijagnoza i histološka interpretacija pleuralnih biopsija od iznimne su važnosti za daljnje liječenje. Neoplastične pleuralne bolesti uglavnom su sekundarne jer su najčešći tumori pleure metastatski tumori. Primarne neoplazme pleure su izrazito rijetke, a najčešći je među njima maligni pleuralni mezoteliom (MPM) s oko 2000 slučajeva u Sjedinjenim Američkim Državama svake godine. Većina MPM povezuje se s prethodnom profesionalnom izloženošću azbestu (4).

1.1.1. Azbestoza i maligni pleuralni mezoteliom (MPM)

Azbest, nekad smatran mineralom čuda, otporan je na toplinu, vatru i koroziju, jak, izdržljiv, fleksibilan i jeftin (5). Azbest je postao popularan među proizvođačima građevinskog materijala i građevinarima krajem 19. stoljeća zbog svoje vlaknaste prirode, čvrstoće pri vlaku, toplinske otpornosti i dostupnosti. Upotreba je smanjena osamdesetih godina 20. stoljeća zbog otkrivenih štetnih utjecaja na zdravlje, osobito manifestiranih razvitkom plućne bolesti. Do 2010. godine samo 52 zemlje su zabranile ili ograničile upotrebu azbesta (6). Azbestna vlakna nakon udisanja dolaze u kontakt s mezotelnim stanicama pleure i upalnim stanicama koje iniciraju prolongirano oštećenje tkiva, popravak i upalu, što na kraju dovodi do karcinogeneze MPM-a putem nepoznatih mehanizama. Vjerojatno uključuje reaktivne kisikove spojeve koji nastaju zbog

azbestnih vlakana te koji onda dovode do oštećenja DNA i prekida lanaca. Fizička interferencija azbestnih vlakana nakon što su zahvaćene mezotelnim stanicama rezultira kromosomskim strukturnim abnormalnostima i aneuploidijama mezotelnih stanica. Oslobađanje citokina i faktora rasta iz mezotelnih stanica i makrofaga inducira upalu i promicanje tumora (7). Izloženost azbestu smatra se jednim od najvećih faktora rizika za razvoj MPM-a. Prvi dokaz visokog kancerogenog potencijala pronađen je u Ujedinjenom Kraljevstvu i Sjevernoj Africi početkom šezdesetih godina 20. stoljeća. Tada je izloženost azbestu povezana s radnim okruženjem i prepoznata je kao profesionalna bolest u medicini rada (8). MPM-i koji su prijavljeni iz različitih zemalja uglavnom su bili vezani uz profesionalnu izloženost azbestu, ali nisu svi slučajevi vezani uz radno mjesto. Osamdesetih godina 20. stoljeća postavljena je hipoteza da jedna trećina svih MPM-a u Sjedinjenim Američkim Državama nije povezana s profesionalnom izloženošću azbestu (9). Dvadeset posto (20%) pacijenata oboljelih od MPM-a nisu bili ranije izloženi utjecaju azbestnih vlakana. Kod tih pacijenata uključeni su drugi etiološki čimbenici; neki od njih su izloženost drugim mineralnim vlaknima, kronične upalne bolesti, zračenje, virusi, izloženost mineralima bez vlakana i organskim kemijskim tvarima (10).

MPM je agresivna neoplazma koja nastaje iz mezotelnih stanica sa serozne površine pleure. Pacijenti se često javljaju s prisutnim simptomima bolesti, a prognoza je loša. Pomoću nekoliko provedenih retrospektivnih studija utvrđena je stopa 5-godišnjeg preživljenja koja je niža od 1% (6). Specifični simptomi MPM-a su dispneja, kašalj i bol u prsima pri inicijalnom pregledu. Kratkoća daha često je u početku uzrokovana pleuralnim izljevom, no kasnije je uzrok ograničena reekspanzija pluća zbog infiltracije

pleure tumorskim tkivom. Pacijenti opisuju bol u prsima kao difuznu bol te navode njeno širenje u ramena, ruke i trbuh. Moguće je urastanje tumora u neuronske strukture brahijalnog spleta kao i u interkostalne ili paravertebralne strukture, što dovodi do neuropatske boli (8). Sam tumor u velikom broju slučajeva pokazuje difuzan rast preko parijetalne i visceralne pleure, dok u kasnijem stadiju bolesti zahvaća pluća, medijastinum, dijafragmu i stijenku prsnog koša. S druge strane, u manjem broju slučajeva MPM se može prezentirati kao lokalizirana masa koja je histološki podudarna difuznom obliku. Umjesto uobičajenog difuznog širenja, pokazuje oštru ograničenost i time bolju prognozu liječenja. Postoje tri histološka tipa MPM-a: epiteloidni, sarkomatoidni i bifazni. Razlikuju se prema prognozi budući da je epiteloidni MPM povezan s duljim preživljenjem (16,2 mjeseca), sarkomatoidni ima najlošije preživljenje (3,8 mjeseci), dok je bifazni između prethodna dva (7 mjeseci). Epiteloidni mezoteliom je najčešći tip MPM-a i javlja se u 70% slučajeva (7).

1.2. Dijagnostika bolesti pleure

Istraživanje i liječenje pleuralnih bolesti u velikoj se mjeri oslanjalo na konvencionalnu radiografiju (CR) prsnog koša, odnosno radiogram grudnih organa. CR prsnog koša, posebice postero-anteriorna i lateralna projekcija, često su prvi oblik radiološke pretrage tijekom procjene bolesnikovog pleuralnog prostora. CR prsnog koša najčešće je izvođena radiološka pretraga u Sjedinjenim Američkim Državama. Pluća koja su ispunjena zrakom stvaraju prirodni kontrast koji osigurava procjenu bolesti srca, pluća, pleure, traheobronhalnog stabla, torakalnih limfnih čvorova, jednjaka, torakalnog kostura, prsnog koša i gornjeg dijela abdomena. Najčešći nalaz na radiogramu grudnih organa kod mezotelioma pleure je homogena sjena pleuralnog izljeva, udružena s

volumnom redukcijom prsišta. Ponekad se mogu vidjeti i solidni depoziri na kostalnoj pleuri koji se prezentiraju vretenastim, nodoznim ili pseudonodoznim mekotivnim sjenama koje prilježu uz lateralni torakalni zid. Međutim, u većem broju slučajeva kada su solidni depoziti na pleuri vrlo tanki, osim sjene pleuralnog izljeva na radiogramu grudnih organa ne vidimo drugih patoloških zasjenjenja. U jednom i drugom slučaju daljnji dijagnostički postupak je kompjuterizirana tomografija toraksa. Dakle, metoda izbora kod sumnje na patološka stanja pleure je kompjuterizirana tomografija toraksa (CT). CT, aksijalna tomografska tehnika, stvara izvorne slike okomite na uzdužnu os tijela. Upotreba intravenskog kontrasta često se koristi za vizualizaciju vaskularnih struktura, organa i patoloških tvorbi, kao npr. hipervaskularne neoplazme, jer se njime pojačava razlika nedostatni prirodni kontrast između pojedinih anatomskih i patoloških struktura. CT skeniranje visoke rezolucije može se upotrijebiti za detekciju pleuralnih plakova. Prednost koju nudi CT jest sposobnost procjene pleuralnog prostora, kao i otkrivanje promjena ispod plućnog parenhima, promjena u medijastinumu te bolesti hilusa (11, 12).

Pozitronska emisijska tomografija (PET) je radionuklidna metoda, a PET skener nalikuje CT skeneru i koristi pozitronske emitere. Najčešće korišteni pozitronski emiter u današnje vrijeme je F-18 fluorodeoksiglukoza (FDG), a koristi se kao metabolički tragač. Povećana razina metabolizma omogućava razlikovanje neoplazme i upalnog područja od zdravog, normalnog tkiva. Iako PET daje tomografske slike, prostorna rezolucija je lošija od CT-a, što je poboljšano korištenjem PET/CT fuzijskog snimanja. Uočeno je da je PET u kombinaciji s CT-om korisna metoda u bolesnika s fokalnim i generaliziranim pleuralnim zadebljanjem sa sumnjom na malignu bolest. Glavni nedostatak ove metode

jesu inherentne poteškoće u izvođenju ponovljenih ispitivanja i povezana izloženost ionizirajućem zračenju (11, 12).

Dokazana je pouzdanost i učinkovitost prilikom procjene bolesti prsnog koša pomoću ultrazvuka (US). US ima posebnu osjetljivost tijekom prikazivanja grudnog zida, pleure i pleuralnog prostora zbog njihovog površinskog smještaja. Posebnu prednost u korištenju US-a ima odsutnost ionizirajućeg zračenja, niska cijena, fleksibilnost i dostupnost te kratko vrijeme koje je potrebno za provedbu postupka procjene bolesti u usporedbi s CT-om. Ultrazvuk uvelike razjašnjava uzrok pleuralnog zamućenja, identificira, lokalizira i procjenjuje volumen pleuralnog izljeva te razlikuje minimalni pleuralni izljev od pleuralnog zadebljanja. Pleuralne bolesti kao što su pleuritis, pleuralna fibroza, pleuralni tumori i pneumotoraks pokazuju različite dijagnostičke ultrazvučne značajke. Iglena biopsija pleure, sigurna torakocenteza i drenaža pleuralnog izljeva mogu se izvoditi pod vodstvom US-a uz visoku stopu uspješnosti (13).

Magnetska rezonancija (MRI) neinvazivna je i neionizirajuća metoda koja omogućuje otkivanje benignih i malignih promjena pleure, od pleuralnog izljeva do solidnih tumora, s velikom točnošću. MRI je superiornija metoda u detekciji pleuralnog izljeva u odnosu na US. Također, smatra se superiornijom metodom u odnosu na CT jer ima mogućnost razlučivanja složenih pleuralnih izlučevina i identifikaciju krvarenja u pleuralnoj šupljini. Vodeća je metoda za procjenu invazije grudnog koša i dijafragme te je stoga zlatni standard za procjenu resektabilnosti pleuralnih lezija. Prednosti CT-a na MRI-om ostaju, a to su veća osjetljivost u otkrivanju pleuralne kalcifikacije, identifikacija razaranja kosti malignim tumorom te vođenje pleuralne biopsije (14).

Torakocenteza je invazivna tehnika pomoću koje se aspirira pleuralna tekućina iz pleuralnog prostora u svrhu dijagnostike i terapije. Pleuralni izljev se dijagnosticira kliničkim pregledom i radiološkim slikovnim metodama. Ukoliko je torakocenteza bila neuspješna ili postoje priraslice unutar pleuralne šupljine i izljev je organiziran, torakocenteza se izvodi potpomognuta ultrazvukom ili rjeđe CT-om. Komplikacije nastale postupkom torakocenteze su pneumotoraks, hematotoraks, hemoptiza, edem pluća, hipotenzija nakon brze aspiracije tekućine, vazovagalna sinkopa te punkcija slezene ili jetre (15, 16).

Torakoskopija predstavlja minimalno invazivnu metodu pomoću koje se endoskopski vizualizira pleuralni prostor. Može se izvoditi u dijagnostičke svrhe ili kao kirurška torakoskopija (video-asistirana torakoskopska kirurgija). Torakoskopija se primjenjuje kao metoda izbora prilikom obrade pleuralnih izljeva te različitih lezija pluća i pleure kada neinvazivni dijagnostički postupci nisu dovoljni za postavljanje dijagnoze. Dijagnostička je točnost ove metode za dokaz maligniteta i tuberkuloze pleure 95%. Vizualni znakovi bolesti ponekad nisu dovoljni za postavljanje dijagnoze MPM-a. Prednost je ove metode mogućnost biopsije vizualiziranog suspektog procesa kako bi se pouzdanijom dijagnostičkom metodom došlo do konačne dijagnoze (17, 18).


1.3. CT-om vođena transtorakalna biopsija

Pekutane iglene biopsije su minimalno invazivne dijagnostičke metode vođene slikovnim metodama u cilju pribavljanja materijala za citološku i patohistološku analizu. Modaliteti za vodstvo perkutanih iglenih biosija su ultrazvuk (US), CT i CT dijaskopija. Za perkutane iglene biopsije intratorakalnih patoloških promjena kao metoda izbora široko je prihvaćena kompjuterizirana tomografija. Ultrazvuk je pogodan za vodstvo

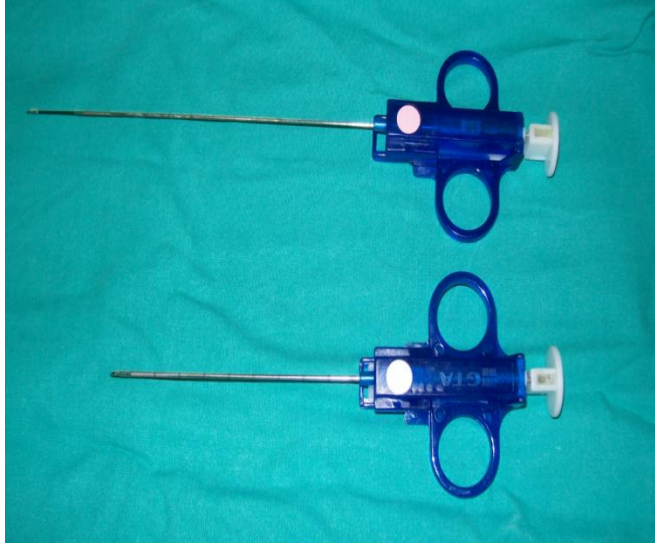biopsija samo onih lezija koje su lokalizirane u torakalnoj stijenci te većih lezija na kostalnoj pleuri i subpleuralno. (19).

CT-om vođena transtorakalna biopsija (TTB) metoda je s visokim dijagnostičkim doprinosom i prihvatljivom stopom komplikacija (20). Izvodi se u cilju dijagnostike pulmonalnih, medijastinalnih i pleuralnih lezija. Radi minimalne invazivnosti, ovu dijagnostičku metodu moguće je izvoditi ambulantno bez potrebe za hospitalizacijom bolesnika prije i poslije postupka. Indikacije za primjenu CT-om vođene TTB jesu solitarne i multiple plućne nodozne lezije ili plućne mase, plućne lezije koje nisu dostupne transbronhalnoj biopsiji ili u onim slučajevima kada je materijal dobiven transtorakalnom biopsijom neadekvatan za patohistološku analizu, a plućna je lezija, iako centralne lokalizacije, dostupna CT-om vođenoj TTB. Nadalje indikacije su plućne nodozne lezije kod bolesnika koji već ima dokazanu ekstratorakalnu malignu bolest, pleuralne i medijastinalne lezije te lezije torakalne stijenke (21, 22). Apsolutna kontraindikacija za izvođenje ove dijagnostičke procedure je nepotpisivanje obrasca "Informirani pristanak" od strane bolesnika. Kontraindikacija je i koagulacijski poremećaj krvi, stoga je preduvjet za izvođenje CT-om vođene TTB uredan nalaz koagulograma, koji uključuje normalne vrijednosti trombocita, uredno protrombinsko vrijeme (PV) kao i INR. U slučaju nekoperabilnosti bolesnika, ova dijagnostička metoda može se izvoditi pod općom anestezijom. Relativne kontraindikacije su intravaskularne metastaze, kronična opstruktivna plućna bolest i emfizem, poglavito uznapredovali bulozni i destruktivni emfizem, kontralateralna pulmektomija, plućna hipertenzija, mehanička ventilacija s pozitivnim tlakom i neobuzdani kašalj (21, 22, 23).

Dostupne biopsijske igle razlikuju se po debljini, duljini, konfiguraciji vrha i mehanizmu uzorkovanja. Odabir igle ovisi o karakteristikama ciljne lezije, tipu i količini tkiva te o dostupnosti s obzirom na cijenu i dobavljača, kao i o preferenciji interventnog radiologa. Postoje dvije vrste igala: igle za aspiracijsku iglenu biopsiju (fine-needle aspiration) uz pomoć kojih se pribavlja materijal za citopatološku i mikrobiološku analizu (Slika 1) te igle za rezajuću biopsiju (core/cutting needle biopsy), pomoći kojih se pribavlja materijal za citopatološku i patohistološku analizu (Slika 2).



Slika 1. Igle (22 G) za aspiracijsku biopsiju koje se koriste na Kliničkom zavodu za radiologiju KBC-a Rijeka. Preuzeto iz arhive Kliničkog zavoda za radiologiju KBC-a Rijeka.



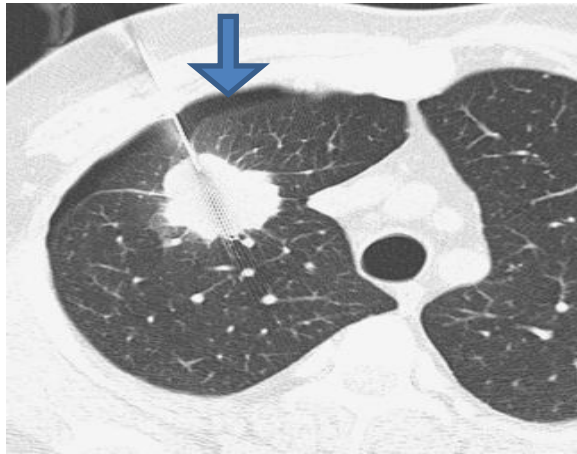
Slika 2. Igle za rezajuću biopsiju s poluautomatskim okidanjem (18 i 16 G), koje se koriste na Kliničkom zavodu za radiologiju KBC-a Rijeka. Preuzeto iz arhive Kliničkog zavoda za radiologiju KBC-a Rijeka.

Provode se dvije tehnike CT-om vođene TTB, koaksijalna i ne-koaksijalna tehnika.

Preferira se koaksijalna tehnika, koja podrazumjeva uporabu tzv. koaksijalnog sustava, kojeg sačinjava vodilica i biopsijska igla, s time da se tijekom jedne intervencije može koristiti igla za aspiracijsku i igla za rezajuću biopsiju. Ne-koaksijalna tehnika podrazumjeva samo korištenje biopsijske igle. Prednost koaksijalne tehnike nad ne-koaksijalnom je u tome što se pri samo jednoj penetraciji pleure može dobiti više staničnih ili tkivnih uzoraka, što nije slučaj s ne-koaksijalnom tehnikom, kod koje se pri jednoj penetraciji pleure može dobiti samo jedan uzorak.

Komplikacije CT-om vođene transtorakalne biopsije, koje se odnose prvenstveno na iglenu biopsiju plućnih lezija su unilateralni pneumotoraks, plućna hemoragija s ili bez hemoptize, hematotoraks, bilateralni pneumotoraks, sistemska zračna embolija, plućna torzija i letalni ishod. Najčešća komplikacija je pneumotoraks, koji nastaje ili tijekom

same intervencije ili nakon uklanjanja igle iz toraksa (Slika 3). Incidencija pojave pneumotoraksa kod pacijenata koji su podvrgnuti CT-om vođenoj transtorakalnoj biopsiji po izvješćima različitih autora, kreće se u rasponu od 9 do 54%, s prosječnom učestalošću od 20%. Učestalost javljanja parenhimalnog krvarenja s hemoptizom tijekom TTB približno je 11%. Fokalna krvarenja mogu se javiti oko bioptirane lezije ili kao krvarenja u punkcijski kanal (22).



Slika 3. Pneumotoraks nastao tijekom CT-om vođene TTB (strelica). Preuzeto iz arhive KBC Issa.

2. Cilj istraživanja

Cilj je ovog retrospektivnog istraživanja procijeniti osjetljivost, specifičnost, pozitivnu i negativnu prediktivnu vrijednost CT-om vođene transtorakane biopsije pleuralnih lezija, kao i ukupnu dijagnostičku točnost. Također, cilj je prikazati učestalost i vrstu komplikacija koje se javljaju prilikom izvođenja ove dijagnostičke procedure.

3. Ispitanici i metode

3.1. Ispitanici

Rad se temelji na retrospektivnoj analizi 105 uzastopno odabranih bolesnika koji su na Kliničkom zavodu za radiologiju KBC-a Rijeka bili podvrgnuti CT-om vođenoj transtorakalnoj biopsiji pleure, u periodu od siječnja 2007. godine do siječnja 2019. godine. Podaci potrebni za realizaciju ovog istraživanja prikupljeni su iz arhive Kliničkog zavoda za radiologiju te iz bolničkog informacijskog sustava IBIS. U istraživanje su uključeni bolesnici kod kojih je multidisciplinarni tim (radiolog, pulmolog, torakalni kirurg, patolog, onkolog) postavio indikaciju za ovu dijagnostičku proceduru zbog sumnje na malignu bolest pleure, a interventni radiolog procjenio da su solidni depoziti na pleuri verificirani CT-om dostupni TTB-i. Kriteriji za dostupnost solidnih pleuralnih depozita bili su debljina veća od 5 mm i lokalizacija depozita na kostalnoj pleuri. Iz studije su isključeni oni bolesnici kod kojih se zbog nemogućnosti adekvatne suradnje odustalo od intervencije te oni kod kojih je učinjena intervencija, ali su podaci potrebni za ovo istraživanje bili nepotpuni.

Svi bolesnici uključeni u naše istraživanje su hospitalizirani u “dnevnoj bolnici” Zavoda za pulmologiju, a preduvjet za izvođenje ove dijagnostičke procedure kod svih bolesnika bio je uredan nalaz koagulograma i potpisan obrazac “Informirani pristanak”.

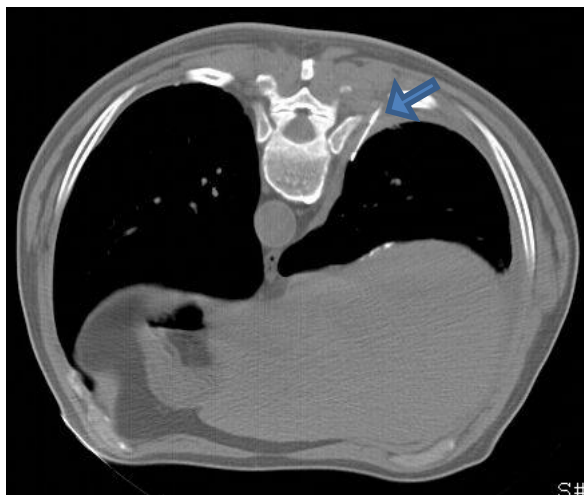Provođenje ovog retrospektivnog istraživanja odobreno je od Etičkog povjerenstva Kliničkog bolničkog centra Rijeka.

3.2. Metode

Svi bolesnici iz naše studije bili su podvrgnuti ne-koaksijalnoj tehnici transtorakalne iglene biopsije pri čemu su korištene igle za rezajuću biopsiju s poluautomatskim

okidanjem, debljine od 16 i 18 Gauge (G). Perkutane iglene biopsije u periodu od 2007. do 2019. godine provedene su pod vodstvom 16-slojnog CT uređaja, a nakon toga pod vodstvom 128-slojnog CT uređaja (proizvođač Siemens).

Postupak je sljedeći: na osnovu CT-a toraksa interventni radiolog isplanira pristup pleuralnoj leziji i ovisno o tome postavlja bolesnika u odgovarajući položaj (položaj na truhu, leđima ili boku). Ponekad samo tolerancija bolesnika za odgovarajući položaj diktira njegov namještaj tijekom intervencije te u tom slučaju treba odrediti alternativni pristup leziji. Važno je omogućiti udoban položaj pacijentu, što je preduvjet adekvatne suradnje tijekom intervencije, koja podrazumjeva apsolutno mirovanje i prestanak disanja prilikom svake manipulacije iglom u toraksu. Prije početka intervencije, mjesto na koži kroz koje se planira ulazak u toraks se označi radiopaktnim markerom te se potom učini nekoliko CT presjeka kroz područje interesa, u svrhu točnog određivanja putanje igle do ciljne lezije. Nakon toga slijedi kirurško pranje polja biopsije i aplikacija lokalnog anestetika subdermalno. Redovito se koristi 2% Lidokain u količini od 2 mililitra. Slijedi plitka incizija kože i potkožja skalpelom, a potom uvođenje igle u ciljnu leziju. Budući da se radi o pleuralnim lezijama, u slučaju adekvatne suradnje bolesnika, najčešće se intervencija provodi u tri "koraka" pri čemu se nakon svakog koraka učini skeniranje područja interesa. Prvi korak podrazumjeva penetraciju torakalne stijenke, drugi sidrenje igle u pleuralnoj leziji (Slika 4), a treći rezanje komadića tkiva. Otisak tkivnog cilindra dobivenog ovom metodom se šalje na citološku, a sam tkivni cilindar pohranjen u formalinu na patohistološku analizu. Po završetku svake CT-om vođene transtorakalne biopsije obavezno je učiniti kontrolni nisko dozni (low dose) CT, u cilju utvrđivanja nastanka neke od mogućih komplikacija.



Slika 4. CT presjek učinjen tijekom CT-om vođene TTB pokazuje iglu “usidrenu” u solidnom depozitu na pleuri (strelica). Preuzeto iz arhive Kliničkog zavoda za radiologiju.

Citološki i/ili patohistološki rezultati su ocijenjeni i podijeljeni u dvije dijagnostičke kategorije. U prvu dijagnostičku kategoriju smo uključili dijagnozu malignog tumora pleure te su bolesnici s tim nalazom uvršteni u grupu bolesnika sa stvarno pozitivnim nalazom. Pozitivan patohistološki nalaz nakon operativnog zahvata, u slučaju solitarnog tumora pleure, regresija nalaza na radiološkim kontrolnim pregledima nakon provedene onkološke terapije ili progresija nalaza unatoč terapiji, uzeti su kao potvrda dijagnoze. U drugu dijagnostičku kategoriju smo uvrstili one bolesnike kod kojih je patohistološkom ili citološkom analizom dobiven negativan nalaz ili je postavljena definitivna dijagnoza benigne lezije. Svi bolesnici uključeni u ovu kategoriju su klinički praćeni i kontrolirani neinvazivnim radiološkim metodama u periodu od 6 do 12 mjeseci. Ukoliko je u navedenom periodu nalaz regredirao ili ostao nepromjenjen, uvršteni su u grupu bolesnika sa stvarno negativnim nalazom. Oni pak bolesnici kod

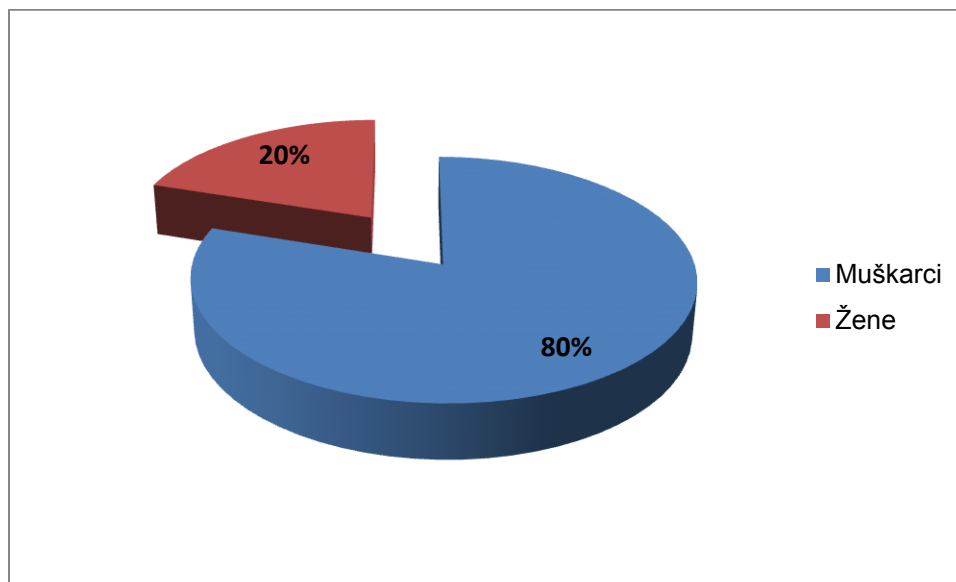
kojih su klinički tijek i CT nalaz upućivali na malignu etiologiju bolesti pleure uvršteni su u grupu bolesnika s lažno negativnim nalazom. Definitivna dijagnoza bolesnika iz kategorije lažno negativnih utvrđena je videoasistiranom biopsijom ili otvorenom kirurškom biopsijom.

3.2.1. Statistička analiza

Za izračun osjetljivosti, specifičnosti, pozitivne prediktivne vrijednosti (PPV), negativne prediktivne vrijednosti (NPV) i apsolutne točnosti dijagnostičke metode korišteni su Microsoft Excel 2010. i poznate epidemiološke formule. Formula osjetljivosti jednaka je omjeru broja stvarno pozitivnih i zbroja stvarno pozitivnih i lažno negativnih biopsija. Formula specifičnosti jednaka je omjeru stvarno negativnih i zbroju stvarno negativnih i lažno pozitivnih. Pozitivna prediktivna vrijednost izračunava se omjerom broja stvarno pozitivnih i zbroja stvarno i lažno pozitivnih. Negativna prediktivna vrijednost izračunava se omjerom broja stvarno negativnih i zbroja stvarno negativnih i lažno negativnih. Apsolutna točnost dijagnostičke metode je omjer zbroja stvarno pozitivnih i negativnih i zbroja lažno pozitivnih i negativnih (27). Svi statistički podaci izraženi su u postotcima.

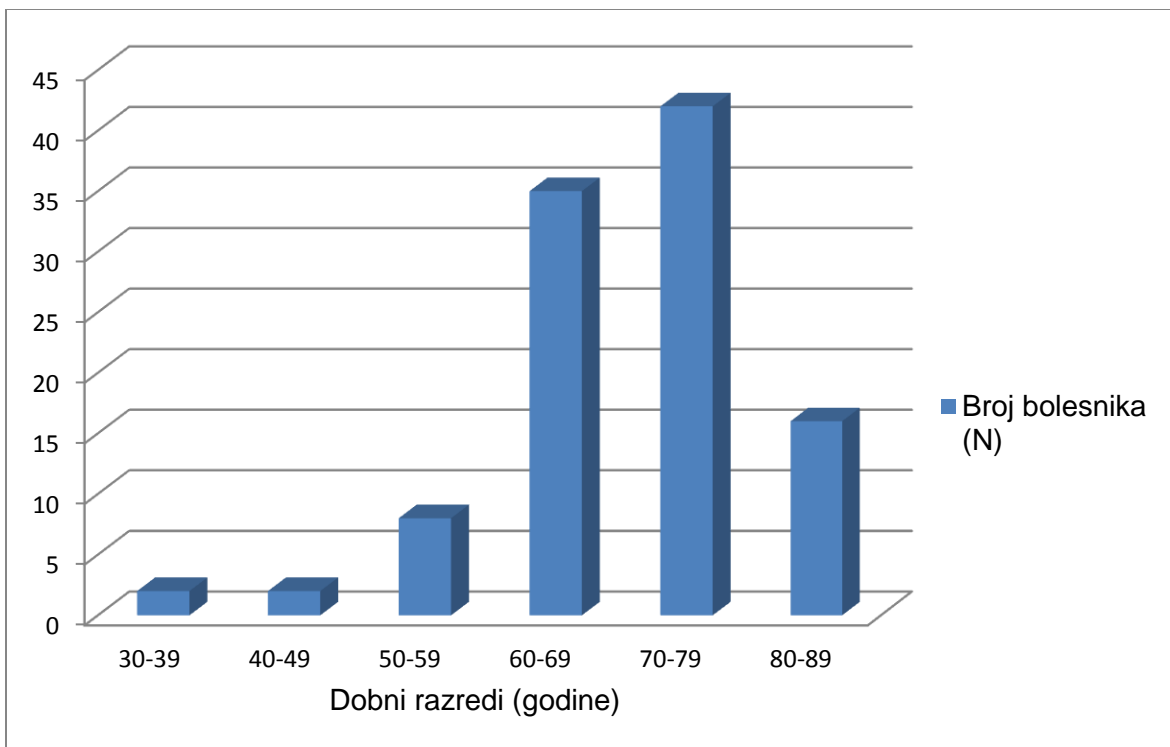
4. Rezultati

U retrospektivnoj studiji analizirano je 105 bolesnika podvrgnutih CT-om vođenoj TTB pleuralnih lezija, od čega je 84 muškarca (80,0%), a 21 žena (20,0%)(Slika 5).



Slika 5. Raspodjela bolesnika podvrgnutih CT-om vođenoj transtorakalnoj biopsiji pleuralnih lezija prema spolu.

Prosječna dob bolesnika i medijan godina iznosili su 58,5 godina. S obzirom na dob, bolesnike smo podijelili u 6 dobnih razreda (30-39; 40-49; 50-59; 60-69; 70-79; 80-89). Najmlađi pacijent koji je bio podvrgnut transtorakalnoj biopsiji pleuralne lezije u istraživanju imao je 30 godina, a najstariji 87 godina. Najveći broj ispitanika podvrgnutih biopsiji bilo je u dobnom razredu od 70 do 79 godina. Broj ispitanika tog dobnog razreda je 42 što je 40% od ukupnog broja ispitanika. Drugi po učestalosti je dobní razred od 60 do 69 godina gdje smo imali 35 ispitanika (33.34%). Najmanji broj ispitanika su u dva dobná razreda, od 30 do 39 i od 40 do 49 godina sa po 2 ispitanika (1.9%) u svakom razredu (Slika 6).



Slika 6. Raspodjela bolesnika podvrgnutih CT-om vođenoj transtorakalnoj biopsiji pleuralnih lezija prema dobi.

Stvarno pozitivnih nalaza bilo je 71, stvarno negativnih 29, lažno negativnih 5, a lažno pozitivnih nije bilo. Korištenjem statističkih formula izračunata je osjetljivost, specifičnost, pozitivna i negativna prediktivna vrijednost te apsolutna točnost dijagnostičkog postupka. Osjetljivost metode iznosila je 93.42%, specifičnost 100%, PPV 100%, a NPV 85.29%. Apsolutna točnost dijagnostičke metode iznosila je 95.24% (Tablica 1).

Tablica 1. Dijagnostički doprinos CT-om vođene perkutane iglene biopsije pleuralnih lezija.

DIJAGNOSTIČKI DOPRINOS	N (%)
STVARNO POZITIVNA DIJAGNOZA	71
STVARNO NEGATIVNA DIJAGNOZA	29
LAŽNO POZITIVNA DIJAGNOZA	0
LAŽNON NEGATIVNA DIJAGNOZA	5
OSJETLJIVOST (%)	93 (71/76)
SPECIFIČNOST (%)	100 (29/29)
DIJAGNOSTIČKA TOČNOST (%)	95 (100/105)
POZITIVNA PREDIKTIVNA VRIJEDNOST (%)	100 (71/71)
NEGATIVNA PREDIKTIVNA VRIJEDNOST (%)	85 (29/34)

Citološke/patohistološke dijagnoze koje su dobivene na osnovu materijala pribavljenog CT-om vođenom TTB-om pleure prikazane su u tablici 2. Najčešća dijagnoza među bolesnicima u našem istraživanju bio je maligni mezoteliom pleure, dijagnosticiran u 51 bolesnika ili 48.57%. Drugi po učestalosti bio je adenokarcinom koji je dijagnosticiran u 7 bolesnika ili 6.67%. Od ukupnog broja biopsija, lažno negativnih bilo je svega 5. Kod svih 5 bolesnika CT-om verificirane pleuralne lezije obzirom na radiološku morfologiju su bile visoko suspektne na maligni tumor što je i potvrđeno VATS-om. Kod troje bolesnika utvrđena je dijagnoza MPM-a, a kod preostala 2 adenokarcinom pluća.

Tablica 2. Citološki/ patohistološki rezultati CT-om vođene TTB pleuralnih lezija.

Citološki/patohistološki nalaz	Broj biopsija	Postotak
Maligni tumori		
MPM	51	48.57%
Adenokarcinom	7	6.67%
Karcinom malih stanica	1	0.95%
Karcinoid	1	0.95%
Solitarni fibrozni tumor	1	0.95%
Neuroendokrini tumor	1	0.95%
Neurinom	1	0.95%
MPNST	1	0.95%
Adenocistični karcinom žlijezde slinovnice	1	0.95%
Metastaze	2	1.90%
Benigne promjene		
Lipom	3	2.86%
Fibrozni plak	6	5.71%
Fibrozna upala	4	3.81%
Negativni nalaz	25	23.81%
Ukupno	105	100%

Kod ukupno 105 CT-om vođenih biopsija nije bilo niti jedne komplikacije.

5. Rasprava

CT-om vođena perkutana iglena biopsija postigla je veliku popularnost budući da ju karakterizira minimalna invazivnost, visoka dijagnostička točnost te vrlo mali broj komplikacija. Uvođenjem ove dijagnostičke procedure u kliničku praksu mogu se izbjeći invazivije alternativne dijagnostičke metode kao što su VATS te otvorena kirurška biopsija, čime se skraćuje period hospitalizacije te smanjuje broj i težina komplikacija (28). U nama dostupnoj literaturi pronašli smo samo dva rada u kojima su prikazani rezultati CT-om vođene TTB pleuralnih lezija te su nam oni poslužili za komparaciju.

U ovome istraživanju analizirano je 105 pacijenta podvrgnutih transtorakalnoj biopsiji vođenoj CT-om. Prosječna dob pacijenata u našem istraživanju iznosi 58,5 godina. Podjednake rezultate objavili su Xiang-Ke Nui et al. (28) i R. F. Adams et al. (29). U našem istraživanju, najveća zastupljenost maligne bolesti pleure bila je u dobnom razredu od 70 do 79 godina. Podatak o korelaciji maligne bolesti pleure i dobi bolesnika nismo pronašli u nama dostupnoj literaturi. U našoj studiji četverostruko je veća incidencija pojave bolesti pleure među muškarcima. Takav rezultat se podudara sa zaključcima Xiang-Ke Nui et al. (28). Osjetljivost metode od 93,42% na 105 učinjenih biopsija u našem istraživanju bolja je u usporedbi s rezultatima Xiang-Ke Nui et al. (28) koji u svom radu navode osjetljivost metode od 86,1% na uzorku od 88 učinjenih biopsija. Također, R. F. Adams et al. (29) navode osjetljivost na uzorku od 86% za 21 TTB-u. Specifičnost i pozitivna prediktivna vrijednost u našoj studiji iznosila je 100%. Jednak rezultat dobili su Xiang-Ke Nui et al. (28) i R. F. Adams et al. (29) u svom istraživanju.

Među našim ispitanicima najučestalija patohistološka dijagnoza bio je maligni pleuralni mezoteliom s incidencijom od 48.57%. Incidencija MPM-a kod Xiang-Ke Nui et al. (28) bila je znatno manja-30%. Također, bitno je istaknuti da je među našim ispitanicima bilo samo 4.76% onih koji su uvršteni u kategoriju lažno negativnih što je znatno manje od Xiang-Ke Nui et al. čiji rezultati iznose 10.23% (28).

Najčešća komplikacija transtorakalne biopsije navedena u istraživanjima spomenutih autora jest pneumotoraks. U istraživanju Xiang-Ke Nui et al. od sveukupno 88 bolesnika kod njih 14 (16%) tijekom intervencije je došlo do komplikacije u vidu pneumotoraksa, a kod 2% pacijenata bol u prsima (28). U našem istraživanju nije zabilježena niti jedna komplikacija CT-om vođene TTB pleuralnih lezija. Objasnjene izostanka komplikacija među našim bolesnicima moglo bi biti prisutnost pleuralnog izljeva u prsištu. Pretpostavlja se da izljev zatvara punkcijski kanal i blokira propuštanje zraka u pleuralni prostor (28, 30, 31).

6. Zaključak

Analizom rezultata 105 pacijenata podvrgnutih CT-om vođenoj transtorakalnoj biopsiji pleuralnih lezija u periodu od siječnja 2007. do siječnja 2019. godine, provedenih na Kliničkom zavodu za radiologiju Kliničkog bolničkog centra Rijeka, došli smo do sljedećih zaključaka:

- učestalost javljanja malignih bolesti pleure četverostruko je veća kod muškaraca (80% bolesnika koji su bioptirani zbog pleuralne lezije su muškarci)
- najveća incidencija pojave malignih bolesti pleure javlja se u dobnom razredu od 70 do 79 godina
- najmanja incidencija pojave bolesti pleure vezana je uz dobni razred od 30 do 39 godina i dobni razred od 40 do 49 godina
- u našem istraživanju nije zabilježena niti jedna komplikacija CT-om vođene transtorakalne biopsije pleuralnih lezija
- osjetljivost, specifičnost, pozitivna prediktivna vrijenost i negativna prediktivna vrijednost ove dijagnostičke metode iznosila je redom 93.42%, 100%, 100%, 85.29%
- apsolutno točna dijagnoza pomoću koje se može odrediti daljnji terapijski postupak utvrđena je kod 100 odnosno 95.24% pacijenata

Sažetak

Uvod: CT-om vođena transtorakalna biopsija je metoda kojom se dijagnosticiraju sumnjive promjene pleure, medijastinuma i pluća. Ova dijagnostička metoda ima sve veću učestalost u primjeni zbog visoke dijagnostičke točnosti i rijetko pristunih komplikacija. Najčešća postavljena dijagnoza pleuralne lezije je maligni mezoteliom pleure. Najčešća komplikacija transtorakalne biopsije vođene CT-om je pneumotoraks.

Ispitanici i metode: Retrospektivna studija provedena je na Kliničkom zavodu za radiologiju Kliničkog bolničkog centra Rijeka u periodu od siječnja 2007.do siječnja 2019. godine. Tijekom istraživanja, 105 pacijenata je podvrgnuto CT-om vođenoj TTB-i s prethodnom sumnjom na postojanje pleuralne lezije.

Rezultati: U istraživanju je 105 ispitanika podvrgnutih transtorakalnoj biopsiji. Prosječna dob ispitanika je 58.5 godina jednaka je medijanu godina. Učestalost pojave malignih bolesti pleure četverostruko je veća među muškarcima. Osjetljivost promatrane metode je 93.42%. Citološkom i patohistološkom analizom dobivenih uzoraka biopsije učestalost malignog pleuralnog mesotelioma iznosi 48.57%. Tijekom studije nije zabilježeno javljanje komplikacija.

Ključne riječi: CT-om vođena transtorakalna biopsija, pleuralne lezije, maligni pleuralni mezoteliom, komplikacije.

Summary

Introduction: CT-guided transthoracic biopsy is a diagnostic method used to diagnose suspicious pleural, mediastinal and lung lesions. This diagnostic method is becoming more commonly used in practice because of its high diagnostic accuracy and low risk of complications. When diagnosing pleural lesions, the most common diagnosis is malignant pleural mesothelioma. The most common complication during the procedure is pneumothorax.

Participants and methods: This retrospective study was done in the Radiology department of Clinical Hospital Center in Rijeka from January 2007. until January 2019. During the study 105 patients underwent CT-guided TTB procedure due to suspicion in pleural lesions.

Results: The study includes 105 patients that underwent transthoracic biopsy. Average patient age as well as median age was 58.5 years. Incidence of malignant pleural diseases is four times higher among men population. Sensitivity of this diagnostic method is 93.42%. Cytological and pathohistological analysis of tissue samples found that the incidence of malignant pleural mesothelioma was 48.57%. No complications occurred during this study.

Keywords: CT-guided TTB, pleural lesions, malignant pleural mesothelioma, complications.

Literatura

1. Najib M. Rahman, Ian Hunt, Fergus V. Gleeson, Nick A. Maskell. ABC of Pleural Diseases [internet]. 1st edition. John Wiley and Sons Ltd.; 2018. [citirano 17.6.2019.] Dostupno na:
<https://books.google.hr/books?id=umJLDwAAQBAJ&printsec=frontcover&dq=pleural+disease&hl=en&sa=X&ved=0ahUKEwjttZ2imfHiAhVABBAIHaejA7w4ChDoAQhJMAc#v=onepage&q=pleural%20disease&f=true>
2. Neeraj R. Desai, Hans J. Lee. Diagnosis and management of malignant pleural effusions: state of the art in 2017. Journal of Thoracic Disease. [internet] 11.7.2017. [citirano 18.6.2019.];2017;9(Suppl10):S1111-S1122. Dostupno na:
<https://www.ncbi.nlm.nih.gov/pmc/articles/PMC5696546/>
3. M. Azzoparrdi, J. M. Porcel, C. F. N. Koegelenberg, Y. C. Gary Lee. Current Controversies in the Management of Malignant Pleural Effusions. Seminars in Respiratory and Critical Care Medicine. [internet] 2014. [citirano 18.6.2019.] 2014;35(06):723-731. Dostupno na:
<https://www.ncbi.nlm.nih.gov/pubmed/25463163>
4. Philip T. Cagle, Timothy C. Allen. Pathology of the pleura: What the pulmonologists need to know. Respirology. [internet] 2011.[citirano 19.6.2019.];2011.;16(3),430-438. Dostupno na:
<https://onlinelibrary.wiley.com/doi/pdf/10.1111/j.1440-1843.2011.01957.x>
5. Y. K. Cha, J. S. Kim, Y. Kim, Y. K. Kim. Radiologic Diagnosis of Asbestosis in Korea. Korean Journal of Radiology. [internet] 2016. [citirano 20.6.2019.];2016.;17(5),674. Dostupno na:

https://www.ncbi.nlm.nih.gov/pmc/articles/PMC5007394/?fbclid=IwAR1voxIO7jD TFvFpPG8uZJkCtXTTFwTI_xj7rsjpuYffjpeBFf8IAIthz4Y

6. F. R. Myers. Asbestos-related pleural disease. *Current Opinion in Pulmonary Medicine*. [internet] 2012. [citirano 20.6.2019.];2012.;18(4),377-381. Dostupno na: <https://www.ncbi.nlm.nih.gov/pubmed/22617814>
7. G. Karpathiou, D. Stefanou, M. E. Froudarakis. Pleural neoplastic pathology. *Respiratory Medicine*. [internet] 2015. [citirano 20.6.2019.];2015.;109(8),931-943. Dostupno na: <https://www.ncbi.nlm.nih.gov/pubmed/26048082>
8. C. Geltner, P. Errhalt, B. Baumgartner, B. Machan, J. Eckmayr, T. Klikovits, M. A. Hoda, H. Popper, W. Klepetko, Australian Mesothelioma Interest Group (AMIG). Management of malignant pleural mesothelioma-part 1: epidemiology, diagnosis, and staging. *Wiener klinische Wochenschrift*. [internet] 8.6.2016. [citirano 20.6.2019.];2016;128(17-18),611-617. Dostupno na: <https://www.ncbi.nlm.nih.gov/pmc/articles/PMC5033998/>
9. M. M. Maule, C. Magnani, P. Dalmaso, D.Mirabelli, F. Merletti, A. Biggeri. Mesothelioma Risk Associated with Environmental Asbestos Exposure. *Environmental Health Perspectives*. [internet] 07.2007.[citirano 20.6.2019.];2007.;115(7),1066-1071. Dostupno na: <https://www.ncbi.nlm.nih.gov/pubmed/17637924>
- 10.L. Bonomo, B. Feragalli, R. Sacco, B. Merlino, M. L. Storto. Malignant pleural disease. *European Journal of Radiology*. [internet] 4.2.2000. [citirano 20.6.2019.];2000.;34(2),98-118. Dostupno na: <https://www.ncbi.nlm.nih.gov/pubmed/10874176>

11. Jason Akulian, David Feller-Kopman. The past, current and future of diagnosis and management of pleural disease. *Journal of Thoracic Disease*. [internet] 9.11.2015.[citirano 21.6.2019.];2015.;7(S4):S329-S338. Dostupno na: <https://www.ncbi.nlm.nih.gov/pmc/articles/PMC4700377/>
12. Michael Y. M. Chen, Thomas L. Pope, David J. Ott, editors. *Basic Radiology*. [internet] 1st edition. The McGraw-Hill Companies. 2011. [citirano 21.6.2019.] Dostupno na: http://paramedfac.tbzmed.ac.ir/uploads/User/28/pira/%DA%A9%D8%AA%D8%A8%20%D9%81%DB%8C%D8%B2%DB%8C%DA%A9%20%D9%BE%D8%B2%D8%B4%DA%A9%DB%8C/LANGE%20Basic%20Radiology%20by%20Michael%20Y.%20M.%20Chen,%20Thomas%20L.%20Pope,%20David%20J.%20Ott%202nd%20Edition%202010.pdf?fbclid=IwAR33kFeH-av_H4LrxUdoFI7pxNgP1SQqfaDeFi58IKpXHRRqA4gPKfeAXZA
13. Tzu-Hsiu Tsai, Pan-Chyr Yang. Ultrasound in the diagnosis and management of pleural disease. *Current Opinion in Pulmonary Medicine*. [internet] 2003. [citirano 22.6.2019.];2003.;9(4),282-290. Dostupno na: https://journals.lww.com/co-pulmonarymedicine/Abstract/2003/07000/Ultrasound_in_the_diagnosis_and_management_of.7.aspx?fbclid=IwAR1voxIO7jDTFvFpPG8uZJkCtXTTFwTI_xj7rsjpuYffjpeBFf8IAIthz4Y
14. F. M. C. Pessoa, A. S. A. de Melo, A. S. Souza Jr., L. S. de Souza, B. Hochegger, G. Zanetti, E. Marchiori. Applications of Magnetic Resonance Imaging of the Thorax in Pleural Diseases: A State-of-the-Art Review. *Lung*.

- [internet] 26.4.2016.[citirano 22.6.2019.];2016.;194(4),501-509. Dostupno na:
<https://www.ncbi.nlm.nih.gov/pubmed/27300447>
15. Radiopaedia.org [internet]. Thoracentesis. Tom Foster, Henrz Knipe. [ažurirano 2019.; citirano 22.6.2019.]. Dostupno na:
<https://radiopaedia.org/articles/thoracentesis?lang=us>
16. MSD priručnik dijagnostike i terapije. Dijagnostički i terapijski postupci u pulmologiji: torakocenteza. [internet]. Split; Placebo d.o.o. [ažurirano 2014.; citirano 22.6.2019.]. Dostupno na: <http://www.msd-prirucnici.placebo.hr/msd-prirucnik/pulmologija/dijagnosticki-i-terapijski-postupci-u-pulmologiji/torakocenteza>
17. MSD priručnik dijagnostike i terapije. Dijagnostički i terapijski postupci u pulmologiji: Torakoskopija i torakoskopska kirurgija. [internet]. Split, Placepo d.o.o. [ažuriran 2014.; citirano 23.6.2016.]. Dostupno na: <http://www.msd-prirucnici.placebo.hr/msd-prirucnik/pulmologija/dijagnosticki-i-terapijski-postupci-u-pulmologiji/torakoskopija-i-torakoskopska-kirurgija>
18. Asbestos.com. [internet]. Thoracoscopy. Karen Selby, author. Walter Pacheco, edithor. [ažurirno 24.9.2018.; citirano 23.6.2019.]. Dostupno na:
<https://www.asbestos.com/treatment/surgery/thoracoscopy/>
19. Radiopaedia.org. [internet]. CT guided biopsy. F. Gaillard, I. Bickle. [citirano 23.6.2019.]. Dostupno na: <https://radiopaedia.org/articles/ct-guided-biopsy?lang=us>
20. June Hong Ahn, Jong Geol Jang. Initial Experience in CT-Guided Percutaneous Transthoracic Needle Biopsy of Lung Lesions Performed by a Pulmonologist.

- Juournal of Clinical Medicine. [internet]. 8.6.2019. [citirano 23.6.2019.];2019.;8(6),821. Dostupno na: <https://www.mdpi.com/2077-0383/8/6/821>
21. Radiopaedia.org. [internet]. CT guided thoracic biopsy. A. Murphy, J. Jones. [citirano 23.6.2019.]. Dostupno na: <https://radiopaedia.org/articles/ct-guided-thoracic-biopsy?lang=us>
22. Katharine R. Birchard. Transthoracic Needle Biopsy. Seminars in Interventional Radiology. [internet].2011.[citirano 23.6.2019.];2011.;28(1),087-097. Dostupno na: https://www.ncbi.nlm.nih.gov/pmc/articles/PMC3140242/?fbclid=IwAR0_BzBXsd3ydheyDVU3ew05ysstmekU0sEg8JL5ZZeriUkH6P7Or6RT04U
23. Arun Chockalingam, Kelvin Hong. Transthoracic needle aspiration: the past, present and future. Journal of Thoracic Disease. [internet]. 4.11.2015.[citirano 23.6.2019.];2015.;7(S4):S292-S299. Dostupno na: <https://sci-hub.tw/https://www.ncbi.nlm.nih.gov/pmc/articles/PMC4700378/>
24. Radiopaedia.org. [internet]. Fine needle aspiration (FNA). Frank Gaillard, Matt A. Morgan. [preuzeto 23.6.2019.]. Dostupno na: <https://radiopaedia.org/articles/fine-needle-aspiration-fna>
25. Y. tsklab.com [internet]. Medical needles. TSK Laboratory Europe. [ažurirano 2017.; preuzeto 23.6.2019.] Dostupno na: <https://tsklab.com/medical-needles/>
26. S. Beslic, F. Zukic, S. Milisic. Percutaneous transthoracic CT guided biopsies od lung lesions; fine needle aspiration biopsy versus core biopsy. Radiology and Oncology. [internet]. 2012.[citirano 23.6.2019.]; 2012.; 46(1):19-22. Dostupno na:

https://www.ncbi.nlm.nih.gov/pmc/articles/PMC3423761/?fbclid=IwAR1VhM0A9LI_Q2ObKL50keCw4meX2ndnVXfk7wAYjfR5Ds0sMVty4PtA218

27. datasciencecentral.com. [internet]. Statistics How To. D. Pregerson. [ažurirano 2016.; citirano 24.6.2019.]. Dostupno na:
<https://www.statisticshowto.datasciencecentral.com/sensitivity-vs-specificity-statistics/>
28. Xiang-Ke Niu, Anup Bhetuawal, Han-Feng Yang. CT-Guided Core Needle Biopsy of Pleural Lesion: Evaluating Diagnostic Yield and Associated Complications. Korean Journal of Radiology. [internet]. 9.1.2015. [citirano 24.6.2019.];2015.;16(1):206-212. Dostupno na:
<https://www.ncbi.nlm.nih.gov/pmc/articles/PMC4296272/>
29. Rosie F. Adams, W. Gray, Robert J. O. Davides, Fergus V. Gleeson. Percutaneous Image-Guided Cutting Needle Biopsy of the Pleura in the Diagnosis of Malignant Mesothelioma. Chest. [internet] 2001.[citirano 24.6.2019.]; 2001.;120(6):1798-1802. Dostupno na:
<https://www.ncbi.nlm.nih.gov/pubmed/11742904>
30. Maskell NA, Gleeson FV, Davies RJ. Standard pleural biopsy versus CT-guided cutting-needle biopsy for diagnosis of malignant disease in pleural effusions: a randomised controlled trial. Lancet. [interent] 19.4.2003. [citirano 24.6.2019.];2003;361:1326-1330. Dostupno na:
<https://www.ncbi.nlm.nih.gov/pubmed/12711467>
31. R. F. Adams, F. V. Gleeson. Percutaneous image-guided cutting-needle biopsy of the pleura in the presence of a suspected malignant effusion. Radiology.

[internet]. 2001. [citirano 24.6.2019.];2001;219:510-514. Dostupno na:
<https://www.ncbi.nlm.nih.gov/pubmed/11323480>

Životopis

Barbara Vrbanac, rođena je 22.01.1995.godine u Virovitici. Nakon završene Osnovne škole “13. rujan” u Jajcu, Bosna i Hercegovina, upisuje Opću Gimnaziju Katoličkog školskog centra “bl. Ivan Merz” u Banjoj luci. Završila osnovnu glazbenu školu Jakov Gotovac Novi Travnik, odjel Jajce, instrument gitara. Srednjoškolsko obrazovanje nastavlja i završava u Općoj gimnaziji Tituš Brezovački u Zagrebu. Po završetku srednje škole, 2013. godine upisuje Medicinski fakultet Sveučilišta u Rijeci. Obnaša dužnosti demonstratora na nekoliko katedri, uključujući Katedru za biologiju i medicinsku genetiku (2014./2015. i 2015./2016.), Katedra za medicinsku fiziku i biofiziku (2014./2015., 2015./2016., 2016./2017., 2017./2018.) te na Katedri za medicinsku informatiku (2017./2018. i 2018./2019.). Tijekom studija sudjeluje na nekoliko studentskih i stručnih kongresa. Pohađala “Ljetnu školu intervencijske radiologije” u lipnju 2019. godine.