

# ZNAČAJ PRIMJENE BRZOG ORIJENTACIJSKOG ULTRAZVUKA U BOLESNIKA S VIŠESTRUKIM OZLJEDAMA TIJELA

---

**Borovac, Mateo**

**Master's thesis / Diplomski rad**

**2019**

*Degree Grantor / Ustanova koja je dodijelila akademski / stručni stupanj:* **University of Rijeka, Faculty of Medicine / Sveučilište u Rijeci, Medicinski fakultet**

*Permanent link / Trajna poveznica:* <https://um.nsk.hr/um:nbn:hr:184:339873>

*Rights / Prava:* [In copyright](#)/[Zaštićeno autorskim pravom.](#)

*Download date / Datum preuzimanja:* **2025-03-26**



*Repository / Repozitorij:*

[Repository of the University of Rijeka, Faculty of Medicine - FMRI Repository](#)



SVEUČILIŠTE U RIJECI  
MEDICINSKI FAKULTET  
INTEGRIRANI PREDDIPLOMSKI I DIPLOMSKI  
SVEUČILIŠNI STUDIJ MEDICINE

Mateo Borovac

ZNAČAJ PRIMJENE BRZOG ORIJENTACIJSKOG ULTRAZVUKA U BOLESNIKA  
S VIŠESTRUKIM OZLJEDAMA TIJELA

Diplomski rad

Rijeka, 2019.

SVEUČILIŠTE U RIJECI  
MEDICINSKI FAKULTET  
INTEGRIRANI PREDDIPLOMSKI I DIPLOMSKI  
SVEUČILIŠNI STUDIJ MEDICINE

Mateo Borovac

ZNAČAJ PRIMJENE BRZOG ORIJENTACIJSKOG ULTRAZVUKA U BOLESNIKA  
S VIŠESTRUKIM OZLJEDAMA TIJELA

Diplomski rad

Rijeka, 2019.

Mentor rada: izv. prof. dr. sc. Vlatka Sotošek Tokmadžić, dr. med.

Diplomski rad ocjenjen je dana \_\_\_\_\_ u/na \_\_\_\_\_

\_\_\_\_\_, pred povjerenstvom u  
sastavu:

1. \_\_\_\_\_

2. \_\_\_\_\_

3. \_\_\_\_\_

Rad sadrži 36 stranice, 11 slika, 2 tablice, 19 literaturnih navoda.

## Zahvala

Zahvaljujem se mentorici, izv. prof. dr. sc. Vlatki Sotošek Tokmadžić na pomoći, strpljenju tijekom izrade ovog diplomskog rada.

Zahvaljujem se i svojim roditeljima, Dragici i Nikoli, bratu Mariu, prijateljima, na neizmjerne podršci, pomoći, strpljenju tijekom svih godina studiranja i tijekom izrade diplomskog rada. Bez njihove pomoći, ništa od ovoga ne bi bilo moguće.

## SADRŽAJ

|  |    |
|--|----|
| 1. Uvod .....  | 1  |
| 2. Svrha rada .....  | 3  |
| 3. Pregled literature na zadanu temu .....   | 4  |
| 3.1. Definicija i značenje politraume .....  | 4  |
| 3.2. Epidemiologija traume .....   | 6  |
| 3.3 Definicija i osnovna svojstva ultrazvuka .....   | 7  |
| 3.4 Osnove ultrazvučnog prikaza .....  | 9  |
| 3.5 Opće značajke brzog orijentacijskog ultrazvuka kod bolesnika sa<br>višestrukim ozljedama tijela..... | 12 |
| 3.6 Protokol brzog orijentacijskog ultrazvučnog pregleda .....   | 13 |
| 3.7 Prošireni brzi orijentacijski ultrazvuk (E-FAST) .....   | 19 |
| 3.7.1 Klizanje pluća .....   | 22 |
| 3.7.2 B-linije kao drugi korak algoritma.....  | 22 |
| 3.7.3 Točka pluća i puls pluća .....   | 23 |
| 3.7.4 Korisnost E-FAST-a .....   | 24 |
| 3.8 Korisnost i nedostaci uporabe brzog orijentacijskog ultrazvuka u medicini ....                       | 25 |
| 3.8.1 Nedostaci primjene brzog orijentacijskog ultrazvuka .....  | 26 |
| 4. Rasprava .....  | 27 |
| 5. Zaključak .....   | 29 |
| 6. Sažetak.....  | 30 |
| 7. Summary .....   | 31 |
| 8. Literatura .....  | 33 |
| Životopis.....   | 36 |

## **POPIS SKRAĆENICA I AKRONIMA**

ALS-eng. Advanced Life Support-hrv. Napredno održavanje života

CT-eng. Computed tomography-računalna(kompjuterizirana) tomografija

E-FAST-eng. Extended Focused Assessment with Sonography in Trauma-  
prošireni brzi orijentacijski ultrazvuk u traumi

FAST-eng. Focused Assessment with Sonography in Trauma- brzi  
orijentacijski ultrazvuk u traumi

ISS-eng. injury severity score-bodovanje stupnja politraume

ITLS-eng. International Trauma Life Support-hrv. internacionalno  
održavanje života u traumi

## 1. Uvod

Ultrazvučna tehnologija jedna je od najznačajnijih metoda slikovne dijagnostike, koja je našla primjenu gotovo u svim granama medicine, posebice u obradi traumatoloških bolesnika. Došavši u smjernice i literaturu za obradu traumatoloških bolesnika 1996. godine svakodnevno raste značaj ultrazvučne tehnologije. (1).

Trauma bolesnici predstavljaju bolesnike visoke urgencije te sama anamneza i fizikalni pregled moraju biti brzi i precizni kao i dijagnostička obrada. Upravo zato, u gotovo svim zavodima za hitnu medicinu ultrazvuk je našao svoju primjenu kao jeftina, prenosiva, brza i precizna dijagnostička metoda. U većini smjernica, u obradi trauma bolesnika primjenu je našao i CT (kompjuterizirana tomografija) uređaj, ali zbog njegovih negativnih učinaka na zdravlje (ionizacijsko zračenje) te nedostupnosti u svim centrima, brzi orijentacijski ultrazvuk dobiva na većem značaju u odnosu na klasičnu CT dijagnostiku. Izuzetnu važnost na primjeni našao u je u obradi nestabilnih bolesnika s višestrukim ozljedama kod kojih je potrebna hitna kirurška intervencija kao što su bolesnici s tupom ozljedom abdomena, ozljedama prsnog koša.

Budući da ozljede zauzimaju treće mjesto po smrtnosti u Republici Hrvatskoj, poglavito djelovanjem prometnih nesreća, važnost edukacije o obradi traumatoloških bolesnika kao i edukacija brzog orijentacijskog



ultrazvuka zauzela je važan značaj za posao budućeg liječnika hitne medicine.

## 2. Svrha rada

Brzina, preciznost i praktičnost - sve su to odlike koje se traže u hitnom traktu. Spomenute karakteristike ispunio je dijagnostički uređaj - ultrazvuk. Cilj ovoga rada je prikazati važnost i značaj primjene brzog orijentacijskog ultrazvuka u politraumatiziranog bolesnika. Za razumijevanje ovog rada potrebno je znati osnove medicinske dijagnostike. Opisati ćemo višestruke ozljede i politraumu, kao veliki značajni čimbenik mortaliteta i morbiditeta radno aktivna stanovništva, te objasniti kako ultrazvuk može spasiti život tih pacijenata. Zajedničkim konsenzusom donesene su točne smjernice kako se brzi orijentacijski ultrazvuk (eng. FAST, Focused Assessment with Sonography in Trauma) izvodi. Navedene smjernice su danas nadopunjene sa dodatnim vještinama i govorimo o E-FAST-u (eng. Extended Focused Assessment with Sonography in Trauma), čija će se važnost u primjeni također obraditi. Glavna svrha ovog rada je osvijestiti mlade liječnike, studente medicine o važnosti educiranja i savladavanja vještina brzog orijentacijskog protokola ultrazvukom kod višestruko ozlijeđenih bolesnika.

U svrhu ovog diplomskog rada napravljen je pregled trenutno dostupne literature o brzom orijentacijskom ultrazvuku i njegovoj primjeni u bolesnika sa višestrukim ozljedama tijela.

### 3. Pregled literature na zadanu temu

#### 3.1. Definicija i značenje politraume

Prema definiciji Royal College of Physicians, politrauma predstavlja ozljedu dvaju ili više različitih dijelova tijela, kao i dvije ili više ozljede jednog dijela tijela (2). Kako bismo definirali politraumu u pravom smislu i ocijenili njenu težinu, služimo se bodovanjem ozbiljnosti ozljeda (ISS, eng. injury severity score). Na temelju ISS-a su napravljena brojna istraživanja, koja su dokazala što je veći stupanj ISS, manja je stopa preživljavanja te je veća stopa mortaliteta i morbiditeta, kao i razdoblje hospitalizacije (3,4). Prema tom bodovanju politrauma je definirana kada je broj veći od 15. ISS računamo kao zbroj kvadrata triju najveće ocijenjenih ozljeda na tijelu. Prilikom toga gledamo regije na koje uobičajeno obraćamo pozornost kod trauma pregleda kao što je navedeno u tablici 1. i 2. (prilagođeno iz 2. i 3.)

Tablica 1. Primjer bodovanja ozbiljnosti politraume – tablica prikazuje način bodovanja i zbrajanja da se vidi koliki je stupanj traume. Formula za računanje ISS je

ISS= suma kvadrata od tri najveće vrijednosti.

| REGIJA       | OPIS OZLJEDE      | BODOVI | UKUPNI BODOVI |
|--------------|-------------------|--------|---------------|
| GLAVA I VRAT | NEMA OZLJEDE      |        | 0             |
| LICE         | NEMA OZLJEDE      |        | 0             |
| TORAKS       | NESTABILAN TORAKS | 4      | 16            |
| ABDOMEN      | KONTUZIJA JETRE   | 5      | 25            |
| EKSTREMITETI | SLOMLJEN FEMUR    | 3      | 9             |
|              |                   | UKUPNO | 50            |

Tablica 2. Bodovi za vrednovanje ozljeda- tablica prikazuje sustav raspodjele bodova i stupanj ozbiljnosti pojedine ozljede.

|                         |            |                            |          |
|-------------------------|------------|----------------------------|----------|
| <b>MALE OZLJEDE</b>     | <b>1-8</b> | <b>MINIMALNO OŠTEĆENJE</b> | <b>1</b> |
| <b>SREDNJE OZLJEDE</b>  | 9-15       | BLAGO OŠTEĆENJE            | 2        |
| <b>OZBILJNE</b>         | 16-24      | SREDNJE OŠTEĆENJE          | 3        |
| <b>VELIKE OZLJEDE</b>   | 25-49      | OZBILJNO OŠTEĆENJE         | 4        |
| <b>KRITIČNE OZLJEDE</b> | 50-74      | KRITIČNO                   | 5        |
|                         | 74-100     | ŽIVOTNO UGOŽAVAJUĆE        | 6        |

Na temelju svega navedenog, vidljivo je kako trauma zauzima veliku pozornost u medicinskom svijetu, te na temelju toga zaključujemo da se razvijaju brojne metode što kvalitetnijeg, bržeg dijagnosticiranja i liječenja. U smjernice politraume uvode se nove dijagnostičke metode, kao što je primjena FAST-a i E-FAST-a.

Ono što treba imati na umu kod svakog bolesnika s politraumom je hemodinamska stabilnost. Zato stalno treba u protokolu provjeravati vitalne parametre kod takvih bolesnika. Često je da bolesnici s tupom ozljedom abdomena razviju indrabdrominalno krvarenje i kao posljedicu toga hemodinamsku nestabilnost. Kako bismo to mogli brže dijagnosticirati pomaže nam ultrazvuk i protokol po kojemu upravljamo ultrazvukom.

### 3.2. Epidemiologija traume

Vođeni činjenicom da su traume jedan od vodećih uzroka smrtnosti i invalidnosti u radno aktivne populacije, svjetske zdravstvene smjernice se usmjeravaju prema trauma bolesnicima. Tako prema istraživanjima, u razdoblju od 2000.-2011., trauma je, pored srčanih i malignih oboljenja, uzrokovala velike troškove liječenja. Primarno, najčešće stradaju mlađi od 45 godina, koji su radno aktivna populacija, što predstavlja veliki ekonomski problem. U tom razdoblju u Sjedinjenim Američkim Državama (SAD) politrauma je odnijela 79000 života na godišnjoj razini, a preko 49000 ih je ostalo invalidno ili je oštetilo njihovu kvalitetu života (5).

U Republici Hrvatskoj prema podacima Zavoda za javno zdravstvo iz 2014. traume su zauzele treće mjesto po uzroku smrtnosti (5.4%). Opća stopa smrtnosti od ozljeda iznosi 64,9/100 000. Od navedenih češće su stradali muškarci (6). Najčešće su to bili padovi i prometne nesreće. Važno je za napomenuti kako je dio statistike zauzela dječija populacija u prometnim nesrećama. Dakle, teške traumatske ozljede kako u svijetu tako i kod nas, odnose puno života. Stoga su svjetske smjernice odlučile uvesti brojne algoritme koji bi smanjili pobol i brzo dijagnosticirali po život opasna stanja, a među njima u algoritme je uvedena i primjena brzoga orijentacijskog ultrazvuka.

### 3.3 Definicija i osnovna svojstva ultrazvuka

Kako bi se mogla izvući maksimalna korist od ultrazvuka, treba imati na umu da osoba koja upravlja uređajem mora imati kod sebe kombinaciju praktične vještine te teoretskog znanja, presudnog, kako bi se moglo razumijeti ovaj dijagnostički uređaj.

Ultrazvuk predstavlja zvučni val koji je veće frekvencije od čujnosti ljudskog uha. Frekvencije koje se rabe u slikovnoj dijagnostici u rasponu su od 1 do 20 MHz. Fizikalna svojstva ultrazvuka ne razlikuju se od zvučnih valova drugih frekvencija. U dijagnostici ga koristimo zbog relativno malog ogiba (difrakcije) (7).

Ultrazvučni valovi imaju svojstvo širenja kroz ljudsko tkivo, što su znanstvenici prepoznali te odlučili iskoristiti kao dijagnostičku metodu otkrivanja raznih stanja. Smjer u kojem se ti valovi gibaju može biti okomit, no primarno, koristimo svojstva longitudinalnog gibanja valova. Kojom brzinom će se val gibati, primarno ovisi o otporu tkiva. Otpor tkiva je determiniran čvrstoćom i elastičnošću tkiva. Što je tkivo čvršće i gušće, brzina širenja vala je jača. Umnoškom gustoće materije i brzine gibanja ultrazvučna vala dobivamo akustičku impedanciju, koja nam je bitna kod određivanja transmisije i refleksije kod dviju materija različite impedancije.

Za nastanak ultrazvučnog vala zaslužan je piezoelektrični kristal, koji se djelovanjem vanjske sile deformira. Deformacija uzrokuje

promjenu električnog polja te izaziva titranje kristalne rešetke. Titraji kristalne rešetke uzrokuju stvaranje akustičke energije. Sve vrste dijagnostičkih piezoelektričnih kristala su utemeljene na odašiljanju akustičkih valova te detekciji refleksije vala, na temelju koje se stvara slika na zaslonu. Intenzitet poslanog vala i reflektiranog vala nije isti, primarno iz razloga što se pri gibanju događa fenomen atenuacije.

Fenomen atenuacije je fenomen koji se javlja kod mehaničkih valova zbog trenja, odnosno pretvaranja zvučne energije u toplinu (apsorpcija), te raspršenja vala u prostoru (male čestice preuzmu dio energije) (7,8).

Osim promjene intenziteta, pri gibanju vala između dva medija dolazi i do refrakcije, odnosno do promjene smjera gibanja vala prema idućem zakonu (Slika 1):

$$\frac{\sin\alpha}{\sin\beta} = \frac{Z_1}{Z_2}$$

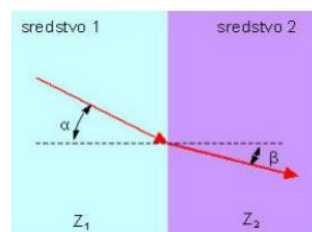
gdje je :

$\alpha$ ... kut upadnog vala [°]

$\beta$ ...kut reflektiranog vala [°]

$Z_1$ ...akustička impedancija materijala upadnog vala [kg/m<sup>2</sup> s]

$Z_2$ ...akustička impedancija materijala prenesenog vala [kg/m<sup>2</sup> s]



Slika 1. Akustička refrakcija. Izvor: (9)

Pri prijelazu ultrazvuka iz jednog materijala u drugi, na granici ta dva medija dolazi do djelomičnog odbijanja ultrazvučnih valova - refleksije i prelaska ultrazvučnog vala u drugi medij - transmisije pod uvjetom da mediji nisu jednake impedancije  $Z$  (9). Kako bi se ta razlika kuta upada vala smanjila u praksi se koristi gel. Ukoliko se prilikom izvođenja ultrazvuka ne upotrijebi gel bilo bi veće raspršenje ultrazvučnih valova te slika ne bi bila adekvatna.

### **3.4 Osnove ultrazvučnog prikaza**

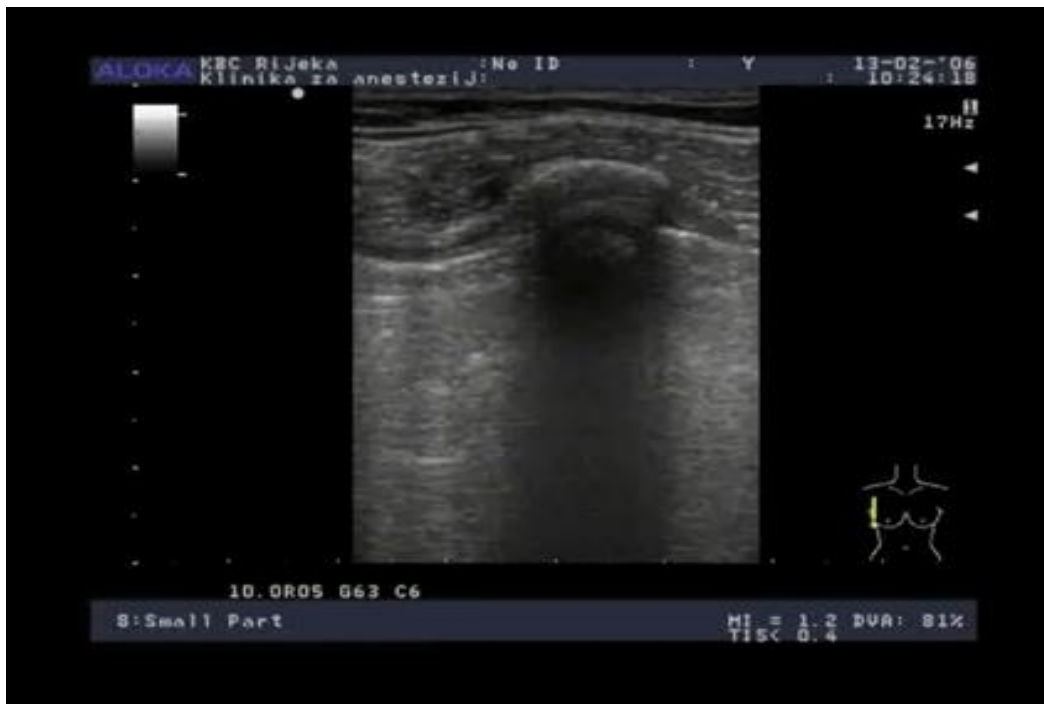Poznavanje fizikalnih pojmova je vrlo važno radi poznavanja nastanka slike na zaslonu. Ono što se na zaslonu zapravo vidi je slika odjeka koji se događaju na granicama sredstava različitih zvučnih otpora, tj., umnožak gustoće sredstva i brzine gibanja zvuka u tom sredstvu (7). Nastala slika naziva se ehogram.

Ukoliko postoje strukture koje su ispunjene tekućinom koja je u potpunosti jednake gustoće, radit će se o strukturi bez odjeka. Takve strukture pokazat će se tamnije, odnosno kao da se radi o strukturi koja nema odjek (anehogene). Ako se radi o nekim patološkim promjenama koje se nalaze u tkivu, one se mogu prikazati kao pojačani odjek, odnosno hiperehogene ili manjeg odjeka, hipoehogene. Za dva tkiva različita odjeka kažemo da su heteroehogeni.



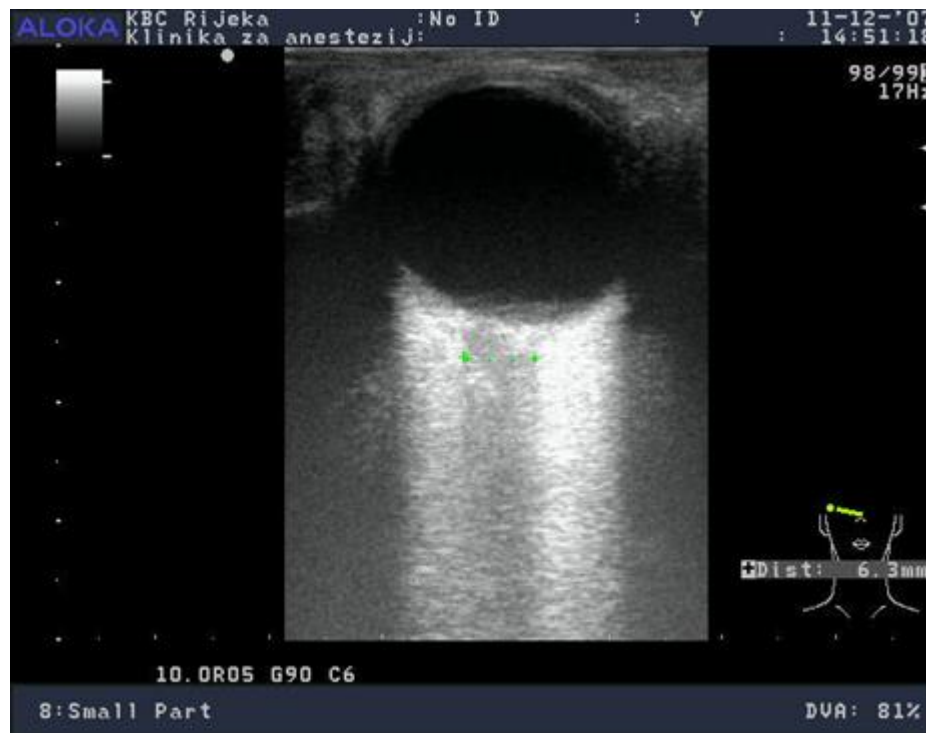Prilikom snimanja ultrazvuka mogu se javiti i artefakti koje svaki ultrasonografičar mora znati prepoznati. Artefakt, ukoliko nije prepoznat, može dovesti operatera na krivi trag te dovesti do krive interpretacije ultrazvuka.

Iza struktura koje stvaraju jaku refleksiju zvuka nastaju akustičke sjene. Strukture mogu jako apsorbirati zvuk, koji do njih dopire te upravo zbog toga strukture iza su prikazane hipoehogeno ili se uopće neće prikazati (anehogeno), kao što je prikazano na slici 2.



Slika 2. Prikaz akustičke sjene na ultrazvuku. Slika prikazuje strukturu koja apsorpira zvuk u većoj količini. U odnosu na okolno tkivo struktura je prikazana hiperehogeno, a strukture iza nje djeluju anehogeno. Izvor: Klinika za anesteziju i intenzivno liječenje KBC Rijeka

Druga pojava koja može remetiti interpretaciju ultrazvučne slike je pojačavanje stražnjih odjeka. Ovaj artefakt se javlja samo kod struktura koje su ispunjene tekućim sadržajem. Ta pojava se javlja jer intenzitet zvuka se ne prigušuje prolaskom kroz takve strukture, već izlazi jačim intenzitetom iza te tvorbe. Rezultat toga je jači odjek iza te strukture, kao što je prikazano na slici 3.



Slika 3. Prikaz pojačanja odjeka na ultrazvučnoj slici. Slika prikazuje kako se prolaskom kroz strukturu val nije prigušio već izašao jačim intenzitetom. Jači intenzitet stvorio je artefakt te sve strukture prikazao kao hiperehogene strukture. Izvor: (Klinika za anesteziologiju i ntenzivno liječenje

KBC Rijeka)

### **3.5 Opće značajke brzog orijentacijskog ultrazvuka kod bolesnika sa višestrukim ozljedama tijela**

Brzi orijentacijski ultrazvuk naziv je za protokol koji se koristi u hitnom traktu kod bolesnika koji imaju tupe ili penetrantne rane abdomena, odnosno kod bolesnika sa sumnjom na životno ugrožavajuća stanja prilikom traume odnosno politraume. Protokol je ušao u smjernice naprednog održavanja života kao i u smjernice za održavanje života trauma bolesnika. Svoju primjenu započeo je još osamdesetih godina u Europi, a korist od njegove primjene ubrzo su uvidjeli i liječnici sa Sjevernoameričkih prostora i Blisko istočne zemlje, koji su usavršili uređaj i tehniku izvođenja.

Glavna značajka brzog orijentacijskog pregleda ultrazvukom je da bude brz (izvodi se u vremenu od 2-10 minuta), da bude specifičan i precizan (gledaju se točno određena područja te se gleda jesu li za tražene dijagnoze ta područja pozitivna ili negativna). Prednost ultrazvuka u odnosu na CT je to što bolesnika ne treba transportirati do dijagnostičkog uređaja, već se uređaj prenosi do bolesnika. Time se bolesnik ne treba prebacivati na stol CT uređaja niti nadzirati s anesteziološkim timom do radiološke sale. Svaki pokret bolesniku s višestrukim ozljedama predstavlja patnju, čime se barem jedan transport smanjio i na taj način olakšalo medicinskom osoblju i bolesniku. Osim toga, bolesnika se ne izlaže dodatnom ionizacijskom zračenju. Dovoljan je ležeći položaj i iskusan operater uređajem. Još jedna od prednosti je ta

što se ne treba čekati očitavanje specijaliste kliničke radiologije već se odmah dobiva uvid u kliničko stanje bolesnika.

Budući da CT zahtijeva određeno vrijeme kako bi se dijagnosticirala hitna stanja, brzi orijentacijski ultrazvuk bio bi pogodniji za uporabu kod bolesnika koji su hemodinamski nestabilni, dok CT za hemodinamski stabilne bolesnike.

Još jedna od njegovih prednosti je specifičnost dijagnostičke metode, ovisno o kojem se prostoru gleda. Njime se može detektirati vrlo malu količinu tekućine. Prema nekim izvorima specifičnost ove dijagnostičke metode kreće se između 96-99,8% (1, 11).

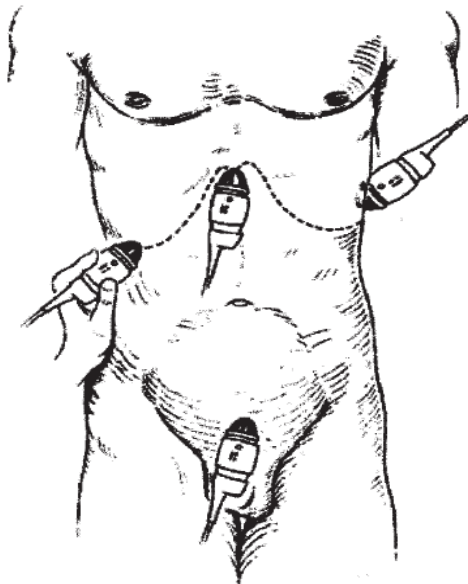
Zbog svih navedenih prednosti neki od autora smatraju da bi svaki liječnik trebao znati upravljati sa ultrazvučnim brzim orijentacijskim pregledom kao što se zna koristiti sa stetoskopom (11).

### **3.6 Protokol brzog orijentacijskog ultrazvučnog pregleda**

Brzim orijentacijskim protokolom traga se za potencijalnim krvarenjem unutar abdomena i prsnog koša (E-FAST). Smjernice nalažu da se prilikom traganja za intrabdominalnim krvarenjem kod višestruko ozljeđenih bolesnika traga u prostorima u kojima se djelovanjem sile teže potencijalno nakuplja najviše krvi.

U abdomenu prilikom politraume, obično se traga za hemoperitoneumom koji može potjecati iz raznih područja kao što je ruptura abdominalne aorte, ruptura slezene, jetre i slično. Prije ere ultrazvuka za hemoperitoneumom tragalo se uz pomoć invazivne dijagnostičke peritonealne lavaže, koja je danas u eri ultrazvuka izgubila na značenju (14). Brzim orijentacijskim protokolom vizualiziraju se područja u kojima se krvarenje može nakupljati i time se nalaz proglašava pozitivnim ili negativnim. Najjednostavniji način kako bi se upamtilo gdje se treba tragati je „4P“ mnemotehnika (perisplenični, perihepatični, pelvični, perikardijalni) (14, 15) ili kako u nekim literaturama navode: hepatorenalni (Morisonov prostor), zdjelični prostor, splenorenalni prostor (10). Prostor u kojem se intrabdominalna tekućina najčešće nakuplja, pri ležećem položaju, je hepatorenalni. Osim što se traga za tekućinom koja se može nalaziti u tim prostorima dobiva se uvid i u organske strukture jetre, bubrega, slezene. S kolikom preciznošću će se utvrditi cjelovitost tih struktura ovisi o rezoluciji ultrazvuka, kao i o iskustvu operatera ultrazvukom. Kako bi lakše vizualizirali tekućinu, iako ne piše u smjernicama bilo bi dobro bolesnika postaviti u Trendeleburgov položaj, kako bi se što više tekućine nakupilo u prozorima promatranja. Pri tome je važno napomenuti kako se može dobiti lažno negativan nalaz u zdjeličnom prostoru, stoga Trendeleburgov položaj nije preporučljiv kod promatranja zdjeličnog prozora. Brzi orijentacijski protokol bi trebalo ponavljati svakih 30 minuta kako nalažu smjernice (1).

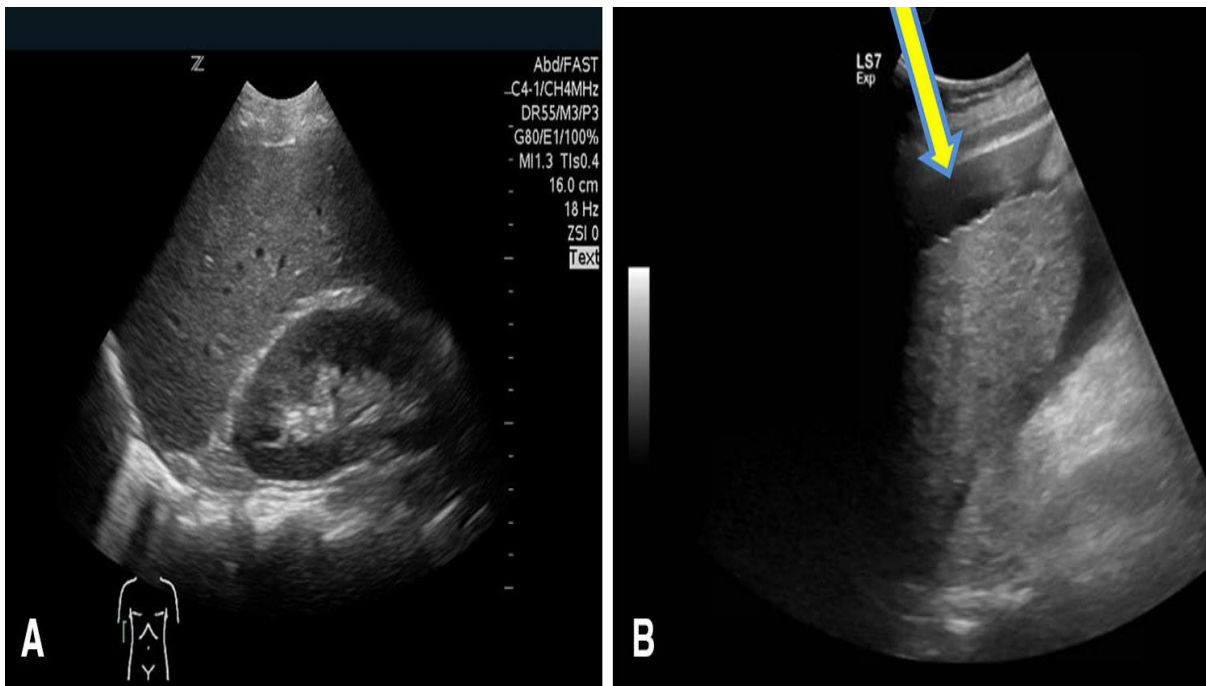
Osnovni modul koji je potreban za izvođenje brzog orijentacijskog pregleda abdomena ultrazvukom je B modul. Danas se u hitnom najčešće upotrebljava prijenosni ultrazvuk, zbog praktičnih razloga poput lakoće prijenosa te zauzimanja manjeg prostora. Prilikom pregleda abdomena sonda se usmjerava na tri dijela trbuha: desni gornji kvadrant, lijevi donji kvadrant i zdjelični prostor. Osim toga, iz prozora abdomena se gleda i perikardijalni prostor. Dakle, na abdomenu kao što je prikazano na slici 4. Sonda se usmjerava na 4 točke.



Slika broj 4. Slika prikazuje točke na koje se usmjerava sonda ultrazvuka pri pregledu abdomena kod protokola brzog orijentacijskog ultrazvuka. Izvor: (10)

Pri brzom orijentacijskom pregledu sonda se usmjerava prema gornjem desnom kvadrantu, lijevom gornjem kvadrantu, zdjeličnom prostoru i u epigastriju gdje se gleda perikardijalni prozor.

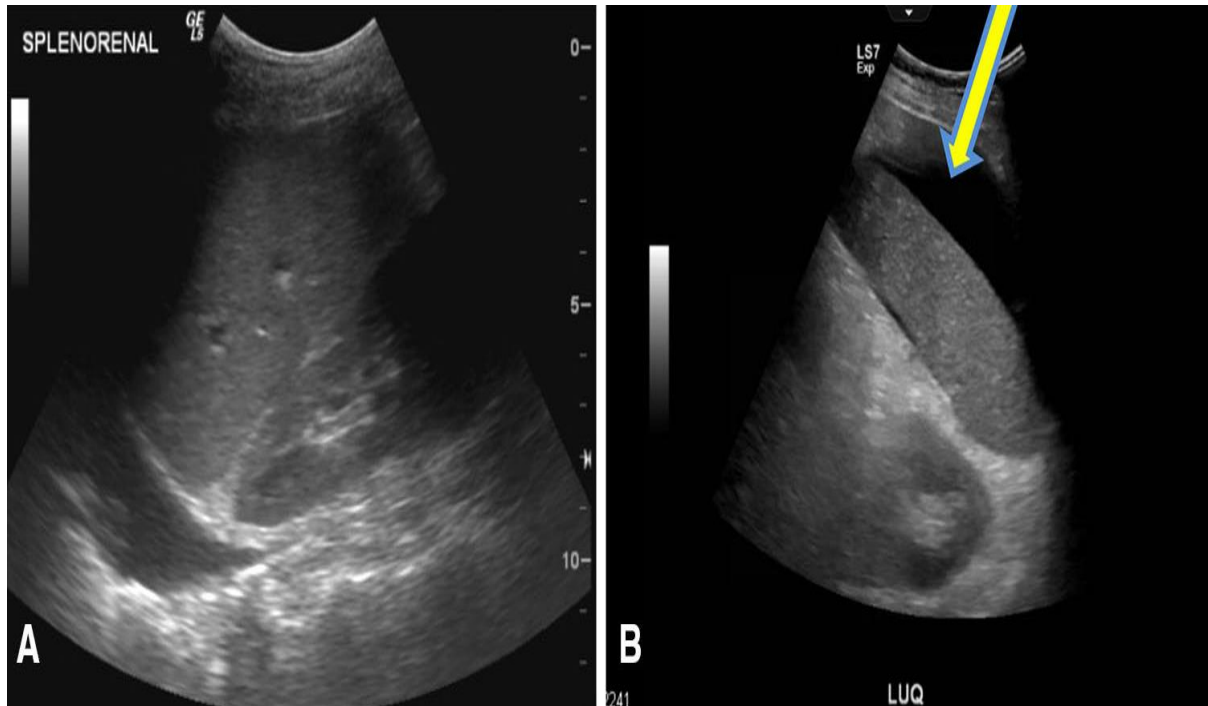
U gornjem desnom kvadrantu primarno se promatra Morisonov prostor, desni subfrenij, jetru, desni bubreg i desnu hemidijafragmu. Ultrazvučna sonda se postavlja između srednje i prednje aksilarne linije te se usmjerava dorzomedijalno (10).



Slika broj 5. Slika A prikazuje negativan ultrazvučni nalaz između jetre i desnog bubrega. Desna, slika B, prikazuje pozitivan nalaz, a vidimo da se oko jetre nalazi slobodna anehogena tekućina. Izvor: (1)

U lijevom gornjem kvadrantu promatra se primarno splenorenalni prostor, a potom se vizualizira lijevi bubreg, slezena i lijeva hemidijafragma. Sondu se usmjerava na isti način kao i na gornjem desnom kvadrantu samo što je na lijevoj strani. Slike broj 6. (slika A i

slika B) prikazuju negativan (lijevo) i pozitivan (desno) nalaz tekućine u splenorenalnom prostoru.

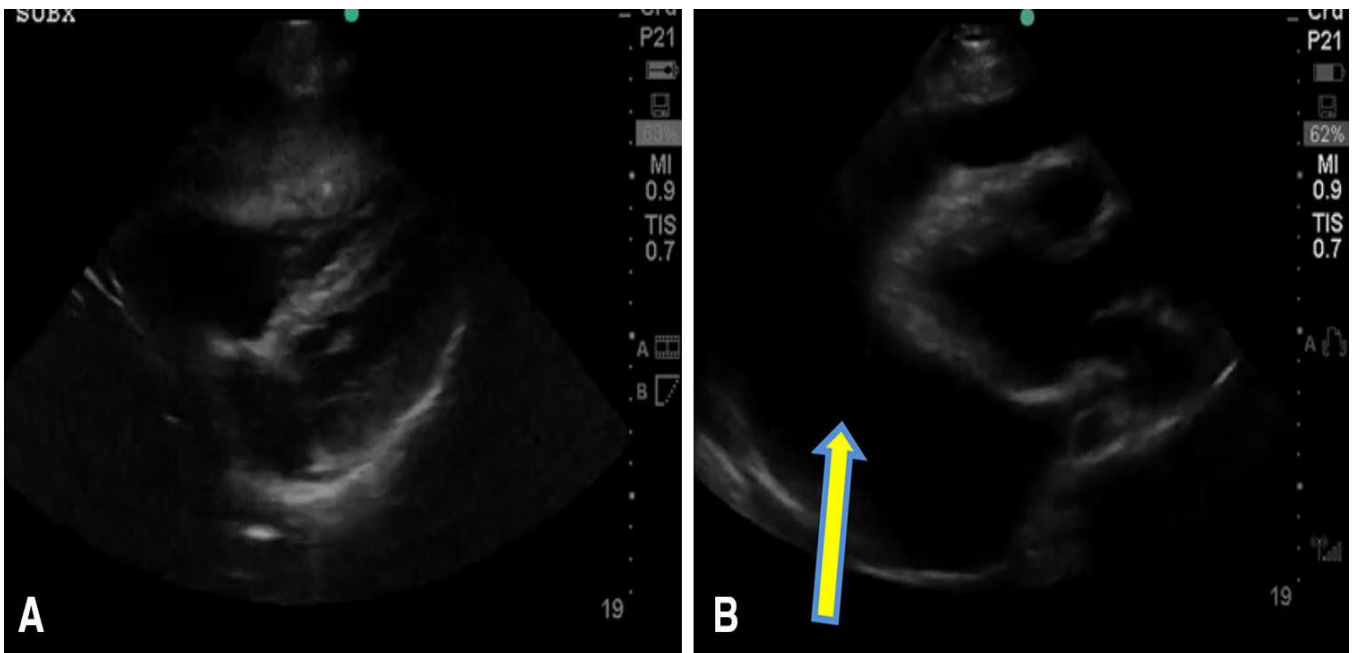


Slika broj 6. Ultrazvuk lijevog gornjeg kvadranta abdomena. Slika A prikazuje negativan nalaz tekućine između jetre i slezene. Slika B prikazuje pozitivan nalaz anehogene tekućine u perispleničnom prostoru. Izvor: (1)

U toraksu se traga za tamponadom srca, odnosno efuzijom srca. Također, nalaz se proglašava pozitivnim ili negativnim. Ukoliko je pozitivan nastavlja se prema algoritmu uznapredovalog održavanja života (ALS, eng. Advanced Life Support). Ravna sonda se postavlja u područje epigastrija, ispod ksifoidnog nastavka. Sonda se usmjerava prema natrag i gore lijevo prema ramenu te se dobivaju kontre srca. Nalaz je pozitivan



ukoliko anehogena tekućina prati konture srca (1, 10), kao što je vidljivo na slici broj 7. Ukoliko se pri politraumi nađe na bolesnika kod kojeg se vidi nakupljanje tekućine subperikardijalno bolesniku se pristupa po hitnom protokolu.

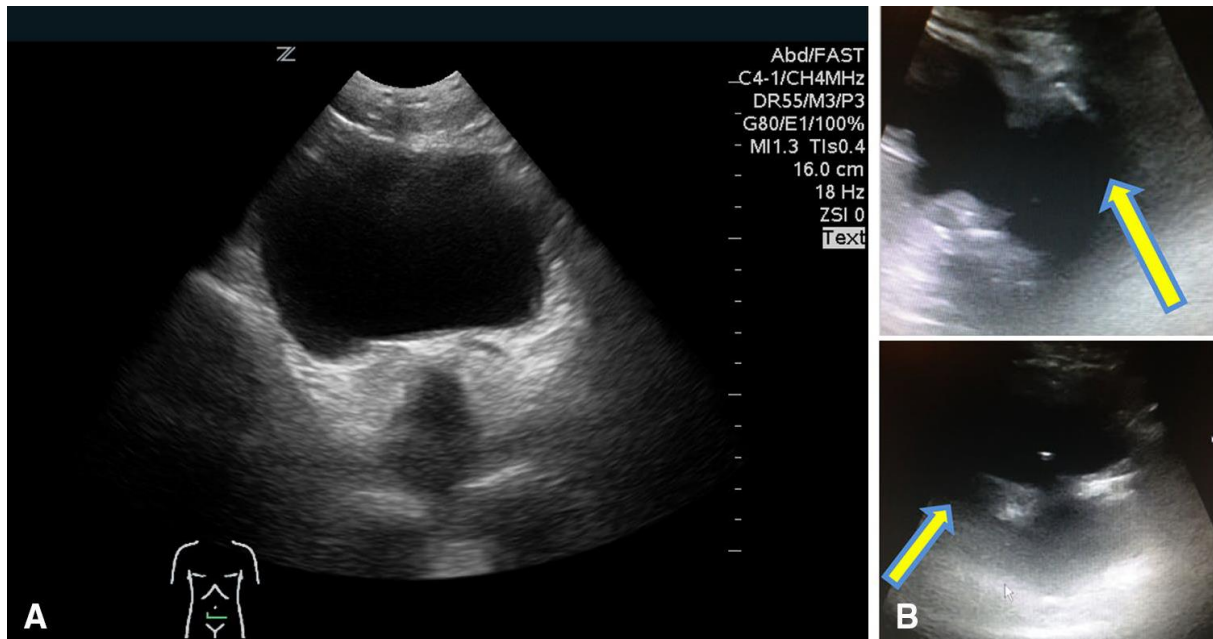


Slika 7. Slika A prikazuje negativan nalaz perikardijalnog prostora. Slika B prikazuje anegohrnu tekućinu koja prati konture srca što govori u prilog pozitivnom nalazu. Izvor:

(1)

U zdjeličnom prostoru se traga za pozitivnom tekućinom u Douglosovom prostoru. Sonda se postavlja 4 cm iznad pubične kosti, zatim se usmjerava prema kaudalnom i dorzalnom smjeru. Za ovaj pregled pouzdanije bi bilo da bolesnik ima pun mokraćni mjehur. To se može postići na način da se preko Foliyeva katetera bolesniku plasira 250 ml (10). U ovom prozoru primarna pozornost je usmjerena na Douglosov

prostor. Nalaz je pozitivan ukoliko postoje vanjska hiperehogena izbočenja strukture mokraćnog mjehura, kao što je prikazano na slici broj 8.



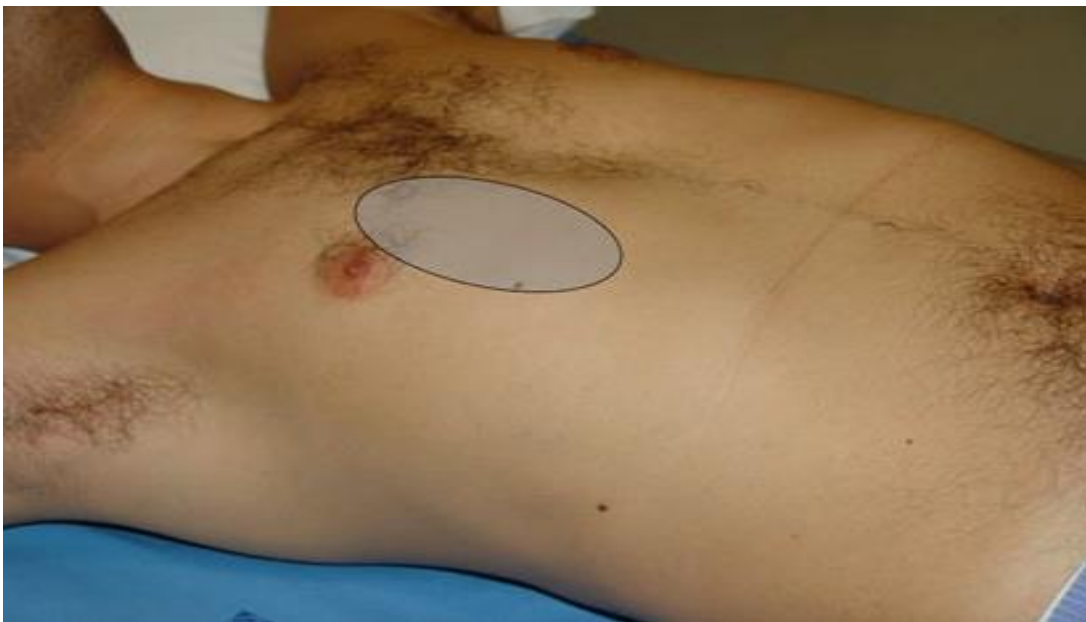
Slika broj 8. Slika A prikazuje negativan nalaz zdjeličnog prozora. Vidi se uredan prostor oko mjehura. Nema znakova nakupljanja tekućine. Slika B prikazuje hiperehogena izbočenja rubova mokraćnog mjehura što govori u prilog pozitivnom nalazu. Izvor: (1)

### 3.7 Prošireni brzi orijentacijski ultrazvuk (E-FAST)

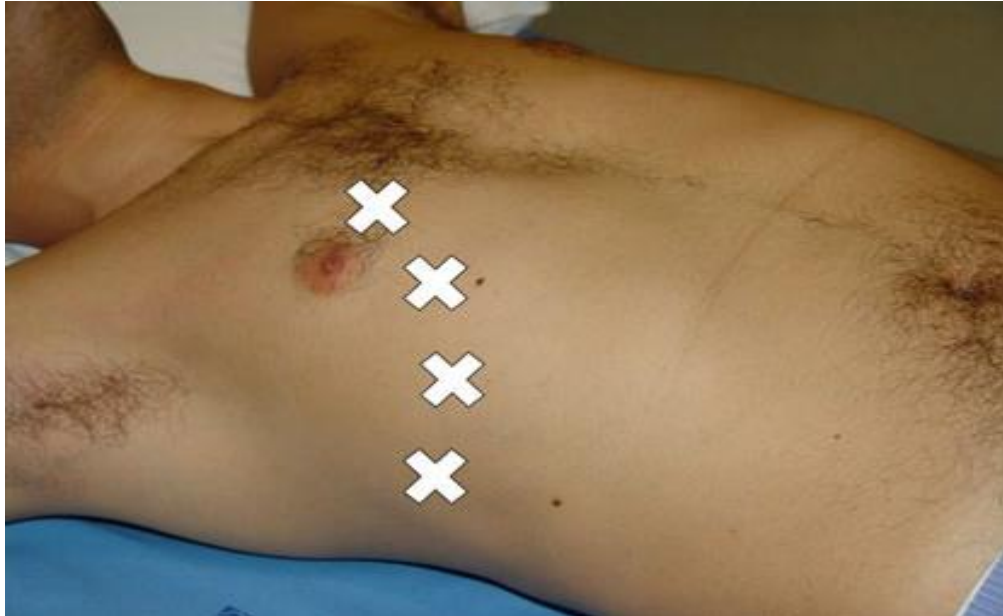
U posljednjem desteljeću, sve se više počeo primjenjivati ultrazvuk na području toraksa. Postojala je predrasuda da ultrazvuk nije dobra metoda za dijagnosticiranje u području prsnog koša, zbog brojnih artefakata koji se stvaraju. Detaljnom analizom artefakata ustanovilo se da se upravo na temelju njih mogu donijeti dijagnoze brojnih stanja kao što je pneumotoraks (gdje ultrazvuk postaje jedan od temelja dijagnoze), plućni edem, konsolidacije pluća, pleuralne mase itd...

Prilikom politraume nije rijetkost da bolesnik razvije pneumotoraks, životno ugrožavajuće stanje, koje se danas vrlo lako dijagnosticira uz pomoć ultrazvuka.

Prilikom izvođenja ultrazvuka na toraksu koristimo se se linearnom sondom koja je dobar izbor za izučavanje pleuralnih linija kod dijagnoze pneumotoraksa. Bolesnik mora biti položen na leđa te pregled započinjemo u prostoru između medioklavikularne linije i parasternalne linije te između trećeg i četvrtog interkostalnog prostora kao što je prikazano na slici 9. Pregled bi trebalo nastaviti na način da sondu postupno pomičemo prema lateralnim i donjim djelovima prsnog koša kao što je prikazano na slici 10.



Slika broj 9. Slika prikazuje područje od kojeg bi trebalo započeti sonografski pregled. Izvor: (16)



Slika broj 10. Slika prikazuje koja područja se treba sve pregleda prilikom pregleda prsnog koša ultrazvukom. Izvor: (16)

Dijagnoza pneumotoraksa temelji se na prepoznavanju četiriju ultrazvučnih znakova (artefakta) prema algoritmu. Ti znaci su: klizanje pluća, B linija, točka pluća i puls pluća.

Algoritam pregleda sastoji se da prvo tragamo za znakom klizanja pluća. Ukoliko imamo prisutno klizanje isključujemo pneumotoraks. Ukoliko nije prisutno klizanje pluća ili operater ih nije uočio, sljedeće za čim se traga jesu tzv. B-linije. Pneumotoraks je isključen ako su B linije uočene. Ukoliko nisu prisutne sljedeći znak za kojim tragamo je točka pluća. Ako nađemo pozitivan znak točka pluća sa visokom senzitivnošću možemo reći da se radi o pneumotoraksu. Ukoliko ga ne nađemo tragamo

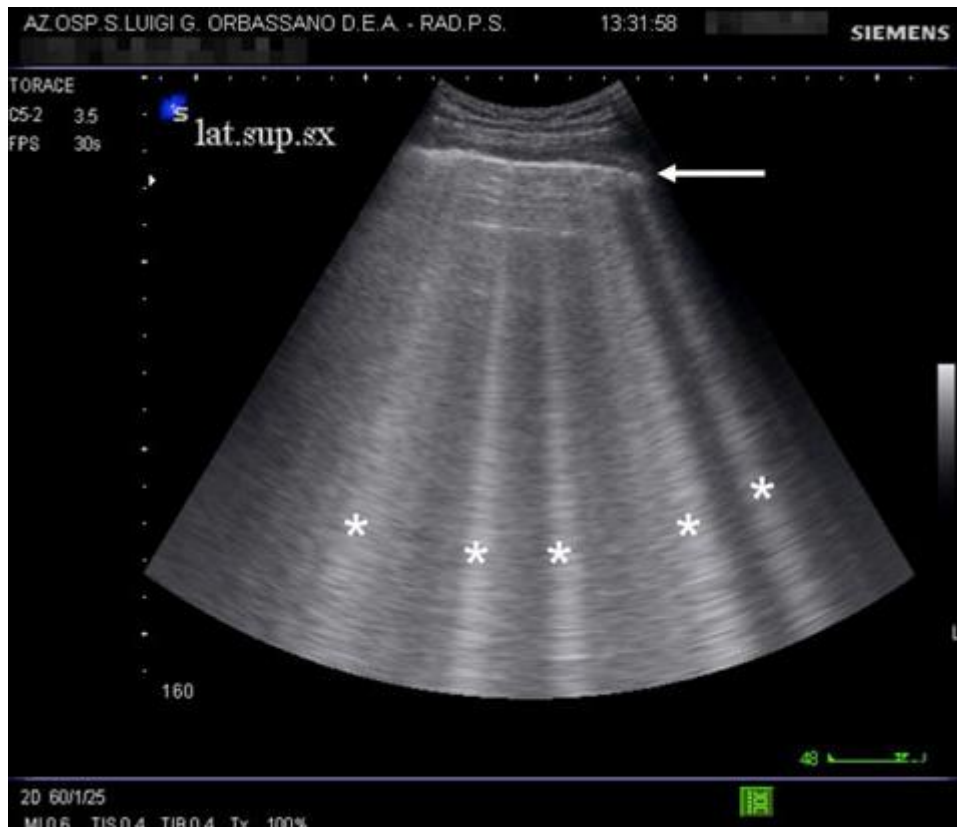za pulsom pluća te nam on mora biti pozitivan da bismo sa sigurnošću rekli da bolesnik nema pneumotoraks (16).

### **3.7.1 Klizanje pluća**

Klizanje pluća je jedan od prvih znakova koji gledamo prema algoritmu pregleda prsnog koža za evaluaciju pneumotoraksa. Ono za čime tragamo i time isključujemo dijagnozu pneumotoraksa je lagano klizanje horizontalne ehogene linije. Klizanje linije nam pokazuje da su visceralna i parijetalna pleura u međusobnom kontaktu te ukoliko se radi o pneumotoraksu, zrak ispunjava prostore između tih dviju pleura te gibanje nije moguće. Ipak prema Lichtenstein D. i sur. senzitivnost ovog znaka nije velika te ukoliko nemamo prisutan ovaj znak moramo tragati za drugim znakovima da bismo sa sigurnošću potvrdili dijagnozu pneumotoraksa (17).

### **3.7.2 B-linije kao drugi korak algoritma**

B linije su drugi znak ili artefakt za kojim tragamo da isključimo pneumotoraks. B linije predstavljaju ehogene linije koje se usmjeravaju vertikalno od pleuralne linije te su sinhronne sa disanjem što je ujedno dodatni znak da se pluća pomiču (vidljivo na slici 11.).



Slika 11. B-linije- prikazane kao vertikalna ehogena sjena na pleuralnu liniju.

Izvor: (16)

B linije nastaju kao rezultat višestrukih refleksija koje se događaju sa suprotnim akustičkim impendacijama, kao što je zrak unutar alveola i slobodna tekućina interlobularnih septa. No, njihovo odsustvo nije sigurni znak na temelju kojeg možemo isključiti dijagnozu (16).

### 3.7.3 Točka pluća i puls pluća

Slijedeći znak za kojim tragamo je tzv. *točka pluća* (u eng literaturi the lung point). Prisustvo ili detekcija tog znaka upućuje sa visokom senzitivnošću da bolesnik ima pneumotoraks.

Točka pluća predstavlja mjesto gdje parijetalna pleura i pluća ponovno međusovno adheriraju te B linije postaju ponovno vidljive. Ukoliko nemamo pozitivnu točku pluća , tragamo za idućim znakom, a to je puls pluća. Detekcija pulsa pluća sa visokom senzitivnošću isključuje pneumotoraks.

Puls pluća predstavlja vertikalno gibanje pleuralne linije sinhrono sa ritmom srca, znak koji je vrlo izražen kod ateletaktičnih ili kod konsolidiranih pluća (16).

#### **3.7.4 Korisnost E-FAST-a**

Ovom metodom su se prema studiji Favot i sur. troškovi dijagnosticiranja pneumotoraksa prepolovili (18). Prema spomenutoj studiji snimanje kompjuteriziranom tomografijom s troškovima radiologa iznose oko 1300\$ (US). S ovom metodom troškovi bi bili puno manji. Osjetljivost ove metode je prema studijama 98,7%, a pozitivna prediktivna vrijednost je 87,5% (18).

Ipak ako se radi o opsežnoj traumi toraksa, sa sumnjom na krvožilno oštećenje, u hemodinamski stabilnog bolesnika, prednost dobiva kompjuterizirana tomografija.

### **3.8 Korisnost i nedostaci uporabe brzog orijentacijskog ultrazvuka u medicini**

Kolika je korist od brzoga orijentacijskog ultrazvuka govori činjenica da su pojedini medicinski fakulteti u svoj kurikulum odlučili uvesti edukaciju studenata tijekom studija. Prema studiji iz Detroita pokazalo se da raniji susret studenata s edukacijom brzog orijentacijskog ultrazvuka pridonosi tome da će brzina operiranja i sigurnost dijagnoze biti puno veća nego kod osoba koje su se susrele sa edukacijom ultrazvuka na specijalizaciji. Na kraju studija provedena je anketa gdje su pitali studente osjećaju li se sposobno izvesti pregled ultrazvukom gdje je preko 90% studenata odgovorilo pozitivno (18).

Studije su pokazale kako je uporaba brzoga orijentacijskog pregleda smanjila za preko 50% potrebu za korištenjem CT uređaja. S time se bolesnika izlaže manjem zračenju i smanjuju se troškovi skupog dijagnostičkog uređaja kao i potreba za radiolozima kojih kronično manjka u Republici Hrvatskoj. To se ogleda kao potencijalna ušteda u zdravstvu. Također, ultrazvukom se skraćuje vrijeme dijagnosticiranja (što je pri politraumi kod hemodinamski nestabilnog bolesnika) i započinje se sa ranijim pravodobnim liječenjem bolesnika.



### **3.8.1 Nedostatci primjene brzog orijentacijskog ultrazvuka**

Glavni nedostatak kod primjene brzog orijentacijskog ultrazvuka je taj što se ne može otkriti glavno mjesto krvarenja, već samo dokazati prisutnost slobodne tekućine unutar abdomena ili toraksa.

Ovom metodom nije moguće vidjeti procese koji se zbivaju u području retroperitoneuma, gdje CT dobiva na prednosti. Retroperitoneum će vrlo teško bit vidljiv kod pacijenata koji su pretili.

Kod penetrantnih ozljeda bolesnika, ako se radi o hemodinamski stabilnom bolesniku, ipak se preporučuje napraviti pregled CT-om, primarno iz razloga da se iskontroliraju vaskularne strukture.

Nije rijetkost da bolesnici koji su imali tupu ozljedu abdomena, budu lažno negativni. Kod takvih bolesnika pregled ultrazvukom treba raditi češće. Upravo iz tih razloga smjernice nalažu da se unatoč negativnom nalazu, brzi orijentacijski pregled ultrazvukom mora ponoviti svakih 30 min. Posebno se to odnosi na ozljede uzrokovane u prometnim nesrećama sa sigurnosnim pojasom. Kod njih je ipak preporučena dijagnostička peritonealna lavaža. Nerijetko je da takvi bolesnici imaju disekciju abdominalne i torakalne aorte (19).

Pri politraumi pacijenata sa cirozom jetre ili zatajenjem srca preporučuje se napraviti peritonealnu lavažu radi diferencijalne dijagnoze.

## 4. Rasprava

Tehnologija predstavlja jedan od važnih aspekata svakodnevnog funkcioniranja. Uključena je u sve sfere medicine pa tako i u hitnu medicinu u kojoj je ultrazvuk ima važnu ulogu. Ta uloga posebno je došla do značaja kod bolesnika sa višestrukim ozljedama tijela za koje je uveden brzi orijentacijski protkol ultrazvukom, za životno ugrožavajuća stanja. Postavlja se pitanje koliko je ultrazvuk siguran i koristan za životno ugrožavajuća stanja.

Mnogi radovi govore o korisnosti uvođenja ultrazvuka u trauma smjernice, kao i o važnosti educiranja mladih liječnika hitne medicine. Primarno skraćuje vrijeme dijagnostike, a s druge strane skraćuje se vrijeme oporavka kao i smanjenje korištenja drugih štetnijih dijagnostičkih metoda. Neki autori to ocjenjuju kao signifikatnu uštedu u zdravstvu. Osim bolničke uštede, treba imati na umu da su najčešći bolesnici s višestrukim ozljedama tijela radno aktivna populacija. Radno aktivna populacija je pridonosi razvitku društva, te bi se zdravstveni resursi trebali usmjeriti na liječenje upravo te populacije, a ne kroničnih bolesti.

S druge strane niti jedan ultrazvuk nije toliko dobar da bi se otkrili procesi u retroperitoneumu. Retroperitoneum je ipak područje u kojem CT uređaj ima znatnu prednost u odnosu na ultrazvuk.

Još jedno od pitanja koje se nameće je; postoji li korisnost u educiranju mladih liječnika koji počinju svoju karijeru na jedinicama hitne

medicine? Ili pak ranije da se edukacija brzog orijentacijskog protokola uvrsti u kurikularnu reformu, kao što su to učinili pojedini fakulteti diljem SAD-a. Time bi se dobili mladi liječnici, koji već imaju izvježbano oko za najvažnije prostore koji se moraju vidjeti prilikom brzog orijentacijskog pregleda. Također, da bi se adekvatno razumio ultrazvuk treba se u kurikulumu pojačati shvaćanje fizike medicinske dijagnostike.

## 5. Zaključak

Korisnost brzoga orijentacijskog ultrazvuka kod politraumatiziranog bolesnika je nemjerljiva. Brzina, efikasnost, preciznost sve su to odlike koje odlikuju ovaj protokol te uređaj.

Višestruko ozlijeđeni bolesnici su visoko rizični bolesnici koji zahtijevaju veliku pažnju, pogotovo ako se radi o tupoj ozljedi abdomena. Osnovni problem za kojim se traga je pozitivan nalaz tekućine u prostorima u kojima se ona inače nakuplja. Otkrivanjem pozitivnih prostora skraćuje se vrijeme dijagnosticiranja unutranjih krvarenja te vrijeme kirurškog djelovanja. Samim time skraćuje se vrijeme oporavka bolesnika te vrijeme boravka bolesnika u bolnici. Na takav način postiže se bolja učinkovitost zdravstvenog sustava te se rade uštede.

Dakle, ulaganjem u edukaciju mladih liječnika brzog orijentacijskog protokola dolazi do kratkoročnog odlijeva financija, a dugoročno do višestruke koristi. Liječnika hitne medicine manjka u zdravstvenom sustavu, pogotovo tokom turističke sezone. Cjeloživotnim educiranjem liječnika i ulaganjem u znanje zavodi za hitnu medicinu mogu dobiti vrlo kvalitetne, brze i učinkovite liječnike.

## 6. Sažetak

Ultrazvučna tehnologija jedna je od najznačajnijih metoda slikovne dijagnostike, koja je našla primjenu gotovo u svim granama medicine, posebice u obradi traumatoloških bolesnika. Trauma je danas jedan od vodećih uzroka smrtnosti radno aktivne populacije. Upravo iz tih razloga potrebno je razvijati tehnologiju u smjeru brze detekcije životno ugrožavajućih stanja. Skraćivanjem dijagnoze te pravovremenim liječenjem mogu se spasiti brojni životi. Ulaganjem u tehnologiju i edukacijom mladoga medicinskog osoblja navedeno se može postići. Kako bi se uspjelo u tom naumu potrebno je stalno ulagati u znanje fizike medicinske dijagnostike, stimulirati mlade u tom pravcu, učiti i trenirati mlado osoblje da budu brzi i učinkoviti te naravno ulagati u cjeloživotno obrazovanje.

Kolika je korisnost od primjene ovog uređaja kod politraumatiziranih bolesnika u prilog govore brojni radovi. Diljem fakultetskih ustanova u SAD-u, Japanu, brzi orijentacijski protokol je uveden u edukaciju tokom fakultetskih dana.

Pristup bolesniku sa ovim uređajem je jednostavan, sam pregled traje vrlo kratko, bolesnika se ne mora premještati, a sama metoda je prilično jeftina, nema zračenja i štetnih utjecaja na zdravlje pojedinca. Jedini nedostatak ove metode je nemogućnost pristupa retroperitoneumu, gdje je kompjuterizirana tomografija i dalje zlatni standard.

## 7. Summary

Ultrasound technology is one of the most important methods of imaging diagnostics, whose application can be found in almost all branches of medicine, particularly in the processing of trauma patients. Trauma is today one of the leading causes of mortality of the active working population. Precisely, for these reasons it is necessary to develop the technology, in direction of rapid detection of life threatening condition. Shortening the floating diagnosis and timely treatment we can save many lives. We can achieve that just by investing in technology and training young medical staff. To achieve that we need to constantly invest in knowledge of physics of medical diagnostics, to stimulate young in that direction, to teach and train young staff to be quick and efficient and, of course, to invest in continuing education.

What is the usefulness of the application of this device by polytrauma patients in favor of speeches by numerous papers. Throughout some college institutions in the United States, Japan, the FAST orientation protocol is introduced in education during their college days.

Approach to the patient with this device is very simple, the examination lasts short, the patient does not have to be moved, and the method is pretty cheap, there is no radiation and harmful impact on the health of the individual. The only drawback of this method is the inability

to access the retroperitoneum, where computerized tomography remains the gold standard.

## 8. Literatura

1. J. Montoya, S. P. Stawicki, D. C. Evans, D. P. Bahner, S. Sparks, R. P. Sharpe, J. Cipolla. From FAST to E-FAST: an overview of the evolution of ultrasound-based traumatic injury assessment. Springer-Verlag Berlin Heidelberg 2015; 199-126.
2. Royal College of Physicians, Major trauma: assessment and initial management. National Clinical Guideline Centre 2016; 128; 312.
3. D.Sami. Injury severity score. OrthoTips 2015. Oct. Available from: <http://orthotips.com/16-injury-severity-score>
4. S. P. Baker, B. O'Neill, W. Haddon, W.B. Long, The injury severity score: a method for describing patients with multiple injuries and evaluating emergency care. The journal of trauma 2015; 1-10.
5. C. DiMaggio, P. Ayoung-Chee, M. Shinseki, C. Wilson, G.Marshall, D. C. Lee, S. Wall, S. Maulana, H. L. Pachter, S. Frangos, Traumatic Injury in the United States. In-Patient Epidemiology 2000–2011; 1-10.
6. I.Brkić-Biloš. Epidemiologija ozljeda u RH. 2017. dostupno na web stranici: <https://www.hzjz.hr/sluzba-epidemiologija-prevencija-nezaraznih-bolesti/odjel-za-ozljede/>
7. D.Eterović i sur. Fizika medicinske dijagnostike. Medicinska naklada 2002.; 82-92.



8. C. M. Rumack, D. Levine. Diagnostic ultrasound. Elsevier 2018.; 24-46.
9. A. Vukoja. Ultrazvuk i primjena. 2017; 2-28.
10. D. Markić, V. Mozetić, G. Hauser, T. Jakljević, V. Tomulić, F. Zeidler, Ultrasound evaluation of blunt abdominal trauma, Medicina Fluminensis 2003;39:8-13
11. M. M. Radwan, F. M. Abu-Zidan. Focussed Assessment Sonograph Trauma (FAST) and CT scan in blunt abdominal trauma: surgeon's perspective. African Health Sciences Vol 6 No 3 September 2006; 187-191.
12. Kirkpatrick AW, et al. Hand-held thoracic sonography for detecting post-traumatic pneumothoraces: the extended focused assessment with sonography for trauma (EFAST). J Trauma. 2004; 288-95.
13. Abu-Zidan Fm, Sheikh M, Jaddallah F, Windsor JA. Blunt abdominal trauma: Comparison of ultrasonography and computed tomography. Austral Radiol 1999; 43: 440-443.
14. Kelley SR, et al. The effectiveness of focused assessment with sonography for trauma in evaluating blunt abdominal trauma with a seatbelt mark sign. J Curr Surg. 2014;4:17-22.
15. Shackelford K. System and method for delineation and quantification of fluid accumulation in EFAST trauma ultrasound images. 2014; Google Patents.

16. Volpicelli G., Sonographic diagnosis of pneumothorax, *Intensive Care Med*, 2011;37:224–232.
17. Lichtenstein D., Mezie`re G., Relevance of lung ultrasound in the diagnosis of acute respiratory failure: the BLUE protocol, *Chest* 134:117–125.
18. Favot M., Courage C., Mantouffel J., Amponsah D., Ultrasound Training in the Emergency Medicine Clerkship, *Western Journal of Emergency Medicine*, Volume XVI, no. 6 : November 2015.
19. Dušan Zečević i suradnici. *Sudska medicina i deontologija*. 5. obnovljeno i dopunjeno izdanje. Medicinska naklada 2018 ;291

## Životopis

Mateo Borovac rođen je 6. Travnja. 1994. godine u Gospiću, Republika Hrvatska. Osnovno školsko obrazovanje završio je u Osnovnoj školi dr. Jure Turića u Gospiću. Srednju školu, smjer opća gimnazija završio je u Gospiću 2013.godine. Akademske godine 2013./2014. upisuje Intergrirani preddiplomski i diplomski studij medicine, Sveučilišta u Rijeci kojeg završava 2019. godine. Aktivno se služi engleskim jezikom u govoru i pismu, osnovno njemačkim.