MELANOCITNI NEVUSI

Pejkić, Gabrijela

Master's thesis / Diplomski rad

2020

Degree Grantor / Ustanova koja je dodijelila akademski / stručni stupanj: **University of Rijeka, Faculty of Medicine / Sveučilište u Rijeci, Medicinski fakultet**

Permanent link / Trajna poveznica: https://urn.nsk.hr/urn:nbn:hr:184:668406

Rights / Prava: In copyright / Zaštićeno autorskim pravom.

Download date / Datum preuzimanja: **2025-03-27**

Repository / Repozitorij:

Repository of the University of Rijeka, Faculty of Medicine - FMRI Repository

SVEUČILIŠTE U RIJECI

MEDICINSKI FAKULTET

INTEGRIRANI PREDDIPLOMSKI I DIPLOMSKI

SVEUČILIŠNI STUDIJ MEDICINE

Gabrijela Pejkić

MELANOCITNI NEVUSI

Diplomski rad

Rijeka, 2019.

SVEUČILIŠTE U RIJECI

MEDICINSKI FAKULTET

INTEGRIRANI PREDDIPLOMSKI I DIPLOMSKI

SVEUČILIŠNI STUDIJ MEDICINE

Gabrijela Pejkić

MELANOCITNI NEVUSI

Diplomski rad

Rijeka, 2019.

Mentor rada: izv.prof.dr.sc. Sandra Peternel, dr. med.

Diplomski rad ocjenjen je dana _____ na Katedri za dermatovenerologiju Medicinskog fakulteta Sveučilišta u Rijeci, pred Povjerenstvom u sastavu:

1. Izv.prof.dr.sc. Larisa Prpić-Massari, dr.med. (predsjednik Povjerenstva)
2. Prof.dr.sc. Ines Brajac, dr.med.
3. Doc.dr.sc. Andrea Dekanić, dr.med.

Rad sadrži 47 stranica, 17 slika, 66 literaturnih navoda.

ZAHVALA

Veliku zahvalnost dugujem mentorici prof.dr.sc. Sandri Peternel na uloženom vremenu i izuzetnom trudu, kao i na iskazanoj susretljivosti i nesebičnoj pomoći tijekom izrade diplomskog rada.

Posebno zahvaljujem svoj obitelji na nesebičnoj podršci tijekom svih godina studija, a naročito majci i ocu bez čije prisutnosti i bezuvjetne ljubavi i pomoći ništa ne bi bilo ostvareno

SADRŽAJ

1. UVOD 1

2. SVRHA RADA 3

3. KLASIFIKACIJE MELANOCITNIH NEVUSA 4

4. KONGENITALNI (PRIROĐENI) MELANOCITNI NEVUSI 8

4.1 Klinička varijanta kongenitalnog nevusa: nevus spilus 11

5. STEČENI NEVUSI 13

5.1. Obični stečeni nevus 13
5.2 Displastični nevus 16
5.3. Plavi nevus (Blue nevus) 19
5.4 Halo nevus (Nevus Sutton) 21
5.5 Kombinirani nevus 23
5.6 Iritirani targetoidni hemosiderinski nevus 24
5.7 Meyersonov nevus 25
5.8 Miescherov nevus 27
5.9 Rekurentni nevus 27
5.10 Unna nevus 29
5.11 Spitz nevus i njegove varijante 31

6. RASPRAVA 34

7. ZAKLJUČAK 36

8. SAŽETAK 37

9. SUMMARY 38

10. LITERATURA 39

11. ŽIVOTOPIS 46

1. UVOD

Melanocitni nevusi (madeži) su dobroćudne pigmentirane promjene građene od nevusnih stanica, melanocita. Nemaju predilekcijsko mjesto za svoju pojavu te se javljaju na koži i sluznicama Prosječan broj benignih melanocitnih nevusa u odrasle osobe u ovom dijelu Europe kreće se između 20 i 40. U odnosu na vrijeme nastanka nevusi mogu biti kongenitalni ili stečeni, što je ujedno i njihova osnovna podjela. Konstitucijski faktori poput spola, svijetle puti, svijetle kose i boje očiju, s velikom vjerojatnošću utječu na broj i razvoj nevusa pa osobe sa svjetlijim fototipom kože imaju veći broj nevusa u usporedbi s osobama tamnijeg fototipa kože. Pored toga, postoji značajna povezanost između sklonosti sunčanim pjegama i povećane prevalencije stečenih melanocitnih nevusa. Uz to, navedene su čak i spolne varijacije u prevalenciji nevusa, pri čemu je veći ukupan broj nevusa dokumentiran kod muškaraca. Smatra se i da je kumulativna ekspozicija ultraljubičastom zračenju usko povezana s razvojem melanocitnih nevusa odnosno, što je veća ukupna ekspozicija, veći je broj i gustoća nevusa.

Brojni faktori mogu utjecati na izgled i veličinu nevusa te ih tijekom vremena mijenjati. Ponekad fiziološka stanja, kao što su pubertet i trudnoća, ili jatrogeni čimbenici poput terapije humanim hormonom rasta ili sustavim kortikosteroidima mogu dovesti do morfoloških promjena nevusa. Trend rasta nevusa najuočljiviji je kod pacijenata mlađih od 20 godina. Nevusi sa znakovima rasta kod pacijenata starijih od 20 godina zahtijevaju više pažnje nego istovrsne lezije kod djece ili adolescenata. S obzirom da rast nevusa u prvome redu budi sumnju na pojavu malignog melanoma, ekscizije benignih nevusa sa znakovima rasta nerijetko se indiciraju, iako rastuće lezije kod djece i adolescenata u odsustvu kliničkih znakova atipije nije nužno ekscidirati.

Posljednjih je godina incidencija melanoma u stalnom porastu, a melanocitni su nevusi među poznatim faktorima rizika, osobito ako su brojni i/ili klinički i morfološki neujednačeni. Pojedinačni čimbenik rizika za razvoj melanoma je velik ukupan broj nevusa, iako je

vjerojatnost da će pojedini madež postati zloćudan niska. Ipak, svaki nevus koji pobuđuje kliničku sumnju nužno je pregledati dermatoskopom, a zatim po potrebi i ekscidirati te patohistološki pregledati. Dermatoskopija je neinvazivna dijagnostička pretraga koja omogućuje vizualizaciju pigmenta i struktura u epidermisu, epidermodermalnoj granici i papilarnom dermisu. Njena primjena je uvelike poboljšala dijagnozu kako melanocitnih tako i nemelanocitnih, benignih i malignih kožnih promjena. Različiti dermatoskopski podtipovi nevusa mogu se prepoznati temeljem njihovih strukturnih obilježja, prije svega na temelju količine i distribucije pigmenta te homogenosti i strukturnog obrasca. Većina osoba s višestrukim nevusima ima tzv. predominantni tip nevusa. Osobito je važno pomno pregledati sve promjene, što pruža mogućnost identifikacije promjene različite od individualnog, prevladavajućeg benignog obrasca. Klinički se lezije mogu ocjenjivati i prema ABCDE akronimu pri čemu A označava asimetriju, B nepravilnost rubova (od engl. *border*), C se odnosi na varijacije boje (od engl. *colour*), D označava veličinu preko 6 mm (od engl. *diameter*), dok E predstavlja evoluciju u smislu bilo kakve promjene nevusa (elevaciju, povećanje, eksudaciju) (1-7).

2. SVRHA RADA

Posljednjih godina incidencija melanoma konstantno raste, a nevusi se smatraju jednim od glavnih poznatih nositelja rizika, pogotovo ako su mnogobrojni ili posjeduju neujednačena klinička i morfološka svojstva. Osnovu prevencije melanoma predstavlja njegova što ranija detekcija koja nije uvijek jednostavna, budući da ponekad postoji preklapanje obilježja melanoma i nekih dobroćudnih melanocitnih lezija kada je graničnu liniju između benignosti i maligniteta teško povući. Svrha ovog rada je prikazati najvažnije melanocitne lezije s aspekta kliničkih, dermatoskopskih i temeljnih patohistoloških značajki.

3. KLASIFIKACIJE MELANOCITNIH NEVUSA

Klasifikacija melanocitnih nevusa nije još potpuna i trenutno postoje različite klasifikacijske sheme. Najjednostavnija je podjela nevusa na kongenitalne (prirođene) i stečene, a daljnja podjela ovisi o histološkoj lokalizaciji melanocitnih gnijezda u koži, ovisno o čemu se nevusi dijele na junkcijske, složene i dermalne (8).

Nevusi se mogu klasificirati i u ovisnosti o njihovim dermatoskopskim obilježjima. Klasični dermatoskopski algoritam temelji se na analizi oblika, a alternativni algoritmi su ABCD pravilo, Menziesova metoda, "7-point checklist" i "3-point checklist" (9). Analiza dermatoskopskih obrazaca (engl. *"Pattern analysis"*) najpoznatiji je i najčešće korišten algoritam. Ključan korak ove analize jest uočavanje i prepoznavanje različitih strukturnih obrazaca odnosno njihovih kombinacija. Jedan od osnovnih dermatoskopskih obrazaca u evaluaciji nevusa predstavlja retikularni (mrežoliki) obrazac pri čemu se govori o jasno definiranoj i ujednačenoj strukturi nalik mreži smeđe boje, koja počiva na svijetlosmeđoj pozadini. Pigmentna mreža patohistološki odgovara izduženim pigmentiranim kožnim grebenima (produljcima) i području dermalnih papila. Pritom tipičnu pigmentnu mrežu označava svijetlo do tamno smeđa boja uz ujednačenu debljinu same mreže (Slika 1). Atipičnu pigmentnu mrežu obilježava deblja ili tamnija mreža na periferiji lezije, koja varira od tamno smeđe do crne boje, i/ili otvori nejednakih oblika i veličine (5,10,11).

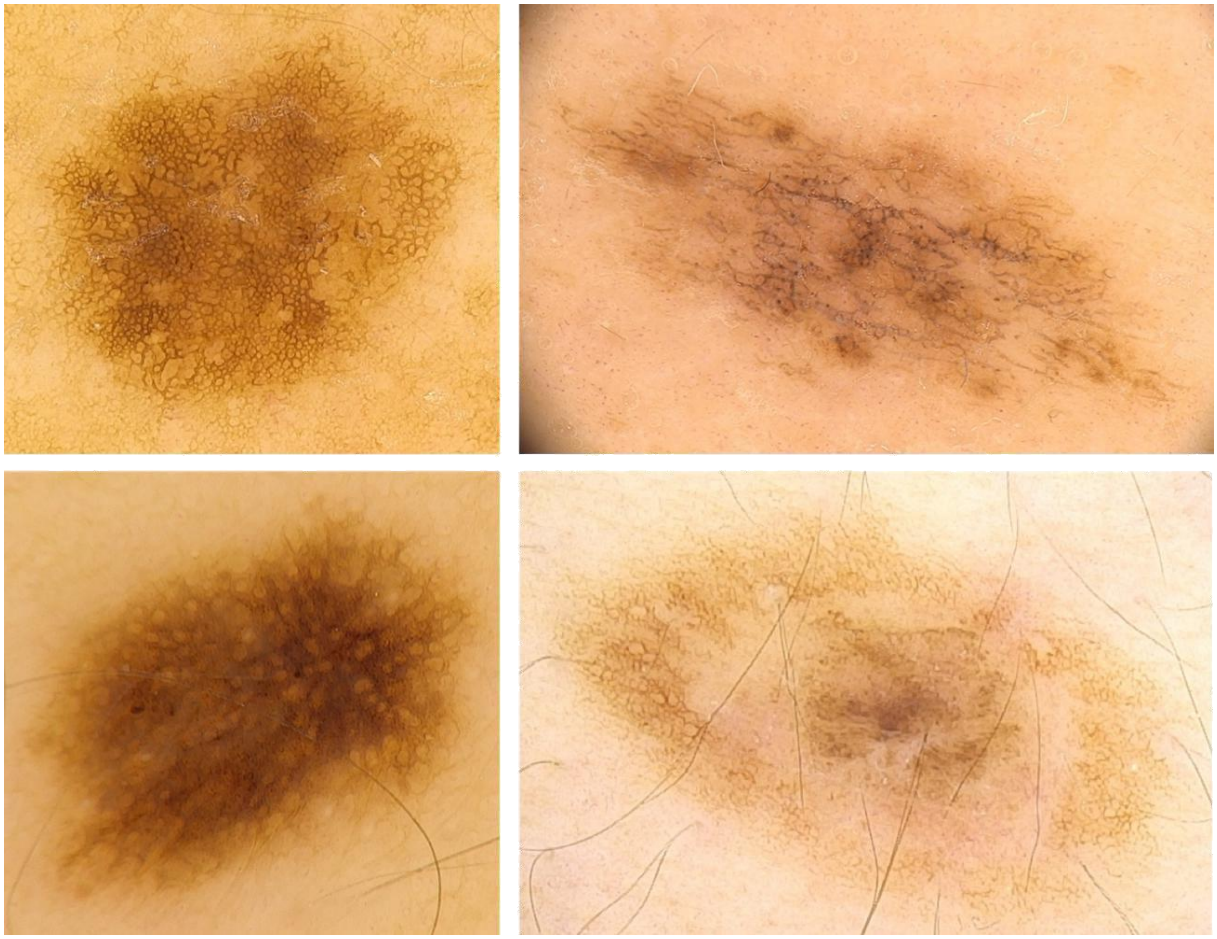

Slika 1. Melanocitni nevusi retikularnog dermatoskopskog obrasca

Izvor: Peternel S., Klinika za dermatovenerologiju, Klinički bolnički centar Rijeka

Uz pigmentnu mrežu, opažaju se i oblici koje nazivamo globulima. Riječ je o ovalnim ili okruglim strukturama različite boje od crne, smeđe, sivo-plave do crvene. U slučaju nevusa, globuli su najčešće smeđe boje, a patohistološki odgovaraju nakupinama i gnijezdima melanocita (Slika 2). Pravilni globuli su jednoliko raspoređeni, jednolikog oblika i podjednake veličine, za razliku od nepravilnih globula, koji su nasumično raspoređene strukture dominantno ili isključivo prisutne na periferiji (10,11). Dodatna struktura karakteristična za melanocitne lezije jesu takozvane crtice (engl. *streaks*) koje se definiraju kao linearne pigmentne strukture smeđe do crne boje, a izgledom podsjećaju na pruge, žice ili trake. Prisutne su najčešće na periferiji lezije, mogu biti razgranate ili radijalno raspoređene, a patohistološki

koreliraju s intenzivno pigmentiranim melanocitnim gnijezdima u području epidermodermalne granice, dakle na junkcijskoj razini.

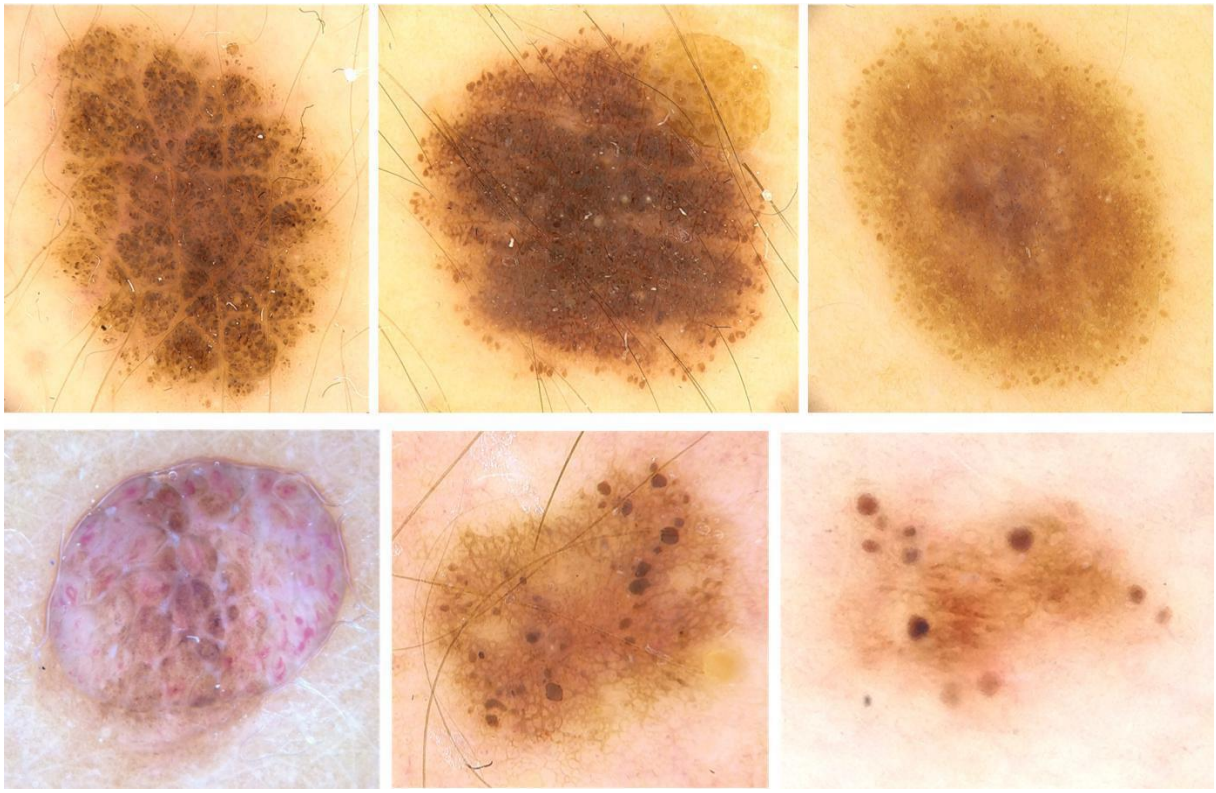

Slika 2. Melanocitni nevusi s dermatoskopskim prikazom globula

Izvor: Peternel S., Klinika za dermatovenerologiju, Klinički bolnički centar Rijeka

Na osnovi dermatoskopskih obrazaca koji odgovaraju specifičnim patohistološkim karakteristikama, predložena je i dermatoskopska klasifikacija melanocitnih nevusa (8-11). Prema navedenom, postoji 7 općih dermatoskopskih tipova nevusa, a to su:

1. retikularni nevus, kojeg dermatoskopski obilježava pravilna pigmentna mreža u kojoj mogu postojati hipopigmentirani prostori ili homogene smeđe do crne strukture,

2. globularni nevus, čija je najistaknutija dermatoskopska karakteristika globularni obrazac u kojem se smeđi globuli vide u cijeloj leziji, iako su najuočljivi na periferiji. Posebna varijanta koja pripada ovom dermatoskopskom tipu jest obrazac nalik kaldrmi s velikim poligonalnim globulima,

3. zvjezdasti nevus (engl. *starburst*), čiji se dermatoskopski obrazac prepoznaje po višestrukim pigmentnim crticama ili jednakomjerno ekscentrično raspoređenim velikim globulima zbog čega cijeli obrazac podsjeća na zvijezdu,

4. bestrukturni (plavi) nevus, čije je osnovno obilježje homogena plavo-siva boja,

5. nevusi uvjetovani lokalizacijom, pokazuju jedinstvene kliničke, dermatoskopske i patohistološke značajke koje, prije svega, proizlaze iz specifične anatomske strukture same lokalizacije (nevusi lokalizirani na licu, dlanovima i tabanima te genitalnoj regiji),

6. nevusi s posebnim obilježjima; ova grupa uključuje halo nevus, nevus s ekcemskim haloom, iritirani nevus, rekurentni nevus i kombinirani melanocitni nevus

7. neklasificirane melanocitne lezije, predstavljaju melanocitne lezije iz svih prethodnih kategorija koje pokazuju jednu ili više atipičnih obilježja. Dijagnoza nevusa je vjerojatna, no u takvim je slučajevima nemoguće sasvim isključiti melanom (5,8,10-13). Usprkos prethodno navedenom, zlatni standard u klasifikaciji i dijagnostici melanocitnih promjena i dalje predstavlja patohistologija.

4. KONGENITALNI (PRIROĐENI) MELANOCITNI NEVUSI

Kongenitalne melanocitne nevuse nalazimo kod 1 – 6 % novorođenčadi. Histogenetski se mogu objasniti kao hamartom koji se razvija iz stanica neuralne cijevi, koje potom migriraju iz dermisa u epidermis. Zastupljeno je mišljenje da su kongenitalne melanocitne lezije prisutne pri rođenju. Neki melanocitni nevusi nisu vidljivi pri rođenju, no posjeduju kliničke i/ili patohistološke karakteristike kongenitalnih nevusa i nazivaju se tardivni kongenitalni nevusi ili nevusi nalik kongenitalnom nevusu. Najčešće ih dijelimo prema veličini, pa su mali prirođeni nevusi manji od 1,5 cm, srednji su promjera 1,5-19,9 cm, dok su veliki prirođeni nevusi promjera 20 cm i više. Divovski kongenitalni nevus, osobito u predjelu trupa (engl. *bathing trunk nevus*), može biti udružen s proliferacijom melanocita na meningealnim ovojnicama i u parenhimu središnjeg živčanog sustava, što se naziva neurokutanom melanozom, te potencijalno dovodi do hidrocefalusa, neurološke simptomatologije, a ponekad i letalnog ishoda (14-16).

Kongenitalni su nevusi, osim u slučaju neurokutane melanoze, najčešće asimptomatski. Klasično se manifestiraju kao jasno ograničene, okrugle ili ovalne smeđe lezije. Površina im može biti glatka, naborana, bradavičasta ili prekrivena dlakama (Slika 3). U pravilu su difuzne homogene smeđe boje, no mogu biti i šareni s otočićima tamnijeg ili svjetlijeg pigmenta (Slika 4). Neki nevusi mogu tijekom vremena postati tamniji ili svjetliji, izgubiti pigmentaciju ili regredirati, što u većini slučajeva ne treba interpretirati kao znak maligne promjene.

Slika 3. Kongenitalni nevus intermedijarne veličine, prekriven dlakama

Izvor: Peternel S., Klinika za dermatovenerologiju, Klinički bolnički centar Rijeka

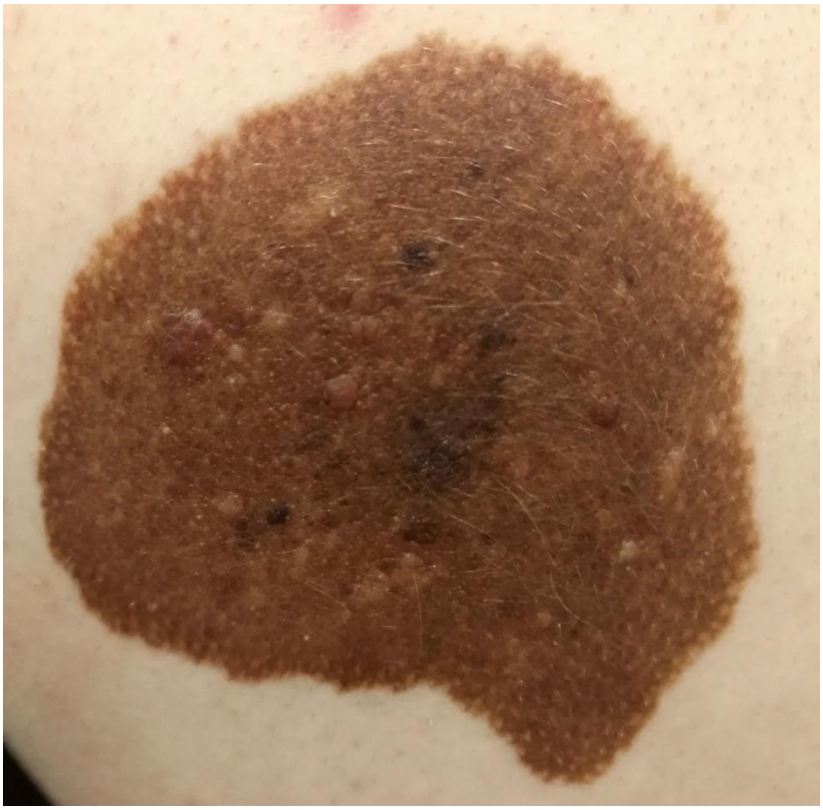

Slika 4. Kongenitalni nevus intermedijarne veličine, raznolikih boja i strukture

Izvor: Peternel S., Klinika za dermatovenerologiju, Klinički bolnički centar Rijeka

Većina kongenitalnih nevusa raste proporcionalno s rastom zahvaćene anatomske regije. Rizik od razvoja melanoma korelira s veličinom kongenitalnog nevusa, odnosno, veće promjene nose veći rizik. Rizik nastanka kutanog ili ekstrakutanog melanoma u bolesnika s divovskim kongenitalnim nevusom iznosi 4.5-10%, dok je kod malih i srednjih lezija rizik između 0 i 4.9%. Iznenadna pojava tamno pigmentirane regije, krvarenja, svrbeža, boli, čvorića ili ulceracije upućuje na moguću malignu alteraciju te je u takvom slučaju nužno učiniti ekscizijsku biopsiju klinički suspektne lezije. U nekih čvorića nastalih unutar velikih kongenitalnih nevusa tijekom ranog djetinjstva postoje patohistološke karakteristike melanoma, iako promjena ima sasvim dobroćudan karakter (14-22).

Dermatoskopski se kod kongenitalnih melanocitnih nevusa mogu uočiti četiri obrasca: globularni, retikularni, retikularno-globularni obrazac i difuzna homogena pigmentacija. U nekih kongenitalnih nevusa nalazimo i kaldrmasti obrazac. Kongenitalne lezije s globularnim obrascem dominiraju na glavi, vratu i trupu, dok se retikularni obrazac uglavnom nalazi u kongenitalnim nevusima na donjim ekstremitetima. Još jedna specifična dermatoskopska značajka kongenitalnih nevusa jesu ciste nalik milijama, perifolikularna hipo- ili hiperpigmentacija i hipertrihoza. Katkad se kod kongenitalnih nevusa može uočiti i višekomponentni obrazac, s tri ili više dermatoskopskih struktura. S obzirom na to da su i melanomi također često višekomponentni, potrebno je takve kongenitalne nevuse pregledati s više opreza. Kod malih i srednje velikih kongenitalnih nevusa, melanom se obično javlja na epidermodermalnoj granici, te se može dobro dermatoskopski vizualizirati. Međutim, kod divovskog nevusa melanom nastaje suviše duboko u tkivu da bi ga se moglo adekvatno dermatoskopski pregledati (12,19-24).

Iako ne postoje apsolutno specifične patohistološke karakteristike kongenitalnih nevusa na osnovu kojih bismo ih bez sumnje mogli identificirati, nekoliko histoloških obilježja ipak olakšava njihovu identifikaciju. Prema histološkoj strukturi većinom je riječ o nevusima

složenog tipa. Obilježavaju ih stanice melanocita u papilarnom dermisu koje se njime protežu u formacijama nalik vrpcama i dosežu do retikularnog dermisa. Obično se grupiraju oko krvnih žila i živaca čije stijenke mogu i infiltrirati. Osobita patohistološka značajka kongenitalnih nevusa jest prisutnost melanocita oko dlačnih folikula, žlijezdi znojnica i lojnica, između snopova kolagena duboko u retikularnom dermisu, a katkad i u septama supkutanog tkiva. Još jedno posebno obilježje kongenitalnog nevusa jesu proliferativni noduli. Prisutni su ili kao jasno ograničene ili kao difuzne, pojačano celularne nakupine atipičnih vretenastih nevusnih stanica s uočljivim nukleolima i rijetkim mitozama. Ovakva mikroskopska struktura izrazito sliči patohistološkoj strukturi melanoma, zbog čega se benigne čvoraste proliferacije u melanocitnim nevusima mogu zabunom proglasiti za dermalni melanom. Između promjera nevusa i dubine prodora nevusnih melanocita opažena je izravna veza. Srednji i veliki kongenitalni nevusi često dopiru barem do potkožnog masnog tkiva, dok mali kongenitalni nevusi u većoj mjeri imaju površinsku infiltraciju retikularnog dermisa. Površno smješteni melanociti u dermisu imaju tendenciju grupiranja u gnijezda. Za razliku od njih, dublje smješteni melanociti su većinom pojedinačno raspršeni (rasuti). Ovakva se organizacija melanocita naziva dozrijevanje (sazrijevanje) (14, 20, 26).

4.1 Klinička varijanta kongenitalnog nevusa: nevus spilus

Nevus spilus (zosteriformni lentiginozni nevus) je plosnata svijetlosmećkasta varijanta prirođenog nevusa, unutar kojeg se nalazi varijabilan broj sitnih crno-smećkastih pigmentacija (Slika 5). Neki ga autori smatraju zapravo *cafe-au-lait* makulom koja je prošarana višestrukim nevusima. Nevus spilus može biti udružen s drugim razvojnim anomalijama, deformacijama živčanog i koštanog sustava, što se zajedno s prisustvom nevus flameusa (na licu), naziva pigmentovaskularna fakomatoza (16). Na temelju veličine i/ili distribucije, ovi se nevusi također mogu razvrstati u kategorije: mali, srednje veličine (<20 cm), divovski (>20 cm) i

zosteriformni tip. U postojećem nevus spilus-u mogu se pojaviti i druge vrste melanocitnih tvorbi, pa i melanom. Stoga nevus spilus zahtijeva doživotno kliničko praćenje, iako je, općenito govoreći, riječ o bezopasnoj leziji. Osnovna makularna pigmentacija patohistološki se sastoji od lentiginozne melanocitne proliferacije (pojedinačnih melanocita) uz pojačanu pigmentaciju epidermisa. U području tamnijih makula zastupljene su različite histološke vrste nevusa (14,16,26-29).

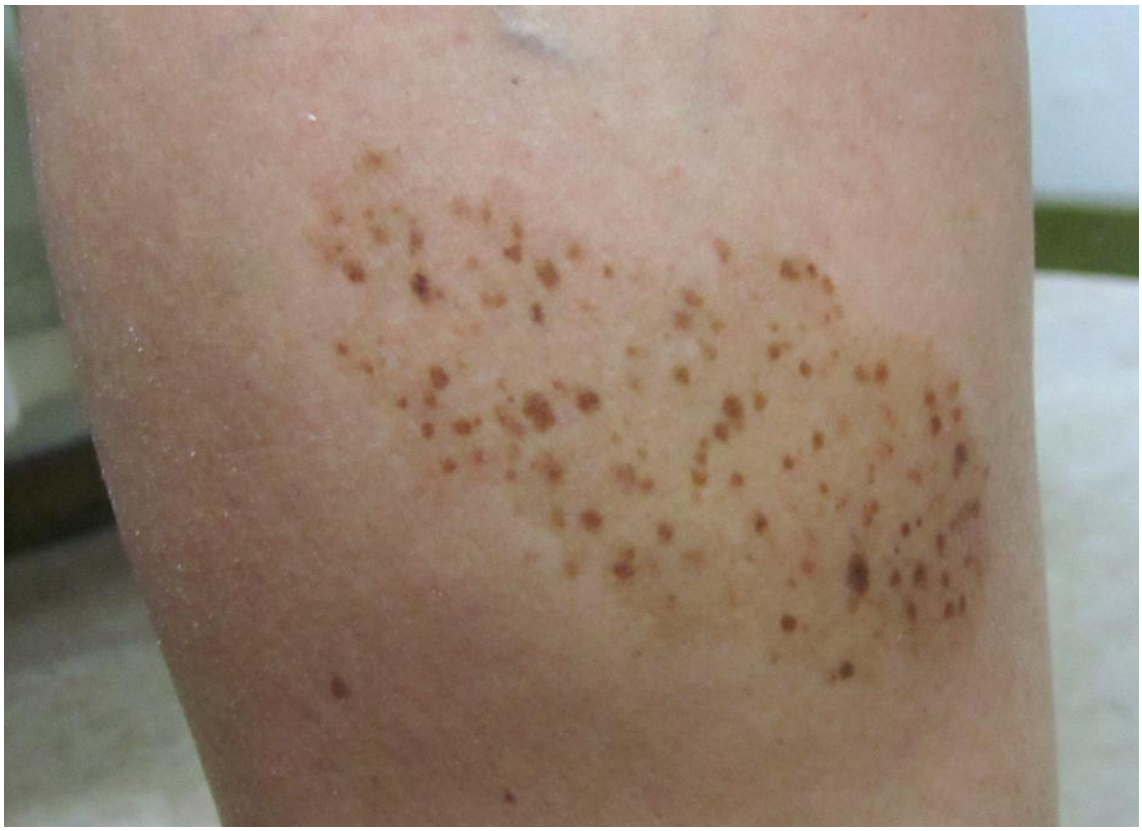

Slika 5. Nevus spilus

Izvor: Peternel S., Klinika za dermatovenerologiju, Klinički bolnički centar Rijeka

5. STEČENI NEVUSI

5.1. Obični stečeni nevus

Obični stečeni nevus obično se definira kao melanocitni nevus odsutan pri rođenju te ujedno predstavlja najčešći oblik svih melanocitnih lezija. Većina običnih nevusa nastaje u vrijeme puberteta, a broj im varira ovisno o rasi i o okolišnim čimbenicima, u prvom redu o izloženosti Sunčevoj svjetlosti. Bijelci imaju znatno veću sklonost nastajanju nevusa u odnosu na populaciju tamne rase, i to najviše na dijelovima tijela koji su tijekom života bili izloženi Sunčevoj svjetlosti. Broj nevusa se kod bijelaca kreće između 30 i 70, za dobnu skupinu između 20 i 40 godina.

Obični stečeni nevus karakteristično je okruglog ili ovalnog oblika s pravilnim i relativno jasnim rubovima. Površina mu je najčešće homogena, smeđe ili ružičaste boje, no može biti i boje okolne kože. Junkcijski su nevusi palpatorno i inspekcijski najčešće makule, odnosno lezije u razini kože, promjera manjeg od 6 mm, dok su složeni i intradermalni nevusi najčešće blago elevirani, kupolastog ili zaravnjenog oblika, glatke ili papilomatozne površine (4,28,29).

Obični nevus dermatoskopski pokazuje pravilnu cjelokupnu arhitekturu. Najčešće se opaža retikularni obrazac, ali se isto tako često mogu uočiti i globularni ili homogeni obrazac. Junkcijski nevusi dermatoskopski pokazuju svjetlu do tamno smeđu pigmentnu mrežu. U centru ili na periferiji lezije ponekad se mogu opaziti smeđi globuli. Kod složenih nevusa se obično pronalaze različite kombinacije globula, pigmentne mreže i homogenih polja. U većem postotku je zastupljena globularna arhitektura s brojnim okruglim i jajolikim (ovoidnim) globulima. Globularni obrazac s diskretnom ili odsutnom pigmentnom mrežom predstavlja intradermalne nevuse. Povremeno se mogu uočiti male i rijetke ciste poput milija, a isto tako i folikuli dlaka (5,13,28).

Obične nevuse patohistološki odlikuju ujednačene citološke karakteristike i arhitektura. Ovisno o lokalizaciji melanocitnih gnijezda, patohistološki se razlikuju sljedeća tri tipa: junkcijski nevus, u kojem su melanocitna gnijezda smještena uzduž epidermodermalne granice (Slika 6), složeni nevus, u kojeg su nakupine smještene na epidermodermalnoj granici i u dermisu (Slika 7), te intradermalni nevus kod kojeg su melanocitna gnijezda ograničena samo na dermis (Slika 8).

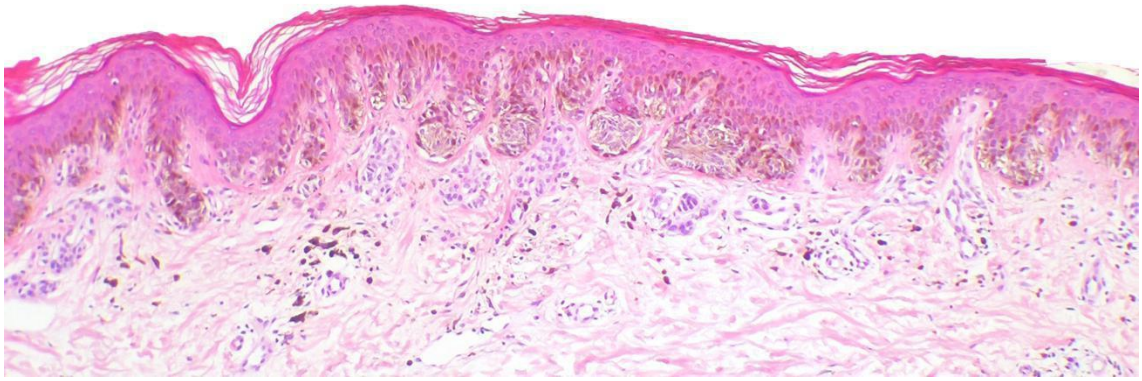

Slika 6. Junkcijski nevus

Izvor: Peternel S., Klinika za dermatovenerologiju, Klinički bolnički centar Rijeka

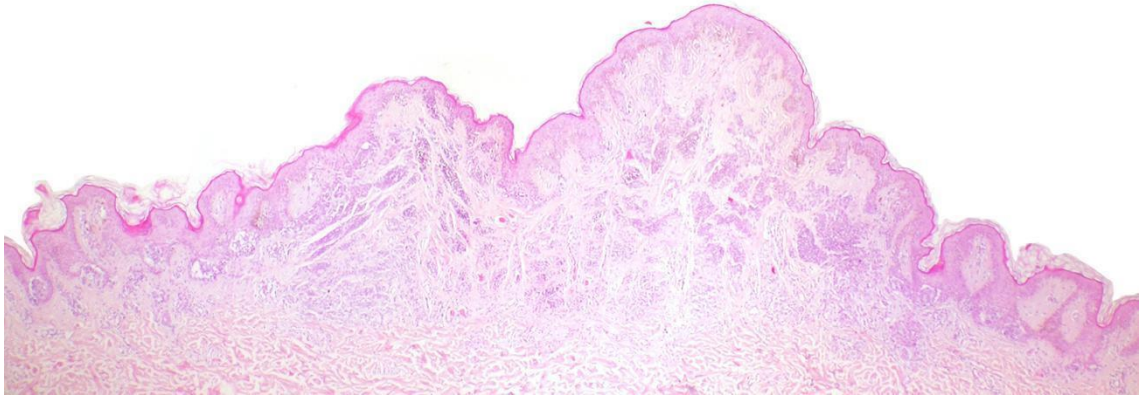

Slika 7. Složeni nevus

Izvor: Peternel S., Klinika za dermatovenerologiju, Klinički bolnički centar Rijeka

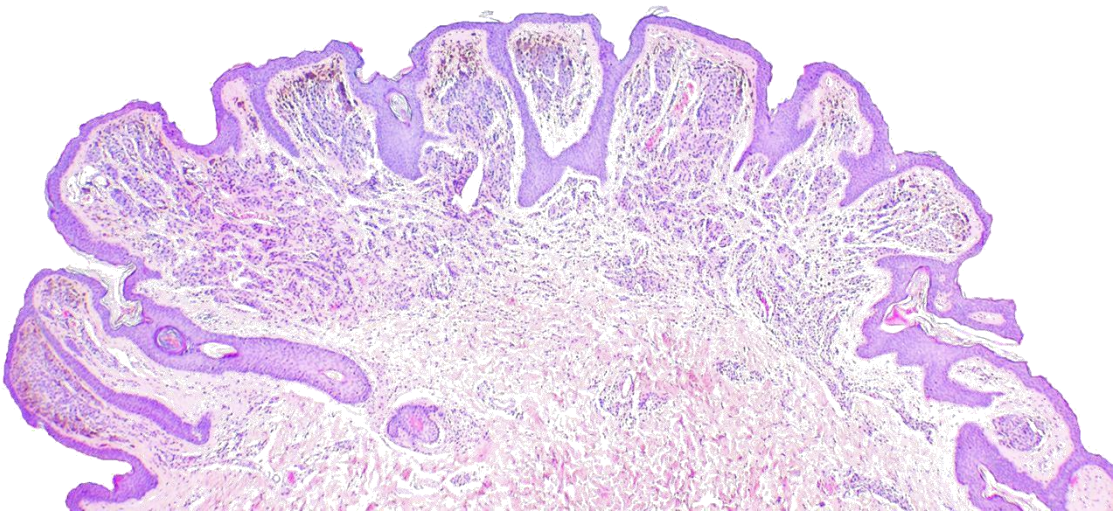

Slika 8. Intradermalni nevus

Izvor: Peternel S., Klinika za dermatovenerologiju, Klinički bolnički centar Rijeka

Kod tipičnih (običnih) junkcijskih i složenih nevusa gnijezda se pretežito nalaze uz epidermodermalnu granicu, smještena u samim vrhovima epidermalnih grebena koji okružuju vezivno-tkivne dermalne papile utisnute u epidermis. Složeni i dermalni nevusi tipično pokazuju zoniranje s dubinom, takozvani fenomen sazrijevanja (Slika 8). Površno smještena melanocitna gnijezda obično su veća, te ih čine veći, epiteloidni, pigmentirani melanociti (tip A melanocita). Silazeći u retikularni dermis, citoplazma melanocita se smanjuje te nalikuju limfocitima (tip B melanociti) dok pri dnu lezije nerijetko dobivaju vretenasti, neuroidni oblik (tip C melanociti). Formacija gnijezda obično se gubi s dubinom, zbog čega se pri bazi lezije opažaju pojedinačni melanociti raspršeni u stromi, a također se smanjuje i pigmentacija melanocita (Slika 8).

U običnih su nevusa mitoze najčešće odsutne. Međutim, rijetke mitoze, pogotovo u površinskim slojevima lezija, mogu povremeno biti prisutne, osobito kod žena tijekom trudnoće. U nekih se dermalnih nevusa patohistološki mogu vidjeti znakovi regresije, kao što su gubitak melanocita udružen sa stromalnim promjena u vidu edema, fibroze, pojačane vaskularizacije i prisustva melanofaga. Postupnim napredovanjem regresije na periferiji može

nastati i klinički vidljiv depigmentirani obruč oko centralnog pigmentiranog dijela. Takve nevuse, dakle, nadalje obrađujemo kao halo nevuse. Osobitu histološku varijantu običnog nevusa predstavlja takozvani nevus balonskih stanica (engl. *Balloon cell nevus).* Balonski melanociti su prepoznatljivi po obilnoj svijetloj i pjenušavoj (vakuoliziranoj) citoplazmi. U nekih dermalnih nevusa postoji istaknut gubitak stanične kohezije koji dovodi do stvaranja pseudovaskularnih prostora (26,29).

5.2 Displastični nevus

Displastični ili atipični nevus (Clarkov nevus) predstavlja specifičnu kategoriju nevusa koju karakteriziraju višestruke varijacije boje, veličine i oblika, iako oko kliničke definicije displastičnog nevusa ne postoji suglasnost. Jedna od najčešće korištenih definicija navodi da su potrebna barem tri od sljedećih pet kriterija da bismo nevus mogli proglasiti displastičnim:

1. promjer > 5 mm,
2. loše definirani i mutni rubovi,
3. nepravilna kontura,
4. različite nijanse boja u leziji, i
5. lezija istovremeno posjeduje makularne i papularne elemente.

Displastični nevusi nastaju tijekom cijeloga života za razliku od običnih stečenih nevusa koji se u pravilu prestaju javljati nakon četrdesete godine života. Procjenjuje se da unutar populacije u prosjeku 5 do 15% stečenih melanocitnih nevusa pripada displastičnim nevusima. Klinički, displastični su nevusi ravne, elevirane ili čak blago papilomatozne pigmentne lezije, promjera obično većeg od 6 mm (Slika 9). Karakteristično je prisustvo različitih nijansi ne samo smeđe već i crne ili žute boje, a mogu biti prisutne i nijanse ružičaste, crvene ili plavosive boje. Zbog tih svojih odlika, ispunjavaju gotovo sve kriterije prema ABCDE pravilu za prepoznavanje sumnjivih melanocitnih lezija (28,30-36).

Slika 9. Displastični nevusi

Izvor: Peternel S., Klinika za dermatovenerologiju, Klinički bolnički centar Rijeka

Premda se displastični nevusi najčešće javljaju na fotoeksponiranim područjima kože, mogu se naći i na neeksponiranim dijelovima tijela poput glutealne regije, genitalijama i na palmoplantarnim površinama. Postoje dva temeljna oblika ovih nevusa: hereditarni, koji su uvijek višestruki i povezani su s povećanim rizikom pojave malignog melanoma, i nehereditarni displastični nevusi, koji mogu biti solitarni ili višestruki. Izrazi: sindrom displastičnog nevusa, FAMM (engl. *Familial atypical multiple mole melanoma syndrome*) i *BK mole* sindrom, koriste se za pojavu većeg broja atipičnih nevusa. Iako su definicije ovog sindroma sporne, uobičajeni dijagnostički kriteriji nalažu pojavu preko sto melanocitnih nevusa od kojih je barem jedan promjera ≥8 mm i pokazuje kliničke znakove atipije (16,30-37).

Mnogobrojni displastični nevusi kod pojedinca uglavnom pokazuju sličan morfološki podtip, među kojima su najčešći: a) lentiginozni tip s ravnom tamnosmeđe obojenom homogenom površinom, b) targetoidni tip s koncentričnom kružnom zonom koja može varirati u stupnju pigmentacije, c) tip nalik seboroičnoj keratozi s tamnosmeđom pigmentacijom i

bradavičastom površinom, d) eritematozni tip s ružičastom bojom i ostatcima pigmenta te e) tip „prženo jaje“ (engl. *fried-egg*) s uzdignutim središnjim dijelom i ravnom periferijom (31,35,36).

Displastični se nevusi prema dermatoskopskom obrascu dijele na retikularni, globularni i homogeni tip, no česte su i kombinacije ovih obrazaca (Slika 10). Anularni raspored globula na periferiji karakteristika je koja ukazuje na rast. Atipični nevus s tri obrasca sam po sebi zahtijeva veću pozornost, osobito jer se ovaj višekomponentni obrazac najčešće viđa kod ranog melanoma. Postoje i dermatoskopske varijante s centralnom hipopigmentacijom, centralnom hiperpigmentacijom (hipermelanotični ili crni nevus), multifokalnom hipo-/hiperpigmentacijom ili s ekscentričnom hiperpigmentacijom. Posljednji tip ima najveći značaj s obzirom na to da se u njegovoj diferencijalnoj dijagnozi ne može isključiti melanom in situ ili čak rani invazivni melanom (5,11,13,35,37).

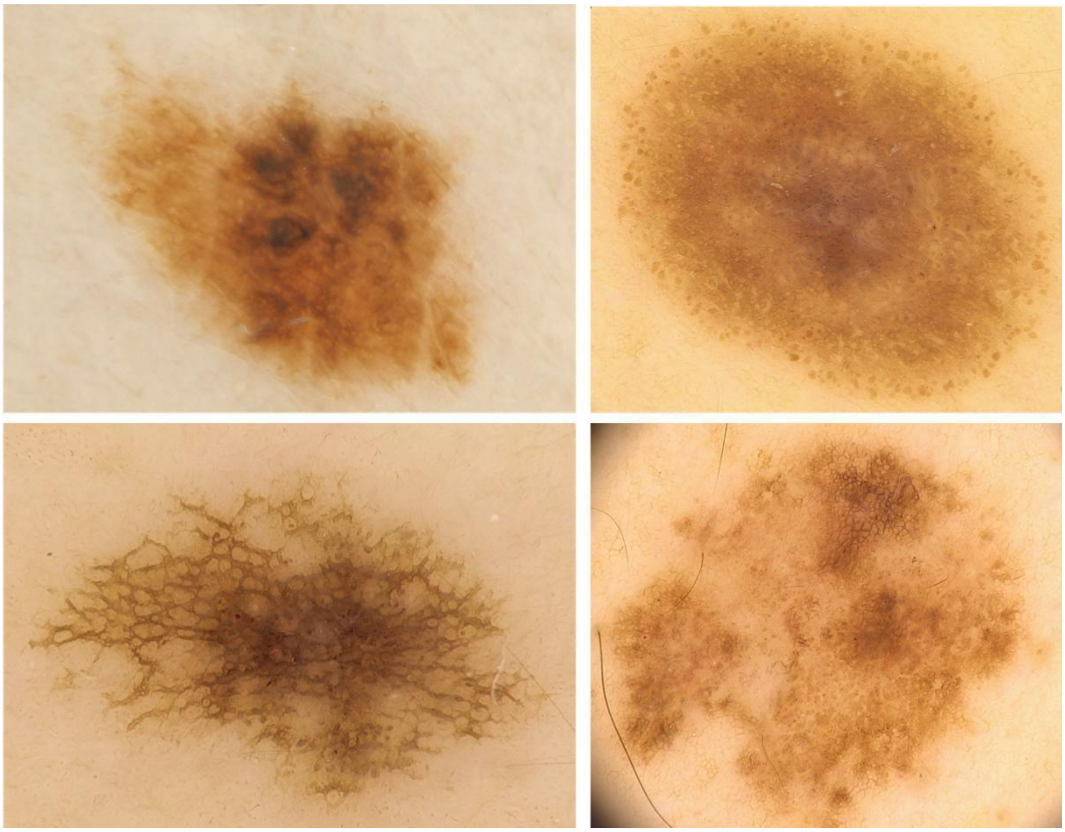

Slika 10. Dermatoskopske varijante displastičnih nevusa

Izvor: Peternel S., Klinika za dermatovenerologiju, Klinički bolnički centar Rijeka

Displastične nevuse patohistološki karakterizira na prvom mjestu poremećaj arhitekture, nasumična citološka atipija melanocita i asimetrija lezije. Tipična je i ekstenzija junkcijske melanocitne komponente lateralno od dermalne, junkcijska gnijezda su nejednake veličine i nepravilne distribucije, pri čemu premošćuju susjedne epidermalne grebene (produljke). Citološka se atipija vidi kao povećanje citoplazme i jezgre stanica, hiperkromazija jezgre, uz povremeno prominentne jezgrice te generalnu pleomorfiju. Stromalne promjene tipično prisutne kod displastičnog nevusa uključuju limfocitni infiltrat, povećanu vaskularizaciju, te fibrozu papilarnog dermisa, uključujući lamelarnu ili koncentričnu fibroplaziju oko junkcijskih melanocitnih gnijezda. Mitoze su veoma rijetke, ili čak odsutne, kao i konfluirajući rast uzduž epidermodermalne granice, odnosno pagetoidno širenje (25,29).

5.3. Plavi nevus (Blue nevus)

Plavi nevus je duboko smješten pigmentni dermalni melanocitni nevus. Rijetko se opažaju kongenitalni plavi nevusi. Stečeni se plavi nevus može razviti tijekom cijeloga života, no, s većom se učestalošću javlja u djetinjstvu i adolescenciji. Učestalost javljanja kod osoba svijetle puti kreće se do 2%. Klinički se očituje u dvije prepoznatljive varijante: kao običan i kao celularni plavi nevus. Obični plavi nevus je uglavnom pojedinačna, mekana, okrugla, antracitno plavkasta lezija, blago uzdignuta ili ravna, veličine do 15 mm. Lokaliziran je najčešće na regiji glave i vrata, presternalnoj regiji ili distalnim dijelovi ekstremiteta (Slika 11). Celularni plavi nevus uglavnom je veća tvorba od običnog plavog nevusa. Ima oblik plaka ili je nodularan, također plavkastosive boje. Neobične kliničke varijante plavog nevusa uključuju još targetoidni, linearni, kongenitalni ili agminirani oblik. Celularni tip plavog nevusa nosi veći rizik za malignu alteraciju u maligni plavi nevus, koji ima maligni potencijal istovjetan melanomu (16,28,38-42).

Dermatoskopski, obični plavi nevus pokazuje homogeni obrazac s karakterističnom čeličnoplavom, difuznom, bestrukturnom pigmentacijom ili, nešto rjeđe, točkasto-globularni obrazac. Ponekad se uočavaju arborizirane krvne žile i periferne ekstenzije nalik crticama. Veliki i često ovoidni prostori, u kojima nema pigmenta, odgovorni su za nastanak bjelkasto-plavih, hipomelanotičnih plavih nevusa (5,9-11,13, 43).

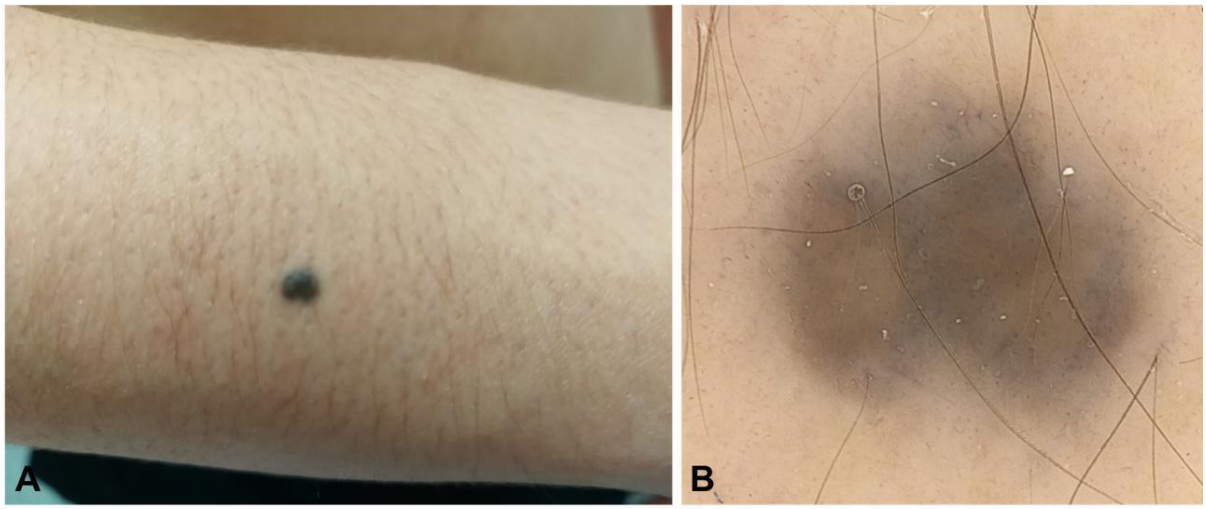

Slika 11. Blue nevus, klinički (A) i dermatoskopski (B) izgled

Izvor: Peternel S., Klinika za dermatovenerologiju, Klinički bolnički centar Rijeka

Obični plavi nevus s patohistološkog aspekta karakterizira prisustvo izduženih, fino razgranatih i hiperpigmentiranih dendritičnih melanocita koji se između zgusnutih kolagenih vlakana u dermisu, pa čak i u supkutanom sloju, izmjenjuju s ponekim melanofagima (Slika 12). Samu leziju i nepromijenjeni epidermis obično razgraničava sloj strome. Patohistološki uzorak celularnog plavog nevusa obilježavaju otočići epiteloidnih i vretenastih stanica obilne, svijetle citoplazme i oskudnog pigmenta, koje mogu formirati velike agregate ili snopove, a između kojih su smješteni melanofazi. U slučaju celularnih blue nevusa, u supkutanom se masnom tkivu također može pronaći izdanak nodularne građe čiji obris nalikuje na batić zvona. Kada je gubitak pigmenta značajan, govorimo o hipomelanotičnom (<95% lezije) ili

amelanotičnom (≥ 95% lezije) plavom nevusu. Plavi nevus može pokazivati i određeni stupanj fibroze kada ga označavamo kao sklerozirajući plavi nevus (26,29).

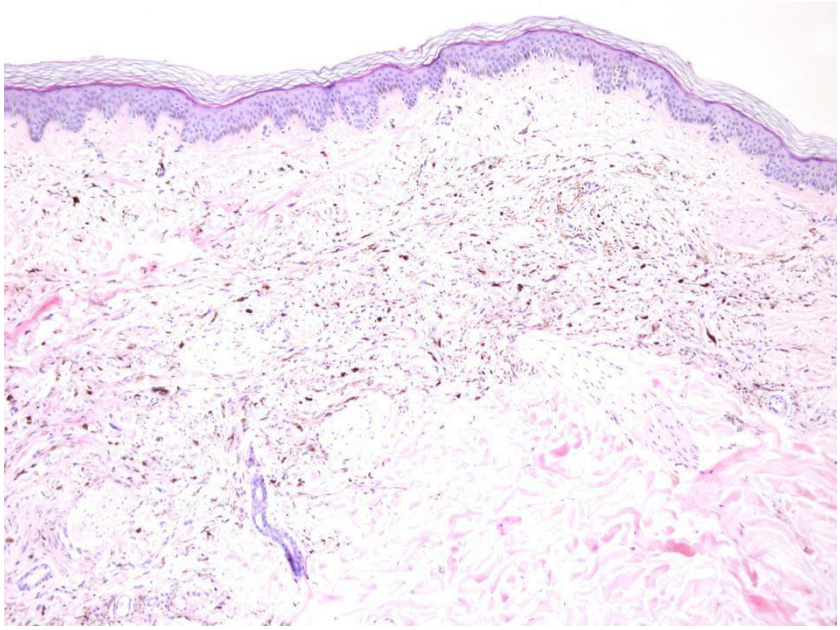

Slika 12. Histološki izgled plavog nevusa

Izvor: Peternel S., Klinika za dermatovenerologiju, Klinički bolnički centar Rijeka

5.4 Halo nevus (Nevus Sutton)

Halo nevus (Suttonov nevus, perinevusni vitiligo) je benigni melanocitni nevus koji se klinički manifestira kao cirkumskriptna, homogeno pigmentirana lezija pravilnog oblika, okružena perifernom jasno definiranom depigmentiranom zonom (Slika 13). Perinevusna depigmentacija može se naći kod još nekih vrsta melanocitnih lezija poput stečenih i kongenitalnih melanocitnih nevusa, melanoma i Spitz nevusa. Depigmentirani halo uglavnom je simetričan, širine od nekoliko milimetara do nekoliko centimetara. Incidencija halo nevusa se u općoj populaciji kreće oko 1%. Ne pokazuje osobitu spolnu ili rasnu predispoziciju, no znatno je češći kod djece i mladih; prosječna starost osoba u kojih se javlja ova lezija je 15 godina. Najčešće se nalazi na gornjem dijelu leđa, ali se može javiti bilo gdje na tijelu. 25-50%

zahvaćenih pojedinaca ima dva ili više halo nevusa. Ponekad se istovremeno, ili u uzastopnom vremenskom slijedu, pojavi veći broj halo nevusa.

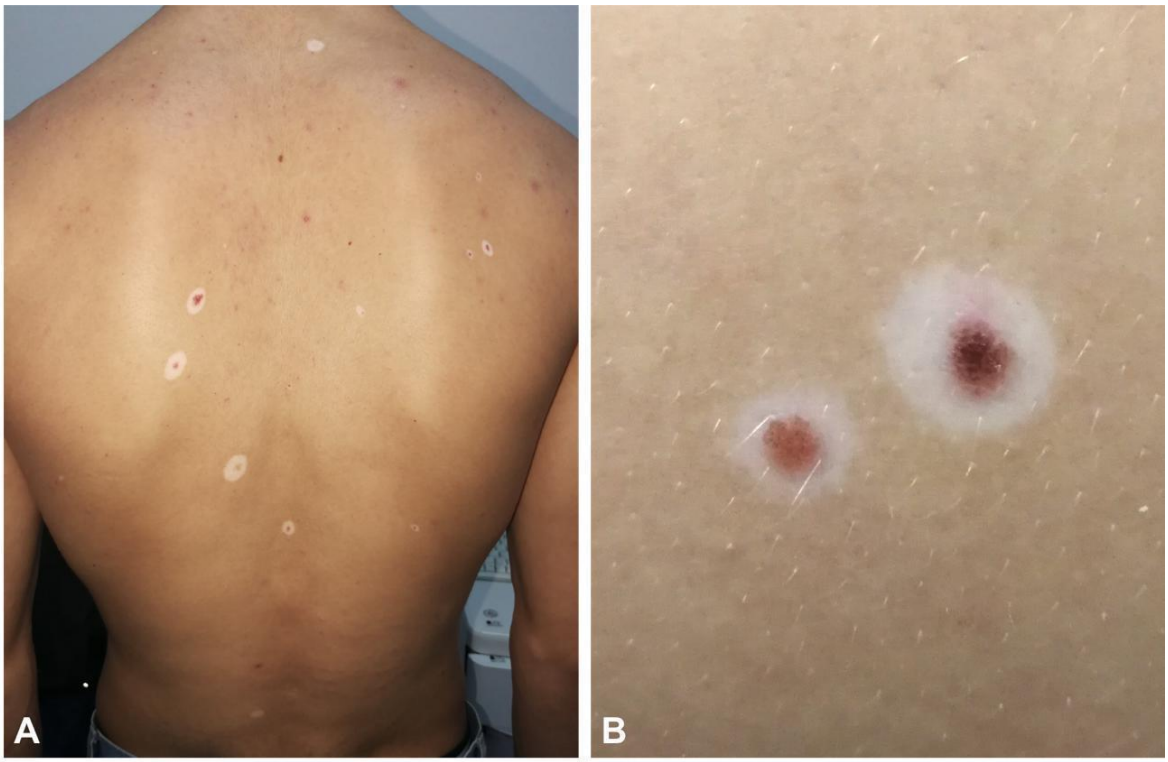

Slika 13. Višestruki halo nevusi (A), detalj (B)

Izvor: Peternel S., Klinika za dermatovenerologiju, Klinički bolnički centar Rijeka

Klinički tijek halo nevusa karakteriziraju četiri stadija: faza 1 - nastanak bijelog halo areala oko središnjeg nevusa, faza 2 - posvjetljivanje i eritem središnjeg nevusa, faza 3 - progresivna involucija koju slijedi kompletna regresija centralnog nevusa, pri tome ostaje kružno depigmentirano područje, i konačno faza 4 - postupna repigmentacija leukodermalnog područja melanocitima iz okolne kože, koja može potrajati i godinama.

Razlog nastanka depigmentacijskog haloa zasad je nepoznat. Smatra se da je posrijedi autoimuna reakcija uzrokovana citotoksičnim T-limfocitima i/ili citotoksičnim protutijelima koji uništavaju melanocite te dovode do pojave depigmentacije, a naposljetku i iščezavanja

nevusa. U otprilike 20% slučajeva, halo nevusi se pojavljuju uz vitiligo i nerijetko su pri tome prisutni u većem broju, ali veza između ove dvije vrste stečenih depigmentacija nije sasvim razjašnjena (28,44-46).

Među najčešće dermatoskopske karakteristike halo nevusa spada na prvome mjestu homogeno-globularni obrazac, a zatim ga po učestalosti slijede homogeni te globularni obrazac, dok se retikularni obrazac rijetko susreće. U području haloa mogu se dermatoskopijom otkriti i drugi dermatoskopski elementi. Na temelju toga se postavlja konačna dijagnoza ili se isključuje eventualni regresivni melanom. Kontinuirano dermatoskopsko praćenje halo nevusa, olakšava prosuđivanje tijeka involucijskog procesa (5,13,43).

Patohistološki je riječ o junkcijskom, složenom ili dermalnom tipu nevusa kojeg obilježava prisustvo vrlo gustog limfocitnog infiltrata u dermisu te odsutnost melanina uz epidermodermalnu granicu na periferiji nevusa. Kod nekih nevusa infiltrat limfocita može biti prisutan, a depigmentirani halo se opće ne mora klinički uočiti. Limfocitna se infiltracija može pronaći i kod nekih melanoma, stoga, s patohistološkog aspekta, prisustvo gustog upalnog infiltrata u melanocitnim lezijama može uzrokovati dijagnostičke poteškoće. Na benigni karakter lezije ukazuje, međutim, simetrična distribucija limfocita kroz cijelu leziju i melanociti grupirani u gnijezda, većinom na epidermodermalnoj granici. Nasuprot tome, kod melanoma prevladava fokalno nakupljanje reaktivnih limfocita i pojedinačno raspršeni melanociti. Upalne stanice ponekad mogu potpuno prikriti melanocitna gnijezda ili pojedinačne melanocite, u kojem se slučaju za prikaz preostalih melanocita koristi imunohistokemijsko bojenje na S-100, HMB-45, Melan-A ili SOX-10 (26,29).

5.5 Kombinirani nevus

Pod ovim se pojmom podrazumijeva istovremeno postojanje barem dviju karakterističnih komponenti koje potječu od sasvim različitih nevusa prisutnih u jednoj

melanocitnoj leziji. Sinonimi za ovu melanocitnu novotvorinu su dvofazni melanocitni nevus i melanocitni nevus s heterogenošću fenotipa. Moguće su kombinacije bilo kojih dviju vrsta melanocitnog nevusa. Uobičajena kombinacija podrazumijeva asocijaciju plavog nevusa s drugim vrstama nevusa, pri čemu je to najčešće obični stečeni nevus ili kongenitalni melanocitni nevus. Kliničke i dermatoskopske značajke kombiniranih nevusa ovise u prvom redu o karakteristikama njegovih komponenti. U ovakvih kombiniranih pigmentnih lezija često je prisutna i asimetrija uvjetovana miješanjem obilježja različitih populacija nevusnih stanica, što može otežati razlikovanje benigne promjene od malignog melanoma. Iako se kombinirani nevusi mogu pojaviti na bilo kojem dijelu tijela, postoji povećana sklonost prema regiji glave i vrata, osobito kod onih lezija u čijem je sastavu plavi nevus, a potom se najčešće uočavaju na koži trupa (28,29,47-49).

5.6 Iritirani targetoidni hemosiderinski nevus

Melanocitni nevusi često pokazuju traumatske promjene. Među najčešće uzroke iritacije spadaju mehanička iritacija brijanjem, češanjem, odjećom, i drugi mehanizmi povrede. Iritirani nevusi kod žena najčešće zahvaćaju aksilarnu regiju, a kod muškaraca regiju brade. Povredom nevusa dolazi do difuznog krvarenja u leziji koje imitira nepravilno distribuiranu pigmentaciju, radi čega se naizgled čini da je došlo do promjene pigmentacije nevusa, osobito ako ne postoji svijest o traumi. Uz iznenadnu promjenu pigmentacije, traumatizacija se klinički očituje još i popratnim osjećajem svrbeža i osjetljivosti u tom području (50-52). Targetoidni hemosiderinski nevus predstavlja oblik traumatiziranog nevusa kojeg obilježava papilomatozan izgled s purpurnim haloom oko postojećeg stečenog nevusa. Takav tamnocrveni ekhimotični halo oko centralnog nevusa izaziva fenomen nalik meti, što predstavlja njegovo glavno obilježje. Može klinički simulirati melanom i time komplicirati dijagnozu, naročito kada se

pacijent ne sjeća povrede. Dermatoskopija je u toj situaciji od izuzetnog značaja za diferenciranje hemosiderinskog pigmenta od melanina (50-52).

Dermatoskopski, ovaj nevus pokazuje sva karakteristična svojstva složenih stečenih melanocitnih nevusa s vaskularno-hemoragijskim promjenama prisutnima na nevusu i u području oko njega, u vidu homogene crvenkaste zone. Dermatoskopske karakteristike hemangioma pritom su odsutne (13,52).

Patohistološkim pregledom iritiranih melanocitnih nevusa nalazimo promjene koje djelomično,ovise i o vremenskom intervalu između nastanka iritacije i ekscizije. Prepoznatljiva obilježja jesu akutne promjene poput erozije ili površinske ulceracije, kruste. Promjene uključuju i intraepidermalni edem uz razmicanje keratinocita, te perivaskularni limfocitni infiltrat u površinskom dermisu. U fazi potpunog razvoja targetoidnog hemosiderinskog nevusa, patohistološki se mogu uočiti centralna, najvećim dijelom melanocitna komponenta, i periferna, uglavnom hemoragična komponenta. Depoziti fibrina, ekstravazati eritrocita i mješoviti upalni infiltrat nalaze se u papilarnom dermisu, izmiješani s gnijezdima melanocita. Periferni purpurni halo patohistološki se karakterizira ekstenzivnim tragovima hemoragije, depozitima hemosiderina i vaskularnim kanalićima u obliku pukotina smještenih između snopova kolagena (26,29).

5.7 Meyersonov nevus

Meyersonov nevus karakterizira razvoj crvenila oko jednog ili više pigmentnih nevusa, praćen suptilnim ljuštenjem (Slika 14). Prava priroda procesa nije poznata, no smatra se da se radi o upalnoj promjeni posredovanoj CD4+ limfocitima usmjerenim protiv antigena na površini melanocita. Upalni proces može zahvaćati jedan ili više nevusa i udružen sa sličnim promjenama kože (Pityriasis rosea, alergijski kontaktni dermatitis i dr.). Najčešće ga prati pruritus, koji je obično i jedini simptom ovih nevusa. Ekcematozni halo

nestaje spontano ili nakon topičke primjene kortikosteroida, dok centralni melanocitni nevus ostaje postojan i nepromijenjen (54, 66).

Slika 14. Višestruki Meyersonovi nevusi

Izvor: Peternel S., Klinika za dermatovenerologiju, Klinički bolnički centar Rijeka

Dermatoskopske karakteristike podležećeg nevusa djeluju mutne zbog žućkaste serokruste na površini. Povlačenjem ekcematozne upale, postojeće dermatoskopske strukture ostaju nepromijenjene i može se uočiti temeljna morfologija postojeće benigne lezije (13,52).

S patohistološkog aspekta, promjene prisutne kod Meyersonovog nevusa uključuju fokalnu parakeratozu, kruste, spongiformne promjene, žarišne mikrovezikule, epidermalnu hiperplaziju psorijaziformnog tipa i upalni infiltrat u papilarnom dermisu. koji se sastoji od limfocita, histiocita i nekolicine eozinofila (26,29).

5.8 Miescherov nevus

Miescherov nevus je benigni stečeni dermalni melanocitni nevus oblika kupole, s glatkom površinom, boje kože ili svijetlosmeđe boje, najčešće na području lica i vrata. Obično se viđa u populaciji starijoj od 30 godina. Danas se u većini dermatološke i dermatopatološke literature ovi nevusi jednostavno nazivaju intradermalni nevusi, a razlike između njega i drugih intradermalnih nevusa, poput Unna nevusa, više se ne ističu (26,53).

Nema posebnih dermatoskopskih struktura ili obrazaca po kojima bi se Miescherov nevus razlikovao od ostalih intradermalnih nevusa. Opažaju se homogena područja bez strukture, svijetlosmeđe boje ili boje kože. Mogu se vidjeti krvne žile nalik zarezu i milije. Pigmentna se mreža ne vidi budući da nevus nema junkcijske komponente (13,53).

Patohistološki, Miescherov je nevus čisti intradermalni nevusu kojem su melanociti u dermisu raspoređeni tako da tvore oblik klina. S obzirom da se nevus nalazi tipično na licu, često se u njegovoj histološkoj strukturi opažaju i brojni folikuli. Međutim, melanociti ne pokazuju sklonost infiltraciji dlačnih folikula niti žlijezdi znojnica i lojnica. (26,29).

5.9 Rekurentni nevus

Rekurentni nevusi, poznati još i kao perzistentni nevusi, pojavljuju se na ožiljku nakon nepotpune (kirurške) ekscizije, kao što je, između ostaloga, slojevita (*shave*) biopsija. Radi se o pigmentnim kožnim lezijama koje se klinički, dermatoskopski, te pored toga i patohistološki često doimaju kao melanom in situ ili površinsko šireći melanom. Najčešće su to asimetrične i neoštro ograničene lezije, bizarnih rubova, ponekad i nepravilno tamno smeđe do crno pigmentirane, nalik površinsko širećem melanomu (Slika 15). U pravilu, ožiljak se vidi oko pigmentne lezije, iako ga je ponekad teško zamijetiti, stoga jedino podatak dobiven anamnezom o prethodnoj eksciziji može osigurati adekvatnu dijagnozu rekurentnog nevusa. Ponovni pregled

inicijalnog biopsijskog uzorka obavezan je zbog isključivanja sumnje na pojavu malignog melanoma te postavljanja konačne dijagnoze (54,55).

Slika 15. Rekurentni nevus na rubu postoperativnog ožiljka

Izvor: Peternel S., Klinika za dermatovenerologiju, Klinički bolnički centar Rijeka

Dermatoskopski, rekurentni nevus obično karakterizira prisustvo homogenog ili višekomponentnog obrasca s isticanjem tamnosmeđe do crne pigmentacije. Kod ovog tipa nevusa moguće je uočiti atipičnu pigmentnu mrežu, nepravilne linije i crne točkice. Rekurentni nevusi pokazuju uglavnom simetričan centrifugalni obrazac, s ožiljkom u centru koji je okružen različitim dermatoskopskim strukturama. Crvenkasta područja odgovaraju krvnim žilama koje se mogu uočiti u/ili oko lezije. U slučaju postojanja hiperpigmentacije na periferiji, imperativ je isključiti prekursorsku leziju melanoma ili inicijalnog melanoma (13,55,56).

Patohistološki, intraepidermalni obrazac rasta rekurentnog/perzistentnog nevusa može pokazivati značajke kao što su pagetoidno širenje, konfluirajući rast gnijezda na

epidermodermalnoj granici i celularnost u svim slojevima epidermisa, koje se preklapaju sa značajkama melanoma in situ. Pritom je atipični obrazac rasta ograničen na epidermis koji prekriva ožiljak. Obično je neposredno ispod ili u blizini atipične proliferacije prisutna nedvojbeno benigna nevusna komponenta. Nadalje, melanocitima rekurentnih nevusa nedostaje upadljiva citološka atipija. Nasuprot tome, melanom in situ se na mjestu ožiljka (od prethodne biopsije) obično proteže znatno izvan područja dermalnog ožiljka, uz loše definiranu perifernu granicu (26,29,56).

5.10 Unna nevus

Unna nevus svojim kliničkim, dermatoskopskim i patohistološkim obilježjima predstavlja poseban oblik melanocitnog nevusa koji odgovara dermalnom nevusu regije lica. Klinički predstavlja mekanu, polipoidnu ili sesilnu, najčešće papilomatoznu, svijetlo do tamno smeđe pigmentiranu leziju koja se često nalazi na trupu, rukama i vratu (Slika 16). Klinički izgled ovog nevusa omogućava dijagnozu već na prvi pogled, stoga je u mnogim slučajevima pregled dermatoskopom čak i suvišan (57,58). Unna nevusi dermatoskopski odgovaraju globularnom obrascu koji se sastoji od velikog broja zagasito žutih do tamno smeđih, okruglih ili ovalnih globula simetrično distribuiranih u cijeloj leziji. Često se susreće i kaldrmasti obrazac, sastavljen od velikih i poligonalnih struktura koje predstavljaju dermalne nakupine melanocita. U manjoj se mjeri Unna nevusi odlikuju gusto zbijenom egzofitičnom papilarnom strukturom što odgovara papilomatoznoj površini nevusa (Slika 16). Katkad se dermatoskopski mogu vidjeti ciste nalik milijama. U razlikovanju Unna nevusa od seboroične keratoze koristan je takozvani znak „klimanja“ (engl. *wobble sign*), pošto se papilomatozni dermalni nevus lako pomiče promjenom mjesta najjačeg pritiska dermatoskopom, za razliku od seboroične keratoze. Kada se pojavi kao čvorić boje kože, dermalni nevus pokazuje brojne, ponekad polimorfne, krvne žile. Obično se na periferiji lezije uočavaju krvne žile poput zareza (13,57,58).

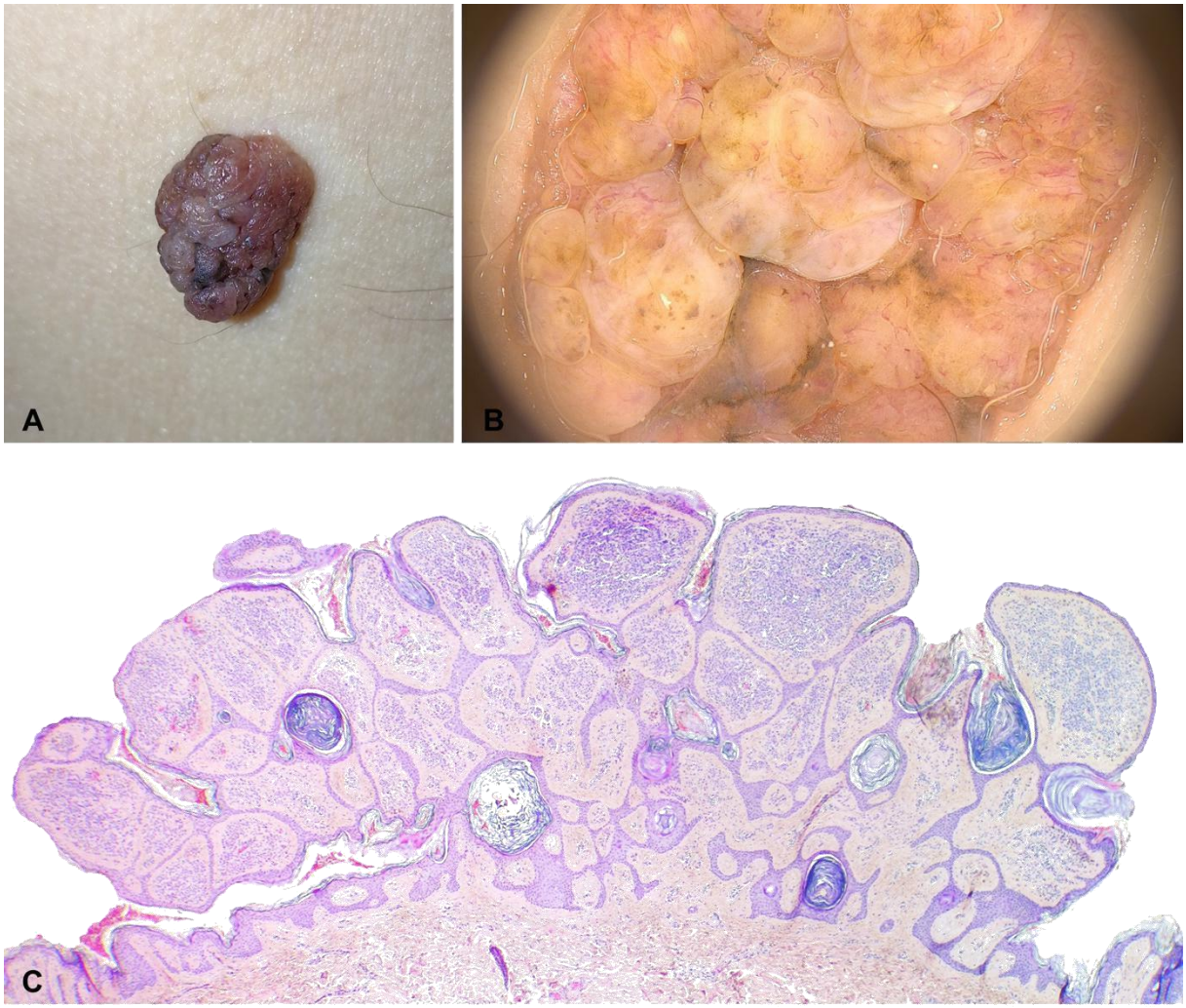

Slika 16. Unna nevus - klinički (A), dermatoskopski (B) i histološki (C) izgled

Izvor: Peternel S., Klinika za dermatovenerologiju, Klinički bolnički centar Rijeka

Patohistološki, radi se većinom o dermalnom, rjeđe o složenom nevusu koji pokazuje egzofitičnu strukturu. U epidermisu Unna nevusa su prisutni elongirani dermalni nabori koji se na nekim mjestima međusobno dodiruju i spajaju, dajući pritom cijeloj strukturi izgled koji podsjeća na labirint (Slika 16). Također se u epidermisu može uočiti i obrazac nalik na seboroičnu keratozu. Melanociti, grupirani u gnijezda ili snopove, pretežno se nalaze u središtu dermalnih papila. U bazi nevusa, većina lezija pokazuje histološka obilježja urođenih nevusa, premda je riječ o stečenim nevusima. Potrebna je veoma detaljna patohistološka analiza lezije,

jer, bez obzira što je prisutna opća simetrija, maligni nevoidni melanom može pokazivati gotovo identičnu polipoidnu siluetu i histološka obilježja kao i Unna nevus (26,29,58).

5.11 Spitz nevus i njegove varijante

Allen-Spitzin i Reedov nevus, također nazvani nevusi epiteloidnih i/ili vretenastih melanocita, predstavljaju posebnu skupinu melanocitnih lezija zbog toga što posjeduju međusobno slične, specifične kliničke, dermatoskopske i patohistološke osobine (59-64). Spitz nevus, razmatran kao jedinstven entitet, klasificira se u dvije kliničke varijante: klasični i pigmentni oblik, a potonji u sebi obuhvaća Reedov nevus. Nevus Spitz se najčešće opisuje kod djece, no pojavljuje se i kod odraslih osoba, a kongenitalni slučajevi su rijetki. Kliničke, a osobito histološke karakteristike ovog nevusa podsjećaju na melanom, iako se radi o stečenoj tvorbi vretenastih i epiteloidnih melanocita najčešće benigne prirode. Inicijalno je opisan kao lezija bez pigmenta, međutim, u 71.3-92.7% patohistološki pregledanih slučajeva pokazalo se da su Spitz nevusi smeđe od crno pigmentirani. Klasični se Spitz nevus klinički prezentira kao brzo rastuća, kupolasta lezija ružičaste boje, glatke površine, veličine do 1 cm. Obično se pojavljuje na licu i donjim ekstremitetima mlađih osoba. Druga klinička varijanta, pigmentni Spitz nevus, pojavljuje se kao smeđe - crna papula lokalizirana na trupu ili donjim ekstremitetima. U slučaju pojave višestrukih Spitz nevusa, mogu biti prisutni kao grozdaste nakupine (klasteri) ili diseminirano raspoređeni. Nodularne tvorbe veće od 1 cm i/ili nastanak ulceracija potrebno je interpretirati kao sumnjive pojave, čak i kad se opažaju u djetinjstvu. Neki melanomi u različitom opsegu patohistološki sliče Spitz nevusima te se za takve upadljive sličnosti u patohistološkoj strukturi i citologiji koristi izraz atipični Spitz tumor (26,29,65,66).

Reed nevus je dobroćudni nevus vretenastih stanica, kojeg se smatra varijantom pigmentnog Spitz nevusa. Najčešće se opaža kod mlađih odraslih osoba kao brzorastuća, tamno smeđa do crna makula, papula ili nodus, uglavnom na donjim ekstremitetima (Slika 18).

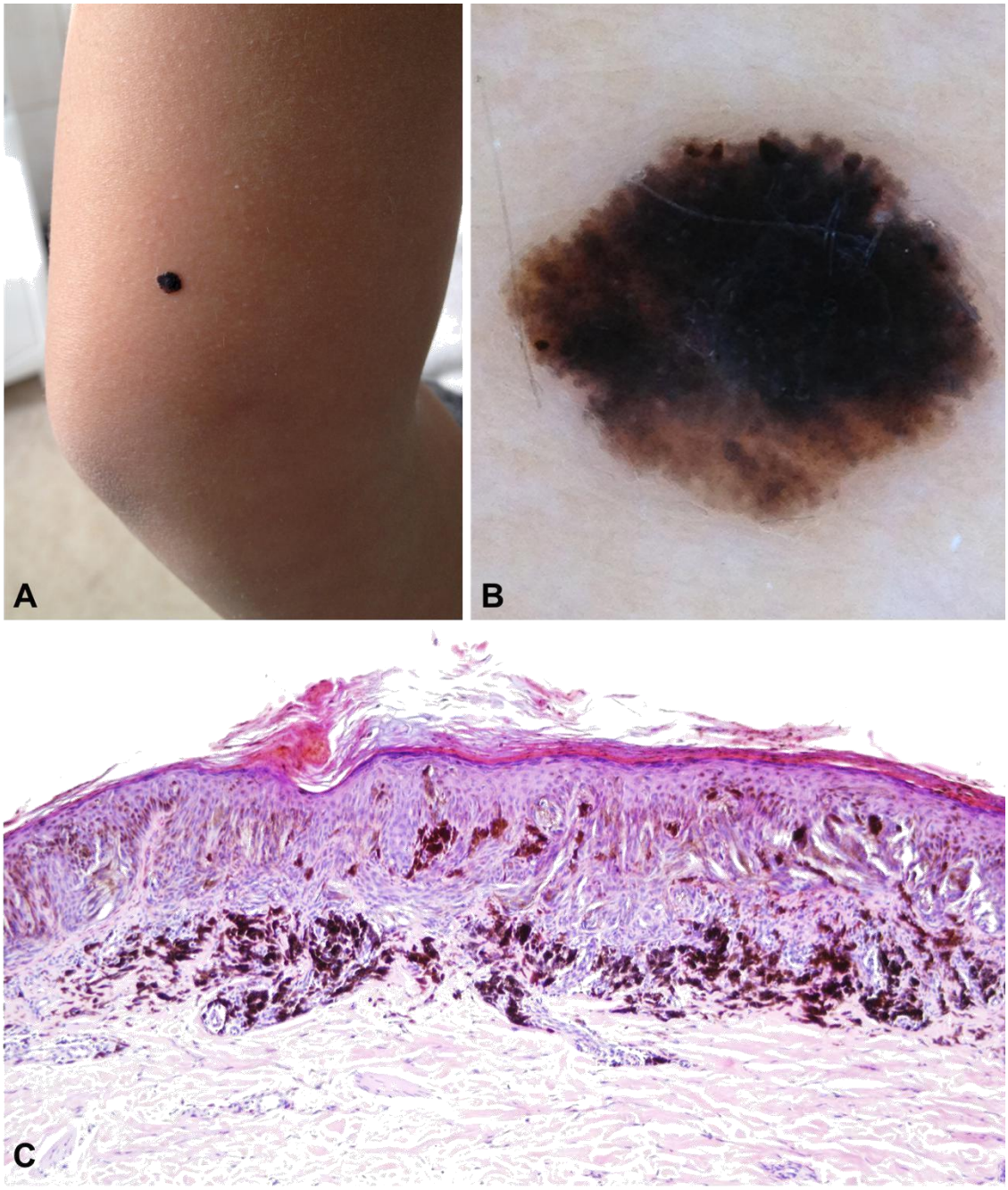

Slika 17. Reed nevus, klinički (A), dermatoskopski (B) i histološki (C) izgled

Izvor: Peternel S., Klinika za dermatovenerologiju, Klinički bolnički centar Rijeka

Dermatoskopski se kod Spitz nevusa može uočiti šest glavnih obrazaca: globularni, zvjezdasti, retikularni, vaskularni, atipični i homogeni. Klasični Spitzov nevus odgovara amelanotičnoj ili hipopigmentiranoj promjeni vaskularnog obrascem kojeg čine točkaste krvne žile, odgovorne za njegovu ružičastu boju. Često su grupirane i okružene bijelim linijama koje ih

presijecaju, to jest retikularnom depigmentacijom. Pored toga, ponekad se može vidjeti i diskretna pigmentacija difuzno smećkaste nijanse, a uz to i široki i pravilno raspoređeni mali do srednje veliki sivo-smeđi globuli. U jasno pigmentiranih lezija, često se na periferiji opažaju simetrično distribuirani veliki smeđi do crni globuli, što je ponekad odgovorno za zvjezdasti (engl. *starburst*) pigmentni obrazac. Unutar iste lezije istovremeno može biti prisutno i po nekoliko dermatoskopskih obrazaca ostavljajući time dojam obrasca nalik melanomu. (13,61).

Patohistološko obilježje po kojem se tipično prepoznaju klasični Spitz nevusi jesu krupni vretenasti i epiteloidni melanociti. Kao i svi do sad opisani benigni melanocitni nevusi, oštro su ograničeni i simetrični, te pokazuju dozrijevanje prema dubini. Često povezane sekundarne značajke su epidermalna hiperplazija, tamno ružičasti globuli (Kamino tjelešca) smješteni uz epidermodermalnu granicu i prošireni vaskularni prostori. Uz to, u dermisu mogu biti prisutni i raspršeni limfociti. U velikog su broja Spitz nevusa nakupine vretenastih stanica raspoređene u uske snopove, zbog čega cijela struktura izgledom podsjeća na viseće grozdove banana. Junkcijski smještena gnijezda melanocita veoma često posjeduju „pukotinu“ prema epidermisu. Mitoze se mogu naći, ali su obično rijetke i ograničene na površinski dio lezije. Postoje sklerozirajući oblici Spitz nevusa koji su veća dermalni nevusi sastavljeni od pleomofnih epiteloidnih melanocita grupiranih u mala gnijezda ili pojedinačno raspršenih između gusto raspoređenih kolagenskih vlakana.

Pigmentirane varijante Spitz nevusa, uključujući Reed nevus, sastoje se najvećim dijelom od jednoličnih, jako pigmentiranih tankih vretenastih melanocita. Junkcijska gnijezda sadrže vrlo gusto raspoređene stanice, epidermis je hiperplastičan, a Kamino tjelešca su prisutna u većini lezija. Često se u citoplazmi keratinocita u svim slojevima epidermisa, a osobito rožnatog i zrnatog sloja, nalazi pigment melanin, zbog čega treba biti oprezan da ih se ne zamijeni s melanocitima. U centru lezije mogu se naći rijetki pagetoidni melanociti, a u površinskom dermisu obično su prisutni melanofazi (26,29,59,60).

6. RASPRAVA

Melanocitni nevusi predstavljaju benigne proliferacije stanica koje najvjerojatnije potječu od stanica neuralnog grebena. Najčešće se pojavljuju na koži, iako ponekad mogu zahvaćati i oralnu sluznicu. Postoje brojne vrste melanocitnih nevusa. Najčešći tip se naziva stečeni melanocitni nevus ili obični madež. Stečeni se nevusi obično pojavljuju na koži tijekom adolescencije ili u ranoj odrasloj dobi, dok su prirođeni (kongenitalni) prisutni već od rođenja. Prirodni ciklus uključuje inicijaciju, rast, stabilizaciju, i involuciju. U skladu s tim, lezije postaju manje rasprostranjene u starijoj dobi. Nevusi imaju tendenciju da u bijelaca budu prisutni u većem broju u odnosu na Azijate ili crnce. Kod prosječne bijele odrasle osobe prisutno je oko 10 do 40 nevusa, a većina lezija je raspoređena iznad struka. Osim toga, muškarci često imaju nešto više nevusa u odnosu na žene. Klinički, nevus se može pojaviti kao makula, papula ili papilomatozni čvorić. U većine lezija promjer je manji od 6 mm, a lezije mogu biti smeđe, crne ili boje (nepromijenjene) kože. U nekim slučajevima, s površine lezije mogu stršati dlake.

Mikroskopski, stečeni se melanocitni nevusi mogu razvrstati u sljedeće kategorije: junkcijski nevus (melanociti su ograničeni na spojište između epidermisa i dermisa), složeni nevus (stanice su prisutne intraepidermalno i u vezivnom tkivu dermisa) i intradermalni nevus (melanociti se nalaze u vezivnom tkivu dermisa). Iako melanocitni nevusi obično ne zahtijevaju liječenje, konzervativna ekscizija može se uzeti u obzir u nekim slučajevima (na primjer, iz kozmetičkih razloga, lezije podliježu kroničnoj iritaciji od odjeće, lezije koje pokazuju promjenu veličine ili boje). Rijetko se ponovno pojavljuju nakon uklanjanja, a rizik od zloćudne transformacije pojedinačnog stečenog nevusa je nizak. Međutim, bolesnici s velikim brojem (> 100) nevusa imaju povećan rizik za razvoj melanoma i moraju se redovito nadzirati. Ova je skupina tumora posebna po tome što vjerojatno ne postoji ni jedna druga skupina tumora u kojoj je niz pitanja ostao otvoren za raspravu, kao što su dileme vezane uz razvoj, klasifikaciju, dijagnozu, liječenje, ali i prevenciju, s obzirom da graničnu liniju između benigne prirode i

maligniteta nije uvijek moguće jasno povući. U zadnje vrijeme incidencija melanoma bilježi stalni porast, a nevusi su jedni od glavnih poznatih nositelja rizika, pogotovo ako su mnogobrojni ili kada pokazuju neujednačena klinička i morfološka svojstva. U prevenciji melanoma ključna je što ranija detekcija. Međutim, diferencijaciju i dijagnozu otežava preplitanje između kliničkih karakteristika melanoma i nekih benignih nevusa. To, s jedne strane, vodi neprepoznavanju maligniteta, a s druge strane, pretjeranoj eksciziji benignih lezija zbog pogrešne sumnje na melanom. Stoga je glavni zadatak proučavanja melanocitnih lezija uspostavljanje ravnoteže između ova dva suprotstavljena cilja. Drugim riječima, cilj je maksimalno izbjeći nepotrebne ekscizije benignih lezija, a da se pri tome ne previdi maligni melanom. U zadnje se vrijeme u literaturi često raspravlja o mogućoj povezanosti prevladavajućeg melanocitnog nevusa s fototipom kože ili s dobi. U budućnosti bi to moglo omogućiti lakše uočavanje dermatoskopskih obrazaca pigmentnih lezija neuobičajenih za dob i fototip kože pacijenta, a ujedno i otkrivanje ranog melanoma. Kao krajnji rezultat trebao bi se smanjiti i broj nepotrebnih ekscizija.

7. ZAKLJUČAK

Melanocitni nevusi su benigne (melanocitne) proliferacije koje mogu postojati pri rođenju ili se pojaviti kasnije tijekom života. Klinički, nevusi mogu biti tamnosmeđi i svijetlosmeđi, crni, boje kože ili plavi, sa ili bez dlaka, iritirani, okruženi haloom ili upaljeni. Najčešće su u obliku cirkumskriptnih papula ili makula, no mogu se pojaviti kao veliki uzdignuti plakovi koji prekrivaju više od polovice površine tijela. Odrasla osoba prosječno ima 20 do 40 ovih lezija, lokaliziranih većinom na koži trupa, lica i udova. Ovisno o lokalizaciji melanocitnih gnijezda, razliku se sljedeća tri patohistološka tipa pigmentnih nevusa: junkcijski, složeni i intradermalni. Najvažniji klinički znakovi koji upućuju na znatnu promjenu, ili čak na moguću malignu alteraciju, izraženi su u poznatom ABCDE akronimu (koji ukratko označuje promjenu oblika prethodno simetričnog nevusa u asimetričan oblik, nepravilne rubove, neravnomjernu pigmentaciju u prethodno jednoliko pigmentiranom nevusu, povećanje nevusa, zadebljanje i uzdignuće nevusa te cjelovitu evoluciju lezije). Kako bismo još preciznije dijagnosticirali sumnjive promjene u nevusu ili o kojem se obliku nevusa radi, izuzetno je korisna metoda dermatoskopije kojom se lezije procjenjuju na temelju distribucije i količine pigmenta, strukturnog obrasca, kao i na temelju ukupnog dojma lezije. Konačna se dijagnoza nevusa postavlja na temelju kliničke, dermatoskopske i patohistološke pretrage. Iako je riječ o bezopasnim promjenama, uvijek treba imati na umu da i dalje znatan dio melanoma nastaje iz nevusa te je u svrhu prevencije potrebno redovito praćenje, odnosno kirurška ekscizija u cijelosti uz patohistološku analizu.

8. SAŽETAK

Melanocitni nevusi (madeži) su dobroćudne pigmentirane promjene koje najčešće predstavljaju samo estetsko obilježje, za razliku od malignog melanoma koji je potencijalno smrtonosan. Zbog moguće maligne alteracije, kao i zbog ponekad teškog razlikovanja dobroćudnog nevusa od zloćudnog melanoma, melanocitni nevusi predstavljaju jedno od najvažnijih područja dermatologije odnosno dermatološke onkologije. Postoji više podjela melanocitnih nevusa, a ona osnovna je na prirođene i stečene. Histološki se, temeljem distribucije melanocitnih nakupina u koži, nevusi dijele na junkcijske, složene i dermalne. Prema morfološkim obilježjima vidljivim dermatoskopom, nevusi mogu biti retikularni, globularni, zvjezdasti, bestrukturni (plavi), nevusi uvjetovani lokalizacijom, nevusi posebnih karakteristika i drugih podtipova. Često je prisutno preklapanje karakteristika između različitih skupina nevusa, prvenstveno zbog njihovog mijenjanja tijekom života, pa je jasne granice ponekad teško definirati. Nevusi su pod utjecajem okolišnih (ultraljubičaste zrake), hormonskih i genetskih čimbenika. Neki od njih podliježu promjenama, stoga ih je potrebno redovito pratiti, osobito jer se, prema podatcima različitih istraživanja, nešto više od 25% melanoma razvija iz melanocitnih nevusa. Poznavanje kliničkih i dermatoskopskih obilježja melanocitnih nevusa izuzetno je važno radi adekvatnog praćenja postojećih nevusa s ciljem što ranije dijagnostike melanoma.

9. SUMMARY

Melanocytic nevi are benign pigmented proliferations that most often represent only an aesthetic feature, as opposed to malignant melanoma that is potentially fatal. Because of the possibility of malignant transformation, and due to occasionally difficult differentiation between benign nevi and malignant melanoma, melanocytic nevi represent one of the most important areas of dermatology and dermatological oncology. There are several classification schemes of melanocytic nevi, but they can be basically divided into congenital and acquired. Histologically, based on the distribution of melanocytes within the skin layers, nevi are divided into junctional, compound and intradermal. In accordance with the morphological features visible with dermatoscope, nevi can be divided into reticular, globular, starburst, homogenous (blue) nevi, nevi of special sites, nevi with special characteristics, and other subtypes. There is often a certain amount of overlap between different groups of nevi, primarily due to the alterations occuring within melanocytic lesions in course of a lifetime, so that clear boundaries are oftentimes difficult to define. Nevi are influenced by the environmental (exposure to ultraviolet light), hormonal and genetic factors. Nevi need to be monitored regularly, especially since, according to various studies, slightly more than 25% of melanomas develop from melanocytic lesions. Knowledge of the clinical and dermatoscopic features of melanocytic nevi is extremely important for their adequate monitoring with the aim of early diagnosis of melanoma.

10. LITERATURA

1. Aguilera P, Puig S, Guilabert A, Julià M, Romero D, Vicente A, et al. Prevalence study of nevi in children from Barcelona. Dermoscopy, constitutional and environmental factors. *Dermatology* 2009;218(3):203-14.
2. Thomas L, Tranchand P, Berard F, Secchi T, Colin C, Moulin G. Semiological value of ABCDE criteria in the diagnosis of cutaneous pigmented tumors. *Dermatology* 1998;197:11-17.
3. Darlington S, Siskind V, Green L, Green A. Longitudinal study of melanocytic nevi in adolescents. *J Am Acad Dermatol* 2002;46(5):715-22.
4. Zalaudek I, Grinschgl S, Argenziano G, Marghoob AA, Blum A, Richtig E, et al. Age-related prevalence of dermoscopy patterns in acquired melanocytic naevi. *Br J Dermatol* 2006;154(2):299- 304.
5. Braun R, Rabinovitz H, Oliviero M, Kopf AW, Saurat JH, Thomas L. Dermoscopic examination. U: Soyer HP, Argenziano G, Hofmann-Wellenhof R, Johr RH, Eds. Color Atlas of melanocytic lesions of the skin. Springer 2010;7-21.
6. Geller AC, Zhang Z, Sober AJ, Halpern AC, Weinstock MA, Daniels S, et al.. The first 15 years of the American Academy of Dermatology skin cancer screening programs: 1985-1999. *J Am Acad Dermatol* 2003;48(1):34-41.
7. Argenziano G, Soyer HP. Dermoscopy of pigmented skin lesions - a valuable tool for early diagnosis of melanoma. *Lancet Oncol* 2001;2(7):443-9.
8. Argenziano G, Zalaudek I, Ferrara G, Hofmann-Wellenhof R, Soyer HP. Proposal of a new classification system for melanocytic naevi. *Br J Dermatol* 2007;157(2):217-27.
9. Malvehy J, Puig S, Argenziano G, Marghoob AA, Soyer HP; International Dermoscopy Society board members. Dermoscopy report: proposal for standardization. Results of a

consensus meeting of the International Dermoscopy Society. *J Am Acad Dermatol* 2007;57:84-95.

10. Argenziano G, Soyer HP, Chimenti S, Talamini R, Corona R, MD, Sera F, et al. Dermoscopy of pigmented skin lesions: results of a consensus meeting via the Internet. *J Am Acad Dermatol* 2003;48(5):679-93.
11. Braun RP, Rabinovitz HS, Oliviero M, Kopf AW, Saurat JH. Dermoscopy of pigmented skin lesions. *J Am Acad Dermatol* 2005;52(1):109-21.
12. Menzies SM, Ingvar C, Crotty KA. McCarthy WH. Frequency and Morphologic Characteristics of Invasive Melanomas Lacking Specific Surface Microscopic Features. *Arch Dermatol* 1996;132(10):1178-82.
13. Zalaudek I., Longo C., Ricci C., Albertini G., Argenziano G. Classifying Melanocytic Nevi. U: Marghoob A., ed. Nevogenesis. Springer; 2012. p. 25-41.
14. Scope A, Benvenuto-Andrade C, Marghoob AA. Congenital melanocytic nevi. U: Soyer HP, Argenziano G, Hofmann-Wellenhof R, Johr RH, eds. Color Atlas of melanocytic lesions of the skin. Springer; 2010. p. 106-116.
15. Kittler H. The life of melanocytic nevi. U: Soyer HP, Argenziano G, Hofmann-Wellenhof R, Johr RH, eds. Color Atlas of melanocytic lesions of the skin. Springer; 2010. p. 61-4.
16. Basta- Juzbašić i sur. Dermatovenerologija. Zagreb: Medicinska naklada; 2014. p. 617-631.
17. Dawson HA, Atherton DJ, Mayou B. A prospective study of congenital melanocytic naevi: progress report and evaluation after 6 years. *Br J Dermatol* 1996;134(4):617-23.
18. Arneja JS, Gosain AK. Giant congenital melanocytic nevi. *Plast Reconstr Surg* 2009;124 (1 Suppl):1e-13e.

19. Berg P, Lindelöf B. Congenital melanocytic naevi and cutaneous melanoma. *Melanoma Res* 2003;13(5):441-5.

20. Watt AJ, Kotsis SV, Chung KC. Risk of melanoma arising in large congenital melanocytic nevi: a systematic review. *Plast Reconstr Surg* 2004;113(7):1968-74.

21. Xu X, Bellucci KS, Elenitsas R, Elder DE. Cellular nodules in congenital pattern nevi. *J Cutan Pathol* 2004;31(2):153-9.

22. Kovalyshyn I, Braun R, Marghoob A. Congenital melanocytic naevi. *Australas J Dermatol* 2009;50(4):231–40.

23. Moscarella E, Piccolo V, Argenziano G, Lallas A, Longo C, Castagnetti F, et al. Problematic Lesions in Children. *Dermatol Clin* 2013;31(4):535–47.

24. Brooks C, Scope A, Braun RP, Marghoob A a. Dermoscopy of nevi and melanoma in childhood. *Expert Rev Dermatol* 2011;6(1):19–34.

25. Nooshin K. Brinster, Vincent Liu, A. Hafeez Diwan, Phillip H. McKee. Melanocytic Neoplasms. U: Dermatopathology High-Yield Pathology. Elsevier Saunders; 2011. p. 320- 55.

26. Gerami P, Busam KJ. Acquired Melanocytic Nevi. U: Busam KJ, Gerami P, Scoyler RA, eds. Pathology of Melanocytic Tumors. Elsevier; 2019. p. 8-25.

27. Cramer SF. Speckled lentiginous nevus (nevus spilus): the "roots" of the "melanocytic garden". *Arch Dermatol* 2001;137(12):1654-5.

28. Balin JS, Barnhill RL. Benign Melanocytic Neoplasms. U: Bolognia J, Jorizzo JL, Schaffer JV, eds. Dermatology. Philadelphia: Elsevier Saunders; 2018. p. 1954-83.

29. Busam, KJ. Melanocytic Proliferations. U: Busam, KJ, ed. Foundations in Diagnostic Pathology, Dermatopathology. Saunders; 2010. p. 437-498.

30. Hofmann-Wellenhof R, Blum A, Wolf IH, Zalaudek I, Piccolo D, Kerl H, et.al. Dermoscopic classification of Clark's nevi (atypical melanocytic nevi). *Clin Dermatol* 2002;20(3):255-8.

31. Ackerman AB. Dysplastic nevus. *Am J Surg Pathol* 2000;24(5):757-8.

32. Kopf AW, Friedman RJ, Rigel DS. Atypical mole syndrome. *J Am Acad Dermatol* 1990;22(1):117-8.

33. Gamo R, Malvehy J, Puig S, Fuentes ME, Naz E, Gómez De La Fuente E, et al. Dermoscopic features of melanocytic nevi in seven different anatomical locations in patients with atypical nevi syndrome. *Dermatologic Surg* 2013;39(6):864-71.

34. Kittler H, Pehamberger H, Wolff K, Binder M. Follow-up of melanocytic skin lesions with digital epiluminescence microscopy: Patterns of modifications observed in early melanoma, atypical nevi, and common nevi. *J Am Acad Dermatol* 2000;43(3):467-76.

35. Clarke, L.E. Dysplastic Nevi. *Clinics in Laboratory Medicine* 2011;31(2): 255-65.

36. Hofmann-Wellenhof, R, Soyer HP. Atypical (Dysplastic) Nevus. U: Soyer HP, Argenziano G, Hofmann-Wellenhof R, Johr RH, eds. Color Atlas of melanocytic lesions of the skin. Springer; 2010. p. 87-95.

37. Rigel DS, Russak J, Friedman R. The Evolution of Melanoma Diagnosis: 25 Years Beyond the ABCDs. *CA Cancer J Clin* 2010;60(5):301–16.

38. Zembowicz A, Granter SR, McKee PH, Mihm MC. Amelanotic cellular blue nevus: a hypopigmented variant of the cellular blue nevus: clinicopathologic analysis of 20 cases. *Am J Surg Pathol* 2002;26(11):1493-500.

39. Ferrara G, Soyer HP, Malvehy J, Piccolo D, Puig S, Sopena J, et al. The many faces of blue nevus: a clinicopathologic study. *J Cutan Pathol* 2007;34(7):543-51.

40. Bortolani A, Barisoni D, Scomazzoni G. Benign "metastatic" cellular blue nevus. *Ann Plast Surg* 1994;33(4):426-31.

41. G, Argenziano G . Blue nevus. U: Soyer HP, Argenziano G, Hofmann-Wellenhof R, Johr RH, eds. Color Atlas of melanocytic lesions of the skin. Springer; 2010. p. 78-85.
42. Tran TA, Carlson JA, Basaca PC, Mihm MC. Cellular blue nevus with atypia (atypical cellular blue nevus): a clinicopathologic study of nine cases. *J Cutan Pathol* 1998;25(5):252-8.
43. Kim JK, Nelson KC. Dermoscopic features of common nevi: a review. *G Ital Dermatol Venereol* 2012;147(2):141-8.
44. Nedelcu RI, Zurac SA, Brînzea A, Cioplea MD, Turcu G, Popescu R, et al. Morphological features of melanocytic tumors with depigmented halo: Review of the literature and personal results. *Rom J Morphol Embryol* 2015;56(2):659-63.
45. Di Stefani A, Chimenti S. Halo Nevus. U: Soyer HP, Argenziano G, Hofmann-Wellenhof R, Johr RH, eds. U: Color Atlas of melanocytic lesions of the skin. Springer; 2010. p. 124-127.
46. Schallreuter KU, Kothari S, Elwary S, Rokos H, Hasse S, Panske A. Molecular evidence that halo in Sutton's naevus is not vitiligo. *Arch Dermatol Res* 2003;295(6):223-8.
47. H Cabo. Combined nevus. U: Soyer HP, Argenziano G, Hofmann-Wellenhof R, Johr RH, eds. Color Atlas of melanocytic lesions of the skin. Springer; 2010. p. 97-99.
48. de Giorgi V, Massi D, Salvini C, Trez E, Mannone F, Carli P. Dermoscopic features of combined melanocytic nevi. *J Cutan Pathol* 2004;31(9):600-4.
49. Scolyer RA, Zhuang L, Palmer AA, Thompson JF, McCarthy SW. Combined naevus: a benign lesion frequently misdiagnosed both clinically and pathologically as melanoma. *Pathology* 2004;36(5):419-27.
50. Strungs I. Common and uncommon variants of melanocytic naevi. *Pathology* 2004; 36(5):396-403.

51. Tomasini C, Broganelli P, Pippione M. Targetoid hemosiderotic nevus. A traumainduced simulator of malignant melanoma. *Dermatology* 2005;210(3):200-5.

52. Fink-Puches R, Zalaudek I, Hofmann-Wellenhof. Irritated Nevus and Meyerson's Nevus. U: Soyer HP, Argenziano G, Hofmann-Wellenhof R, Johr RH, eds. Color Atlas of melanocytic lesions of the skin. Springer; 2010. p. 129-135.

53. Wang SQ, Rabinovitz HH, Kopf AW. Miescher Nevus. U: Soyer HP, Argenziano G, Hofmann-Wellenhof R, Johr RH, eds. Color Atlas of melanocytic lesions of the skin. Springer; 2010. p. 139-41.

54. Blum A. Recurrent Nevus. U: Soyer HP, Argenziano G, Hofmann-Wellenhof R, Johr RH, eds. Color Atlas of melanocytic lesions of the skin. Springer; 2010. p. 147-150.

55. Blum A, Hofmann-Wellenhof R, Marghoob AA, Argenziano G, Cabo H, Carrera C, et al. Recurrent melanocytic nevi and melanomas in dermoscopy. *JAMA Dermatology* 2014;150(2):138-45.

56. Sommer LL, Barcia SM, Clarke LE, Helm KF. Persistent melanocytic nevi: a review and analysis of 205 cases. *J Cutan Pathol* 2011;38(6):503-7.

57. Puig, S, Malvehy J. Unna nevus. U: Soyer HP, Argenziano G, Hofmann-Wellenhof R, Johr RH, eds. Color Atlas of melanocytic lesions of the skin. Springer; 2010. p.181-84.

58. Yus ES., del Cerro M, Simon R, Herrera M, Rueda M. Unna's and Miescher's Nevi: Two Different Types of Intradermal Nevus: Hypothesis Concerning Their Histogenesis. *Am J Dermatopathol* 2007;29:1415151.

59. Ferrara G, Argenziano G, Soyer HP, Chimenti S, Di Blasi A, Pellacani G, et al. The spectrum of Spitz nevi: a clinicopathologic study of 83 cases. *Arch Dermatol* 2005;141(11):1381-7.

60. Kerner M, Jaimes N, Scope A, Marghoob AA. Spitz Nevi. A Bridge Between Dermoscopic Morphology and Histopathology. *Dermatol Clin* 2013;31(2):327–35.

61. Ferrara G, Moscarella E, Giorgio CM, Argenziano G. Spitz Nevus and Its Variants. U: Soyer HP, Argenziano G, Hofmann-Wellenhof R, Johr RH, eds. Color Atlas of melanocytic lesions of the skin. Springer; 2010. p. 151-161.

62. Yoradjian A, Enokihara MMSS, Paschoal FM. Spitz nevus and Reed nevus. *An Bras Dermatol* 2012;87(3):349-59.

63. Dal Pozzo V, Benelli C, Restano L, Gianotti R, Cesana BM. Clinical review of 247 case records of Spitz nevus (epithelioid cell and/or spindle cell nevus). *Dermatology* 1997; 194(1):20-5.

64. Casso EM, Grin-Jorgensen CM, Grant-Kels JM. Spitz nevi. *J Am Acad Dermatol* 1992;27:901-13.

65. Barnhill RL. The spitzoid lesion: the importance of atypical variants and risk assessment. *Am J Dermatopathol* 2006;28(1):75-83.

66. Zaenglein AL, Heintz P, Kamino H, Zisblatt M, Orlow SJ. Congenital Spitz nevus clinically mimicking melanoma. *J Am Acad Dermatol*. 2002;47(3):441-4.

11. ŽIVOTOPIS

Gabrijela Pejkić rođena je u Zagrebu, 12. 04. 1994. godine. Osnovnu školu Antun Gustav Matoš pohađala je od 2001. do 2009. godine u Zagrebu. Završetkom osnovne škole upisuje Opću gimnaziju u Petrinji, koju završava 2013. godine te odmah iste godine upisuje Integrirani preddiplomski i diplomski sveučilišni studij medicine na Medicinskom fakultetu u Rijeci, kojeg završava ove godine.