

Muška neplodnost

Kefelja, Lucija

Master's thesis / Diplomski rad

2019

Degree Grantor / Ustanova koja je dodijelila akademski / stručni stupanj: **University of Rijeka, Faculty of Medicine / Sveučilište u Rijeci, Medicinski fakultet**

Permanent link / Trajna poveznica: <https://um.nsk.hr/um:nbn:hr:184:132874>

Rights / Prava: [In copyright](#)/[Zaštićeno autorskim pravom.](#)

Download date / Datum preuzimanja: **2025-01-10**



Repository / Repozitorij:

[Repository of the University of Rijeka, Faculty of Medicine - FMRI Repository](#)



SVEUČILIŠTE U RIJECI

MEDICINSKI FAKULTET

INTEGRIRANI PREDDIPLOMSKI I DIPLOMSKI

SVEUČILIŠNI STUDIJ MEDICINA

Lucija Kefelja

MUŠKA NEPLODNOST

Diplomski rad

Rijeka, 2019.

SVEUČILIŠTE U RIJECI

MEDICINSKI FAKULTET

INTEGRIRANI PREDDIPLOMSKI I DIPLOMSKI

SVEUČILIŠNI STUDIJ MEDICINA

Lucija Kefelja

MUŠKA NEPLODNOST

Diplomski rad

Rijeka, 2019.

Mentor rada: izv.prof.prim.dr.sc. Dean Markić, dr. med.

Komentor rada: dr.sc. Antun Gršković, dr. med.

Diplomski rad ocijenjen je dana _____ u/na _____

_____, pred povjerenstvom u sastavu:

1. doc.dr.sc. Romano Oguić, dr.med.

2. izv.prof.dr.sc. Josip Španjol, dr.med.

3. doc.prim.dr.sc. Stanislav Sotošek, dr.med.

Rad sadrži 36 stranica, 3 slike, 0 tablica, 40 literaturnih navoda.

Zahvaljujem se mentoru prof.prim.dr.sc. Deanu Markiću, dr.med. na vodstvu i pomoći oko izrade diplomskog rada. Hvala komentoru dr.sc. Antunu Grškoviću, dr.med. na strpljenju, pomoći i stručnim savjetima.

Hvala prijateljima i svim dragim ljudima koji su bili potpora i podrška tijekom studija.

Najveća hvala mojoj obitelji, ocu Josipu, majci Renati, sestrama Katarini i Mariji te bratu Antoniju na bezuvjetnoj ljubavi i podršci koju su mi pružili tijekom ovih šest godina studija i omogućili bezbrižno studiranje.

Sadržaj

1. Uvod	1
1.1. Anatomija	2
1.1.1. Unutarnji spolni organi	2
1.1.2. Vanjski spolni muški organi	4
1.2. Fiziologija	5
1.3. Spermatogeneza	6
2. Svrha rada	8
3. Pregled literature na zadanu temu.....	9
3.1. Uzroci muške neplodnosti	9
3.1.1. Pretestikularni uzroci neplodnosti.....	9
3.1.2. Testikularni uzroci muške neplodnosti	10
3.1.3. Posttestikularni uzroci neplodnosti	14
3.2. Dijagnostika muške neplodnosti	16
3.2.1. Spermogram.....	17
3.3. Liječenje	22
4. Rasprava	26
5. Zaključak	28
6. Sažetak.....	29
7. Summary	30
8. Literatura	31
9. Životopis	36

Popis skraćenica i akronima

a. – lat. *arteria*

v. – lat. *vena*

ml – mililitar

mg – miligram

mil – milijun

ng – nanogram

nmol – nanomol

GnRH – engl. *gonadotropin releasing hormone*

FSH – engl. *follicle stimulating hormone*

LH – engl. *luteinizing hormone*

GABA – engl. *gamma-aminobutyric acid*

cAMP – ciklički adenzin monofosfat

SHBG – engl. *sex hormone binding globuline*

hCG – humani korionski gonadotropin

PRL – prolaktin

DHT – dihidrotestosteron

PSA – prostata specifični antigen

SZO – svjetska zdravstvena organizacija

IHH – idiopatski hipogonadotropni hipogonadizam

CBAVD – engl. *congenital bilateral absence of the vas deferens*

CUAVD – engl. *congenital unilateral absence of the vas deferens*

PCT – engl. *postcoital test*

IVF – engl. *in vitro fertilization*

IUI – intrauterina inseminacija

ICSI – engl. *intracytoplasmic sperm injection*)

TURED – engl. *transurethral resection of the ejaculatory ducts*

PR – progresivno pokretni spermiji

NP – neprogresivno pokretni spermiji

IM – nepokretni spermiji

HIV – engl. *human immunodeficiency virus*

HCV – hepatitis C virus

1. Uvod

Neplodnost je nemogućnost začeća (ili nemogućnost postizanja trudnoće) unutar godine dana redovitih i nezaštićenih spolnih odnosa (1). O primarnom sterilitetu govorimo ako nikada nije došlo do začeća, a o sekundarnom ukoliko postoji podatak o prethodnim trudnoćama, bilo sa sadašnjim ili prethodnim partnerom (1). Istraživanja pokazuju kako je 15% parova neplodno. Ženski faktori uzrok su u 30% slučajeva, a muški također u 30% slučajeva. U 30% slučajeva uzrok su i muškarac i žena, dok je u 10% partnera uzrok nepoznat (2). Mladi parovi se sve kasnije odlučuju za ostvarivanje obitelji. Starenjem se smanjuje fertilna moć muškarca, a dodajući tome ubrzan i stresan način života, nezdrave navike, izloženost zagađenju i drugim nepovoljnim uvjetima pojavnost neplodnosti sve je češća. Tek polovica pogođenih parova potraži pomoć, najvjerojatnije zbog psiholoških, društvenih i religijskih razloga (1). Uzroci muške neplodnosti su mnogobrojni i kompleksni, a dijele se na pretestikularne, testikularne i posttestikularne (1). U posljednje vrijeme napredovale su i metode dijagnostike neplodnosti muškaraca te shodno tome i opcije liječenja.

1.1. Anatomija

Muški urogenitalni sustav čine unutarnji i vanjski spolni organi. Unutarnje spolne organe čine testis (sjemenik), epididymis (nadsjemenik), ductus deferens (sjemenovod), vesiculae seminales (sjemenski mjehurić), prostata (predstojna žlijezda) i urethra (mokraćna cijev). Vanjski spolni organi su penis i skrotum (3).

1.1.1. Unutarnji spolni organi

Sjemenik

Sjemenik je parna muška spolna žlijezda smještena u skrotumu. Sjemenik ima endokrinu i egzokrinu funkciju. Endokrina mu je funkcija proizvodnja testosterona, a egzokrina proizvodnja spermija. Sjemenik ima ovoidan oblik te na njemu razlikujemo, prednji i stražnji rub, gornji i donji pol te medijalnu i lateralnu ploštinu (3). Sjemenik je lobularne građe. U svakom lobulu se nalaze zavijeni kanalići koji se nastavljaju u mrežu kanalića, odnosno rete testis na stražnjem rubu testisa. Odavde polaze eferentni kanalići (lat. *ductuli efferentes*), koji odvođe sjemenu tekućinu i spermije prema glavi nadsjemenika. Sjemenik obavija čvrsta vezivna ovojnica (lat. *tunica albuginea*) (4). Arterijsku cirkulaciju sjemenik prima putem aorte (*a. testicularis*), putem unutarnje ilijačne arterije (*a. deferentialis*) te putem vanjske ilijačne arterije (*a. cremasterica*). Venska krv iz sjemenika odvodi se putem pampiniformnog pleksusa (lat. *plexus pampiniformis*) koji, u razini unutarnjeg ingvinalnog prstena, tvori testikularnu (spermatičnu) venu (lat. *v. testicularis*). Desna testikularna vena utiče u donju šuplju venu, a lijeva u renalnu venu (5).

Nadsjemenik

Nadsjemenik se nastavlja na sjemenik i nalazi se uz njegov stražnji rub. Građen je od zavijenog kanala koji je nastavak eferentnih kanalića sjemenika. Građen je od

glave, tijela i repa koji prelazi u sjemenovod.(3) U nadsjemeniku završava proces sazrijevanja spermija (5).

Sjemenovod

Sjemenovod je kanal koji se u kontinuitetu proteže od repa nadsjemenika sve do baze prostate gdje se spaja sa izvodnim kanalom sjemenog mjehurića u ejakulatorni duktus (lat. *ductus ejaculatorius*) (5). Razlikujemo četiri segmenta sjemenovoda: skrotalni, funikularni, ingvinalni i zdjelični odsječak (3). Stijenka sjemenovoda građena je od tri sloja. Izvana se nalazi tunica adventitia, srednji sloj čini mišićnica, a unutarnji sluznica. Sjemenovod dobiva arterijsku krv putem *a.deferentialis* i *a.testicularis* (5).

Sjemenski mjehurići

Sjemenski mjehurići su parna žlijezda smještena između fundusa mokraćnog mjehura, prostate i rektuma. Luče lužnati sekret, a izvodni kanal mjehurića (lat.*ductus excretorius*) spaja se sa sjemenovodom u ejakulatorni kanal (5).

Prostata

Prostata je neparna žlijezda veličine kestena (naziva se i kestenjača) (3). Smještena je između mokraćnog mjehura i urogenitalne dijafragme. Kroz nju prolazi početni dio mokraćne cijevi i ejakulatorni kanali koji se otvaraju u prostatični dio mokraćne cijevi (5). Izvana je obavijena čvrstom vezivnom kapsulom, a građena je od fibromuskularnog i žlijezdanog tkiva. Žlijezdano tkivo čini 30-50 tubuloalveolarnih žlijezda okruženih jakim snopovima glatkih mišićnih vlakana. Izvodni kanali se otvaraju u prostatični dio uretre (3). Prostatu čini pet lobusa: prednji, stražnji, medijani, desni lateralni i lijevi lateralni (klasifikacija prema Lowsley-u). Sekret koji luči je mliječan i vodenast te čini do 15% ejakulata (5).

Cowperove žlijezde

To su parne žlijezde veličine graška smještene u urogenitalnoj mišićnoj pregradi čiji se izvodni kanali ulijevaju u početni odsječak spongioznog dijela mokraćne cijevi. Njihov sekret čini manji dio ukupnog volumena ejakulata (5).

1.1.2. Vanjski spolni muški organi

Penis

Penis je neparan, vanjski muški spolni organ kojeg čine dva kavernoza tijela i jedno spongiozno tijelo. Korijen svakog kavernoznog tijela (lat. *crura penis*) učvršćen je uz donju granu pubične kosti. Slobodan dio je tijelo penisa na čijem se kraju nalazi glavić (lat. *glans penis*) (3). Unutrašnjost kavernoznih tijela spužvaste je građe. Pregrade koje omeđuju brojne šupljine građene su od veziva i glatke muskulature dok ih endotel oblaže. Impulsi parasimpatikusa dovode do relaksacije glatke muskulature kao i vazodilatacije arterija. Na taj se način poveća priljev krvi u penis pri čemu se njegov volumen poveća tri do četiri puta (3). Vene koje odvođaju krv budu stisnute na putu prolaska kroz tuniku albugineu kavernoznih tijela što je bitan mehanizam za postizanje i održavanje erekcije. Spongiozno tijelo slične je strukture, no zbog specifične građe tunike albuginee erekcija je slabijeg intenziteta. U protivnom došlo bi do kompresije uretre povišenim tlakom, a tada ona ne bi ostala prohodna za prolaz ejakulata (3).

Skrotum

Skrotum je kožna i fibrozno mišićna vreća u kojoj se nalaze početni dio sjemene vrpce, nadsjemenici i sjemenici. Smještena je između bedara, ispod i iza penisa (5). Vezivna pregrada (lat. *septum scroti*) dijeli skrotum u dvije odvojene šupljine. S vanjske strane u srednjoj liniji nalazi se tamno pigmentirana linija (lat. *raphe scroti*) koja

odgovara septumu (3). Građena je od kože i potkožja. U potkožju se nalazi *m. dartos* koji svojom kontrakcijom i relaksacijom regulira temperaturu unutar skrotuma (5).

Muška mokraćna cijev

Mokraćna cijev muškaraca dugačka je od 15-20 cm, započinje na vratu mokraćnog mjehura unutarnjim uretralnim ušćem, a završava vanjskim uretralnim ušćem ili meatusom na glansu penisa (3). Anatomski razlikujemo prednju i stražnju uretru, a granicu između ova dva segmenta čini zdjelična dijafragma odnosno uretralni sfinkter. U muškaraca stražnju uretru čini prostatična uretra i membranozni dio mokraćne cijevi dok prednju uretru čine bulbarni i penilni dio (3).

1.2. Fiziologija

Za proizvodnju spermija zaslužna je koordinirana komunikacija hipotalamusa, hipofize i testisa. Hipotalamus otpušta GnRH (engl. *gonadotropin-releasing hormone*) koji potiče proizvodnju FSH (engl. *follicle-stimulating hormone*) i LH (engl. *luteinizing hormone*) u prednjem režnju hipofize (6). GnRH se otpušta pulsatilno u portalni krvotok do prednjeg režnja hipofize (1). Na pulsatilno otpuštanje utječu brojni neurotransmitori kao što su glutamat, GABA, neuropeptid Y, noradrenalin, cAMP (1). Pulsatilno otpuštanje GnRH je važno jer dovodi do nastajanja povećanog broja receptora za GnRH na gonadotropnim stanicama hipofize (6). Ako je otpuštanje GnRH kontinuirano ili postoji egzogeni unos GnRH (primjerice analozi GnRH koji se primjenjuju kod farmakološke kastracije) tada se broj receptora smanjuje na gonadotropnim stanicama hipofize te se tako smanjuje i izlučivanje FSH i LH što dovodi do smanjene proizvodnje spermija i testosterona (1). FSH i LH se također otpuštaju pulsatilno. FSH potiče spermatogenezu djelujući na membranu Sertolijevih stanica i spermatogonija, a LH je zaslužan za proizvodnju testosterona, djelujući na membranu Leydigeovih stanica. (6)

Koncentracija testosterona u krvi iznosi od 250 do 1000 ng/dL (10-40 nmol/L) (1). Najveći dio testosterona je vezan za SHBG (engl. *sex hormone binding globuline*), dok je manji dio slobodan u krvi i zaslužan je za biološku aktivnost (1). Testosteron regulira svoju proizvodnju mehanizmom negativne povratne sprege s hipofizom i hipotalamusom. Aktivni metaboliti testosterona su dihidrotestosteron (DHT) i estradiol (1).

1.3. Spermatogeneza

Spermatogeneza je proces nastajanja muških spolnih stanica, spermija. Odvija se u sjemenim kanalićima testisa (7). Za proizvodnju spermija bitna je temperatura koja je 2 – 3°C niža od tjelesne temperature. Iz tog razloga testisi su smješteni u mošnji čija građa omogućuje rastezanje kože pri visokim temperaturama, a kontrakciju pri nižim temperaturama (7). Proces spermatogeneze, od zametnih stanica do spermija traje od 42 do 76 dana. Na bazalnoj membrani tubula nalaze se Sertolijeve stanice i spermatogoniji (7). Germinativne stanice su poredane od bazalne membrane prema lumenu od stanica najnižeg stupnja razvoja prema višem. Morfološki se razlikuju spermatogoniji A (blijedi i tamni tip) i spermatogoniji B (1). Mitozom spermatogonija B nastaju dva primarna spermatocita. Iz primarnog spermatocita prvom mejotičkom diobom nastaju dva sekundarna spermatocita. Drugom mejotičkom diobom od dva primarna spermatocita nastaju četiri spermatide (1).

Morfološke i funkcijske promjene kojima spermatida prelazi u spermij naziva se spermiogeneza, a ona obuhvaća redukciju citoplazme, formiranje akrosoma, formiranje vrata i repa (7). Spermiji budu utisnuti u lumen zavijenih kanalića te putuju do nadsjemenika gdje postaju sve pokretniji, a najpokretniji postaju u distalnom dijelu

nadsjemenika. Osim što u kaudi epididimisa dostižu zreli obrazac motiliteta, ovaj dio epididimisa služi i kao spremnik za spermije prije ejakulacije (1).

Ejakulacijom se izbacuju svi pohranjeni spermiji i tada je potrebno od dva do šest dana kako bi se ponovno pohranila odgovarajuća količina spermija (1).

Ejakulat (sperma) se sastoji od spermija i sjemene tekućine koja je smjesa sekreta kanalića testisa, izlučevina prostate, sjemenih mjehurića i uretralnih žlijezdi. Najveći udio volumena čini sekret sjemenih mjehurića i to 80 – 90% (1). U sekretu prostate se nalaze limunska kiselina, proteaze (PSA), cink i poliamini. Djelovanje cinka je antibakterijsko. Prostatični sekret daje specifičan miris ejakulatu po kestenovom cvijetu (1). U sekretu sjemenih mjehurića su prisutni fruktoza, proteaze i prostaglandini (7). Fruktoza služi kao izvor energije spermijima za kretanje. Sekret je lužnat kako bi puferirao kiseli sadržaj vagine (1).

2. Svrha rada

Svrha ovog diplomskog rada je pregledni prikaz uzroka, dijagnostike i liječenja neplodnosti u muškaraca. Unatoč uvriježenom mišljenju kako su žene češće uzrok bračnoj neplodnosti, danas se zna kako je za bračnu neplodnost u 30% slučajeva odgovorna žena, u 30% slučajeva muškarac, u 30% slučajeva i muškarac i žena, a u 10% slučajeva uzrok neplodnosti je nepoznat. Ubrzani način života, poslovne ambicije i ostvarivanje materijalne sigurnosti neki su od razloga zbog kojih parovi sve kasnije odlučuju ostvariti potomstvo (1). Uz stresan život, nezdrave životne navike i pretežito sjedilački način života pojava neplodnosti sve je češća. Liječenje neplodnosti, nije liječenje neplodnog muškarca ili žene, već liječenje para koji želi ostvariti potomstvo.

3. Pregled literature na zadanu temu

3.1. Uzroci muške neplodnosti

Uzroke muške neplodnosti dijelimo na pretestikularne, testikularne i posttestikularne (1).

3.1.1. Pretestikularni uzroci neplodnosti

Svako stanje koje uzrokuje poremećaj u radu osovine hipotalamus-hipofiza može dovesti do hipogonadizma (1). Hipogonadizam označava stanje smanjene produkcije spermija ili testosterona ili oboje.

Razlikujemo hipergonadotropni hipogonadizam i hipogonadotropni hipogonadizam. Ako nastaje kao posljedica primarnog testikularnog poremećaja radi se o hipergonadotropnom hipogonadizmu (1). Ako nastaje kao posljedica hipotalamo-hipofiznog poremećaja radi se o hipogonadotropnom hipogonadizmu koji može biti stečeni ili kongenitalni (1).

Kongenitalni hipogonadotropni hipogonadizam, obzirom na stanje osjeta njuha, dijelimo na anosmički hipogonadotropni hipogonadizam (Kallmanov sindrom) te kongenitalni izolirani hipogonadotropni hipogonadizam (engl. *isolated hypogonadotropic hypogonadism*; IHH) s urednim osjetom njuha (10). Kallmanov sindrom izazvan je mutacijama KAL1 gena te se nasljeđuje ili autosomno recesivno ili autosomno dominantno, X-vezano (10). Karakterizira ga anosmija, GnRH deficijencija, ginekomastija i kriptorhizam (8). Kod IHH nalazi se poremećaj u diferencijaciji GnRH neurona što dovodi do smanjenog ili poremećnog izlučivanja GnRH (8).

Uzroci stečenog hipogonadotropnog hipogonadizma mogu biti organski, funkcionalni ili jatrogeni. (9). Organski uzroci su infekcije, tumori, sustavne bolesti (npr.

sarkoidoza) ili pak trauma. Najčešći tumor je adenom hipofize, ali i drugi infiltrativni procesi mogu biti uzrok hipogonadotropnog hipogonadizma. Funkcionalni hipogonadotropni hipogonadizam najčešće nastaje zbog uzimanja lijekova (anaboličkih steroida i analoga GnRH) koji mehanizmom negativne povratne sprege koče lučenje GnRH (9). Jatrogeni poremećaji posljedica su kirurških zahvata i zračenja.

Mnoge endokrinopatije mogu imati nepovoljan utjecaj na plodnost muškaraca. Hipotireoza dovodi do prevelikog broja spermija abnormalne morfologije, a tireotoksikoza do poremećaja motiliteta spermija (11). I druge endokrinopatije poput nedostatka hormona rasta, hiperprolaktinemije mogu biti uzrok neplodnosti, kao i nedostatak pojedinih enzima poput nedostatak 5 α -reduktaze (1). Pretilost nepovoljno utječe na mušku plodnost zbog hipertermije u području skrotuma, konverzije testosterona u estradiol u adipocitima te genetskih mehanizama (12).

3.1.2. Testikularni uzroci muške neplodnosti

Testikularni uzroci neplodnosti odnose se na patološke promjene u testisu te su najčešće ireverzibilni. Mogu biti prirođeni ili stečeni. Testikularne promjene uzrok su u 50 – 60% slučajeva muške neplodnosti (1,13). Može se raditi o kromosomskim poremećajima, obostranoj anorhiji, utjecaju gonadotoksina, defektnoj aktivnosti androgena, kriptorhizmu, traumi testisa, varikoceli, sistemskim bolestima, vaskularnim, infektivnim i idiopatskim uzrocima (9).

Od kromosomskih poremećaja ističu se Klinefelterov sindrom, XYY sindrom, Sindrom Noonan te mikrodelecija Y kromosoma (15). Klinefelterov sindrom najčešći je od navedenih poremećaja te se javlja u oko 1 na 600 muške novorođenčadi. Kariotip sadrži jedan X kromosom viška, XXY, zbog nerazdvanja X kromosoma u mejotičkoj

diobi (1, 15,16). Osim klasičnog kariotipa, ukoliko do nerazdavanja dođe u kasnijim mitotičkim diobama može nastati mozaični tip Klinefelterovog sindroma (14,15). Obzirom na urednu razvijenost sekundarnih spolnih osobina većina muškaraca zahvaćenih Klinefelterovim sindromom otkrije poremećaj upravo prilikom obrade steriliteta. Kako su zavijeni kanalići testisa zamijenjeni vezivnim tkivom, nema spermatogeneze te je uslijed toga FSH povišen. Funkcija Leydigeovih stanica može biti očuvana, LH ne mora bit povišen, a sekundarne spolne osobine najčešće su razvijene (14,15). Osobe s ovim sindromom ipak češće imaju manje testise, izraženu ginekomastiju i visok rast (1). Ukoliko se biopsijom testisa utvrde postojani dijelovi područja očuvanih tubula s urednim spermijima, može se osobi omogućiti potomstvo metodama asistirane oplodnje (1).

Sindrom Noonan ekvivalent je Turnerovom sindromu u žena. U bolesnika se nalazi kriptorhidizam, atrofija testisa, širok vrat (lat. *pterygium colli*), nizak rast, hipertelorizam i srčane malformacije (1). FSH i LH su povišeni, a potomstvo nije moguće (1).

Sindrom androgene neosjetljivosti je X vezana recesivna bolesti s točkastim mutacijama na genu za androgeni receptor (Xq11-12 regija), a očituje se različitim rasponom kliničke slike – od potpuno feminiziranog vanjskog spolovila u kompletnoj androgenoj neosjetljivosti do tek blago viriliziranog ženskog spolovila ili neadekvatno razvijenog muškog spolovila u parcijalnoj androgenoj neosjetljivosti (16).

Varikocela čini jedan od češćih uzroka neplodnosti, prisutna je u 35% neplodnih muškaraca (1,13). Češća je lijevostrana varikocela obzirom da lijeva spermatična vena ulazi u lijevu renalnu venu pod pravim kutom, dok desna spermatična vena ulazi pod malim kutom u donju šuplju venu (1). Zbog refleksa venske krvi, a time i metabolita nadbubrežne žlijezde, iz renalne u spermatičnu venu, dolazi do nepovoljnog utjecaja

na spermatogenezu, kao i nepovoljnog utjecaja hipoksije, povišenog hidrostatskog tlaka i hipertermije testisa (13). Testis može biti atrofičan, a u spermogramu se može nalaziti manja koncentracija spermija te spermiji smanjene pokretljivosti (1). Inspekcijom skrotuma mogu se uočiti dilatirane vene pampiniformog pleksusa, ukoliko je inspeksijski nalaz uredan, palpira se funikulus spermatikus obostrano, u opuštenom stanju i prvi Valsalvi. Razlikujemo tri stupnja varikocele. Varikocela prvog stupnja palpira se prilikom Valsalvinog manevra, a ukoliko su proširene vene palpabilne bez Valsalvinog manevra govorimo o varikoceli drugog stupnja. Varikocela trećeg stupnja već je vidljiva i kroz kožu skrotuma (1). Dijagnoza se potvrđuje color-Doppler ultrazvučnim pregledom testisa.

Kriptorhizam je najznačajniji kongenitalni uzrok muške neplodnosti. Kriptorhizam označava stanje u kojem se jedan ili oba testisa nisu spustila u skrotum. Ako ne dođe do spuštanja testisa do šestog mjeseca života, mala je vjerojatnost da će se to dogoditi prirodnim putem (1,13). Kriptorhični testisi mogu biti palpabilni i nepalpabilni. Nepalpabilan testis nalazi se u 20% slučajeva te je smješten intraabdominalno ili ga nema (engl. *vanishing testis syndrome*). Palpabilan testis (80%) može biti smješten u ingvinalnom kanalu, izvan kanala ili je ektopičan (1). Liječenje kriptorhizma, odnosno orhidopeksija važna je zbog povećane incidencije steriliteta u kasnijoj životnoj dobi kao i do 40 puta veće vjerojatnosti za razvoja malignoma testisa (najčešće seminoma) (1,13). Bolesnici s jednostranim kriptorhizmom imaju azospermiju u 15% slučajeva, a kod obostranog u 42%. U 30% bolesnika nalazi se oligozoospermija (1).

Od upalnih čimbenika koji mogu dovesti do nastanka neplodnosti muškarca najznačajniji je orhitis uzrokovan virusom mumps. Patofiziološki dolazi do jakog edema u intersticiju te oštećenja egzokrine i enokrine aktivnosti testisa (1). Obzirom kako postoji cijepivo, ova bolest se danas rijetko javlja.

U današnje doba najčešće infekcije muškog urogenitalnog sustava su akutni i kronični prostatovezikulitis, epididimitis i uretritis koji mogu negativno utjecati na plodnost muškaraca (17). Najčešći uzročnici prostatitisa su *Escherichia coli*, *Proteus*, *Klebsiella*, *Chlamydia trachomatis* i urogenitalne mikoplazme. Prostatitis djeluje nepovoljno na sekretornu aktivnost prostate, a ukoliko su zahvaćene seminalne vezikule tada dolazi do sekretorne disfunkcije istih (17,18). Promijenjen je sastav sperme pa tako i broj i pokretljivost spermija te dolazi do stvaranja antitijela na spermije. Kod kroničnog prostatovezikulitisa može doći do opstrukcije ejakulatornih vodova i azoospermije (17). Kod kronične upale prisutne su visoke koncentracije slobodnih radikala čije patofiziološko djelovanje potiču upalni interleukini, citokini i leukociti (17, 18). Povećana koncentracija slobodnih kisikovih radikala destabiliziraju membranu spermija lipidnom peroksidacijom te na taj način kompromitiraju proces kapacitacije, ali i motilitet, morfologiju spermija, gensku strukturu spermija te potiču stvaranje antitijela na spermije (19). U membrani spermija dolazi do pada koncentracije nezasićenih masnih kiselina i do porasta zasićenih masnih kiselina što dovodi do smanjene propusnosti membrane spermije i smanjene akrosomske aktivnosti spermija (17). Liječenje antibioticima izliječit će upalu, no šteta nanescena djelovanjem slobodnih radikala ostaje trajna (17).

U epididimitisu, a zbog oštećenja barijere krv – testis može doći do nastanka citotoksičnih antitijela na spermije. Također, može doći do opstrukcije koju možemo liječiti mikrokirurški (epididimovazostomija).

Uretritis, bilo akutni ili kronični može dovesti do razvoja striktura mokraćne cijevi. Posljedično dolazi do refluksa urina i bakterija u prostatu i sjemene vezikule (17).

Što se tiče lijekova koji nepovoljno djeluju na spermatogenezu ističu se kemoterapeutici koji dovode do smanjene spermatogeneze, a moguće i aneuploidije

autosomnih i spolnih kromosoma. Stoga se muškarcima preporuča krioprezervacija prije početka kemoterapije, kao i kontracepcija i do dvije godine po završetku kemoterapije (1).

Osim kemoterapeutika i drugi lijekovi poput antibiotika (nitrofurantion, eritromicin, gentamicin, tetraciklini) imaju negativan utjecaj na mušku plodnost. Unos i izlaganje teškim metalima (živa, olovo), kadmiju, arsenu, povišenoj toplini (sauna, kupke), alkoholu, cigaretama, marihuani negativno utječe na spermatogenezu (1, 21).

Od sistemskih bolesti ističe se jetreno i bubrežno zatajenje te anemija srpastih stanica nepovoljnim djelovanjem na spermatogenezu (1).

3.1.3. Posttestikularni uzroci neplodnosti

Posttestikularni uzroci neplodnosti čine ona stanja koja ometaju odvodnju spermija od testisa do uretre, a mogu biti prirođeni ili stečeni (1). Također, mogu biti na razini funkcije spermija, kanalnog sustava, erekcije ili ejakulacije (1).

Opstrukcija duktusa deferensa može biti kongenitalna ili stečena. Najčešći kongenitalni uzrok opstruktivnoj azospermiji je CBAVD (engl. *congenital bilateral absence of the vas deferens*) i često je povezan sa cističnom fibrozom (22,23). Fizikalnim pregledom ne palpira se duktus deferens, a transrektalnim ultrazvukom se ne uočavaju seminalne vezikule. Ejakulat je smanjenog volumena i bez spermija (1,22, 23). Spermatogeneza je uredna pa se metodama medicinski potpomognute oplodnje može ostvariti potomstvo (1).

Ostale kongenitalne obstrukcije čine Young-ov sindrom, idiopatska opstrukcija nadsjemenika, opstrukcija ejakulatornih kanala (1). Uzroci opstrukcije ejakulatornih vodova najčešće su fibroza nastala nakon upalnih procesa i ciste prostate (1).

Vazektomija, koja se izvodi s namjerom sterilizacije, oblik je stečene obstrukcije duktusa deferensa. Određeni dio muškaraca, najčešće zbog promjena životnih uvjeta (npr. promjena partnera), želi ponovno uspostavljanje kontinuiteta sjemenovoda radi ostvarivanja potomstva fiziološkim putem (1).

Epididimitis je najčešći stečeni uzrok opstrukcije izvodnih kanala, a najčešći uzročnici su koliformne bakterije. Kod spolno aktivnih muškaraca najčešći uzročnici su *Neisseria gonorrhoeae* i *Chlamydia trachomatis*. Upalu je potrebno na vrijeme prepoznati i liječiti kako bi se oštećenje svelo na minimum (17).

Od poremećaja funkcije spermija ističe se *Kartegenerov sindrom* koji se naslijeđuje autosomno-recesivno te ga obilježava nepokretnost spermija. Spermiji su sposobni za oplodnju jajne stanice putem intracitoplazmatske injekcije spermija (24).

Ereksijska disfunkcija je nemogućnost postizanja ili održavanja erekcije dostatne za zadovoljavajuću spolnu aktivnost. Uzroci su organske ili psihogene prirode. Za erekciju je potrebna sinergija vaskularnog, endokrinološkog, centralnog i perifernog sustava. Ukoliko na nekoj od navedenih razina dođe do disbalansa može se javiti erektilna disfunkcija (1,13). Oko polovice muškaraca iznad 50. godine ima neki oblik erektilne disfunkcije. Danas se uspješno liječi inhibitorima fosfodiesteraze tipa 5 (sildenafil, tadalafil), vakuum napravama i konstriktivnim prstenovima koji čine prvu liniju liječenja. Drugu liniju čine intrakavernozne injekcije i intrauretralni pripravci, dok su penilne proteze treća linija liječenja erekcijske disfunkcije (1).

Stanja zbog kojih dolazi do denervacije (ozljede kralješnične moždine, dijabetes melitus, multipla skleroza, kirurški zahvati u retroperitoneumu) dovode do funkcijskog oštećenja peristaltike duktusa deferensa i smanjenog tonusa unutrašnjeg sfinktera uretre što rezultira neuspješnom emisijom ili retrogradnom ejakulacijom (1).

I drugi koitalni poremećaji poput hipospadije, anorgazmije, inhibirane ejakulacije i smanjenog libida. Neadekvatno planiranje spolnih odnosa (određivanje plodnih dana i preučestali spolni odnosi) mogu biti uzrokom steriliteta (25).

3.2. Dijagnostika muške neplodnosti

Evaluacija muške neplodnosti zasniva se na anamnezi, fizikalnom pregledu, analizi sjemena i provjeri hormonskog statusa.(1,13)

Dobra anamneza i fizikalni pregled donose preko polovice podataka potrebnih za otkrivanje uzroka muške neplodnosti (1,13). Potrebno je ispitati kompletnu medicinsku anamnezu s naglaskom na podatke o sistemskim bolestima (dijabetes, neurološke bolesti), kongenitalnim bolestima, kirurškim zahvatima u abdomenu, zdjelici i urogenitalnom sustavu. Anamnezu je potrebno usmjeriti na ispitivanje mogućih čimbenika neplodnosti. Važna je seksualna anamneza: učestalost i vremensko planiranje spolnih odnosa, kvaliteta erekcije, korištenje kontracepcije, lubrikanata, broj trudnoća s istim ili drugim partnerom. Potrebno je ispitati izlaganje čimbenicima koji nepovoljno utječu na plodnost kao što su ionizirajuće zračenje, alkohol, pušenje, marihuana, teški metali (17). Treba ispitati postojanje spolno prenosive bolesti, kao i drugih oboljenja urogenitalnog sustava te uzimanje lijekova (androgeni, estrogeni).

Fizikalnim pregledom provjeravamo postojanje sekundarnih spolnih osobina. Inspekcijom i palpacijom utvrđujemo postojanje testisa, njegovu veličinu i konzistenciju. Inspekcijom se mogu uočiti proširene vene pampiniformnog pleksusa ako postoji varikocela (1,13). Palpacijom prostate provjerava se postojanje upale, ciste ili karcinoma (1). Kod pregleda penisa važno je obratiti pažnju na postojanje fimoze, hipospadije ili plastične induracije penisa (morbus Peyronie) (1).

Što se tiče laboratorijskih nalaza rutinski se vade kompletna krvna slika, urin i urinokultura.

3.2.1. Spermogram

Najvažniji dijagnostički parametar muške neplodnosti je analiza ejakulata. Na proizvodnju i kvalitetu ejakulata utječu promjenjivi i nepromjenjivi čimbenici (7). Unutranji čimbenici na koje se ne može utjecati su veličina i aktivnost sjemenika te zaostatak sperme od posljednje ejakulacije. Vanjski čimbenici na koje se može utjecati su apstinencija, uzimanje određenih lijekova i temperatura (7).

Ejakulat se prikuplja masturbacijom u široku posudu, koitusom interruptusom ili ejakulacijom u poseban nespermicidni kondom tijekom spolnog odnosa. Kvaliteta ejakulata održiva je u rasponu od 20⁰C do 37⁰C, no važno je da bude u istim temperaturnim uvjetima od uzimanja uzorka do dostave u laboratorij (7). Preporuka je obaviti uzimanje uzorka u laboratoriju kako bi se izbjegle promjene temperature. Najbolje je analizu obaviti unutar sat vremena. U slučaju kada je prvi nalaz ejakulata patološki, preporuča se ponoviti analizu ejakulata za tri do četiri tjedna. Ako postoji značajna varijacija u kvaliteti tih uzoraka potrebno je ponoviti analizu za 3 mjeseca (1). Ejakulat je najbolje dati nakon apstinencije od dva do pet dana jer je tada kvaliteta spermija najbolja. Kod prekratke apstinencije spermiji su nezreli, a kod preduge se nakupljaju u nadsjemeniku i vremenom se smanjuje njihova pokretljivost i fertilni potencijal (7). Analiza ejakulata podliježe makroskopskom i mikroskopskom pregledu (7).

Makroskopski pregled

Odmah po prikupljanju uzorka ejakulata započinje makroskopski pregled. Ejakulat na sobnoj temperaturi ili inkubatoru na 37⁰C podliježe likvefakciji, procesu u

kojem ejakulat prelazi u homogenu tekuću smjesu (7). Nakon toga određuje se njen izgled, viskoznost, miris, volumen i pH.

Normalni volumen ejakulata je $\geq 1,5$ ml. Manji volumen može upućivati na neadekvatno uzorkovanje, retrogradnu ejakulaciju, obstrukciju odvodnih kanalića, hipogonadizam ili upalu spolnih organa, a povećani volumen upućuje na eksudat kod upale spolnih organa (1,7).

Normalna boja je prozirno bijela. Mutna boja upućuje na nisku koncentraciju spermija. Crveno-smeđa upućuje na prisutnost eritrocita (hematospermija), a žuta boja na ikterus ili uzimanje određenih vitamina i droga (1,7).

Viskoznost se određuje uzimanje uzorka iz pipete, a normalne su male kapi ili niti dugačke do 2 cm. Ako se uzorak razvlači više od 2 cm znači da je viskoznost abnormalna i označava se kolika je (1,7).

Miris ejakulata je miris kestenova cvijeta. Mjerenje pH pokazatelj je sinergije u lučenju spolnih žlijezda (lužnatog sadržaja iz seminalnih vezikula i kiselog sadržaja iz prostate) te su referentne vrijednosti oko 7,2 (1,7).

Mikroskopska analiza

Mikroskopskom analizom određuje se motilitet, vitalnost, aglutinacija, morfologija, broj i koncentracija spermija (7).

Aglutinacija označava međusobno sljepljivanje pokretnih spermija. Postoje 4 stupnja aglutinacije. Za prvi stupanj značajno je < 10 spermija u aglutinatu, za drugi stupanj od 10 do 50 spermija u aglutinatu, a za treći > 50 spermija u aglutinatu. Četvrti stupanj podrazumijeva aglutinaciju svih spermija u ejakulatu (7).

Obzirom na pokretljivost, spermije dijelimo u tri kategorije: progresivno pokretni (PR), neprogresivno pokretni (NP), nepokretni (IM) (7). Progresivno pokretni se aktivno kreću, linearno ili kružno. Neprogresivno pokretni plivaju u malim krugovima, kreću se bičem ili glavom, no nema aktivnog progresivnog kretanja. Nepokretni spermiji ne kreću se uopće (7). U ejakulatu je poželjno imati >40% pokretnih spermija, odnosno >32% progresivno pokretnih spermija (26).

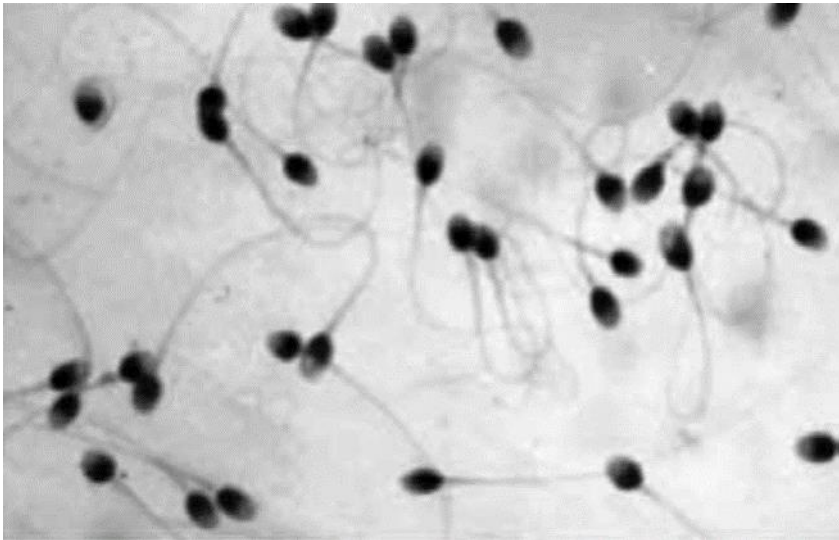
Vitalnost označava postotak živih spermatozoida, donja referentna vrijednost je 58% (1,7).

Reproduktivna sposobnost muškarca izravno ovisi o broju i koncentraciji spermija. Koncentracija označava broj spermija po jedinici volumena i prema posljednjoj WHO klasifikaciji donja granica je 15×10^6 spermija/ml (7). Kako na koncentraciju spermija utječe volumen izlučene tekućine iz prostate i sjemenovoda ona nije pokazatelj funkcije testisa.

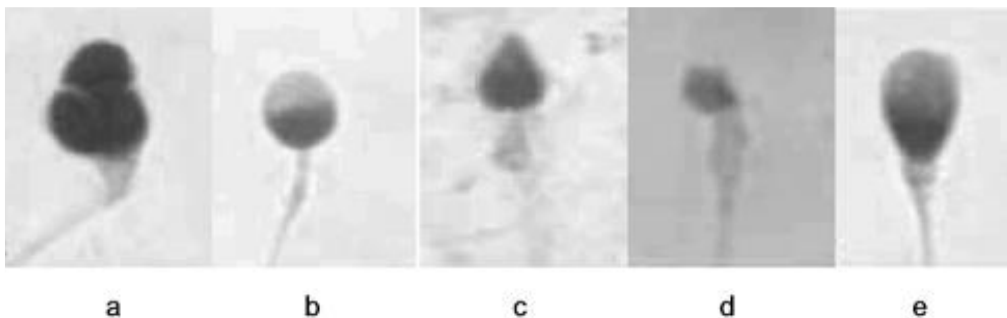
U uzorku se broje i nezreli spermiji i leukociti kojih ne bi smjelo biti jer ukazuju na patološko zbivanje (7).

Morfološka analiza spermija određuje se iz obojenog preparata. Promatra se sveukupni izgled spermija, veličina glava, vrata, repa i njihov međusobni odnos. Normalno je >4% morfološki normalnih spermija (1). Morfološki normalan spermij ima ovalnu glavu koja se konusno sužava i prelazi u vrat koji prelazi u rep ravnih kontura. Patološke promjene mogu zahvatiti glavu, vrat ili rep ili biti kombinacija više abnormalnosti (7). Patološke promjene glave očituju se kao prevelika, premala, okrugla, šiljasta, dvostruka ili pak trostruka glava. Vrat patološki bude zadebljan, a rep može biti savijen, slomljen ili dvostruki (7).

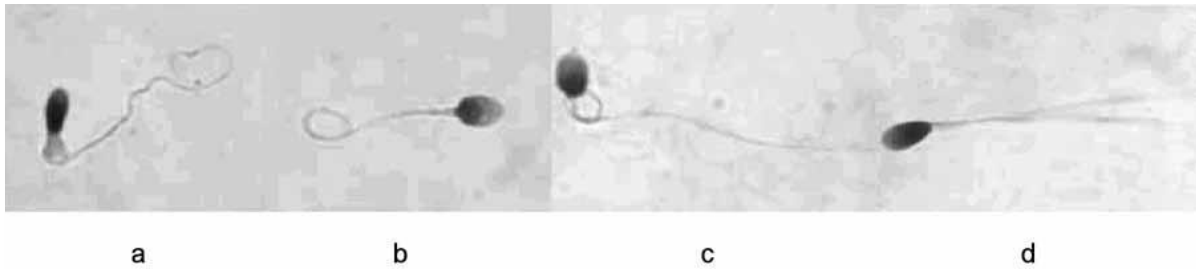
Mjerenje fruktoze u ejakulatu daje podatke o sekretornoj aktivnosti sjemenih mjehurića. Fruktoza je normalno prisutna u koncentraciji 120-450 mg/dl, smanjenje koncentracije ili odsutnost upućuje na nepostojanje seminalnih vezikula, upalu, opstrukciju ili androgenu deficijenciju (1).



Slika 1. Na slici su prikazani spermiji normalna izgleda (7).



Slika 2. Na slici su prikazani patološki oblici glave spermija: 2a-trostruka glava, 2b okrugla glava, 2c-šiljasta glava, 2d-premala glava, 2e-prevelika glava (7).



Slika 3. Patološki oblici repa spermija: 3abc-savijeni rep, 3-dvostruki rep (7).

Ejakulat može biti opisan kao aspermija, azoospermija, oligozoospermija, astenozoospermija, teratozoospermija i nekrozoospermija (1).

Aspermija predstavlja odsutnost ejakulata, a azoospermija odsutnost spermija. Oligozoospermija je definirana smanjenom koncentracijom spermija (<15 mil/ml), teratozoospermija smanjenim brojem morfološki normalnih spermija (>4%) dok manje od 32% progresivno pokretnih spermija označava astenozoospermiju. Nekrozoospermija označava prisustvo mrtvih spermija (1).

Endokrinološka obrada potrebna je kada je koncentracija spermija manja od 10 mil/ml, ako je volumen ejakulata manji od 1,5 ml, kod postojanja smanjenog libida ili erektilne disfunkcije. Rutinski se određuje jutarnja razina testosterona i FSH, a po potrebi može se obrada proširiti i na određivanje LH, prolaktina, SHBG, estradiola, tireostimulirajućeg hormona, tiroksina, trijodtironina i hormona rasta (1).

Povišeni FSH i LH upućuju na primarni hipogonadizam. Normalne razine FSH i LH upućuju na posttestikularni uzrok neplodnosti, a snižene vrijednosti na sekundarni hipogonadizam (1, 27).

Ako je uzrok neplodnosti nepoznat, postoji poremećaj kretanja spermija, aglutinacija spermija ili CBAVD indicirano je određivanje antispermijskih protutijela u

serumu ili vezanih na spermije (23). Nalaz više od milijun leukocita po mililitru ejakulata upućuje na genitourinarnu infekciju koju je potrebno liječiti antibioticima (1).

U slučaju sumnje na kromosomske anomalije ili određene sindrome indikativno je učiniti kromosomsko testiranje. Elektronskom mikroskopijom spermija provjerava se prisutnost ultrastrukturnih promjena (1). Za procjenu penetrantnosti spermija radi se postkoitalni test (engl. postcoital test, PCT) interakcije spermija i cervikalne sluzi.

Radiološke pretrage koje se rutinski primjenjuju prilikom obrade steriliteta su ultrazvuk abdomena, ultrazvuk i color Doppler skrotuma i transrektalni ultrazvuk (1).

Biopsija testisa izvodi se jedino uz krioprezervaciju dijela tkiva u slučaju pronalaska morfološki normalnog spermija (spermatide) u hemalaun – eozin preparatu (13).

Preporučena genetska testiranja kod muške neplodnosti su određivanje kariotipa u neobstruktivnoj azoospermiji, teški oblik oligozoospermije ($<10 \times 10^6/\text{ml}$). Testiranje na mikordelecije Y kromosoma indicirano je kod azoospermije i teškog oblika oligozoospermije (28). Provjera mutacije CFTR gena indicirana je kod azoospermije kombinirane sa CBAVD te teškog oblika oligozoospermije s CUAVD (kongenitalna unilaterana ageneza vas deferensa) (29). Testiranje KAL 1 gena indicirano je kod azoospermije s hipogonadotropnim hipogonadizmom, a provjera androgenog receptora kod sumnje na androgenu neosjetljivost (8,14).

3.3. Liječenje

Liječenje neplodnosti podrazumijeva dijagnostičku evaluaciju i liječenje oba partnera kako bi mogli ostvariti potomstvo. Potreban je multidisciplinarnan tim kojeg čine urolozi, ginekolozi, endokrinolozi, dermatovenerolozi, citolozi i psiholozi (1). Liječenje neplodnosti temelji se na kirurškim, nekirurškim metodama i metodama asistirane

oplodnje (1,13). U slučaju da nijedna metoda nema uspjeha u obzir dolazi posvajanje djeteta.

Kod pretestikularnih uzroka problem nastaje u osovini hipotalamus – hipofiza te je endokrinološke prirode. Prisutna je hormonska netavnoteža koja se korigira hormonskom nadomjesnom terapijom (30). Ukoliko postoji tumor koji proizvodi androgene, estrogene hormone ili prolaktin potrebno ga je liječiti (1,13, 30). Ako postoji egzogeni unos hormona, isto je potrebno obustaviti radi regulacije osi hipotalamus – hipofiza – testis. Ako postoji neka druga endokrinopatija koja negativno utječe na plodnost u muškaraca potrebno ju je liječiti (11,12).

Kod testikularnih uzroka infertiliteta ukoliko se radi o određenim kromosomopatijama dovoljno je hormonsko liječenje, no za neke su potrebne metode IVF (13). Važno je biti oprezan kako se kromosomske ili genetske abnormalnosti ne bi prenijele na potomstvo.

Kriptorhizam se liječi hormonski i kirurški. Hormonsko liječenje temelji se na primjeni hCG (humani korionski gonadotropin) i GnRH (1,30). Primjenjuje se kod starije djece i pozicije testisa ispod vanjskog ingvinalnog prstena. Kirurško liječenje se obavlja između 6. i 18. mjeseca života (1). Već nakon godine dana kod nespuštenog testisa postoje promjene u germinativnom epitelu pa se tako javlja azoospermija u 40 % slučajeva. Rizik za razvoj malignoma povećan je do 40 puta, stoga nije preporučljivo odlaganje operacije (1). Kirurški zahvat (orhidopeksija) izvodi se otvorenim kirurškim pristupom ili laparoskopijom. Izvodi se u jednom ili dva akta (1).

Varikocelu liječimo nekirurškim i kirurškim metodama. Nekirurško liječenje čini perkutana embolizacija varikoznih spermatičnih vena. Indikacije za kirurško liječenje su klinički dokazana varikocela s patološkim nalazima spermiograma, atrofičan testis

s varikocelom drugog i trećeg stupnja, bol u testisu ili estetska smetnja za bolesnika (31). Može se koristiti otvoreni kirurški pristup i laparoskopija. Kod otvorenih kirurških pristupa razlikujemo retroperitonealni, ingvinalni i subingvinalni pristup. Komplikacije retroperitonealnog pristupa su hidrocela i recidiv varikocele (1). Ingvinalni i subingvinalni pristup su zahtjevniji s obzirom da je potrebno mikrokirurško odvajanje spermatične vene od arterije i limfnih žila, no manja je vjerojatnost komplikacija u vidu recidiva varikocele ili nastajanja hidrocele (1).

Reguliran unos alkohola, prestanak pušenja, apstinencija od marihuane i ostalih droga, izbjegavanje vrućina (tople kupke, sauna) može poboljšati kvalitetu spermija (32). Izbjegavanje nekih lijekova koji negativno utječu na plodnost poput nitrofurantiona, cimetidina, sulfasalazina također je važno u poboljšanju kvalitete sjemena (1).

Velike mogućosti liječenja postoje kod posttestikularnih uzroka neplodnosti, posebice kod opstrukcije izvodnih kanala. Izvode se skrotalne i ingvinalne vazostomije (1). Skrotalna se izvodi u slučaju vazektomije, a ingvinalna nakon jatrogenog oštećenja sjemenovoda. Opstrukcija ejakulatornih vodova liječi se transuretralnom elektroresekcijom ejakulatornih vodova (engl. *transurethral resection of ejaculatory ducts*; TURED), zahvat se izvodi do pojave sjemenske tekućine (33). Gore navedene metode omogućuju postizanje trudnoće prirodnim putem no ako nemaju uspjeha mogu se primjeniti metode asistirane oplodnje (1).

Asistirana oplodnja označava manipulaciju spermijem, jajnom stanicom ili oboma. Postoje in vivo i in vitro postupci asistirane oplodnje. In vivo proces se odvija u maternici, dok se in vitro odvija u kontroliranim laboratorijskim uvjetima.

Intrauterina inseminacija (IUI) je postupak pri kojem kateterom unosimo obrađene spermije u maternicu (34). Ovaj se postupak primjenjuje kad postoji abnormalnost zbog koje je onemogućen adekvatan prijenos sjemena u vaginu kao kod ekrecijske disfunkcije, hipospadije, retrogradne ejakulacije (34, 35). Indikacije su još i dispareunija, abnormalna cervikalna sluz i infertilitet nepoznatog uzroka (34). Prednost IUI je što se spermiji odvajaju od leukocita i citoplazme te je stoga moguća oplodnja HIV i HCV muškaraca bez straha od zaraze (1, 34).

„In vitro“ fertilizacija (IVF) izvodi se u kontroliranim laboratorijskim uvjetima gdje se događa oplodnja jajne stanice spermijem (36). Hiperstimulacijom jajnika, potom aspiracijom pod kontrolom ultrazvuka dobiva se jajna stanica koja se inkubira zajedno sa spermijem (36, 37). Nakon oplodnje embriji se kultiviraju 3 dana te prenose u maternicu. Implantira se 25 % prenesenih embrija (1,38).

Kod intracitoplazmatske injekcije spermija (ICSI) spermij se injicira direktno u jajnu stanicu. Indikacije su mali broj spermija, neuspjeli prethodni pokušaji IVF (39). Zahvat je skup te ne čini prvu liniju liječenja (39, 40).

Ako ne postoje vijabilni spermiji u ejakulatu potrebno ih je dobiti aspiracijom spermija iz testisa, aspiracijom seminalnih vezikula, aspiracijom iz duktusa deferensa, perkutanom aspiracijom iz epididimisa, mikrokirurškom aspiracijom spermija iz epididimisa, mikrokirurškom ekstrakcijom spermija iz testisa. Perkutani postupci su jeftiniji i kraće traju, no mikrokirurškim postupcima ćemo dobiti veću količinu spermija koje možemo krioprezervirati (1,40).

4. Rasprava

Fertilna moć ljudi znatno je niža od fertilnog potencijala većine životinjskih vrsta. Žena ima mogućnost trudnoće jednom mjesečno i to za vrijeme plodnih dana. Velik udio embrija s velikim abnormalnostima prirodnom selekcijom bude odbačen, u prvim danima, stoga dio trudnoća ostane neprepoznat. Ljudskom plodnošću može se upravljati korištenjem kontraceptivnih metoda. Psihosocijalni čimbenici isto tako utječu na planiranje djece te je u trendu manji broj djece nego ranije. Današnji parovi, u odnosu na ranije, sve kasnije planiraju djecu. Sve navedeno ukazuje na sve veći problem neplodnosti mnogih bračnih parova. Nekada se pažnja usmjeravala na evaluaciju ženskog partnera, no s vremenom se uočila znatna učestalost muške neplodnosti (1).

Razlikujemo pretestikularne, testikularne i posttestikularne uzroke muške neplodnosti. Testikularni uzroci su najčešći. S obzirom na raznoliku etiologiju muške neplodnosti, evaluacija iste zahtjeva objedinjen i multidiscipliniran pristup bračnom paru (13). Detaljna i iscrpna anamneza, kao i fizikalan pregled preduvjet su nastavka dijagnostike neplodnosti.

Ključna pretraga u procjeni muške neplodnosti svakako je spermogram, odnosno analiza ejakulata (7). Ukoliko je potrebna opsežnija procjena neplodnosti može se posegnuti za dodatnim pretragama kao što su postkoitalni test i test pentracije spermija kojima se procjenjuje funkcionalna sposobnost spermija. Kromosomska analiza, biopsija testisa, slikovne pretrage također imaju važno mjesto u evaluaciji muške neplodnosti (1). Svrha dijagnostike je identificirati reverzibilne uzroke neplodnosti, kako bi se isti mogli liječiti na odgovarajući način (13).

Pristup i liječenje svakog pacijenta je individualno. Ukoliko se uzroci ne mogu liječiti, u obzir dolaze metode asistirane oplodnje. Ako ništa od navedenog nema uspjeha ili nije moguće, u obzir dolazi posvajanje djeteta (1).

5. Zaključak

Neploidnost, definirana kao nemogućnost začeća (ili nemogućnost postizanja trudnoće) unutar godine dana redovitih i nezaštićenih spolnih odnosa pogađa 10 – 20 % parova, a u 30% slučajeva uzrok je u muškim faktorima (1).

Etiologiju čine pretestikularni, testikularni i posttestikularni uzroci. Kod pretestikularnih uzroka prevladava hipogonadizam i druge endokrinopatije. Testikularni uzroci javljaju se u više od polovice neplodnih muškaraca, a najčešći su varikocela, kriptorhizam, Klinefelterov sindrom, nepovoljan utjecaj lijekova i posljedice infekcija. Posttestikularni uzroci obuhvaćaju ona stanja u kojima je ometan prijenos spermija od testisa do uretre (1). Najčešće se radi o opstrukciji odvodnih puteva zbog nastanka striktura nakon upalnih događaja, no uzroci opstrukcije mogu biti i kongenitalni (13). Posttestikularni uzroci su i erektilna disfunkcija, preuranjena ejakulacija i drugi koitalni poremećaji.

Dijagnostika infertiliteta temelji se na anamnezi, klinčkom pregledu, hormonskom statusu, analizi ejakulata, radiološkim pretragama. Ako je potrebno može se dodatno proširiti na biopsiju testisa (1). Analiza ejakulata (spermiogram) je najvažniji dijagnostički parametar (7,13). Svrha evaluacije muške neplodnosti je otkriti ireverzibilne uzroke i liječiti ih.

Liječenje neplodnosti temelji se na nekirurškim, kirurškim i metodama asistiranе oplodnje (IUI, IVF, ICSI). Ako nijedan oblik liječenja nema uspjeha u obzir dolazi posvajanje djeteta (1).

6. Sažetak

Neploidnost je nemogućnost začeća unutar godine dana redovitih i nezaštićenih spolnih odnosa. Muški uzroci neplodnosti čine gotovo jednu trećinu svih uzroka, no problem neplodnosti nije problem pojedinca, već problem para (1). Etiološki razlikujemo pretestikularne, testikularne i posttestikularne uzroke neplodnosti. Pretestikularne razloge nalazimo u poremećenoj osovini hipotalamus – hipofiza – testis pri čemu posljedično dolazi do smanjene sinteze testosterona i poremećaja spermatogeneze. Testikularni uzroci odnose se na patološke promjene u testisu te čine polovicu svih uzroka neplodnosti, a najčešće se radi o varikoceli, kriptorhizmu, Klinefelterovom sindromu. Posttestikularni uzroci obuhvaćaju ona stanja koja ometaju odvodnju spermija od testisa do uretre, a mogu biti na razini funkcije spermija, kanalnog sustava, ejakulacije ili erekcije (1,13). Dijagnostika neplodnosti temelji se na anamnezi, kliničkom pregledu, hormonskom statusu, analizi ejakulata, radiološkim pretragama, biopsiji testisa. Analiza ejakulata (spermiogram) je najvažniji dijagnostički parametar (7,13). Svrha evaluacije infertiliteta je otkriti ireverzibilne uzroke i pravodobno ih liječiti. Liječenje neplodnosti temelji se na kirurškim i nekirurškim metodama te metodama asistiranе oplodnje (IUI, IVF, ICSI). Ako nijedan oblik liječenja nema uspjeha u obzir dolazi posvojenje djeteta (1).

Ključne riječi: muška neplodnost, pretestikularni uzroci, testikularni uzroci, posttestikularni uzroci, spermiogram, metode asistiranе oplodnje

7. Summary

Infertility is the inability of a sexually active, non-contracepting couple to achieve spontaneous pregnancy in one year. Approximately 30% of all infertility cases are due to male infertility. But when treating a couple with fertility issue, we need to evaluate and treat both partners. Etiologically there are pretesticular, testicular and posttesticular causes of infertility. Pretesticular causes are related to hypothalamus – pituitary axis disturbance, resulting in insufficient testosterone production or abnormal spermatogenesis. The testicular causes are related to pathological changes in the testicle. Varicocele, cryptorchism, Klinefelter syndrome are the most common testicular reason for infertility. Posttesticular causes include conditions that interfere with sperm transport from the testicle to the urethra, and can be due to sperm motility malfunction, duct obstruction, disorders of ejaculation or due to erectile dysfunction. Diagnosis of infertility is based on anamnesis, clinical examination, hormonal status, semen analysis, radiological examinations, testicular biopsy. The semen analysis is the most important diagnostic parameter. The purpose of the infertility evaluation is to detect potentially reversible causes. Infertility treatment is based on surgical, non-surgical methods and assisted reproductive technology (IUI, IVF, ICSI). If assisted reproductive technology is insufficient, child adoption could be considered.

Keywords: men infertility, pretesticular causes, testicular causes, posttesticular causes, semen analysis, assisted reproductive technology

8. Literatura

1. Gršković A, Dimec D. Sterilitet. U: Fučkar Ž, Španjol J i sur. Urologija II. Rijeka: Medicinski fakultet Sveučilišta u Rijeci, 2013; str. 271-87.
2. World Health Organisation. WHO manual for the standardised investigation and diagnosis of the infertile couple. Cambridge, UK: Cambridge University Press; 2000.
3. Križan Z. Kompendij anatomije čovjeka. 3. izd. 3. dio, Pregled građe grudi, trbuha, zdjelice, noge i ruke: za studente opće medicine i stomatologije. Zagreb: Školska knjiga 1997;182-94.
4. Krmpotić Nemanić J, Marušić A. Systema genitalia. U Krmpotić Nemanić J, Marušić A. Anatomija čovjeka. Zagreb: Medicinska naklada; 2007; str. 376-89.
5. Bobinac D, Marić I, Zoričić Cvek S. Anatomija trbušne i zdjelice šupljine, urogenitalni sustav. U: Fučkar Ž, Španjol J i sur. Urologija I. Rijeka: Medicinski fakultet Sveučilišta u Rijeci, 2013; str. 27-69.
6. Guyton AC, Hall JE. Medicinska fiziologija. 10. izd. Zagreb: Medicinska naklada, 2003.
7. Jedrejčić K, Banković Radovanović P, Honović L. Spermogram – prikaz novih smjernica WHO i promjene u izradi. Glas. pul. Boln 2013;Vol IX/1:26-30.
8. Radiopaedia.org [Internet]. Hacking C, Gailard F. Kallman syndrome. [citirano 16.6.2019] Dostupno na: <https://radiopaedia.org/articles/kallmann-syndrome>
9. Malić D. Homoinseminacija i in vitro fertilizacija u liječenju muške neplodnosti [Diplomski rad]. Zagreb: Sveučilište u Zagrebu, Medicinski fakultet; 2018 [pristupljeno 16.06.2019.] Dostupno na: <https://urn.nsk.hr/urn:nbn:hr:105:131787>

10. Salenave S, Trabado S, Maione L, Brailly-Tabard S, Young J. Male acquired hypogonadotropic hypogonadism: diagnosis and treatment. *Ann Endocrinol* 2012;73(2):141–6.
11. Nikoobakht MR, Aloosh M, Nikoobakht N, Mehri AR, Biniaz F, Karjalainen MA. The role of hypothyroidism in male infertility and erectile dysfunction. *Urol J*. 2012;9(1):405–9.
12. Kasum M, Anić-Jurica S, Čehić E, Klepac-Pulanić T, Juras J, Žužul K. Influence of male obesity on fertility. *Acta Clin Croat* 2016;55:301–8.
13. Jungwirth A, Giwercman A, Tournaye H, Diemer T, Kopa Z, Dohle G, Krausz C, EAU Working Group on Male Infertility. European Association of Urology Guidelines on Male Infertility: the 2012 update (Guidelines). *Eur Urol*. 2012;62(2):324–32.
14. Stipoljev F. Genetski uzroci neplodnosti. [Tematski rad]. *Medicina* 2007;43:279–84.
15. Röpke A, Tüttelmann F. Aberrations of the X chromosome as cause of male infertility. *Eur J Endocrinol* 2017 Nov;177(5):R249-R259.
16. Nagirnaja L, Aston KI, Conrad DF. The Genetic intersection of male infertility and cancer. *Fertil Steril* 2018;109(1):20–6.
17. Parazajder J. Muška neplodnost povezana s urogenitalnim infekcijama. *Medicus* 2006. Vol. 15, No. 2, 299–302.
18. Saleh RA, Agarwal A. Oxidative stress and male infertility: From research bench to clinical practice. *J. Androl* 2002;23:737–52.
19. Potts JM, Pasqualotto FF. Seminal oxidative stress in patients with chronic prostatitis. *Andrologia* 2003;35:304–8.

20. EAU Guidelines on male infertility. Male accessory gland infections. EAU Health care office. *Eur Urol* 2005;48:703–11.
21. Rajanahally S, Raheem O, Rogers M, Brisbane W, Ostrowski K, Lendvay T, Walsh T. The relationship between cannabis and male infertility, sexual health and neoplasm: a systemic review. *Andrology* 2019;7(2):139–47.
22. Grzegorzczak V, Rives N, Sibert L, Dominique S, Macé B. Management of male infertility due to congenital bilateral absence of vas deferens should not ignore the diagnosis of cystic fibrosis. *Andrologia* 2012;44(5):358–62.
23. Lissens W, Mercier B, Tournaye H, Bonduelle M, Férec C, Seneca S, Devroey P, Silber S, Van Steirteghem A, Liebaers I. Cystic fibrosis and infertility caused by congenital bilateral absence of the vas deferens and related clinical entities. *Hum Reprod* 1996;11 Suppl 4:55–78.
24. Skeik N, Jabr F. Kartagener syndrome. *Int J Gen Med* 2011;4:41-3.
25. Rowland D, McMahon CG, Abdo C i sur. Disorders of orgasm and ejaculation in men. *J Sex Med* 2010;7:1668–86.
26. WHO, WHO Laboratory Manual for the Examination and Processing of Human Semen, in 5th edn. 2010.
27. Male Infertility Best Practice Policy Committee of the American Urological Association;Practice Committee of the American Society for Reproductive Medicine. Report on varicocele and infertility. *Fertil Steril* 2004;82(1):142–45.
28. de Sousa Filho EP, Christofolini DM, Barbosa CP, Glina S, Bianco B. Y chromosome microdeletions and varicocele as aetiological factors of male infertility: Across-sectional study. *Andrologia* 2017;50(3), e12938.

29. Manno M, Tomei F, Maruzzi D, Di Filippo L, Garbeglio A. A case report of CUAVD with azoospermia: a proposal of a rational diagnostic approach. *Arch Ital Urol Androl* 2003;75(1):257.
30. Calogero AE, Condorelli RA, Russo GI, La Vignera S. Conservative Nonhormonal Options for the Treatment of Male Infertility: Antibiotics, Anti-Inflammatory Drugs, and Antioxidants. *BioMed Research International* 2017;
31. Evers JH, Collins J, Clarke J. Surgery or embolisation for varicoceles in subfertile men. *Cochrane Database Syst Rev* 2009 Jan 21;(1):CD000479.
32. Salenave S, Trabado S, Maione L, Brailly-Tabard S, Young J. Male acquired hypogonadotropic hypogonadism: diagnosis and treatment. *Ann Endocrinol* 2012;73:141–6.
33. Sávio LF, Palmer J, Prakash NS, Clavijo R, Adamu D, Ramasamy R. Transurethral resection of ejaculatory ducts: a step-by-step guide. *Fertil Steril* 2017;107(6):e20.
34. Cohlen B, Bijkerk A, Van der Poel S, Ombelet W. IUI: review and systematic assessment of the evidence that supports global recommendations. *Hum Reprod Update* 2018;24(3):300–19.
35. Merviel, P., Heraud, M.H., Grenier, N., Lourdel, E., Sanguinet, P., Copin, H. Predictive factors for pregnancy after intrauterine insemination (IUI): an analysis of 1038 cycles and a review of the literature. *Fertil Steril* 2010;93:79–88.
36. Schlegel PN, Girardi S. Clinical review: In vitro fertilization for male factor infertility. *J Clin Endocrinol Metab* 1997;82(3):709–16.

37. Lintsen AM, Eijkemans MJ, Hunault CC, Bouwmans CA, Hakkaart L, Habbema JD, Braatm DD. Predicting ongoing pregnancy chances after IVF and ICSI: a national prospective study. *Hum Reprod* 2007;22(9):2455–62.
38. van Loendersloot LL, van Wely M, Limpens J, Bossuyt PM, Repping S. Predictive factors in vitro fertilization (IVF): a systematic review and meta-analysis. *Hum Reprod Update* 2010;16(6):577–89.
39. Pan MM, Hockenberry M, Kirby EW, Lipshultz LI. Male Infertility Diagnosis and Treatment in the Era of In Vitro Fertilization and Intracytoplasmic Sperm Injection. *Med Clin North Am* 2018;102(2):337–47.
40. Palermo GD, Neri QV, Takeuchi T, Rosenwaks Z. ICSI: Where we have been and where we are going. *Semin Reprod Med* 2009;27(2):191–201.

9. Životopis

Lucija Kefelja, rođena je 12.9.1994. u Varaždinu. Pohađa Osnovnu školu Beletinec, nakon koje upisuje Prvu gimnaziju Varaždin, opći smjer. Godine 2013. upisuje medicinu na Medicinskom fakultetu Sveučilišta u Rijeci. Tijekom studija aktivno i pasivno sudjeluje na raznim kongresima i edukativnim radionicama: Kongres prehrane i kliničke dijetoterapije, Hrvatski endokrinološki kongres, Kongres hitne medicine, 6. StEPP trauma edukacija, 4. Škola intervencijske radiologije. Aktivno se služi njemačkim i engleskim jezikom.