

Karcinomi kože glave i vrata; kirurško liječenje

Juretić, Mirna

Educational content / Obrazovni sadržaj

Publication status / Verzija rada: **Accepted version / Završna verzija rukopisa prihvaćena za objavljivanje (postprint)**

Publication year / Godina izdavanja: **2011**

Permanent link / Trajna poveznica: <https://um.nsk.hr/um:nbn:hr:184:090900>

Rights / Prava: [Attribution-NonCommercial-NoDerivatives 4.0 International/Imenovanje-Nekomercijalno-Bez prerada 4.0 međunarodna](#)

Download date / Datum preuzimanja: **2024-08-01**



Repository / Repozitorij:

[Repository of the University of Rijeka, Faculty of Medicine - FMRI Repository](#)



Karcinomi kože glave i vrata; kirurško liječenje

Prof. dr. sc. Mirna Juretić, specijalist
maksilofacijalne kirurgije
Katedra za oralnu i maksilofacijalnu kirurgiju
Medicinskog fakulteta Sveučilišta u Rijeci
Integrirani preddiplomski i diplomski sveučilišni
Studij dentalne medicine



Klinika za
maksilofacijalnu i
oralnu kirurgiju

SADRŽAJ:

UVOD

GRAĐA KOŽE

ETIOLOGIJA

INCIDENCIJA I EPIDEMIOLOGIJA

DIJAGNOSTIKA

PREMALIGNE KOŽNE PROMJENE

BASEOCELULARNI KARCINOM - BCC

PLANOCELULARNI KARCINOM - PCC

KIRURŠKO LIJEČENJE KARCINOMA KOŽE GLAVE I VRATA

UVOD

Koža (lat.cutis, grč. derma) najveći je organ čovjekova tijela jer pokriva cjelokupnu njegovu površinu i stoga njene bolesti predstavljaju značajan medicinski problem.

Niti kod jednog čovjeka koža nije jednolika površina. Na njoj se mogu uočiti različite, često brojne promjene (u pigmentaciji, hrapavosti, boji, debljini) bilo na površini -u nivou s kožom, bilo iznad nivoa ili u samoj koži. Svaka kožna promjena ne mora predstavljati bolesno stanje, jer je većina benigne naravi i ne uzrokuje smetnje, osim što neke od tih promjena mogu, ovisno o mjestu na kojem se nalaze, pojedincu biti estetski neprihvatljive.

Pod kožom regije glave i vrata podrazumijevamo kožu usnice (isključivši vermilion), kožu vjeđa, vanjskog uha, svih ostalih dijelova lica, vlasišta i vrata, a to su lokalizacije koje imaju funkcionalno – estetski izuzetno veliki značaj. Korisno je ovo naglasiti kada su u pitanju kožni tumori jer oni najvećim dijelom nastaju upravo na koži glave i vrata iako ona po površini zauzima manje od 10% površine kože tijela. Tumori kože spadaju u najčešći oblik tumora kod čovjeka. Predstavljaju tvorbe različite po obliku i karakteristikama.

Gledajući prema načinu na koji ih treba liječiti, možemo ih svrstati u benigne i maligne, a može se dodati i kategorija potencijalno malignih lezija, jer su to promjene koje često već u svojoj podlozi imaju malignitet.

Ono što je za kiruršku struku od dodatnog interesa u liječenju kožnih promjena je liječenje malignih tumora. Pri tome vrijede strogi, onkološki kriteriji, prema kojima se respektiraju radikalnost zahvata (jer je to sigurnost terapije), određene kirurške tehnike i poslije-operacijski nalaz patologa. Primarno poštujući onkološko-kirurške postulate, treba zbog zahtjevnosti regije, voditi računa i o poslije-operacijskim tragovima na koži te ih je potrebno planirati na način da budu što manje uočljivi.

Među malignim tumorima kože, karcinomi su grupa tumora najveće učestalosti dok je iza njih prema učestalosti maligni melanom, kojeg za sada, zbog načina na koji nastaje, kliničke slike, ponašanja, dijagnostike i liječenja, izdvajamo iz razmatranja.

Stoga možemo najčešće karcinome kože – baseocelularne i planocelularne karcinome, nazvati ne-melanomskim tumorima, a kako bi napravili razliku od melanomskog tumora-melanoma.

Tumorsku promjenu na koži lica i vrata važno je razlikovati od, često brojnih, okolnih dobroćudnih izraslina, prepoznati je i ispravno dijagnosticirati, da se terapijski na vrijeme može reagirati. Kirurško liječenje je time uspješnije, jer je tumorska izraslina manja, a operacijski zahvati jednostavniji i estetski rezultati prihvatljiviji.

Na taj način mogu se izbjeći posljedice kašnjenja u liječenju, a čega smo često svjedoci u praksi. Za bolesnika, zakašnjela dijagnostika rezultira destruktivnim rastom tumora u okolna tkiva, što se na tako vidljivoj regiji ne smije dopustiti. U slučaju tumorskog metastaziranja liječenje postaje daleko teže i zahtjevnije, praćeno mutilirajućim kirurškim zahvatima, a u tim slučajevima i smrtni ishod nije rijetkost.

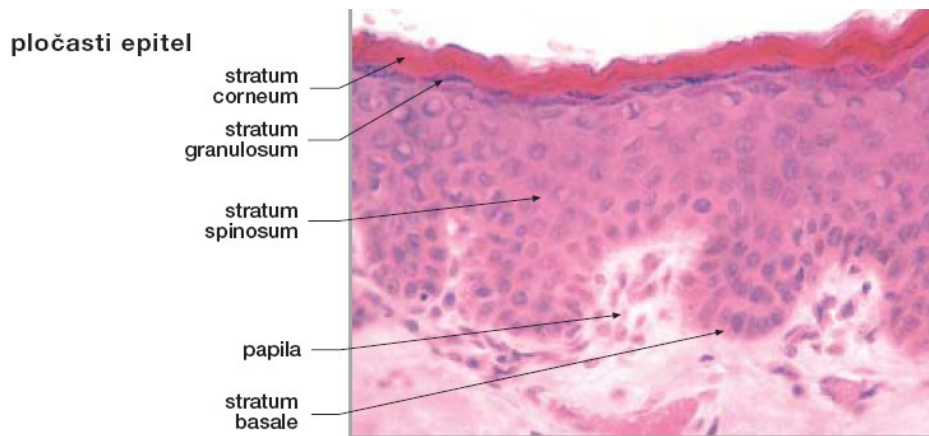
GRADA KOŽE

Koža je izgrađena od dva dijela koja se razlikuju i po građi i po porijeklu.

Površni dio kože ili epidermis je mnogoslojni pločasti epitel s oroženim površnim slojevima, prosječne debljine oko 0,1 mm, ektodermalnog je porijekla.

Na njemu se ističu slijedeći dobro diferencirani slojevi (gledano od dna prema površini);

- *Stratum basale (temeljni sloj)* koga čini jedan red nazubljenih stanica sa pigmentom, melaninom, a koji se čvrsto drži za korijum.
- *Stratum spinosum (nazubljeni sloj)* sastavljen od više redova poliedričnih stanica. Ova dva sloja skupa nazivaju se **zamjetnim slojem (stratum germinativum)**, jer u njemu čitav život nastaju mitotičkom diobom nove stanice.
- *Zrnati sloj (stratum granulosum)* čine 2-4 reda spljoštenih stanica
- *Svijetli sloj (stratum lucidum)* je homogen, jako lomi svjetlo. U njemu su jezgre i granice stanica iščezle i djeluje vjerojatno kao neka vrsta pomičnog sloja između mekanog zametnog i krutog rožnatog sloja.
- *Rožnati sloj (stratum corneum)* je posljednji, ima više redova spljoštenih i oroženih stanica bez jezgre s dobro izraženom staničnom membranom. Ove stanice se stalno ljušte, a nadoknada ide iz novih stanica zametnog sloja.



Slika 1: Mnogoslojni pločasti epitel-oroženi (slika pod mikroskopom)¹

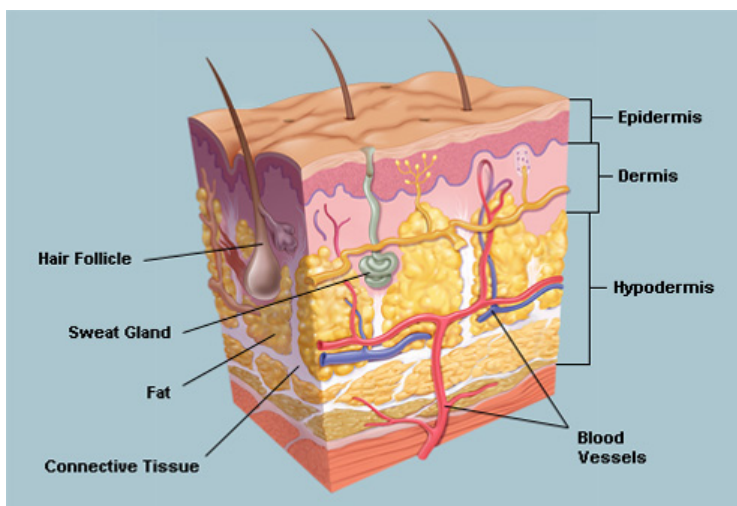
Dublji dio kože ili korijum (corium) vezivne je građe i mezodermalnog porijekla. Ima dva neoštro ograničena dijela;

- *Papilarni sloj ili stratum papillare* iz koga se pružaju u duboki sloj epidermisa brojni izdanci-papile od kojih su neke taktilne, jer imaju osjetna tjelešca, a neke su vaskularne jer sadrže samo krvnu žilu. Papilama se povećava površina preko koje krvne žile korijuma hrane epidermis.
- *Retikularni sloj ili stratum reticulare* je dublje i ima manje stanica, a više debljih ukrštenih snopova kolagenih vlakana. U korijumu se nalaze dlake, lojnice, osjetna tjelešca.

Potkožno tkivo ili subcutis je ispod ovih dijelova, spaja kožu s njezinom podlogom i omogućuje joj pomičnost.

¹ Preuzeto iz: Bradamante Ž., Švajger A: Vježbe iz histologije, fotografije histoloških preparata, I dio, Epitelno tkivo, Slika 15; Zavod za histologiju i embriologiju; Medicinski fakultet sveučilišta u Zagrebu, 2001.

Na slici ispod – vidljiva je struktura kože na shematskom presjeku.



Slika 2: Shematski presjek kože²

ETIOLOGIJA

Tumor kože može nastati na bilo kojem dijelu tijela, ali u neproporcionalno velikom postotku nastaje na koži glave i vrata. Dokumentirano je (studija 1976 godine)³ kako 90% kožnog karcinoma kod muškaraca bijele rase nastaje na koži ove regije, a 85% kod žena iste rase. Niti jedan tip drugog malignoma nema tako visok postotak nastanka u ovoj regiji⁴.

Karcinomi kože, pa i potencijalno maligne lezije, imaju vrlo slične etiološke čimbenike.

Nastaju na koži eksponiranoj suncu. Duže vremensko izlaganje jakom intenzitetu **sunčevog zračenja** povećava mogućnost nastanka svih tipova kožnih karcinoma. Da je izlaganje kože suncu značajan provokativni faktor, jasno je vidljivo kod ljudi, koji svojim zanimanjem ili

² Izvor: Skin Illustration; Picture of the Skin

www.medicinenet.com/script/main/art.asp?articlekey=113990

³ MacDonald, E.J.: Epidemiology of skin cancer. In Anderson Hospital, Yearbook Publishers, Chicago, 1976.

⁴ Izvor : Eugene N. Myers, Yames Y. Suen ; Cancer of the Head and Neck, 3rd ed. Philadelphia: Saunders, © 1996.

hobijima dugo borave na otvorenom nezaštićene kože ili kod stanovnika određenih geografskih područja (zemlje oko ekvatora).

Sunce djeluje na kožu svojim kratko-valnim (UVB zrake 290-320 nm) i dugo-valnim zračenjem (UVA zrake 320-400 nm). Vjeruje se da UVB zrake imaju ulogu primarnog agensa u nastanku kožnih karcinoma.

Ekspozicija, po kožu štetnom zračenju, može uključivati i tamnjenje u kabini-solarija, tretmani UV terapijskim lampama koje se, na primjer, koriste u liječenju psorijaze i nekih drugih kožnih oboljenja.

Ionizirajuće zračenje može sudjelovati u nastanku karcinoma kože. Nije rijetkost, da kod bolesnika, kojima je ranije zračenje bilo terapijska metoda liječenja nekog malignog tumora (npr. tumor štitne žlijezde, maligni tumori limfnog tkiva- Hodginoва bolest) ili nekog kožnog oboljenja (akne vulgaris), nastane novi, rendgenskom terapijom, inducirani kožni karcinom.

Zračenje izaziva tumor kože jer potiče staničnu proliferaciju povećavajući mogućnost nastanka, a potom prijenosa "stanične greške" što može uzrokovati daljnju transformaciju stanica. Uz to, može dovesti do direktnog oštećenja DNA diobe uzrokujući mutaciju stanice koja može aktivirati proto-onkogene ili deaktivirati tumor supresorske gene.

Prolongirano izlaganje ultravioletnom ili ionizirajućem zračenju suprimira kožni imunostav te zato nema imunološkog odgovora na početak stvaranja karcinoma.

Koža, do nekih granica, putem DNA reparatornih mehanizama, može oporaviti površinsko oštećenje nastalo insolacijom, ali se ono u dubljim slojevima kumulira i ostaje kao DNA oštećenje. Oštećenje se pogoršava stalnim, daljnjim izlaganjima suncu kroz život, progresivno povećavajući mogućnost nastanka karcinoma na koži.

Imunosupresivna terapija (jatrogena imunosupresija) ima važnu etiološku ulogu. Kod pacijenata na dugotrajnoj imunosupresivnoj terapiji, kao kod primaoca transplantiranih organa ili staničnih transplantata (bolesnici sa AIDS-om), uočen je značajan porast karcinoma kože. Više od 65-75% takvih pacijenata razvije tijekom života kožni karcinom. Takvi se bolesnici moraju uputiti u problem udruženog djelovanja imunosupresivne terapije i sunčanog oštećenja, limitirati izlaganje suncu i biti upoznati s time da je kod njih nastanak kožnog karcinoma velika vjerojatnost.

Kemijski kancerogeni predstavljaju tvari koje mogu biti faktori rizika za nastanak tumora kože. Tako etiološki značaj ima; izloženost katranu, čađi vezano uz profesiju, neorganskim spojevima arsena, azbesta kontaminacijom hranom zbog herbicida i pesticida, vodom ako je izvor kontaminiran, uzimanjem nekih farmakoloških preparata.

Neki **lijekovi** (npr. za astmu, psorijazu) mogu uzrokovati fotosenzibilizaciju, povećavajući osjetljivost na UV zračenje i nastanak karcinoma kože i kod manjeg izlaganja UV zračenju.

Predispozicije imaju osobe svijetle kože, koja nikad ili vrlo rijetko i malo potamni, a sunčanjem dobiva opekotine, osobe svijetle kose i svijetlih očiju. Prema tipu kože, albinizam je često obuhvaćen u nastanku karcinoma.

Postoji tzv. Fitzpatrick⁵ kožni - tip skale koja rangira kožu od vrlo svijetle (koža tip I) do vrlo tamne (koža tip VI). Kategorizira zapravo osjetljivost kože na ultravioletno zračenje. Bazira se na individualnoj tendenciji da koža izgori ili preplamni-potamni, a što je kod ljudi bijele rase dobar pokazatelj relativnog rizika.

Pod određene predispozicije može se uvrstiti; dob (iznad 50 godina) i spol (više muškarci), anamneza koja daje podatak o liječenju ranijih ne-melanomskih tumora kože.

Kronična kožna oboljenja i dugotrajne inflamacije imaju etiološki značaj. Tako npr. oboljenje distrofičnu buloznu epidermolizu, prate kronične sklonosti ožiljcima, a bolesnici često dobivaju agresivni oblik karcinoma kože (SCC) i od njegovih metastaza ne-rijetko umiru.

Karcinom kože mogu uzrokovati i neka druga stanja; atrofični ožiljci nakon **kožnih** opekotina i ostalih termalnih **oštećenja**, lupus eritematosus, kronične promjene na koži (fistule) od posljedica osteomijelitisa, **infekcije onkogenim virusima** kao što su HPV16 i HPV18.

Genetika ima određenu ulogu u nastanku kožnih karcinoma stvarajući kod oboljelih veće predispozicije. Više genetski uvjetovanih sindroma i dermatoza, tzv. geno-dermatoza mogu uzrokovati nastanak karcinoma.

Xeroderma pigmentosum; je autosomno recesivno oboljenje, koje radi deficita enzima potrebnog za normalno oporavljanje DNA, rezultira nemogućnošću oporavka DNA nakon

⁵ Pathak MA, Fitzpatrick TB: The role of natural photoprotective agent in human skin. Sunlight and Man: Normal and Abnormal Photobiologic Responses. Tokyo. 1976.

oštećenja ultraljubičastim zračenjem. Kod oboljele osobe pigmentne promjene su već rano u životu vidljive, a kasnije slijedi nastanak brojnih karcinoma kože i to svih histoloških tipova.

Povećano konzumiranje alkohola, prema studiji⁶ objavljenoj 2006 godine, pokazalo je povezanost sa visokom incidencijom opekotina kože od sunca što upućuje na određenu vezu između alkohola i planocelularnog kožnog karcinoma.

Zaključno, može se reći da je nastanak kožnog karcinoma rezultat kompleksnog međudjelovanja faktora čovjekove okoline, lokalne topografije kože, godina i genetike.

INCIDENCIJA I EPIDEMIOLOGIJA

Incidencija tumora kože povećava se u većini zemalja svijeta za koje se dostavljaju podaci.

Najveće statističke analize napravljene su u SAD-u, gdje je "The American Cancer Society" (Američko udruženje za rak) i "Skin Cancer Foundation" (Zaklada za rak kože), objavilo veliki broj podataka o kožnom karcinomu.⁷ U SAD-u se godišnje dijagnosticira više od 1 miliona kožnih karcinoma.

Podaci pokazuju da, godišnje od ukupno svih dijagnosticiranih tumora, polovicu predstavljaju kožni karcinomi. Smatra se mogućim i daleko veći broj, čak do 2/3 svih tumora, kada bi se evidentirale i one tumorske promjene na koži koje se ne prijavljuju.

Procjenjuje se kako je vjerojatnost oboljevanja u toku života veća kod muškaraca i iznosi oko 43,5 %, a kod žena je ta vjerojatnost 38,5 % i to u populaciji ljudi bijele rase.

U velikoj 22-godišnjoj studiji⁸ uočeno je da više od polovice osoba sa prvi puta dijagnosticiranim kožnim karcinomom imaju preko 65 godina, sa prosječno 3 godine od prvih

⁶ Mukamal KJ. Alcohol consumption and self-reported sunburn: a cross-sectional, population-based survey. *J Am Acad Dermatol* 2006;55:584-9.

⁷ Izvor; Barton RM. Malignant Tumors of the Skin; Chapter 113. *Plastic Surgery*, Second edition. Volume V Editor Mathes S.J; Saunders-Elsevier 2006.

The American Cancer Society (<http://www.cancer.org>)

The Skin Cancer Foundation (<http://www.skincancer.org>)

⁸ Vana J: *Epidemiology*. In Helm F (ed): *Cancer Dermatology*. Philadelphia, 1979.

simptoma do dijagnoze kožnog karcinoma, a $\frac{1}{4}$ pacijenata je kod postavljanja prve dijagnoze imala više od jedne kožne lezije. Baseocelularni karcinom (BCC) je iznosio 60-70% dijagnosticiranih tumora, a planocelularni karcinom (PCC) oko 20-30% dok je 10% otpadalo na ostale kožne karcinome.

Incidencija je znatno ovisila o geografskim i klimatskim uvjetima mjesta življenja, a najveća je bila u području Ekvatora, u SAD 2x više na jugu nego sjeveru, kod predisponiranih osoba (bijele puti, izloženi insolaciji). Zadnje desetljeće povećana je incidencija, pogotovo BCC-a, kod mlađih ljudi u kasnim dvadesetim i tridesetim godinama, na što sigurno ima utjecaja način života i stil oblačenja, atmosferske promjene radi onečišćenja.

U skladu sa faktorima rizika, kožni karcinom je prema incidenciji 10 puta češći kod transplantiranih ljudi nego li u općoj populaciji;

Ustanovljeno je da osobe kod kojih je jednom dijagnosticiran ne-melanomski kožni karcinom imaju veći rizik od nastanka tumora u budućnosti. Taj rizik razvoja novog kožnog tumora iznosi oko 35% u 3 godine i 50% u 5 godina nakon dijagnoze prvog tumora.

DIJAGNOSTIKA

Tumori smješteni na koži glave i vrata su najčešće toliko vidljivi da je inspekcija, kojom se stiče prvi klinički utisak, zapravo i početak postupka dijagnostike.

Svakako, klinički se pregled treba temeljiti i na saznanjima dobivenim od pacijenta nakon uzimanja anamneze. Anamnezom se mora dobiti uvid u stanje općeg zdravlje bolesnika. Ciljano postavljenim pitanjima treba se doznati uzima li pacijent i koje lijekove (komorbiditetne bolesti), da li je liječen ranije radioterapijom, o postojanju malignih tumora kože u obitelji, kojeg je zanimanja, a sve u cilju prepoznavanja mogućih riziko faktora.

Uz navedeno, dobra inspekcija i palpacija, temelj su kliničkih dijagnostičkih postupaka. Pregledom suspektne kožne lezije treba se procijeniti; lokalizacija, povećanje veličine i vrijeme trajanja, promjena boje, prisutnost sekrecije, subjektivne smetnje (bol, svrbež, krvarenje). Dobrim (tangencijalno, pod svim kutevima usmjerenim) osvjetljenjem, na suspektnoj leziji, se mogu uočiti i eventualno zabilježiti važnije značajke; boja, prozirnost,

izgled površine, hrapavost, postojanje kraste ili ulkusa, elevacija, vidljivost rubova, izgled okolne kože. Podatak o ranije bezuspješnom liječenju promatrane kožne tvorbe ima dijagnostički značaj pobuđujući sumnju na malignitet.

Potrebno je palpacijom tumora, ustanoviti eventualnu infiltraciju podloge - dubljih tkiva kože, a ovisno o lokalizaciji, svakako provjeriti palpacijom postojanje povećanih regionalnih limfnih čvorova. Na temelju kliničkog pregleda određuje se TNM klasifikacija, gdje je "T" opseg tumora, "N" metastaze u regionalne limfne čvorove, a "M" udaljene metastaze.

Za karcinome kože zadovoljava klasifikacija; (International Union Against Cancer UICC, 1997)

T	T0	nema evidentnog primarnog tumora
	Tis	carcinoma in situ
	T1	tumor = ili < 2 cm
	T2	tumor > 2 do 5 cm
	T3	tumor > 5 cm
	T4	tumor zahvaća duboke ekstradermalne strukture
N	N0	nema metastaza u regionalnim limfnim čvorovima
	N1	regionalne metastaze
M	M0	nema udaljenih metastaza
	M1	udaljene metastaze

Daljnji važan dijagnostički postupak je biopsija. Ovisno o izgledu tumora, vremenu trajanja i lokalizaciji, biopsija može biti različita.

Kirurg najčešće koristi ekcizionu bipsiju za manje lezije, smještene na mjestu gdje je moguće ekcidirati tumor sa okolnim rubom naizgled zdrave kože, i dobro kamuflirati poslijeoperacijski ožiljak. Na taj način u jednom se zahvatu obavi dijagnostika i liječenje. Ukoliko se radi o većoj leziji, čija bi ekcizija u cijelosti, zbog post-operacijskog defekta, zahtijevala neki od rekonstruktivnih zahvata, ili se lezija nalazi na estetski zahtjevnim

mjestima (kapak, nos, koža uz vermilion,) za dijagnozu se koristi inciziona biopsija. Njome se dobije dio suspektnog tkiva kožne lezije. Ovo su rutinski dijagnostički zahvati koji se obavljaju ambulantno u lokalnoj anesteziji.

Kod pacijenata kod kojih je kliničkim pregledom ustanovljeno postojanje povećanih limfnih čvorova, ili je tumorska lezija takvog izgleda da postoji opravdana sumnja na moguću invaziju bolesti u regionalne limfne čvorove, potrebno je učiniti dodatnu obradu; UTZ i punkciju aspiracijskom iglom u svrhu citološke i histološke verifikacije čvorova.

Radiološka dijagnostika nije rutinska u dijagnozi kožnih karcinoma, ali se ciljano može koristiti kod suspektnih limfadenopatija, nekih neuroloških simptoma koji sugeriraju na perineuralnu invaziju tumora ili za određene pacijente sa visokim rizikom za nastanak karcinoma. U tim se slučajevima koristi CT i MRI.

Svaki iskusan kirurg i dermatolog može postaviti sumnju da se radi o kožnom karcinomu ili ga prepoznati, ali samo korelacija sa nalazom patologa daje točnu dijagnozu i mogućnost da se napravi pravilan terapijski plan.

PREMALIGNE KOŽNE PROMJENE

Najčešća premaligna epidermalna lezija na koži glave i vrata je aktinična keratoza (AK) tako da približno 60% ljudi iza 40-te, sa određenim predispozicijama, dobiju aktiničnu keratozu. Mnogi, radi dugotrajne insolacije nezaštićene kože, dobiju i svake godine jednu novu aktiničnu keratozu. Zato AK ne mora biti samo solitarna lezija već se često pojavljuje multifokalno.

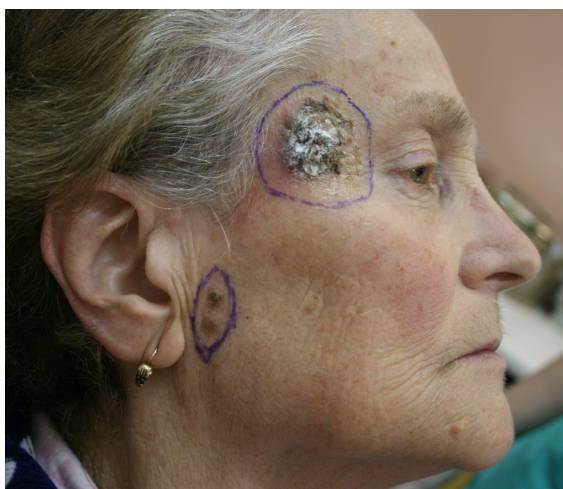Sinonimi za aktiničnu keratozu, još su solarna keratoza i prekanceroza.

Zbog toga što je provokativni faktor sunce, najčešće se nalazi na područjima eksponiranim suncu- u području glave i vrata najviše na licu (obraz, temporalno, čelo), na nosu, uškama.

AK može u ranoj, subkliničkoj fazi izgledati kao kožna „mrlja“ tamnije pigmentacije ili crvenkaste boje. Vremenom, klinička slika postaje jasnija; poput plosnate ili iznad nivoa kože, uzdignute keratotične promjene koja ima eritematoznu bazu, poput multiplih, diskretno vidljivih hrapavih mrlja ili jače uzdignutih, crvenih izraslina pokrivenih keratotičnim

ljskama. Veličinom može varirati od 2-3 mm do više cm u promjeru. Obično se vide i drugi znakovi suncem oštećene kože – teleangiektazije, hiperpigmentacije, suha, ljuskava koža.

Pojava je vezana na sunce, a nije vezana uz spol. Aktiničnu keratozu nemaju ljudi koji nisu eksponirani suncu i rijetko je imaju izrazito tamnopusiti.



Slika 3: Aktinične keratoze raznih veličina (označene bojom).

Histološka slika AK pokazuje različitosti, ali je bazična promjena diskeratoza epitela ili progresija mitozu u stanicama, a što općenito započinje u bazalnom sloju epidermisa. Diskeratoza varira od umjerene pa sve do izrazito jake ili one koja slikom odgovara „karcinomu in situ“.

Životna dob u kojoj se pojavljuje AK korelira sa tipom kože i jačinom sunčevog oštećenja. Može se razviti uz navedene predispozicije u mlađoj dobi (20 – 30), ali češće u dobi od 40-60 godina.

Kako AK ima mogućnost da se razvije u kožni karcinom, ona zahtijeva liječenje, odnosno odstranjenje, a svakako redovite kontrole i praćenje.

U premaligne lezije ili prekanceroze ubrajaju se još neka stanja, a može se izdvojiti; keratoakantoma koga često nazivaju pseudo-benigni tumor ili keratokarcinoma, xeroderma pigmentosum kao nasljedno oboljenje kože i Bowen-ova bolest kože koja se u vidu brojnih tumora (od kojih su mnogi već maligni tumori) pojavljuje na koži glave i vrata, ali i po drugim dijelovima tijela.

U maligne epidermalne tumore / karcinome spadaju dva najčešća tipa tumora; baseocelularni (BCC) i planocelularni karcinom (PCC).

BASEOCELULARNI KARCINOM – BCC

Baseocelularni karcinom je najčešći maligni tumor kože glave i vrata i daleko najčešći kožni karcinom. Ujedno je i najčešći maligni tumor kod čovjeka, ali je od svih malignoma najbolje prognoze. Vrlo rijetko metastazira (0,028-0,55%) i rijetko je uzrok smrti. Podaci se u manjoj mjeri razlikuju što ovisi o serijama bolesnika koji su ispitivani. Tako prema podacima objavljenim 1986 godine⁹, incidencija metastaza BCC-a varira od 0,0028% do 0,1%, a dva puta je češća pojava kod muškaraca.

BCC ipak može, svojim malignim potencijalom, razarajući okolna tkiva, dovesti do značajne destrukcije, poremećaja funkcije i izgleda, ovisno o lokalizaciji.

Koža glave i vrata u 85% je mjesto nastanka BCC, a nos je regija na kojoj se u preko 25% javlja primarni BCC, dok su uška i periorbitalne regije mjesta najčešćeg javljanja recidivnog BCC-a.

Iako je egzaktna etiologija nastanka BCC-a nepoznata, mogu se pronaći elementi svih faktora rizika koji su i navedeni kao općeniti etiološki faktori u nastanku kožnih karcinoma.

Tipično, pojavljuje se na suncu eksponiranim dijelovima kože kod svjetlijih osoba. Vjerojatnost da će se razviti BCC raste sa godinama, najčešće u dobi od 50 do 80 godina, uz izuzeće nekih nasljednih bolesti, koje su u ranoj mladosti praćene pojavom brojnih kožnih karcinoma - (kao Basal cell nevus sindrom ili Gorlin-ov sindrom i Xeroderma pigmentosum).

Tumor uobičajeno nastaje iz stanica (keratinocita) bazalnog sloja epidermisa, a povremeno iz vanjskog omotača dlačnog folikla. Gledano prema patofiziologiji, određeni odnos između

⁹ Izvor: Roenigk RK et al: Trends in the presentation and treatment of basal cell carcinoma. J Dermatol Surg Oncol 12:860. 1986.

BCC-a i pilosebacealnih struktura kože postoji, jer se tumor vrlo često pojavljuje upravo na koži vlasišta.

Klinički izgled baseocelularnog karcinoma

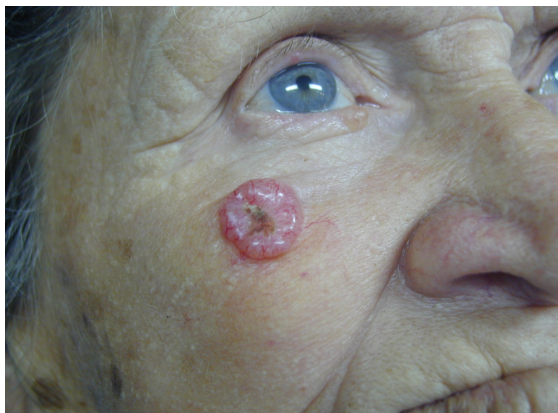Baseocelularni karcinom najčešće nastaje kao izolirana lezija na određenom području kože, sporog rasta, mjesecima pa i godinama. Iako raste sporo, aktivnost tumorskog širenja je naznačena na njegovim rubovima, zbog toga što upravo rubne stanice pokazuju agresivnije ponašanje. Korisno je ovo imati u vidu prilikom kirurškog odstranjenja tumora radi dovoljne širine ruba okolne kože.

Baseocelularni karcinom nije jedinstvenog kliničkog izgleda. Postoji više podtipova, a najviše je od koristi sljedeća kliničko-patološka klasifikacija;

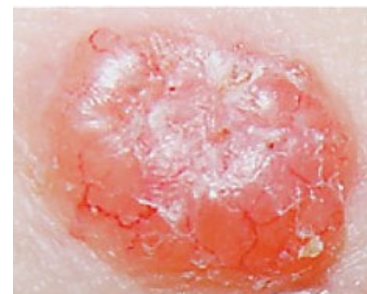1.Nodularni oblik; 2.Supeficialni, multicentričan; 3.Pigmentni oblik; 4.Morfeični (morfeiformni ili sklerozirajući) oblik.

Podjela je korisna radi toga što pojedini tip tumora pokazuje specifično biološko ponašanje pa usmjerava kliničara prema određenom modalitetu liječenja.

- **Nodularni tip** je najčešći oblik BCC-a (više od 50%). Lezija započinje kao maleni čvorić, često blijedo-voštanog ili poput bisera sjajnog izgleda, sa teleangiektazijama po površini, a rastom polako ide prema ulceraciji u sredini, okolno uzdignutog ruba.

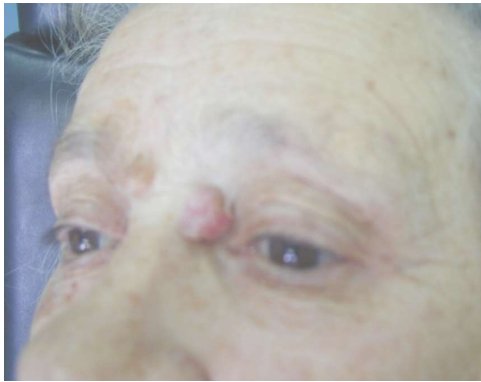

Slika 4: Tipična klinička slika nodularnog tipa BCC-a

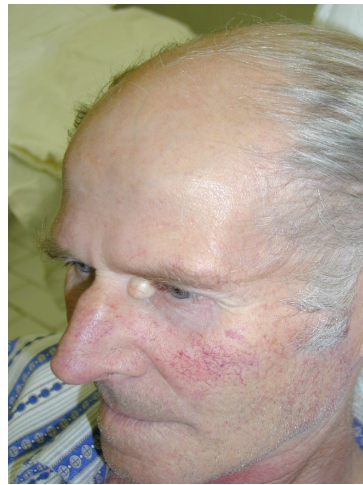

Slika 5: Voštano-sjajni izgled sa teleangiektazijama

Nodularni BCC može izgledati poput cistične promjene (Slika 6 i Slika 7 ispod).

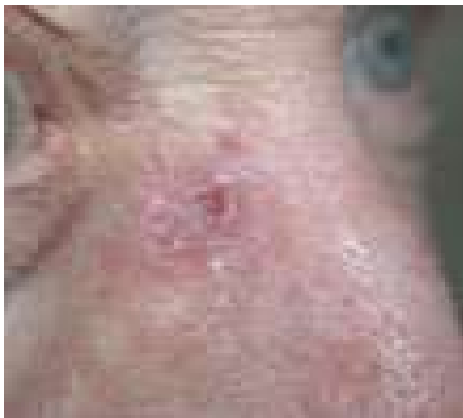

Slika 6.

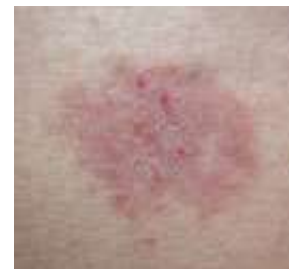

Slika: 7.

- **Superficialni tip** predstavlja 10% svih BCC-a i nešto je češći na trupu nego na koži glave i vrata; obično izgleda kao plosnata, ljuskava lezija, eritematozna, nepravilnog širenja. Može izgledati poput dermatitisa ili plosnatog ožiljka (slike ispod).



Slika 8: Superficialni BCC

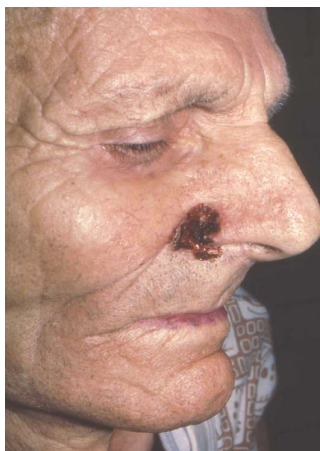

Slika 9: Uočiti nepravilan rub, nejasne granice

- **Pigmentni tip** predstavlja oko 5% svih BCC-a, a zbog svoje boje, jer sadrži i melanina, može se zamijeniti sa malignim melanomom. Obojenost tumora se može objasniti činjenicom da su melanociti prisutni u epidermisu i u matriksu dlake-kose (slike ispod pokazuju pigmentne tipove BCC-a).

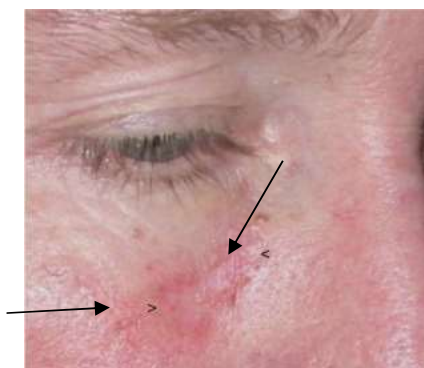

Slika: 10 .

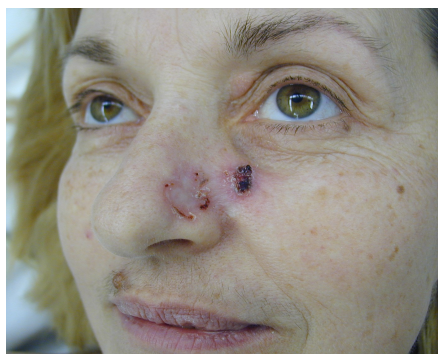

Slika 11.

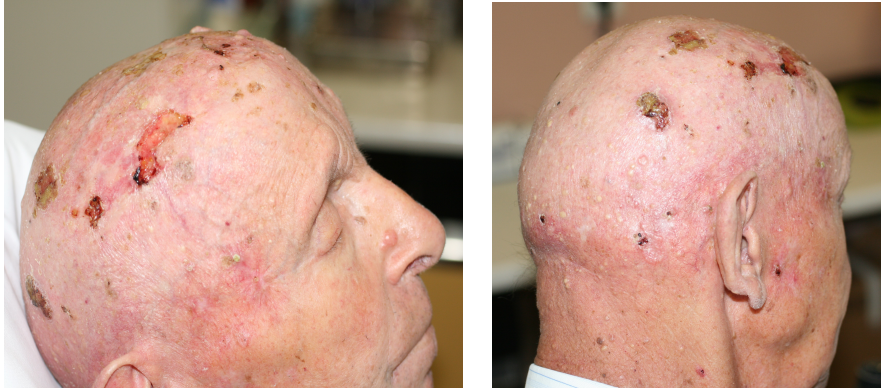- **Morfeični ili sklerozirajući tip** BCC-a je najrjeđi, oko 2%. Može izgledati kao pločasta lezija, loše ograničenih rubova, kao ožiljkasta promjena, a vremenom dijelom prelazi i u ulceraciju. Greške u dijagnostici i kašnjenje s liječenjem kod ovog tipa tumora su dosta česte (slike ispod).



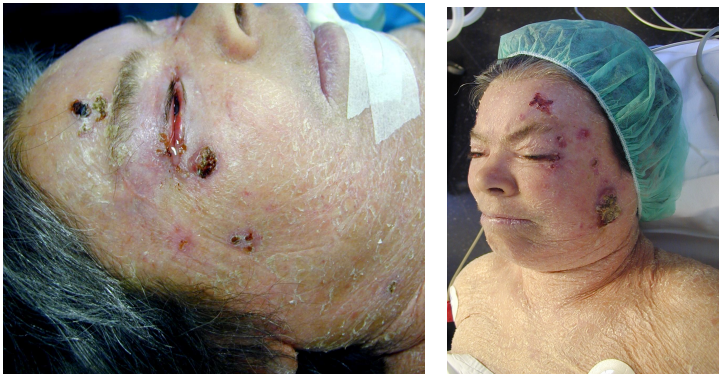Slika 12: Loše vidljivi rubovi, nalik na nepravilni ožiljak



Slika 13: Mjestimice vidljive ulceracije



Slika 14. Primjer bolesnika s brojnim BCC cijelog vlasišta, različite faze rasta.



Slika 15: Bolesnica s kožnim oboljenjem, multipli BCC po koži lica (uočiti ektropion, brojnost tumora periorbitalno, izgled okolne kože)

Prognoza BCC je dobra kod slučajeva gdje nema širenja u druge regije.

Uobičajeno, BCC tumor se sporo povećava, imajući tendenciju lokalne destrukcije. Može pokazivati progredijentni rast i rezultirati značajnim morbiditetom i kozmetičkim nagrđenjem. Periorbitalna lokalizacija tumora, medijalni očni kantus, može biti opasna radi invazije procesa u orbitu, što može uzrokovati krvarenje, perineuralno širenje i u konačnici, ako se kasno dijagnosticira i kasno liječi, gubitak vida.

Recidivi tumora ovise o histološkom podtipu i načinu liječenja. Češći su u području nosa, nazolabijalne brazde, očnog kuta, vjerojatno radi nejasnije granice u tim regijama, ali i moguće smanjene radikalnosti kirurškog zahvata zbog estetske zahtijevnosti lokalizacije.

Visoki rizik za recidiviranje imaju morfeični tip (sklerotični) i superficialni (multicentrični). Ostale situacije koje determiniraju visoki rizik recidiva jesu već recidivni tumori koji su bili tretirani, tumori veći od 2 cm i duboko infiltrirajući tumori.

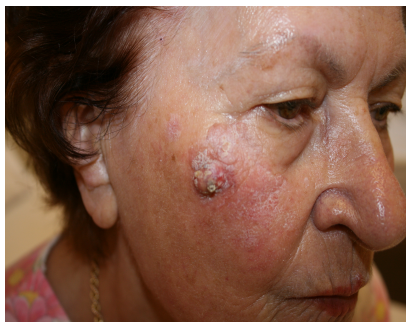PLANOCELULARNI KARCINOM – PCC

Kada govorimo o planocelularnom karcinomu kože glave i vrata onda mislimo na tumor koji potječe iz pločastih stanica kožnog epitela ove regije, ali tu ne ubrajamo one iz epitela vermilion usne niti iz sluznice usne šupljine.

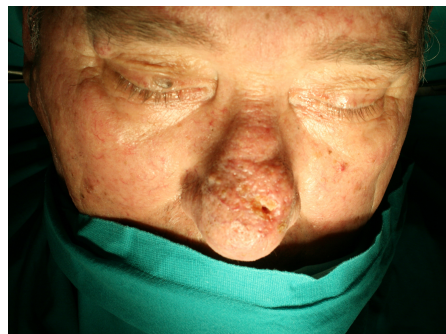Kao i kod BCC-a, tako su i za PCC slični uzroci nastanka. To je kožni karcinom agresivnijeg tijeka i za razliku od BCC-a ima sklonost metastaziranju (prosječno 2-6%).

Općenito gledano, PCC nastaje na suncu eksponiranim dijelovima kože, a ti oblici karcinoma pokazuju blaže agresivnu prirodu od onih koji nastaju na ožiljcima od opekotine, kronične rane, upale kože ili nakon oštećenja od ranijeg zračenja.

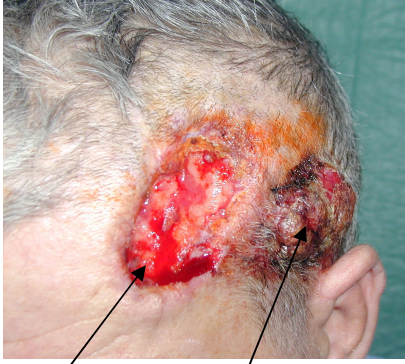Pokazatelj agresivnosti tumora je patohistološki nalaz u kojem je za procjenu mjerodavno više faktora; oblik stanica, stupanj njihove atipije, brojčanost mitozna, hiperkromazija, što ukazuje na stupanj diferenciranosti tumora. Važna je i patohistološka procjena dubine invazije tumora, eventualno stupanj neuralne invazije. Sve to povećava mogućnosti nastanka recidiva i metastaza i utječe na plan liječenja, a u konačnici na prognozu bolesti. Klinička slika tumora može biti različita, ali općenito gledano, može se izdvojiti oblik rasta za koji kažemo da je egzofitičan ili verukozan (karfiolasti) rast i onaj koji je više endofitičan, ulceroznog izgleda.



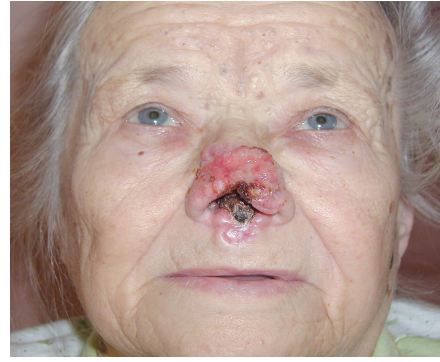Slika 16: Egzofitičan rast PCCa obraza



Slika 17: Endofitičan (ulcerativni) rast PCCa nosa



Slika 18: Endofitičan i egzofitičan rast
- PCCa vlasišta



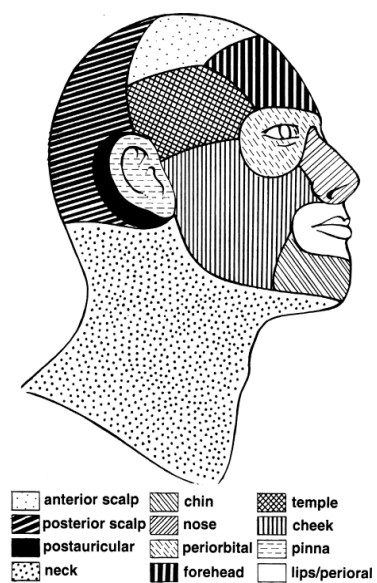
Slika 19: Destruktivni učinak – PCCa nosa

Stupanj metastaziranja varira ovisno o uzroku koji je doveo do tumora, o mjestu na kojem je smješten i o tome da li se radi o primarnom tumoru ili o recidivu. Ako je PCC rezultat sunčevog zračenja postotak metastaziranja je od 0,1-3%, dok kod PCCa koji nastaje na kroničnom ulkusu, ožiljku od opekotine ili osteomijelitisa, postotak metastaziranja je mnogo veći- čak oko 20%¹⁰.

Način metastaziranja tumora kože glave i vrata u regionalne limfne čvorove, što je i prvenstveni put metastaza, ovisi o lokalizaciji. Zbog toga metastaze mogu biti najprije u limfnim čvorovima glave – lica (najčešće u preparotidnim limfnim čvorovima), a tek kasnije u regionalnim limfnim čvorovima vrata.

¹⁰ Izvor: Barton RM. Malignant Tumors of the Skin; Chapter 113(294).Plastic Surgery, Second edition. Volume V Editor Mathes S.J; Saunders-Elsevier2006.

Slike ispod pokazuju lokalizacije tumora i mogućnosti njihovog metastaziranja ovisno o tome.

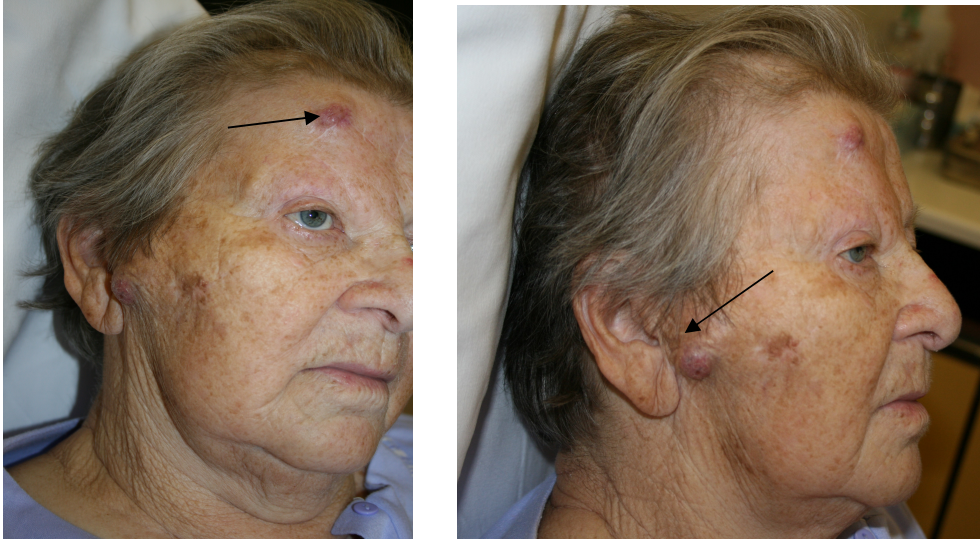

Slika 20: Shema lokalizacija PCC/glava, vrat

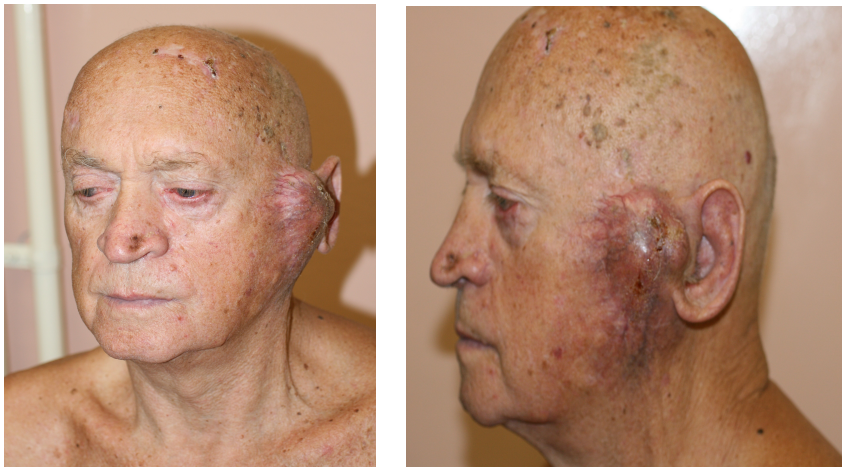

Slika 21: Limfogeno širenje karcinoma kože glave i vrata¹¹

¹¹ Preuzeto iz: Lymph Node Spread in Cutaneous HNSCC ; Head&Neck-DOI 10.1002/hed; September, 2006.



Slika 22: Recidivni PCC desno na koži čela, vidljiva metastaza u desnoj parotidnoj regiji (limfnim čvorovima).



Slika 23: Velika metastaza PCC-a u parotidnoj regiji lijevo.

Operativno odstranjen PCC temporalne regije iste strane dvije godine ranije (bolesnik se nije postoperativno kontrolirao).

Uočiti solarna oštećenja kože glave i vrata - brojne hiperpigmentacije, aktinične keratoze.

Točnu dijagnozu nakon biopsije ili kirurškog odstranjenja tumora postavlja patolog, a bolesnika se treba upozoriti na potrebe redovitih kontrola.

KIRURŠKO LIJEČENJE KARCINOMA KOŽE GLAVE I VRATA

Kirurško liječenje BCCa i PCCa je istovjetno, ali pri planu terapije treba voditi računa o agresivnijoj prirodi PCCa i sklonosti metastaziranju.

Odabir metode ovisi o brojnim faktorima, uključujući; veličinu i tip tumora (primarni ili recidivni), anatomsku lokalizaciju, tip kože, dob bolesnika i opće zdravstveno stanje, postojanje solitarne ili multiplih lezija.

Značaj lokalizacije na odabir metode kirurškog liječenja karcinoma kože

Anatomija glave i vrata, u odnosu na ostalo tijelo, pokazuje na više načina posebnosti. Te posebnosti uključuju estetski faktor, vitalne funkcije značajnih struktura koje se tu nalaze, sklonosti širenja karcinoma kože lica duž embrionalnih fuzijskih ploča (nastavci za lice koji se razvojem embrija spajaju).

Lice je čovjekov identitet, najizloženiji i najosjetljiviji dio tijela na kojem i mala poremetnja kod osjetljivih osoba može prouzrokovati psihološke probleme, a ne treba naglašavati koliko su ti problemi ozbiljni kada je riječ o većim kozmetičkim defektima (naruženjima). To je izrazito vidljiva regija koju je teško kamuflirati kosom ili odjećom, a s druge strane kompletno odstranjivanje karcinomom je imperativ u kirurškoj terapiji.

Uz estetsku komponentu na licu se nalaze strukture sa vitalnim fiziološkim funkcijama; Kapci, nužni za hidraciju rožnice, da ne dođe do sušenja, infekcije, ulceracije, gubitka vida, usne za govor, uzimanje tekuće i čvrste hrane, strukture unutarnjeg i vanjskog nosa sa ulogom u respiraciji, aurikula u funkciji provođenja zvuka.

Uz funkcionalno-estetski značaj, strukture donjeg dijela nosa, aurikule i kapaka, imaju i anatomske posebnosti, a one se sastoje u tome da svaka od tih struktura ima građu od dva posebna epitelna sloja između kojih je tanki hrskavični sloj. Zato kod širenja kožne neoplazme treba razmišljati o širokom odstranjenju i tih slojeva za razliku od tumora na koži drugih dijelova tijela.

Kožni tumori lica pokazuju naglašenu sklonost širenju između granica embrionalnih ploča i moguću veću dubinsku invaziju upravo po mjestima embrionalnih fuzija. Ta mjesta su

područje nosa (srednji dio nosa, kolumela, srednji dio gornje usne-filtrum, nazolabijalna područja), interkantalne regije, aurikule i o tome treba voditi računa pri kirurškoj terapiji.

Metode kirurškog liječenja

Tradicionalna metoda liječenja je kirurška ekcizija. Tumor, koji je veličinom u promjeru manji od 2 cm (T1), obično se ovim načinom uspješno odstrani u 95% slučajeva sa prosječno oko 4mm okolnog, izgledom zdravog ruba tkiva (ovisno o procjeni veličine i položaja tumora rub može varirati od 3-10 mm ruba). Posebno se o širini ruba i dubini ekcizije razmišlja kod recidivnih tumora ili onih tzv. rizičnih područja kao što su - kapci, uške, nosni vršak, nosnice, srednji dio lica, periaurikularna i periorbitalna područja. Brojne su tehnike u primjeni za rekonstrukcije defekata nastalih nakon odstranjenja kožnih malignoma glave i vrata. Općenito uzevši to mogu biti sljedeći načini;

Sekundarno cijeljenje defekta

Primarno zatvaranje (šivanje) defekta

Transplantat/graft je tkivo odvojeno od svoje podloge, bez vlastite je krvne cirkulacije i zato njegovo preživljavanje ovisi o cirkulaciji primajuće regije. Dijelimo ih na; slobodni kožni transplantat (SKT) dijelomične debljine (Thiersch); kožni transplantat pune debljine; složeni/composit graft, koji uz kožu ima i druga tkiva (npr. koža i hrskavica s uške za nos).

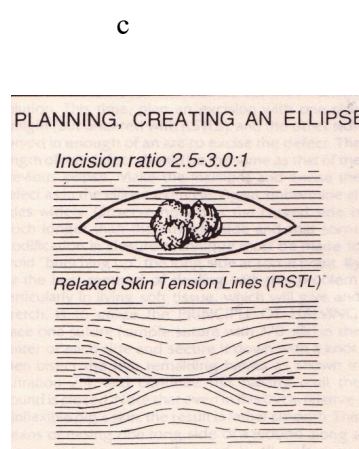


Režnjevi za razliku od graftova predstavljaju tkivo sa vlastitom cirkulacijom, a dijelimo ih na; lokalne režnjeve, regionalne i udaljene režnjeve/“free flap”.

- **Sekundarno cijeljenje** defekta granuliranjem je metoda za posebne slučajeve, ograničenog korištenja; površni, plitki defekti na konkavnim područjima kao što su alarni sulkus, medijalni kantung, glabela). Cijeljenje je dugotrajno i zahtijeva edukaciju bolesnika o tretmanu rane.

- **Primarno zatvaranje** defekta (primarno šivanje slojeva rane) je metoda koja se, za manje tumore od 1,5 do maksimalno 2 cm često koristi. Rekonstrukcija defekta je brza, brzo je cijeljenje i najčešće jako dobar kozmetički rezultat. Ograničenje predstavljaju veći tumori i oni koji su na zahtijevnim anatomskim lokalizacijama. Metoda se koristi kada je tumor moguće u cijelosti odstraniti, a na raspolaganju je dovoljno okolnog tkiva da se rubovi kože približe

suturama. Položaj reza (kirurške incizije) uvijek treba pratiti linije kože koje imaju manju tenziju, to su linije relaksirane kože/“lines of relaxed skin tension” (RSTL). Svaka incizija, osobito na licu, treba biti napravljena tako da je duža osovina incizije u jednoj od tih linija kože. Tada će tenzija kože na rubovima defekta biti minimalna, a cijeljenje bez rastezanja-širenja. Kod starijih osoba to je puno jednostavnije nego li kod mlađih radi viška kože.

Na slici 24a vidljive su prirodne bore koje prate linije relaksirane kože i prema tome planiranje ekcizije koja je najčešće eliptičnog oblika - slika 24c. Na slici 24b. zasjenčana mjesta su područja tzv. “viška kože”- lakša kirurška upotrebljivost (mjesta s kojih se može odici lokalni režanj).



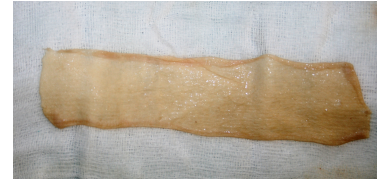
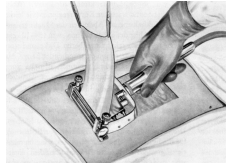
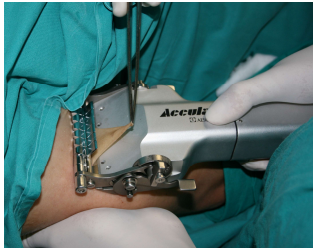
Slika 24a, b: Linije relaksirane kože

Slika 24c: Eliptična ekcizija

Preuzeto iz: Cook,TA; Basic soft tissue surgery,Laboratory manual,American Academy of Facial Plastic and reconstructive Surgery, 1982.(slika a i c) Jackson I T: Local flaps in head and neck reconstruction, C.V. Mosby Company, 1985.(slika b)

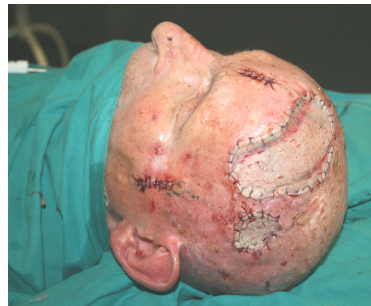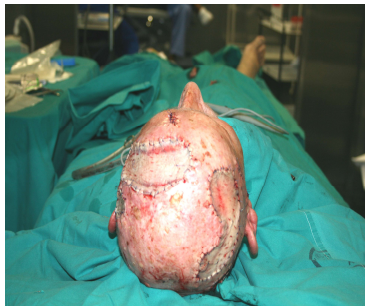Slobodni kožni transplantat (SKT) djelomične debljine naziva se Ollier-Thiersch ili uobičajeno „Thiersch“, a to je epidermalni dio kože debljine 0,20 – 0,25 mm, (moguća debljina 0,30 – 0,46 mm). Iako se dobro prima za podlogu i u kirurgiji često koristi, on je za regiju glave i vrata estetski nezadovoljavajući jer je pretanak, izaziva denivelaciju primajuće regije, kontrakcije, hiperpigmentacije. Stoga je njegova upotreba u ovoj regiji zapravo samo neki kompromis u odabranim situacijama (stara životna dob, komorbiditet) ili prelazna-među faza kirurškog plana liječenja.

Na slikama ispod (slike 25, 25a), vidi se način odizanja SKT–Thiersch-a (donorna regija je obično natkoljenica) i u prikazanom slučaju je kompromisna metoda kod bolesnika sa multiplim tumorima kože glave i lica (uzeta u obzir dob, recidivni tumori bez okolne zdrave kože, komorbiditet, a manje estetska komponenta).



Slika 25: Faze odizanja SKT-a

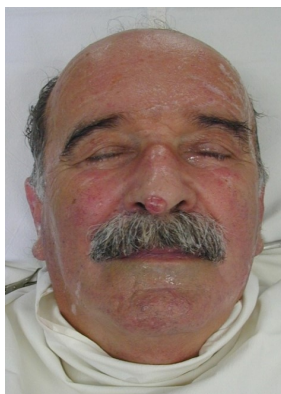
Thiersch pripremljen za upotrebu



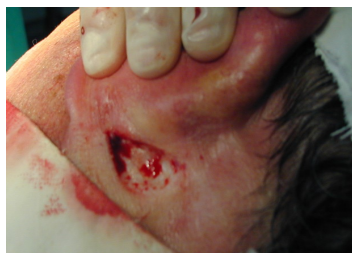Slika 25a: SKT na defektima vlasišta

- **Slobodni kožni transplantat (SKT) pune debljine**–,Wolfe-Kraus“ predstavlja epidermis i podležeci dermis 0,80-1 mm. Transplantat kože pune debljine prehranjuje se uraštanjem krvnih žila iz podloge te je njegova veličina ograničena za pokrivanje defekata maksimalno 2cm promjera ili manje. Donorna regija se odabire prema tipu kože da bude najsljednija i građom, bojom (iza uške, ispred uške, iznad klavikule), a donorno mjesto se primarno ušije bez estetskih posljedica. Transplantat je dobro postaviti na podlogu koja nije previše pomična (slika ispod), a nakon ušivanja zaštititi ga vazelinskom gazom ili poliuretanskom spužvicom.

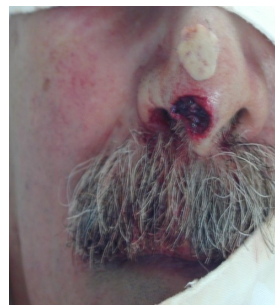Na slici ispod (slika 26) je prikazan karcinom kože nosa prihvatljive veličine za kiruršku ekciziju i primarno zatvaranje, ali lokalizacija to estetski ne dozvoljava. Donorno mjesto je koža iza uške.



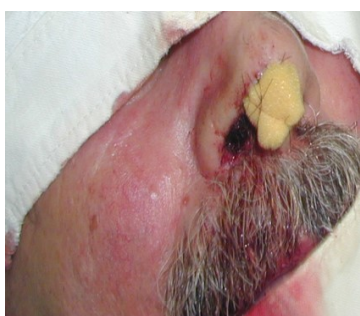BCC vrška nosa



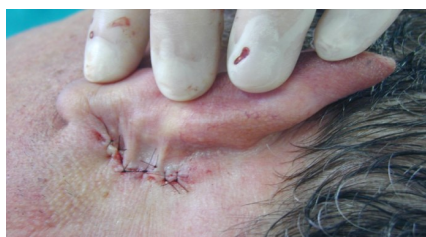Donorno mjesto



Defekt + graft pred ušivanje



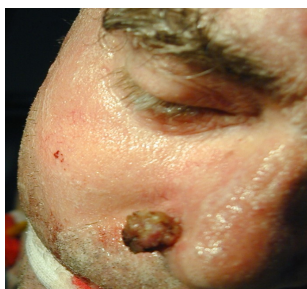Pokriven graft spužvicom



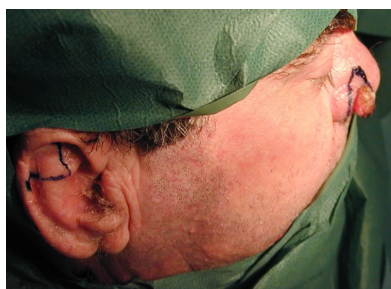Primarno šivanje donornog mjesta

Slika 26: Upotreba SKT-a pune debljine kod bolesnika sa tumorom nosa

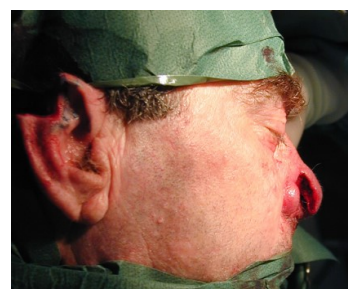
- **Slobodni kožni transplantat/graft** sa drugim podležućim tkivima **složeni ili "composit graft"** može biti sa hrskavicom, ako postoji potreba za rekonstrukcijom defekta svih slojeva nosa (nosno krilo ili baza kolumele). Na slici ispod (slika 27), prikazan je tumor nosnog krila koji je odstranjen ekcizijom kroz sve slojeve (koža, hrskavica, sluznica), a defekt pokriven složenim transplantatom uzetim s uške također sa tri potrebna sloja.



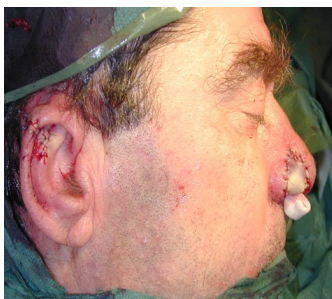Tumor



Bojom označene incizije



Donorno mjesto+post.op.defekt



Primarno sašivena donorna regija;
rekonstruiran defekt graftom
(vazelinska gaza za fiksaciju).

Slika 27: Upotreba složenog / „composit“ grafta

-Lokalni režnjevi se najčešće koriste za rekonstruiranje postoperacijskih defekata koji su preveliki da bi se primarno šivali ili za neka posebna područja lica. Obzirom da se uzimaju iz neposredne blizine defekta daju odličan kozmetički rezultat u boji i kvaliteti kože. Lokalnim kožnim režnjevima postiže se dobra imedijatna rekonstrukcija uz visoki postotak uspješnosti obzirom da im za preživljavanje nisu potrebne krvne žile primajuće regije jer sadrže veliku količinu vaskulariziranog tkiva. Za neke bolesnike je važno da se mogu napraviti i u lokalnoj anesteziji.

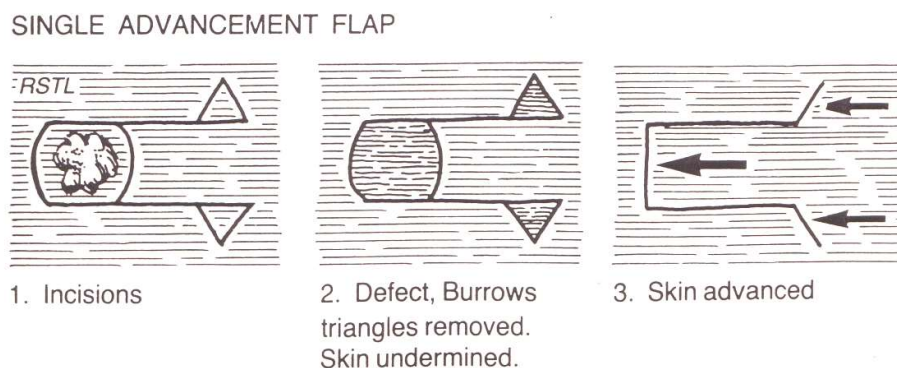
Lokalni režnjevi na licu imaju više mogućnosti dizajniranja i to prema veličini defekta i području kojeg treba rekonstruirati. Među brojne izazove rekonstruktivne kirurgije ove regije spadaju, uz razlike u boji i teksturi kože, dijelovi pokriveni kosom, bore, opskrbljenost živcima (ogranci facijalnog živca) i funkcije oka, nosa, usta. Zahtjevnosti treba dodati rekonstrukcije vanjskih struktura nosa, uški, očnih kapaka i obrva, a što zahtijeva specifične (uvijek je teško) rekonstruktivne tehnike za optimalan funkcionalno-estetski rezultat i zadovoljen onkološki kriterij liječenja karcinoma.

Iako postoje brojni rekonstruktivni načini, činjenica je da ima samo nekoliko bazičnih, točno definiranih mogućnosti tkivne manipulacije. Baziraju se na konceptu povlačenja tkiva prema naprijed (advancement režnjevi), premještanja u drugu poziciju (transpozicijski režnjevi) i na konceptu rotacije tkiva (rotacijski režnjevi). Lokalne režnjeve možemo smatrati kirurškom metodom izbora. Slijedi opis samo osnovnih, koji se najčešće koriste.

Regionalne i slobodne režnjeve, koji se u kirurškom liječenju karcinoma kože glave i vrata rijetko koriste, ovdje nećemo prikazati.

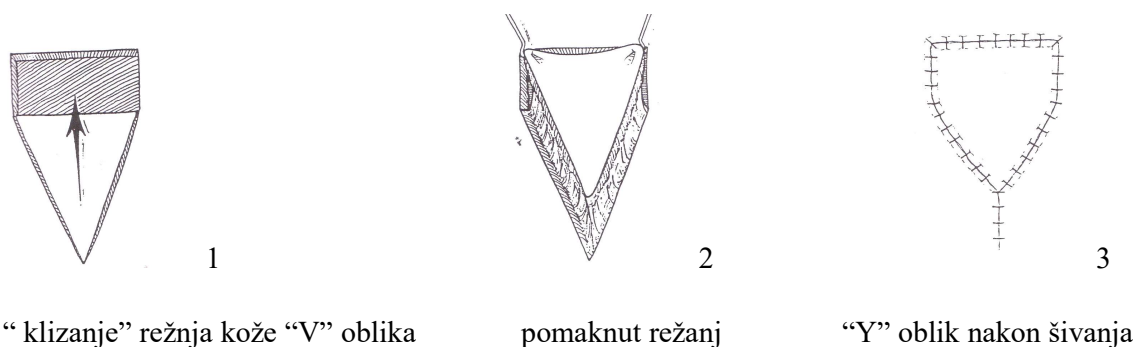Klizni lokalni režanj – “ advancement flap “

Osnovni princip je pomicanje reznja kože direktno prema naprijed, bez pomaka u stranu. Trokutaći viška kože, koji nastaju na bazama reznja, kada se on “pokliže” prema naprijed (tzv. Burrow-trokut), ekcidiraju se radi ispravnog šivanja.



Slika 28 (1,2,3): Shematski prikaz tehnike¹² –klizni režanj (linijama relaksirane kože).

Klizni režanj može biti i drugog oblika, ovisno o lokalizaciji. Vidljiv je primjer reznja u „V“ dizajniranom obliku, a kod šivanja poprima oblik „Y“ (tzv. V-Y režanj).



Slika 29 (1,2,3): V - Y režanj¹³

¹² Shematski prikazi tehnika dizajniranja lokalnih kožnih reznjeva preuzeti iz dva izvora;

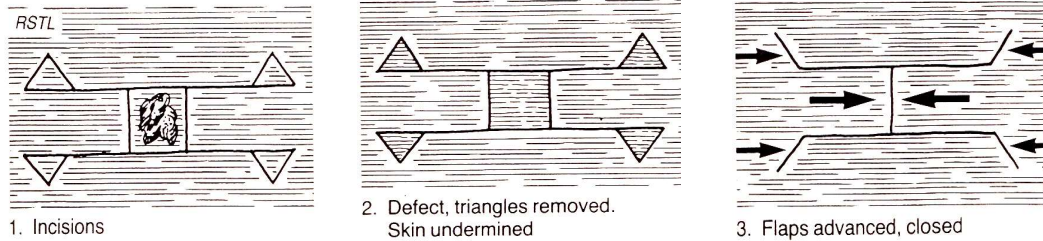
1 .Jackson IT: Local flaps in head and neck reconstruction, C.V. Mosby Company,1985.

2. Cook TA; Basic soft tissue surgery,Laboratory manual,American Academy of Facial Plastic and Reconstructive Surgery,1982.

¹³ 1 .Jackson IT: Local flaps in head and neck reconstruction, C.V. Mosby Company,1985.

Ponekad, kao npr. za defekte na čelu, koristan je dvostruki “klizni” režanj prikazan na shemi ispod.

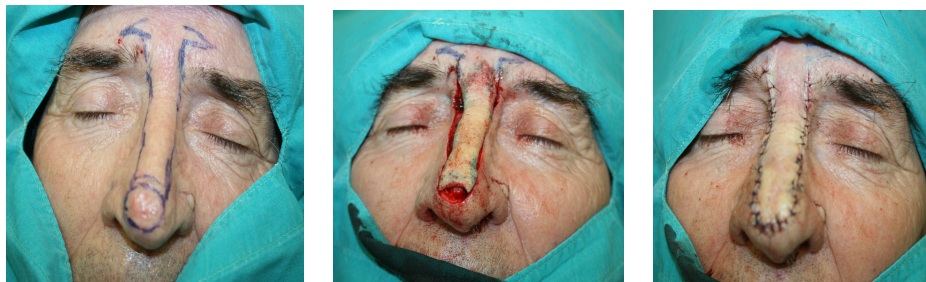BILATERAL ADVANCEMENT FLAPS



Slika 30 (1,2,3): Dvostruki klizni režanj

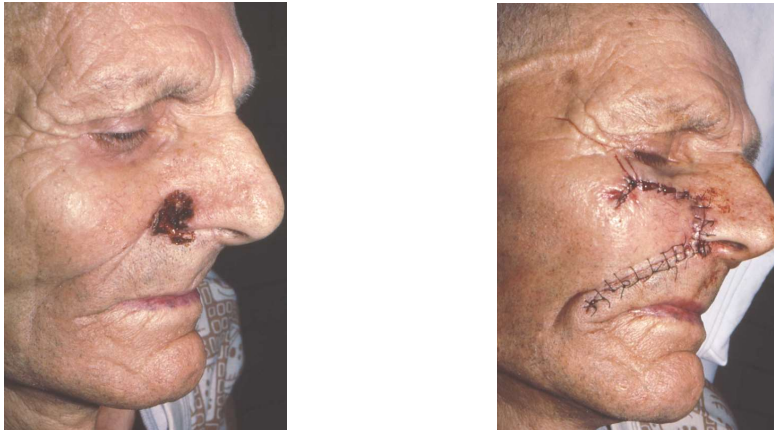
Preuzeto iz: Cook TA; Basic soft tissue surgery, Laboratory manual, American Academy of Facial Plastic and Reconstructive Surgery, 1982.

Na slici ispod - klizni režanj za defekt na vršku nosa. Kako je moguće „estetski skratiti“ nos, treba prilikom dizajniranja reznja voditi računa o anatomskom izgledu nosa. Ovaj način rekonstrukcije pogodniji je za osobe starije životne dobi.



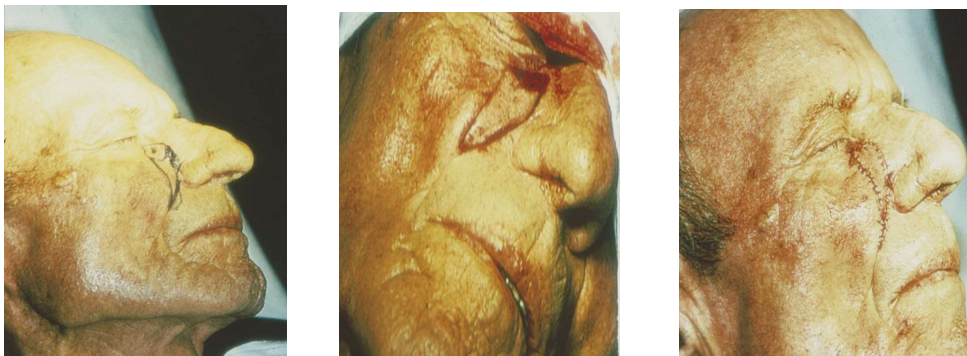Slika 31: Klizni režanj (nos)

Slika ispod pokazuje primjer kliznog reznja obraza za defect lateralne strane nosa. Linije incizije moguće je "sakriti" u prirodne bore kože .



Slika 32: Klizni reznanj (obraz)

Slika ispod - pacijent kod kojeg je za defect, po odstranjenju tumora, upotrebljen klizni "V-Y" reznanj, oblikom modificiran prema nazolabijalnoj brazdi.

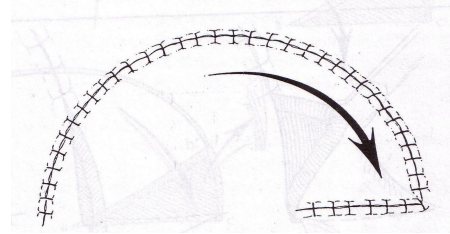
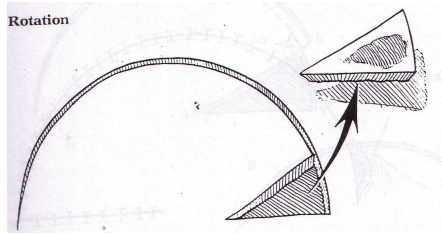


Slika 33: Upotreba „V-Y“ reznja

Rotacioni lokalni reznanj

Kod klasične metode rotacije kože, kirurške incizije učine se tako da defect bude trokutast, a baza trokuta najkraća stranica i ta baza čini dio cirkumferencije kruga po kojem se reznanj, nakon što se podigne, rotira tako da vrh prati cirkumferenciju kruga na kojem leži trokutasti defect.

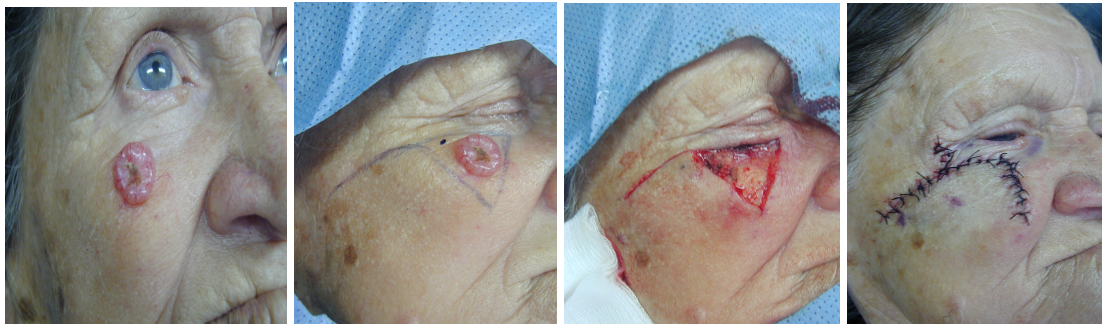
Na slici ispod je shematski prikaz osnove tehnike rotacije.



Slika 34: Rotacioni režanj

Preuzeto iz: Jackson IT: Local flaps in head and neck reconstruction, C.V. Mosby Company, 1985.

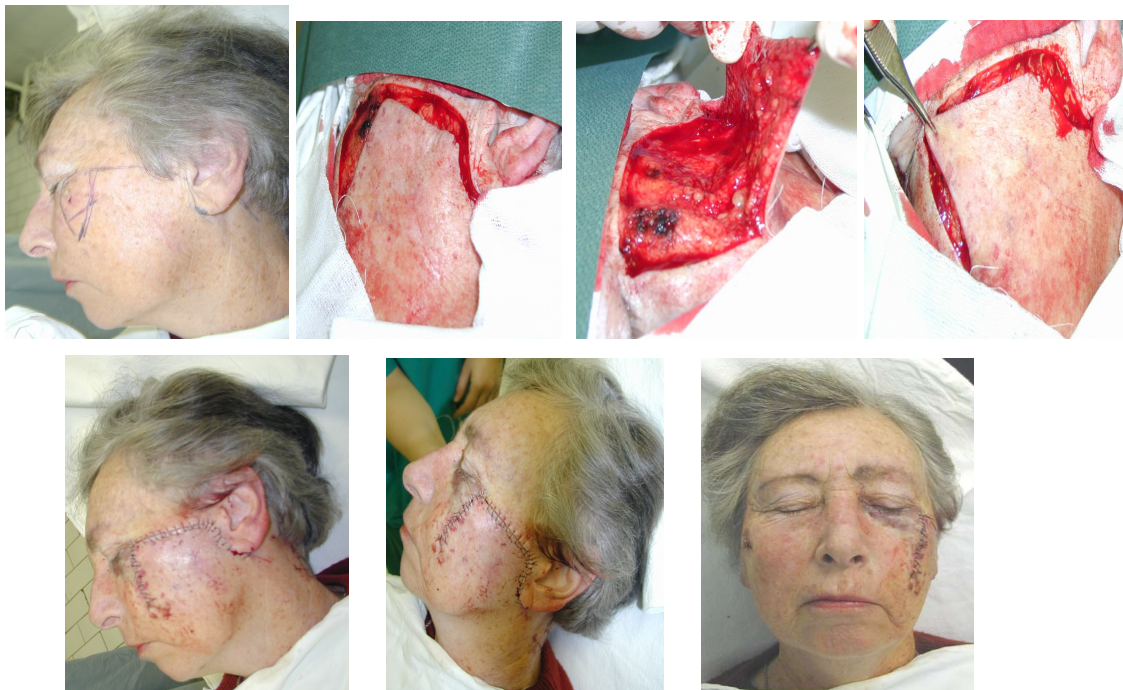Slika ispod-pacijentica kod koje je postoperacijski defekt kože lica, nakon ekcizije karcinoma, rekonstruiran rotacionim lokalnim kožnim režnjem.



Slika 35: Upotreba rotacionog reznja

Slika ispod je prikaz rotacionog kožnog lokalnog režnja za postoperacijski defekt obraza;

kirurške faze - bojom označen rez, kirurške incizije, podizanje režnja, rotiranje i pokrivanje defekta, šivanje.

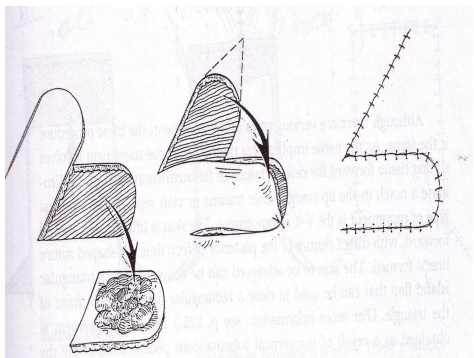


Slika 36: Upotreba rotacionog režnja

Transpozicijski lokalni kožni režanj

Rotacioni i transpozicijski režanj imaju neke zajedničke karakteristike u pomicanju kože. Ponekad je potreban mali pomak/transpozicija režnja, ako je defekt u neposrednoj blizini ili je potreban veći pomak oko kruga kojemu je zapravo dijagonala režnja radijus. Maksimalno moguća transpozicija režnja je 90° od izvorne pozicije.

Slika ispod predstavlja shematski prikaz metode transpozicije kožnog režnja u defekt. Transpozicijski režanj je najčešće dizajniran kao pravokutnik sa zaobljenim rubovima.

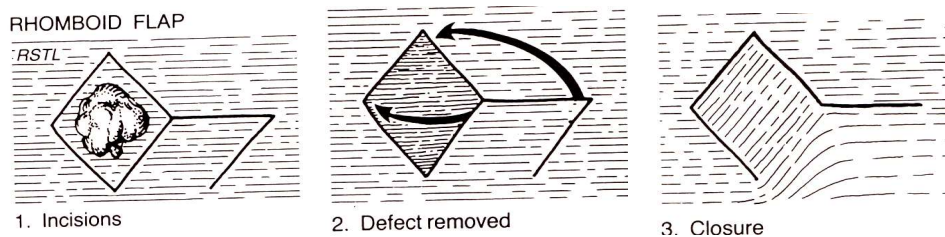


Slika 37: Transpozicijski režanj

Preuzeto: Jackson IT: Local flaps in head and neck reconstruction, C.V. Mosby Company,1985.

Opisane bazične metode pomicanja kože (klizanje, rotiranje, transpozicija) i njihove modifikacije sadržane su u lokalnim kožnim režnjevima koji se najviše koriste u svakodnevnoj kirurškoj praksi. Najčešće su to; romboidni, "bilobed flap", "Z"-plastika.

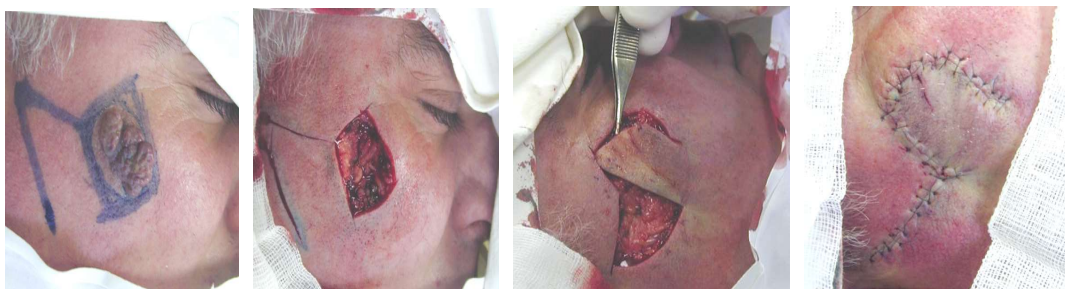Romboidni režanj ("Limberg režanj"), bazira se na principu transpozicije kože. Tumor se odstranjuje na način da forma defekta bude romboidnog oblika, a onda se defekt zatvara sa formiranim, isto tako romboidnog oblika, lokalnim kožnim režnjem u približno istoj veličini (slika ispod).



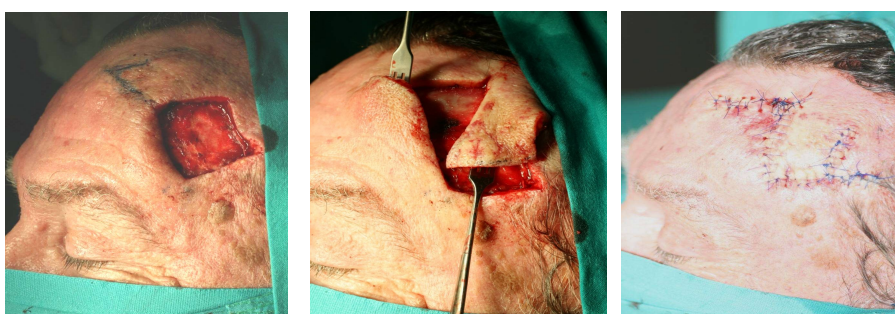Slika 38: Shematski prikaz načina dizajniranja romboidnog režnja.

Preuzeto: Cook TA; Basic soft tissue surgery, Laboratory manual, American Academy of Facial Plastic and Reconstructive Surgery,1982.

Dizajnira se kao geometrijski lik romba s kutovima od 60° i 120° stupnjeva.



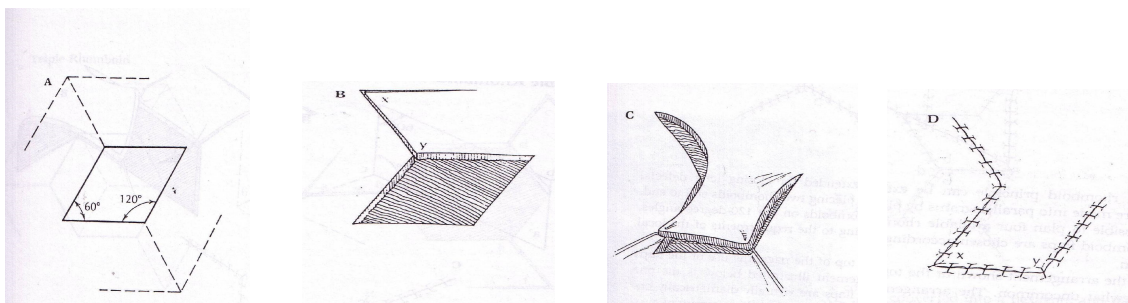
Slika 39: Pacijent kod kojeg je romboidnim reznjem pokriven defekt obraza



Slika 40: Isti lokalni kožni režanj, ali za rekonstrukciju defekta čela prema temporalnoj regiji.

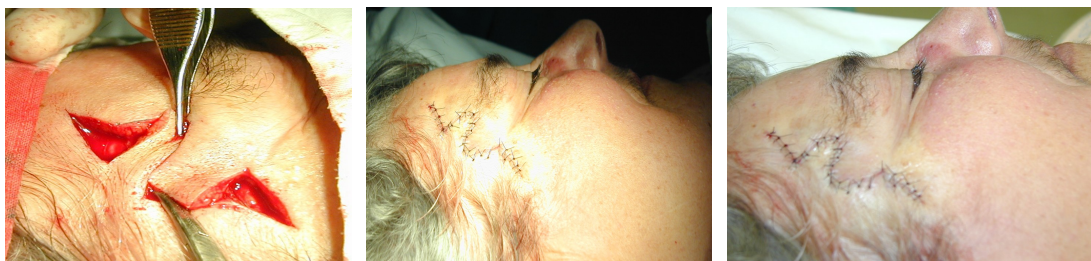Četiri se reznja mogu dizajnirati oko defekta romboidnog izgleda.

Shema na slici ispod pokazuje mogućnost dobivanja četverostrukog romboidnog reznja za rekonstrukciju većih defekata na određenim lokalizacijama (npr. vlasište, temporalna regija).



Slika 41: Četverostruki romboidni režanj - prikaz postupka transpozicije za jednu dizajniranu polovicu.

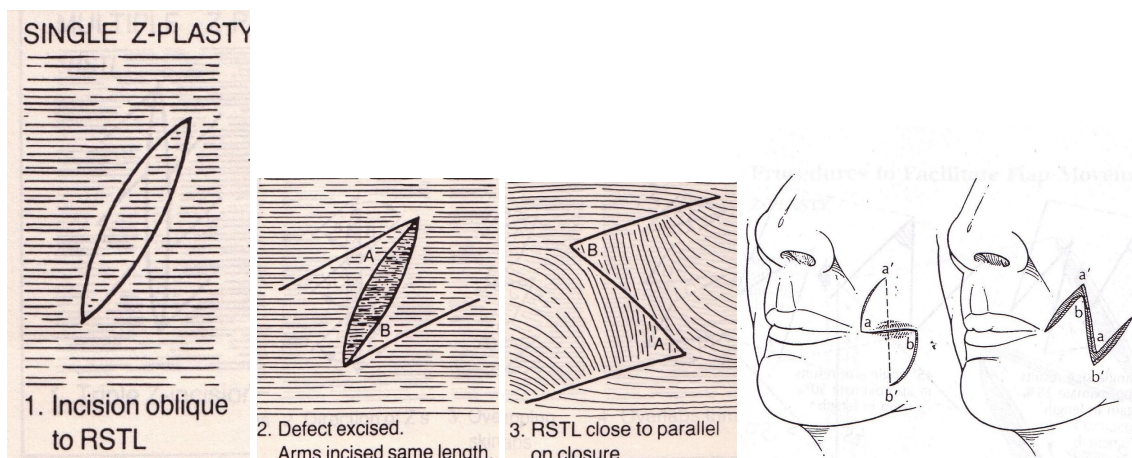
Preuzeto: Jackson IT: Local flaps in head and neck reconstruction, C.V. Mosby Company, 1985



Slika 42: Bolesnica sa dvostrukim romboidnim reznjem- temporalno

“Z”-plastika je tip transpozicijskog reznja gdje se dva trokutasta reznja dizajniraju tako da su im bridovi jednake dužine, a umeću se, kako bi promjenili širinu i dužinu. Klasična metoda je dizajnirana s kutovima od 60° jer se tako dobiva maksimalna dužina.

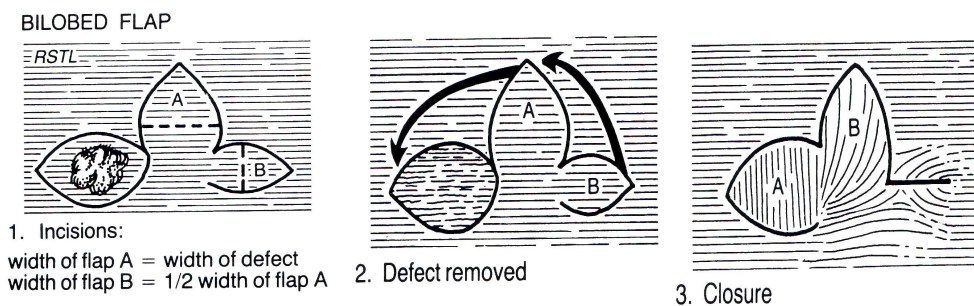
Na slici ispod je shematski prikaz metode. Obratiti pažnju na elipsastu ekciziju, ali koja je postavljena koso preko linija rastezljive kože. Ovim se načinom sprečava nepovoljan ožiljak, jer se rez vraća u relaksirane linije kože.



Slika 43: Prikaz metode „Z“ plastike

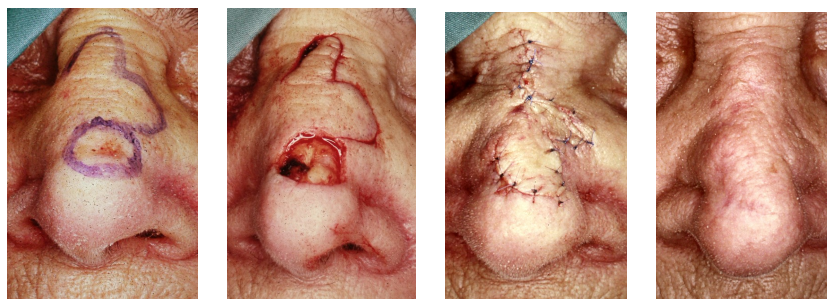
Preuzeto: Cook TA; Basic soft tissue surgery, Laboratory manual, American Academy of Facial Plastic and Reconstructive Surgery, 1982.

“**Bilobed flap**” formiran je od dva transpozicijska reznja sa zajedničkom bazom (pod 90-180°). U praksi se često koristi, najviše za defekte kože nosa, najbolje na lateralnoj stjenci jer se tako iskoristi mobilnost gornje trećine nosa za donju trećinu koja nije mobilna (promjer defekta 1,2-2 cm).

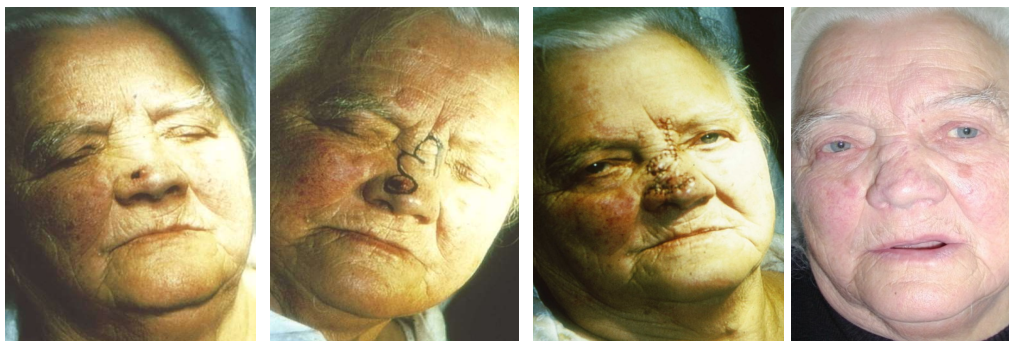

Slika 44: Shematski prikaz tehnike “ bilobed” reznja

Preuzeto: Cook TA; Basic soft tissue surgery, Laboratory manual, American Academy of Facial Plastic and Reconstructive Surgery, 1982.



Slika 45: „Bilobed“ režanj za defekt nosa
(obratiti pozornost na lokalizaciju defekta i planiranje reznja.)



Slika 46: Slična lokalizacija tumora kože nosa – „bilobed“ flap

Prikazane su samo neke od kirurških mogućnosti liječenja karcinoma kože u području glave i vrata s naglaskom na primarnom zatvaranju defekata, transplantatima i lokalnim režnjevima. Lokalni režnjevi su imperativ kada su u pitanju defekti kože nosa, usnica, kapaka i uški. Iako se baziraju na osnovama koje su navedene, ima veliki broj mogućnosti i kombinacija. Uz analizu svih parametara vezanih uz tumor i lokalne faktore, planiranje treba prilagoditi individualno svakom bolesniku. Izabrati treba uvijek što jednostavnije rješenje za maksimalni mogući funkcionalni i estetski rezultat.