

# SINDROM GRUDNE BOLI U DJEČJOJ DOBI

---

**Ahel, Vladimir**

*Source / Izvornik:* **Pedijatrija danas, 2008, 4, 118 - 125**

**Journal article, Published version**

**Rad u časopisu, Objavljena verzija rada (izdavačev PDF)**

*Permanent link / Trajna poveznica:* <https://um.nsk.hr/um:nbn:hr:184:591580>

*Rights / Prava:* [Attribution-NonCommercial 4.0 International/Imenovanje-Nekomercijalno 4.0 međunarodna](#)

*Download date / Datum preuzimanja:* **2024-12-02**



*Repository / Repozitorij:*

[Repository of the University of Rijeka, Faculty of Medicine - FMRI Repository](#)



## SINDROM GRUDNE BOLI U DJEČJOJ DOBI

Vladimir AHEL

Klinika za dječje bolesti,  
Kliničkog bolničkog centra  
Rijeka, Republika Hrvatska

Sindrom grudne boli je česti razlog pregleda i dolaska djece i adolescenata u hitne ambulante. Može biti akutne i kronične naravi a okolina i bolesnik ga najčešće povezuju sa oboljenjem srčanog mišića (infarkt), uz moguću iznenadnu smrt. U dječjoj i adolescentnoj dobi srčani uzrok grudne boli je izuzetno rijedak. Općenito govoreći ozbiljne organske podloge grudne boli u dječjoj i adolescentnoj dobi nema, te u pravilu prolaze tijekom 2-3 godine praćenja.

**Ključne riječi:** Grudna bol ▪ Dijete

Adresa za dopisivanje:  
Prof. dr. sc. Vladimir Ahel,  
Klinika za dječje bolesti  
KBC Rijeka, Istarska 43  
51000 Rijeka, Hrvatska  
e-mail: vladimir.ahel@ri.t-com.hr

### Uvod

Probadanje u grudima ili prekordijalna bol u dječjoj dobi je relativno česti problem zbog kojeg roditelji dolaze u hitnu ambulantu. U pravilu se radi, najčešće, o benignoj problematici vezano uz muskularnu bol, a vrlo rijetko vezano uz oboljenje srca. Spontano prolazi u pravilu i prosjeku do 2 godine nakon pojavljivanja, ili uz primjenu specifične terapije. U akutnom, a posebno recidivnom obliku potrebna je obrada kao što je u kasnijem tekstu opisano.

### Epidemiologija

Sindrom grudne boli je česti simptom u djece i adolescenata. U gradskim sredinama Sjedinjenih Američkih Država predstavlja sedmi simptom koji dovodi djecu u liječničku ordinaciju. Podjednaki broj tj. 50% adolescenata i djece mlađe od 12 godina sa navedenim smetnjama prima se i pregleda kao hitan slučaj. Odnos muškog i ženskog spola je podjednak (1).

**Primljeno:** 06. 3. 2008.

**Prihvaćeno:** 28. 3. 2008.

**Pedijatrija danas** 2008;4(2):118-125

## Simptomatologija

Grudna bol kao simptom može biti akutne i kronične prirode. Ispitivanja su pokazala da više od 40% djece odlazi na pregled u hitnu ambulantu zbog grudne boli, a radi se o akutnim tj. smetnjama koje traju kraće od 48 sati, dok se u 7% populacije radilo o kroničnim tj. smetnjama koje su trajale duže od 6 mjeseci (1, 2). U drugom ispitivanju u 36% adolescenata grudna bol je trajala duže od 6 mjeseci. Sindrom grudne boli uzrokom je smanjene fizičke aktivnosti u 70% slučajeva, a u 41% bila je razlogom odsutnosti iz škole (3-5).

Navedeni simptom izaziva zabrinutost i tjeskobu u bolesnika i roditelja zbog asocijacije s fatalnim srčanim oboljenjima u odrasloj dobi (Tablica 1).

**Tablica 1** Doživljaj grudne boli u bolesnika i roditelja

**Table 1** Chest pain in a view of patients and parents

Uzrok/Causes	Pojavnost/ Frequency (%)
Srčani/Cardiac	52-56
Muskuloskeletalni/ Musculoskeletal	13
Respiratorni sustav/ Respiratory	10
Infekcija kože/Skin infection	3
Disanje/Breathing	3
Maligno oboljenje/ Malignancy	0-12
Ostalo/Other	10-19

Adolescenti s navedenim simptomima u 44% slučajeva smatraju da imaju infarkt miokarda, u 12% neko srčano oboljenje ili u 12% neko maligno oboljenje (1, 2, 4, 5).

## Uzroci grudne boli

Uzroci grudne boli mogu biti različiti i prikazani su u Tablici 2. Općenito gledajući, ozbiljne organske podloge u većine bolesnika nema.

**Tablica 2** Uzroci grudne boli u djece

**Table 2** Causes of chest pain in children

Uzroci/Causes	%
Idiopatski/Idiopathic	35
Muskuloskeletalni/Musculoskeletal	30
Psihogeni/Psychogenic	12-30
Respiratorni (reaktivni dišni putovi) /Respiratory	10
Gastrointestinalni/Gastrointestinal	9
Srčani/Cardiac	1-5
Drugo/Other	1-4

**Idiopatski tj. nepoznati uzrok** je najčešći i javlja se u gotovo 45% bolesnika.

**Muskuloskeletalni uzroci** mogu biti traumatski i atraumatski i javljaju se u 15-31% bolesnika. Atraumatski uzroci su češći i uključuju kostohondritis, mijalgiju, slipping rib sy, poznati pod zajedničkim imenom bolest grudne stijenke. Traumatski uzroci mogu biti posljedica frakture rebra, krvnog podljeva i rjeđe hemoperikarda (1, 5, 6).

a) *Kostohondritis (Tietze sindrom)* česti je uzrok grudne boli posebno u adolescentnoj dobi. Bol je tipična unilateralna najčešće s lijeve strane, a radi se o bolnoj valjkastoj i čvrstoj neupalnoj oteklini hrskavice 2. do 4. rebra. Posljedica je opterećenja i istezanja ligamenata i muskulature pri nošenju teških školskih torbi na istom ramenu (1, 5, 6).

b) *Slipping rib sindrom* – radi se o traumi hrskavice 8., 9. i 10. rebra koji su međusobno povezani fibroznim tkivom. Tijekom fleksije trupa ili dizanja tereta rebra vrše kompresiju na interkostalne živce uzrokujući naglu bol (1, 6).

c) *Prekordijalno probadanje* rijedak je, benigni uzrok muskuloskeletalne grudne boli, kojeg se još naziva Texidorova bol. Radi se o karakterističnoj, oštroj boli u vidu probadanja, koja se može lokalizirati vrhom prsta u interkostalnom prostoru uz lijevi rub sternuma ili na vršku srca. Javlja se iznenada, tipično za vrijeme mirovanja ili tijekom blagog napora i pojačava se u ispirijumu. Uzrok je

nepoznat, a udružen je često s lošim držanjem tijela osobe (1, 5, 6).

*Psihogeni uzroci* se javljaju u više od 30% djece grudna bol može biti psihogene prirode. Ovaj uzrok se češće viđa u djece starije od 12 godina. Najčešće bol je odraz određenih stresnih događaja (smrt, nesreća ili bolest u obitelji, rastava roditelja ili problemi u školi). Osim navedenog vrlo često su prisutni drugi prateći simptomi (glavobolja, bol u trbuhu, bolovi u ekstremitetima). U trećine bolesnika također izražene su smetnje ciklusa spavanja (1, 3).

*Hiperventilacija* može biti uzrokom grudne boli, uz vrtoglavicu i parestezije. Mehanizam nije sasvim jasan. Pretpostavlja se da uzrok može biti spazam dijafragme, distenzija želuca zbog aerofagije ili spazam koronarnih arterija zbog hipokapnijske alkalozije (1, 3).

*Respiratorni uzroci* su uglavnom posljedica upale dišnih putova, uključujući upalu pluća, traheobronhitis i astmu. Predstavljaju najčešće uzroke akutne boli u grudima. Astma uzrokovana naporom čest je uzrok osjećaja nelagode u prsima, čak uz uredan nalaz na plućima. Navedeno je dokazano spirometrijskim ispitivanjem prije i poslije napora uz primjenu beta agonista (1, 7). Rjeđi uzroci su pleuritis, pneumotoraks ili pneumomediastinum (1, 8).

*Gastrointestinalni poremećaji* također, mogu biti uzrok grudne boli. Od njih najčešći uzrok je ezofagitis (gastroezofagealni refluks), dok se suženje, strana tijela i kausitične lezije rjeđe javljaju kao uzroci bola u grudima. Ostali uzroci (holecistitis, pancreatitis, ulcus želuca i crijeva) su vrlo rijetki u djece (1).

*Plućni vaskularni sustav* može biti, mada rijetko, mjesto gdje se usljed različitih patoloških procesa stvara bol u grudima. Taj bol se javlja uz plućnu emboliju, plućnu hipertenziju i u akutnom grudnom sindromu bolesnika sa drepanocitozom tj. plućnim

komplikacijama ove bolesti koja može fatalno završiti (1).

*Srčani uzroci* bola u grudima se javljaju izuzetno rijetko. Samo 1-6% djece koja imaju bol u grudima imaju oboljenje srca (6-8). Bolesti srca su potencijalno ozbiljna stanja koja u dječjoj dobi mogu uzrokovati grudnu bol. Na oboljenje srca ukazuje pojava recidivnih boli posebno tijekom napora. U bolesnika s oboljenjem srca pojava grudnih bolova može predstavljati znak progresije bolesti. Različita oboljenja srca mogu biti praćena grudnom boli (Tablica 3).

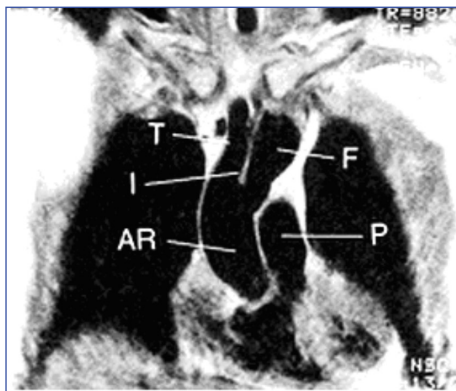
**Tablica 3** Srčani uzroci grudne boli u djece

**Table 3** Cardiac origin of chest pain in children

Uzroci/Causes
<ul style="list-style-type: none"> <li>▪ Ishemija miokarda/Cardiac ischemia               <ul style="list-style-type: none"> <li>- Stenoza valvule aorte/Aortic stenosis</li> <li>- Koarktacija aorte/Coarctation of aorta</li> <li>- Anomalije koronarnih arterija (prirodne–stećene)/Coronary artery anomalies (congenital-acquired)</li> <li>- Hipertrofične opstruktivne kardiomiopatije/Hypertrophic obstructive cardiomyopathy</li> <li>- Tahidisritmije/Tachydysrhythmias</li> <li>- Toksični agensi/Toxic agents</li> </ul> </li> <li>▪ Perikarditis/ Pericarditis</li> <li>▪ Parcijalno odsustvo perikarda/Partial pericardial defect</li> <li>▪ Disekantna aneurizma/Dissecting aneurysm</li> <li>▪ Prolaps mitralne valvule/Mitral valve prolaps</li> </ul>

*Aortalna stenoza* značajnog stupnja (sub-valvularna, valvularna ili supra-valvularna), hipertrofična opstruktivna kardiomiopatija ili koarktacija aorte (1).

*Disekantna aneurizma* uz Marfan sindrom, Turner sindrom, Ehler-Danlos sindrom, kronični artritis hipertenzija, homocistinurija, rijetki oblici familijarne aortopatije (disekantna aneurizma aorte) (Slika 1) (1, 9).



**Slika 1** Disekantna aneurizma ascendentne aorte (AR-Korijen aorte; I-Intima; T-Pravi lumen; F-Lažni lumen; P-Pulmonalna arterija)

**Figure 1** Aortic dissection of ascending aorta (AR-Aortic Root; I-Intima; T-Truth Lumen; F-False Lumen; P-Pulmonary Artery)

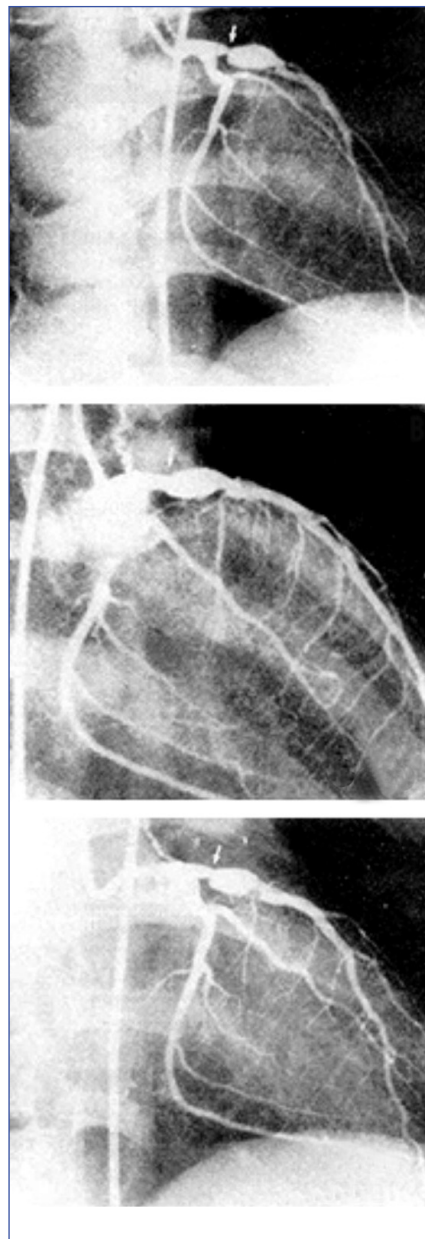*Perikarditis* – najčešće idiopatski, rjeđe infektivnog porijekla ili u sklopu kolagenoza, uremije, malignih oboljenja ili traume. Također ga se sreće u sklopu postperikardiotomijskog sy, nakon operacije na srcu.

*Miokarditis* – grudna bol se javlja uz prisutnost pratećeg perikarditisa.

*Oboljenje koronarnih arterija* a) Anomalni izlaz lijeve koronarne arterije iz pulmonalne arterije najčešće se prezentira u dojenačkoj dobi, a može i kasnije uz simptome grudne boli, zbog prisutne ishemije lijevog ventrikula, uz prateću dilatacijsku kardiomiopatiju i mitralnu regurgitaciju. b) Stečena oboljenja koronarnih arterija (stenoze ili aneurizme) kao posljedica Kawasaki oboljenja mogu biti uzrokom istih smetnji (Slika 2) (1).

*Ruptura aneurizme sinusa Valsalvae* je rijetka anomalija prirodnog nedostatka medije aortalne stijenke u području navedene strukture. Aneurizma tipično rupturira u desni atrij ili ventrikul a može zahvatiti i ostale komore i plućnu arteriju uz prezentaciju grudne boli (10).

*Tahiaritmije* ili palpitacije (uzrokovane ventrikularnim ekstrasistolama) mogu uzrokovati grudnu bol.



**Slika 2** Kawasaki oboljenje – multiple stenozе i aneurizme koronarnih arterija

**Figure 2** Kawasaki disease – multiple stenosis and aneurysmatic formation of coronary arteries

Spazam koronarnih arterija izuzetno je rijedak uzrok grudne boli u dječjoj dobi. Ovo stanje praćeno je tranzitornim ishemićnim promjenama u EKG-u, normalnom koronarografijom, reverzibilnom akinezijom septuma, uz povišene srćane enzime. Tromboza koronarnih arterija i akutni infarkt miokarda moţe se javiti kod premturane ateroskleroze, paradokсне embolije ili uz hiperkoagulabilna stanja (1, 11).

Podaci o pojavi grudne boli uz *prolaps mitralne valvule* su kontroverzni. Ispitivanja su dokazala da je incidencija pojavljivanja ista u bolesnika bez ili sa prolapsom mitralne valvule (1, 12).

Izlaganje toksićnim agensima kao što je kokain moţe uzrokovati grudnu bol koja je ishemićnog porijekla. Slićan mehanizam mogu

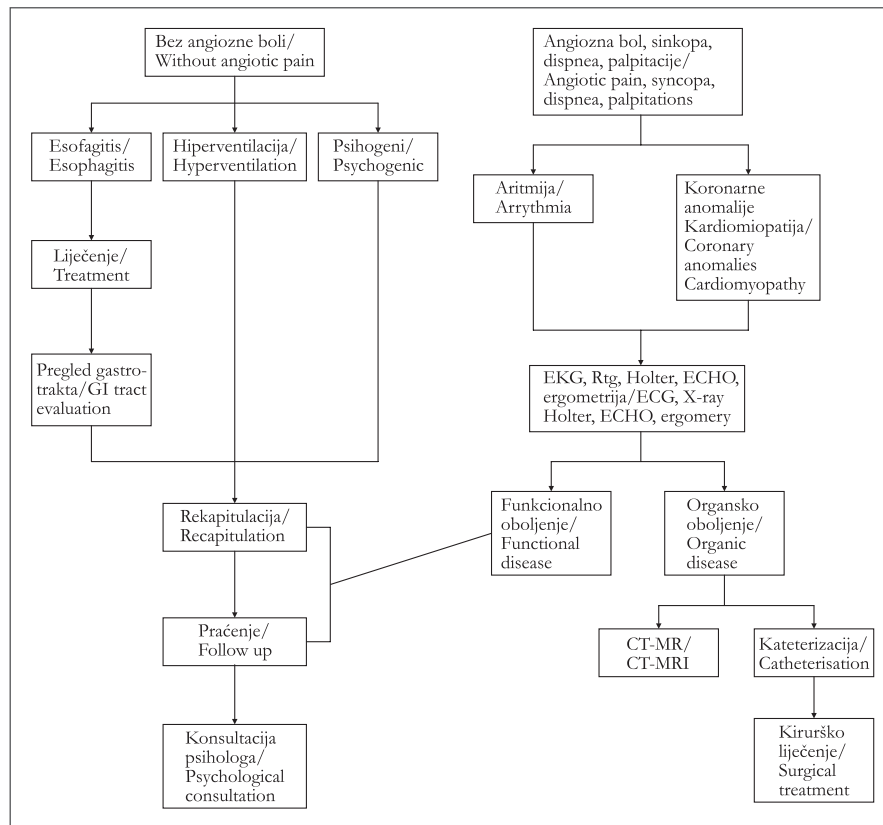
uzrokovati marihuana, amfetaminski preparati ili simpatikomimetski dekongestori.

Idiopatska grudna bol javlja se u 21-45% populacije bez dokazanog organskog supstrata. U 80% bolesnika navedene smetnje u prosjeku nestaju tijekom tri godine praćenja.

### Dijagnostika

Većina bolesnika s grudnom boli ima uredan klinićki nalaz ili bol ukazuje na muskuloskeletalnu etiologiju. U ovim situacijama daljnja obrada nije potrebna (Slika 1).

U bolesnika s patološkim nalazom ili simptomima koji bi mogli ukazati na organsku bolest, kao što su dispnea, palpitacije, anginozni bolovi, bolovi uz napor koji se ne mogu povezati s oboljenjima dišnih putova ili



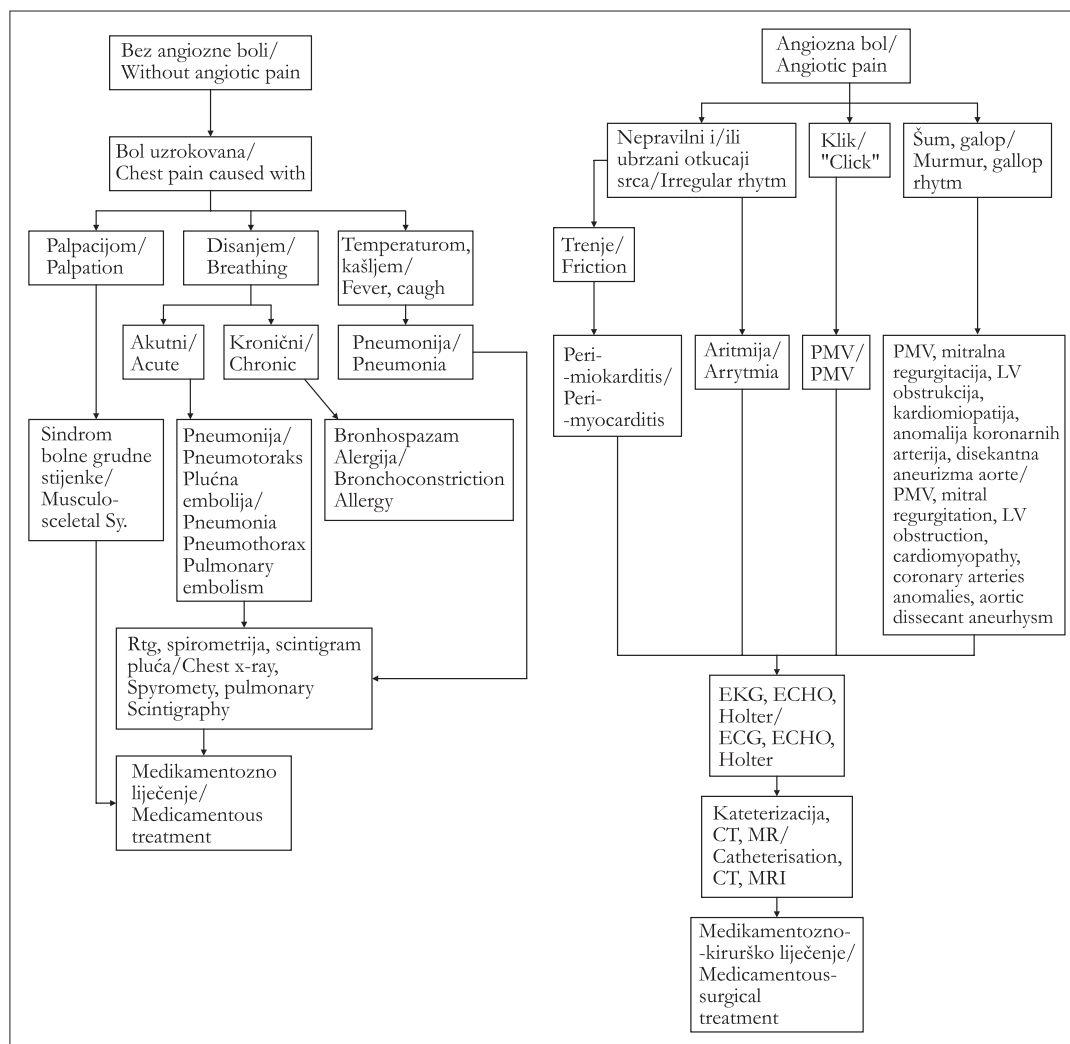
Slika 1 Procjena grudne boli u djece – normalan klinićki nalaz  
 Figure 1 Evaluation of chest pain – normal clinical finding

sinkopalnim krizama zahtijevaju daljnju kardiološku obradu (Slika 2).

- Rtg snimka srca i pluća
- EKG + Holter
- ECHO (Color-Doppler)
- Kompjuterizirana tomografija (CT)
- Magnetna rezonancija (MR)
- Kateterizacija srca (koronarografija)
- Ergometrija (bol u naporu)

Ukoliko je potrebno vrše se dodatne pretrage:

- 24 satna pH-metrija, endoskopija probavnog trakta (GER)
- spirometrijska analiza (astma)
- scintigrafija pluća (embolija)
- laboratorij (infekcija)
- toksikološka ispitivanja



**Slika 2** Procjena grudne boli u djece – patološki klinički nalaz  
**Figure 2** Evaluation of chest pain – abnormal clinical finding

## Liječenje

Bolesnici s akutnom grudnom boli uz poremećeno opće stanje ili hipoksiju zahtijevaju hitno liječenje. Određena stanja (astmatski napad, upala pluća) zahtijevaju ciljano liječenje. Većina bolesnika s kroničnom grudnom boli zahtijeva minimalnu intervenciju. Muskuloskeletalni bol uobičajeno reagira na analgetike. U bolesnika sa trajnim ili recidivnim bolovima u trbuhu potrebna je obrada

gastroenterologa. Od djece sa oboljenjem srca ili pri pojavi boli u naporu, uz sinkopalne krize ili palpitacije potrebna je kardiološka obrada. U slučajevima psihogene etiologije potrebno je uključiti specijaliste iz tog područja. Također je potrebno djelovati na roditelje i okolinu u pojašnjenju bitne razlike grudne boli u djece i odraslih. Grudna bol može biti trajna ili recidivna te zahtijeva praćenje uz obradu sve do prestanka simptoma.

## Literatura

- Geggel RL, Endom EE. Approach to chest pain in children-I. Up to Date (CD-ROM). Wellesley: Clinical reference library. 2004;12:1-6
- Kocis KC. Chest pain in paediatrics. *Pediatr Clin North Am.* 1999;46:189-203.
- Tunaoglu FS, Olguntürk R, Akcabay S, Oguz D, Gücüyener K, Demirsoy S. Chest pain in children referred to a cardiology clinic. *Pediatr Cardiol.* 1995;16:69-72.
- Anzai AK, Merkin TE. Adolescent chest pain. *Am Fam Physician.* 1996;53(5):1682-90.
- Evangelista JA, Parsons M, Renneburg AK. Chest pain in children: diagnosis through history and physical examination. *J Pediatr Health Care.* 2000;14:3-8.
- Mooney DP, Shorter NA. Slipping rib syndrome in childhood. *J Pediatr Surg.* 1997;32(7):1081-2.
- Wiens L, Portnoy J, Sabath R, Ewing L, Gowdama-  
rajan R, Scagliotti D. Chest pain in otherwise healthy children and adolescents is frequently caused by exercise-induced asthma. *Paediatrics.* 1992;90:350-3.
- Chalumeau M, La Clainche L, Sayeg N, Sannier N, Michel JL, Marianowski R, et al. Spontaneous pneumomediastinum in children. *Pediatr Pulmonol.* 2001;31:67-75.
- Vaughan CJ, Casey M, He J, Veugelers M, Henderson K, Guo D, et al. Identification of a chromosome 11q23.2-q24 locus for familial aortic aneurysm disease, a genetically heterogeneous disorder. *Circulatio.* 2001;103:2469-75.
- Karaaslan T, Gudinchet F, Payot M, Sekarski N. Congenital aneurysm of sinus of valsalva ruptured into right ventricle diagnosed by magnetic resonance imaging. *Pediatr Cardiol.* 1999;20(3):212-4.
- Osula S, Bell GM, Hornung RS. Acute myocardial infarction in young adults: causes and management. *Postgrad Med J.* 2002;78:27-30.
- Freed LA, Levy D, Levine RA, Larson MG, Evans JC, Fuller DL, et al. Prevalence and clinical outcome of mitral-valve prolapse. *N Engl J Med.* 1999;341:1-7.



## Summary

### CHEST PAIN IN CHILDREN

*Vladimir AHEL*

Paediatric Clinic, Clinical Hospital Centre Rijeka, Republic of Croatia

Chest pain is a common symptom or complaint in children and adolescents coming into the emergency room. There is fear in the patients and family about the known association with myocardial infarction and sudden death in adults. In children cardiac causes are the least likely in association with the presenting chest pain. Generally most causes of chest pain are benign and cause no further sequelae and disappear during 2-3 years of follow up.

**Key words:** Chest pain ▪ Child

**Received:** 06 March 2008

**Accepted:** 28 March 2008