

Usporedba doznih parametara digitalne sintetske mamografije s tomosintezom i standardne mamografije

Žužić, Sabina; Valković Zujić, Petra; Miletić, Damir; Tkalčić, Lovro; Diklić, Ana; Šegota, Doris

Source / Izvornik: **Medicina Fluminensis : Medicina Fluminensis, 2019, 55, 361 - 369**

Journal article, Published version

Rad u časopisu, Objavljena verzija rada (izdavačev PDF)

https://doi.org/10.21860/medflum2019_227131

Permanent link / Trajna poveznica: <https://um.nsk.hr/um:nbn:hr:184:453931>

Rights / Prava: [Attribution 3.0 Unported/Imenovanje 3.0](#)

Download date / Datum preuzimanja: **2024-10-02**



Repository / Repozitorij:

[Repository of the University of Rijeka, Faculty of Medicine - FMRI Repository](#)



Usporedba doznih parametara digitalne sintetske mamografije s tomosintezom i standardne mamografije

The parametric comparison of digital synthetic mammography with tomosynthesis and standard mammography

Sabina Žužić^{1*}, Petra Valković Zujčić², Damir Miletić², Lovro Tkalčić², Ana Diklić³, Doris Šegota³

Sažetak. Cilj: Osnovni cilj našeg istraživanja je usporedba doznih parametara i debljine komprimirane dojke kod mamografskog pregleda koji je izvršen digitalnom tomosintezom (engl. *digital breast tomosynthesis*; DBT) i standardne, 2D mamografije. **Ispitanici i metode:** U istraživanje je uključeno 200 ispitanica životne dobi od 40 do 81 godine (median 60,5 ± 10,6). Ispitanice su podijeljene u dvije skupine, ovisno o vrsti mamografskog pregleda. Ova retrospektivna analiza obuhvatila je pretrage koje su vršene na mamografskom uređaju Hologic Selenia Dimensions (Hologic, Bedford, Mass) u razdoblju od 1. veljače 2018. do 30. ožujka 2018. **Rezultati:** Hi-kvadrat testom isključila se statistički značajna razlika u gustoći parenhima dojki između dviju grupa ispitanica. T-test nije pokazao statistički značajnu razliku u dobi ispitanica, kao niti razlike u debljini komprimiranih dojki između dviju ispitanih skupina. Vrijednost srednje glandularne doze (engl. *average glandular dose*; AGD) kod DBT-a u odnosu na 2D mamografiju bila je viša 0,53 mGy za lijevu dojku, a 0,37 mGy za desnu dojku (3,83 / -1 mGy, $p = 0.001$; 3.82 / -0.9 mGy, $p = 0.023$). **Zaključak:** Usprkos statistički značajnoj razlici u AGD-u kod DBT-a u odnosu na 2D mamografiju između dviju skupina ispitanica, ona je unutar granica prihvatljivosti propisanih Pravilnikom o uvjetima za primjenu izvora ionizirajućeg zračenja u svrhu medicinskog i nemedicinskog ozračenja (NN 42/2018, 9. 5. 2018.), stoga smatramo da je opravdano uvođenje DBT-a kao standardne radiološke metode pregleda dojki.

Cljučne riječi: digitalna tomosinteza dojki; glandularna doza; mamografija; probir karcinoma dojke; sintetska mamografija

Abstract. Aim: The main goal of our research is to compare the thickness of the breast and the parameters of DBT and standard 2D mammography. **Respondents and methods:** The study included 200 respondents with an age range from 40 to 81 years, (median 60,5 ± 10,6). The respondents are divided into 2 groups depending on the type of mammograms they were subjected to. This retrospective analysis included tests performed on the mammography device Hologic Selenia Dimensions (Hologic, Bedford, Mass) in the period from February, 1st till March, 30th 2018. **Results:** Hi-square test excluded statistically significant difference in breast density. The T-test didn't show any statistically significant difference in breast thickness between two groups. The mean values of the overall glandular dose of the DBT for left and right breast were 0.53 mGy and 0,37 mGy, respectively (3.83 / -1mGy, $p = 0.001$, 3.82 / -0.9 mGy, $p = 0.023$). The difference was statistically significant and dose was 20% greater in DBT. **Conclusion:** Despite the statistically significant difference in the absorbed glandular dose between the two groups, it remains within the limits of acceptability according to the guidelines provided by the Ordinance on Conditions for application of sources of ionizing radiation for the purpose of medical and non – medical irradiation (OG 42/2018, 9.5.2018). Digital breast tomosynthesis with S-mammography is an important imaging modality in early detection of pathological breast changes.

Key words: digital breast tomosynthesis; glandular dose; mammography; breast cancer screening; synthetic mammography

¹ Istarski domovi zdravlja

² Klinički zavod za radiologiju, Klinički bolnički centar Rijeka

³ Zavod za medicinsku fiziku i zaštitu od zračenja, Klinički bolnički centar Rijeka

***Dopisni autor:**

Sabina Žužić, dr. med.
Istarski domovi zdravlja
Flanatička 27, 52 100 Pula
e-mail: sabina.zuzic@gmail.com

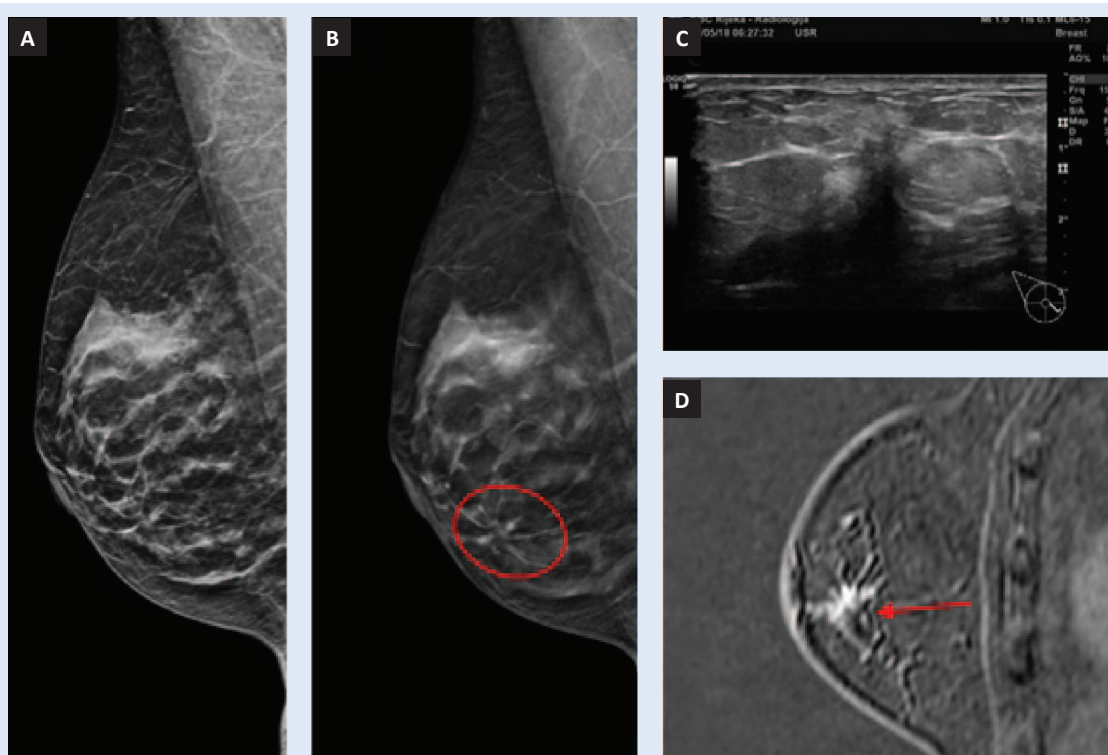
<http://hrcak.srce.hr/medicina>

UVOD

Rak dojke najčešća je zloćudna bolest žena u razvijenom svijetu¹. Oko trećinu svih malignih tumora kod žena čini upravo rak dojke¹. U Hrvatskoj je stopa incidencije viša nego u Europi i ima trend rasta, stoga je karcinom dojke javnozdravstveni problem i veliki se napori ulažu u rano otkrivanje te bolesti. Mamografija je radiološki pregled dojki koji koristi ionizirajuće zračenje. Dokazano je da mamografija

Digitalna tomosinteza dojki ili 3D mamografija predstavlja radiološku tehniku koja koristi ionizirajuće zračenje i omogućuje slojevno snimanje dojki zahvaljujući rotirajućoj rendgenskoj cijevi koja se lučno okreće oko dojke. Slojevno snimanje omogućuje analizu svakog pojedinog sloja i time pruža više informacija te bolju detekciju promjena u dojci.

bilježi promjene na dojci prosječno oko dvije godine ranije od kliničkog pregleda zasnovanog na pojavi simptoma ili opipljive kvržice². Osjetljivost mamografije u detekciji malignih tumora kreće se oko 85 % (75 % – 90 %) uz specifičnost od 90 % – 95 %³. Randomizirana klinička istraživanja dokazala su smanjenje mortaliteta od raka dojke za 40 % u skupini žena od 50 – 69 godina koje su bile podvrgnute mamografskom pregledu jednom ili svake dvije godine u sklopu preventivnog programa rano otkrivanja raka dojke (NPP)³⁻⁴. Ograničavajući čimbenik mamografije je smanjena osjetljivost kod gustih dojki – dojke s većim udjelom žljezdane komponente. U takvim slučajevima tumor dojke može imati jednaku atenuaciju rendgenskih zraka kao i okolno žljezdano tkivo, što onemogućava jasno prepoznavanje tumora, dovodeći do lažno negativnih nalaza. Kompleksna područja gustog žljezdanog tkiva mogu se mamografski prezentirati kao područja nejasnih ili asimetričnih zasjenjenja



Slika 1. Kose mediolateralne projekcije desne dojke. (A) Standardna 2D mamografija. (B) Sloj DBT-a u području medijalnih kvadranta. Jasniji prikaz zone distorzije u području medijalnih kvadranta koja se na 2D mamografiji prezentira kao parenhimni areal, a na DBT-u je razvidna zona distorzije (krug). (C) Ultrazvučni prikaz nepravilne hipoeogene lezije u području unutarnjeg medijalnog kvadranta desne dojke koji korelira s područjem zone distorzije detektabilne na DBT. (D) Kosa rekonstrukcija postkontrastne subtrakcije desne dojke koja prikazuje areal patološkog postkontrastnog povišenja signala (strjelica) koji korelira s područjem distorzije opisanom na DBT-u i ultrazvučno prikazanoj leziji. Patohistološki nalaz ukazuje na luminalni A podtip invazivnog karcinoma dojke veličine 1,2 mm uz metastatski limfni čvor stražar (pT1b pN1 sn).

koja imitiraju suspektnu promjenu, stoga je indicirana daljnja obrada, ponekad i biopsija. Digitalna tomosinteza dojki (engl. *digital breast tomosynthesis*, DBT) ili 3D mamografija, predstavlja radiološku tehniku koja koristi ionizirajuće zračenje i omogućuje slojevno snimanje dojki zahvaljujući rotirajućoj rendgenskoj cijevi koja se lučno okreće oko dojke. Slojevno snimanje kod DBT-a omogućuje analizu svakog pojedinog sloja uz manji efekt superpozicije žljezdanog parenhima, čime se ostvaruje bolja vizualizaciju lezija u dojci te povećava osjetljivost mamografije u detekciji benignih i malignih promjena⁵. Zahvaljujući slojevnom prikazu na tomosintezi područja nejasnih ili asimetričnih zasjenjenja jasnije su definirana, te je olakšana interpretacija u odnosu na 2D mamografiju (slika 1). Pozicioniranje dojke pri pregledu tomosintezom vrši se u standardnim projekcijama kao i kod konvencionalne, 2D mamografije, no važnost pravilnog pozicioniranja dojki kod DBT-a još je značajnija⁶.

Nedostatak DBT-a je nešto veća srednja glandularna doza (engl. *average glandular dose*, AGD), no vrijednosti su unutar granica dozvoljene doze, što je propisano Pravilnikom o uvjetima za primjenu izvora ionizirajućeg zračenja u svrhu medicinskog i nemedicinskog ozračenja (NN 42/2018, 9. 5. 2018.) koja iznosi do 3 mGy po projekciji za debljinu komprimirane dojke od 55 mm (\pm 0,5 mm). Drugi nedostatak tomosinteze je duže vrijeme očitavanja nalaza u odnosu na 2D mamografiju.

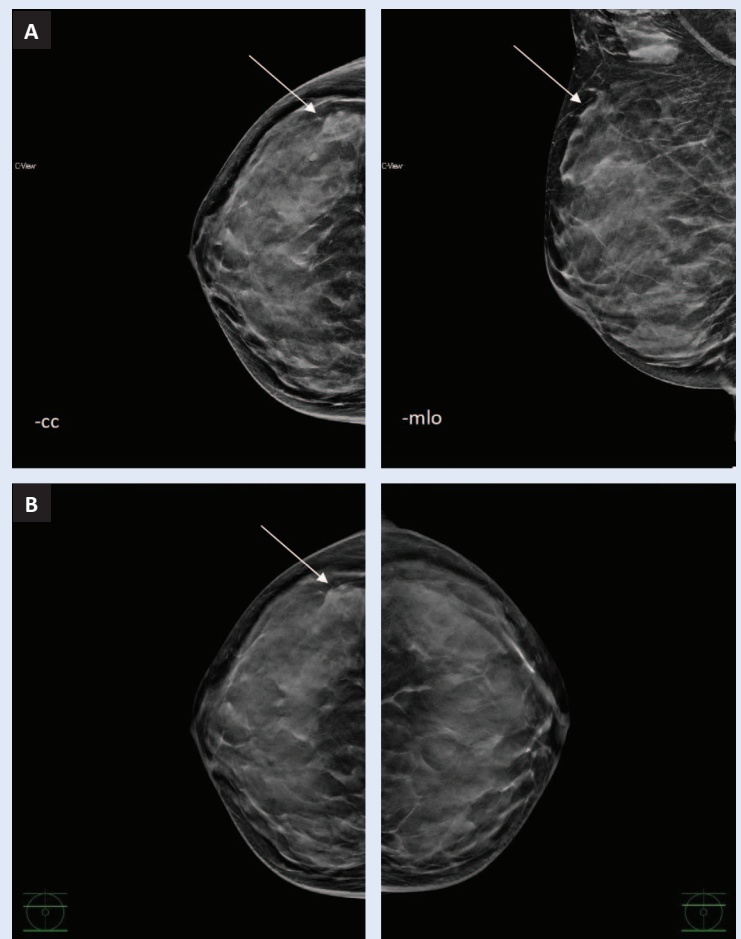
Kod DBT-a proizvodi se serija niskodoznih ekspozicija dok se rendgenska cijev lučno pomiče iznad dojke. Konvencionalni mamogram stvara dvodimenzionalnu sliku iz rendgenske projekcije dojke koja je također komprimirana, no rendgenska cijev je nepokretna prilikom ekspozicije⁷.

Noviji sustavi tomosinteze omogućuju rekonstrukciju svih projekcija iz 3D podataka u tzv. sintetsku ili S-mamografiju koja je komparabilna sa standardnom 2D mamografijom. Svaka ekspozicija predstavlja individualnu dozu zračenja, a zbroj svih ekspozicija predstavlja sveukupnu srednju glandularnu dozu koja je veća u odnosu na 2D mamografiju, ali unutar dopuštenih granica⁸⁻¹⁰. Dijagnostičku primjenu DBT-a uz rekonstrukcijsku S-mamografiju 2013. godine odobrila je Agencija za hranu i lijekove SAD-a (engl. *Food and Drug Administration*; FDA)⁸.

Srednjom glandularnom dozom izražava se doza zračenja u mGy koja ovisi o veličini i građi dojke te životnoj dobi. Utvrđeno je da je AGD kod pregleda tomosinteze s rekonstrukcijom u sintetsku mamografiju, koji je omogućen kod mamografskih uređaja novih generacija, znatno niži, za razliku od slučajeva kad se pregled 2D mamografije i tomosinteze izvodi zasebno.

Pojedine lezije u dojci, kao npr. distorzija parenhima (poremećaj arhitektonike), često se prikazuju kao superpozicija tkiva dojke, a tomosintezom je omogućeno bolje definiranje takvih promjena te razlikovanje prave lezije od sumacije struktura dojki.

Distorzija parenhima predstavlja fokalni poremećaj arhitekture tkiva dojke koji može imati neravne ili spikulirane rubove (slika 2). Razlog distorzije može biti dobroćudna promjena poput komplek-



Slika 2. (A) Prikaz distorzije parenhima i mikrokalciifikata u gornjem vanjskom kvadrantu desne dojke na -cc i -mlo projekciji S-mamografije (strjelice). (B) Prikaz distorzije parenhima i mikrokalciifikata na -cc projekciji tomosinteze desne dojke i komparacija s -cc projekcijom lijeve dojke na istom nivou. Jasniji prikaz patološkog nalaza na tomosintezi (strjelice).

sne sklerozirajuće adenoze ili ožiljak nakon kirurškog zahvata, međutim, distorzija parenhima može biti posljedica maligne lezije. U recentnoj studiji Partyka i sur. distorzija parenhima je u 73 % slučajeva detektirana samo na tomosintezi koja na 2D mamografiji nije bila uočena, a u čak 21 % slučajeva potvrđeni su karcinomi⁹.

Također je utvrđeno da veća dijagnostička točnost DBT-a smanjuje potrebu za ponovnim pozivima i dodatnim dijagnostičkim postupcima koji povećavaju neizvjesnost i zabrinutost pacijentica za 30 – 42 %¹⁰.

Velika prednost DBT-a uočena je kod gustih dojki jer se slojevnim snimanjem izbjegava preklapanje struktura, bolje se uočavaju distorzije parenhima te se bolje procjenjuje proširenosti mikrokalci-fikata¹¹. Digitalna tomosinteza omogućava bolju detekciju i definiranje malignih lezija kod gustih dojki za oko 20 %¹².

Osjetljivost mamografije pada s povećanjem gustoće žljezdane komponente dojki na čak 48 % i interpretacija mamografije je otežana kao posljedica slabije vizualizacije parenhima i preklapanja sjena, stoga karcinomi mogu biti prikriiveni okolnim parenhimom, što dovodi do lažno negativnih nalaza. S druge strane, superpozicija normalnog žljezdanog parenhima može stvoriti sliku patološke promjene, što dovodi do lažno pozitivnih nalaza¹³.

Tomosintezom je omogućena bolja detekcija i definiranje veličine lezija, što je jako važno za procjenu stadija bolesti, kao i u detekciji satelitskih lezija i definiranja multižarišnog ili multicentričnog procesa koji ima drugačiju prognozu i vrstu operativnog liječenja u odnosu na solitarnu leziju u dojci (slika 3).

Osim određivanje točne veličine lezije u dojci, vrlo je bitno procijeniti njene rubove i druge znakove malignosti, poput patoloških mikrokalci-fikata, dilatiranih mliječnih kanalića ili retrakcija potkožja, što je lakše procijeniti DBT-om nego 2D mamografijom (slika 4).

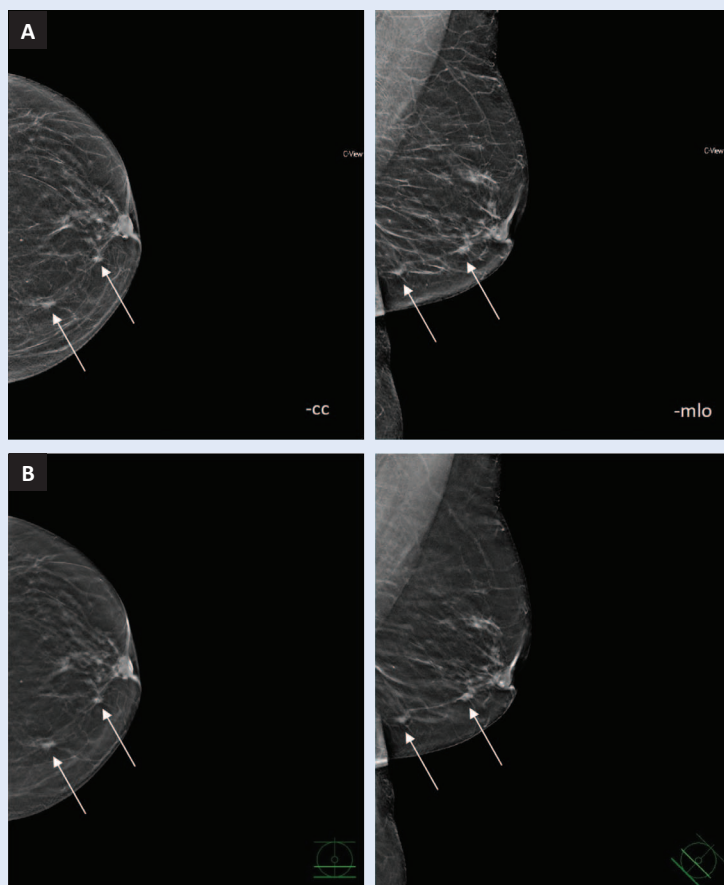
Jasniji uvid u morfologiju lezije na DBT omogućava bolje razlikovanje benignih od malignih lezija u dojci (slika 5), stoga bi primjena tomosinteze u NPP-u ranog otkrivanja raka dojke značajno pridonijela povećanju osjetljivosti i specifičnosti mamografskog pregleda.

Smatramo da bi zbog prednosti DBT-a stopa ponovnih pregleda trebala biti smanjena, zbog bolje procjene morfologije osjetljivosti veća, a detekcija karcinoma trebala bi biti viša s obzirom na to da je uočavanje distorzije parenhima i manji problem superpozicije kod DBT-a veća.

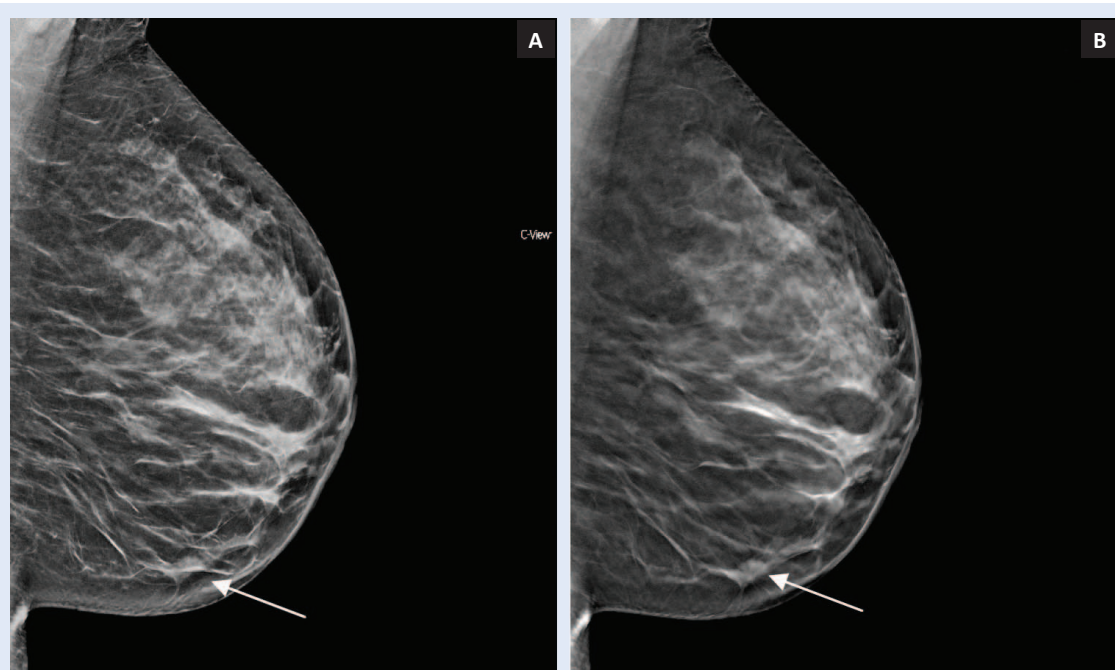
Cilj našeg istraživanja je usporedba doznih parametara DBT-a i 2D MMG-a te objasniti mogućnost uvođenja DBT-a kao zamjenske pretrage konvencionalnoj mamografiji.

ISPITANICE I METODE

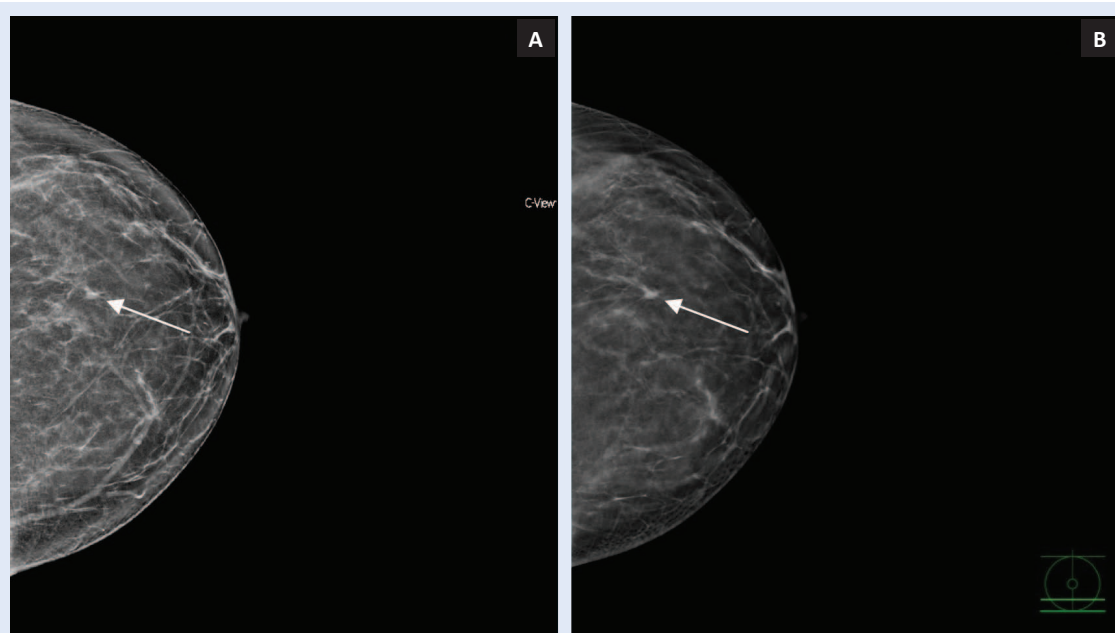
U razdoblju od 1. veljače 2018. do 30. ožujka 2018. godine izvršena je retrospektivna analiza doznih parametara standardne 2D mamografije i DBT-a sa S-mamografijom. U istraživanje je uključeno 200 ispitanica, podijeljenih u dvije skupine. Prvu skupinu čine ispitanice koje su u sklopu NPP-a ranog otkrivanja raka dojke podvrgnute 2D mamografiji.



Slika 3. Prikaz multicentričnog karcinoma na -cc projekciji kod 64-godišnje pacijentice (strjelice). (A) Sintetska mamografija -cc i -mlo projekcija. (B) DBT -cc i -mlo projekcije na kojima je jasniji prikaz rubova multicentričnog karcinoma.



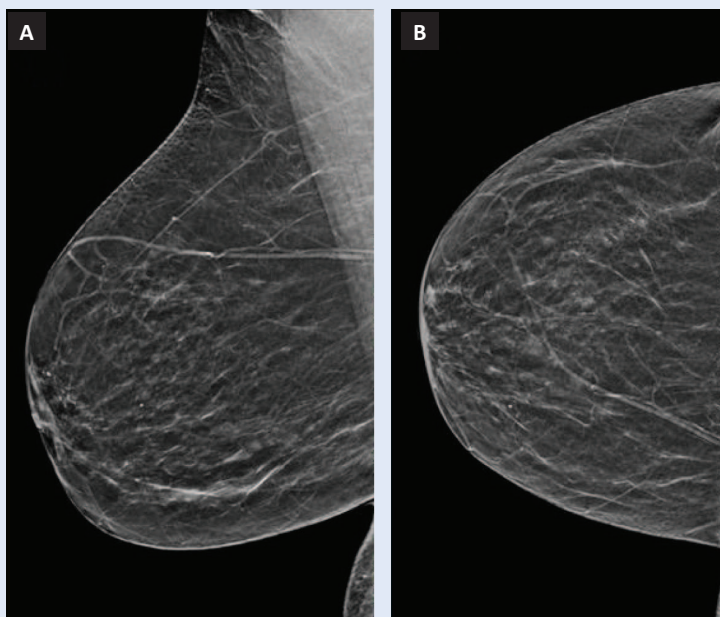
Slika 4. Lezija dimenzija < 5 mm u donjem vanjskom kvadrantu lijeve dojke. (A) Sintetska mamografija (strjelica). (B) Bolja procjena veličine i rubova lezije na DBT-u.



Slika 5. Prikaz lezije u donjem kvadrantu lijeve dojke u potkožju. (A) Nejasnog prikaza na sintetskoj mamografiji (strjelica). (B) Jasniji prikaz na DBT-u (strjelica).

grafiji. U drugu skupinu spadaju ispitanice kod kojih je učinjen DBT sa S-mamografijom po preporuci liječnika opće medicine ili grudnog kirurga ili one koje su naručene na redoviti preventivni pregled, s ili bez kliničkih simptoma. U istraživanje nisu uključene ispitanice kod kojih je izvršena jednostrana

mamografija, koje su imale silikonski umetak, kod kojih su vršene nestandardne mamografske projekcije ili kod kojih se jedna ili više mamografskih projekcija morala ponavljati iz bilo kojeg razloga. Zbog očekivane doze zračenja kod DBT-mamografije zatraženo je odobrenje etičkog povjerenstva



Slika 6. Pravilno pozicioniranje dojke na -mlo (A) i -cc projekciji (B).

Rezultati našeg istraživanja pokazuju statistički značajnu razliku povišenja srednje glandularne doze kod digitalne tomosinteze; ona je manja od dijagnostičke referentne razine i očekivana, kao što su pokazali rezultati brojnih znanstvenih studija.

KBC-a Rijeka i pripremljena je suglasnost za dijagnostički postupak.

U istraživanje su uključene ispitanice koje su potpisale informativni pristanak.

U svim su fazama istraživanja bili poštovani bioetički standardi u skladu s Nürnberškim kodeksom, revidirani Helsinškom deklaracijom iz 2013. godine te ostalim mjerodavnim dokumentima. Svi medicinski podaci prikupljeni su u skladu s bioetičkim standardima, te se osigurala privatnost i anonimnost ispitanica u istraživanju i zaštita njihovih medicinskih podataka.

Svi su pregledi izvršeni na digitalnom mamografskom uređaju s tomosintezom Hologic Selenia Dimensions (Hologic, Bedford, Mass, USA, 2015.). Uređaj koristi rotirajuću rendgensku cijev koja se lučno okreće oko pozicionirane i komprimirane dojke sa širinom kuta rotacije do 15°. Za svaki stupanj vrši se jedna niskodozna ekspozicija, odnosno, u jednom skeniranju akvizira se 15 projekcija.

Koriste se direktni detektori od amornog Selena (a-Se) koji se okreću zajedno s rendgenskom cijevi, debljine sloja 120 μm , pitch 70 μm . Anoda je građena od volframa (W) i koriste se tri vrste filtra građena od aluminijsa (Al) za tomosintezu, a kod 2D mamografije filteri su građeni od aluminijsa (Al) i rodija (Rh). Raspon kV je u 2D modu 20 – 39 kV, a u 3D modu 20 – 49 kv.

Veličina žarišta iznosi 0,1 i 0,3 mm. Udaljenost između izvora zračenja i projekcije (SID) iznosi 70 cm, a između izvora i stalka za dojke (SOD) oko 68 cm. Sustav koristi olovnu križnu rešetku; odnos veličina olovnih ploča je 5 : 1, gustoće 31 pločice po cm.

Svim ispitanicama učinjene su standardne kranio-kaudalne i kose mediolateralne projekcije obiju dojki, koje je analizirao specijalizant radiologije i specijalist radiologije s najmanje deset godina iskustva u interpretaciji mamografskih nalaza. Kraniokaudalna projekcija (slika 6) podrazumijeva prikaz dojke s bradavicom u profilu uz jednako-mjernu kompresiju tkiva koja je bez kožnih nabora i bez projiciranja drugih dijelova tijela na mamogramu. Prikaz pektoralnog mišića na standardnoj kraniokaudalnoj projekciji nije obavezan ako linija koja spaja bradavicu i stražnji rub slike na kraniokaudalnoj i kosoj mediolateralnoj projekciji ne odstupa za > 1 cm. Standardna kosa mediolateralna projekcija dojke podrazumijeva: prikaz dojke s bradavicom u profilu, prikaz donjeg ruba pektoralnog mišića do visine bradavice, prikaz inframamarne brazde te širinu pektoralnog mišića u gornjem kutu projekcije za 3 cm. Također, na učinjenom mamogramu u kosoj mediolateralnoj projekciji ne smiju biti kožni nabori niti se smiju projicirati drugi dijelovi tijela.

Sve su mamografije analizirane na 5-megapikselnom Barco monitoru (Barco, Kortrijk, Belgija). Pregledi DBT-om očitavali su se u tzv. cine modu (automatsko prikazivanje tomosintetskih slojeva) ili manualno na radnoj stanici koja je namijenjena za očitavanje mamografskih nalaza.

Svaka mamografija klasificirana je prema BI-RADS leksikonu (engl. *Breast Imaging and Data System*, BI-RADS) koji za BI-RADS 1 i 2 podrazumijeva uredan nalaz. BI-RADS 3 nalaz upućuje na mamografsko praćenje u kraćem vremenskom intervalu (6 mjeseci) uz rizik da se radi o malignoj leziji < 5 %.

BI-RADS 4 je sumnjiv nalaz koji zahtijeva biopsiju dojke, a BI-RADS 5 visokosumnjiv nalaz koji ukazuje na zloćudni proces. BI-RADS 0 znači da je mamografija nedostatna za postavljanje dijagnoze te je potrebna daljnja obrada koja uključuje nestandardne mamografske projekcije, ultrazvuk, klinički pregled i/ili komparaciju s prethodnim mamografijama. BI-RADS 6 označava očitavanje mamografskog nalaza kod prethodno patohistološki dokazanog invazivnog karcinoma dojke.

Statistička obrada podataka

U statističkoj obradi korišten je programski paket IBM SPSS Statistics verzija 20.0 (IBM., Armonk, NY, SAD). Razina statističke značajnosti bila je podesena na $p < 0,05$.

T-testom je ispitana statistička značajnost razlika sveukupnog SGD-a po dojci, što predstavlja zbroj srednje glandularne doze kraniokaudalne i kose mediolateralne projekcije i debljine komprimiranih dojki između skupina 2D mamografija i DBT-a. Ispitivanje se provelo na temelju podataka sveukupnog SGD-a (mGy) i debljine komprimiranih dojki u mm koji su izmjereni na uređaju nakon svakog pregleda. Standardne 2D mamografije i DBT izvodili su se uz automatsku kontrolu ekspozicije (AEC). Također, T-testom je ispitana razlika u dobi između dviju grupa ispitanica.

Neparametrijskim Hi-kvadrat testom testirana je frekvencija raspodjele ispitanica 2D i DBT po ACR kriterijima gustoće dojki ispitanih skupina.

REZULTATI

Rezultat Hi-kvadrat testa iznosi 2.146, uz p vrijednost 0,34, čime se isključuje statistički značajna razlika raspodjele ispitanica po ACR kriterijima gustoće dojki između 2D i DBT.

T-test nije pokazao statistički značajnu razliku u dobi između dviju skupina (2D 57,4 godine, SD = 9,45, DBT 59,5 godina, SD = 11,6).

Također, nije bilo značajnih razlika u debljini komprimiranih dojki između ispitanih skupina (lijeva dojka, $p = 0,397$; desna dojka $p = 0,371$). Prosječna debljina lijeve dojke iznosila je 49,7 mm, a prosječna debljina desne dojke je 49,4 mm kod standardne mamografije. Kod DBT-a prosječna debljina lijeve dojke iznosila je 51,1 mm, a desne 51,1 mm.

Srednja vrijednost AGD-a standardne mamografije lijeve dojke iznosila je 3,3 mGy (SD 1,3 mGy), a srednja vrijednost AGD-a desne dojke iznosila je 3,45 mGy (SD 1,3 mGy).

Vrijednosti srednjeg AGD-a kod DBT-a lijeve dojke bila je viša za 0,53 mGy, a AGD kod DBT-a desne dojke je za 0,37 mGy bila viša od standardne mamografije (3,83 / -1 mGy, $p = 0,001$; 3,82 / -0,9 mGy, $p = 0,023$). Rezultati su prikazani na grafikonu (slika 7).

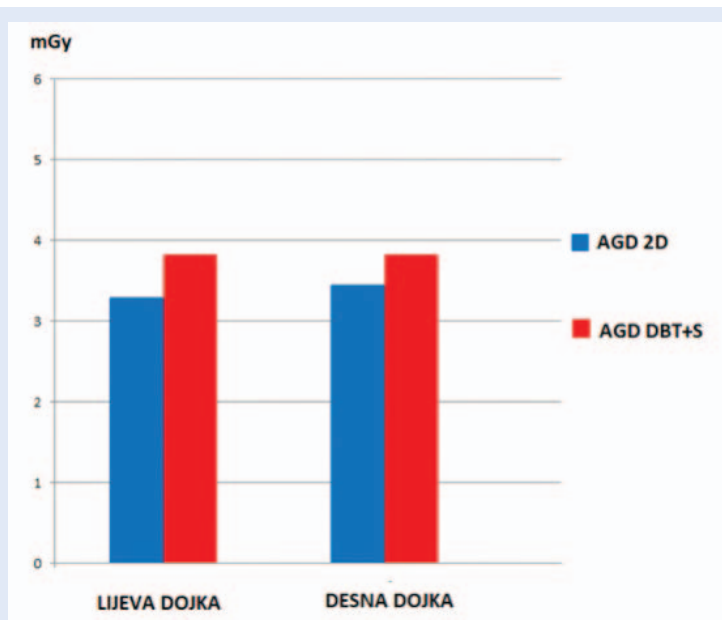
Razlika sveukupne glandularne doze između 2D i DBT je statistički značajna, međutim, izmjerene doze bile su unutar granica propisanih Pravilnikom o uvjetima za primjenu izvora ionizirajućeg zračenja u svrhu medicinskog i nemedicinskog ozračenja (NN 42/2018, 9. 5. 2018.).

RASPRAVA

Incidencija karcinoma dojki je u sve većem porastu. Mamografija se kao inicijalna metoda u obradi dojke koristi već nekoliko desetljeća te je prihvaćena kao metoda probira. Prema dobro dokumentiranim studijama, provođenjem NPP-a ranog otkrivanja raka dojke snižen je mortalitet te je mamografija jedina metoda koja dokazano smanjuje smrtnost od karcinoma dojke¹⁴.

Nedostaci mamografije su korištenje ionizirajućeg zračenja te smanjena osjetljivost koja je obrnuto proporcionalna gustoći tkiva dojke te varira od 36 % kod gustih dojki do 98 % kod dojki građanih pretežno od masnog tkiva (involutivnih dojki). Rano otkrivanje lezija omogućava bržu i točniju dijagnozu, čime se ostvaruju uvjeti za pravodobno, stoga i uspješnije liječenje bolesti. Zahvaljujući slojevnom snimanju kod DBT-a u određenoj mjeri smanjen je problem superpozicije te je detekcija karcinoma dojke za 20 % veća u odnosu na 2D mamografiju, a postotak lažno pozitivnih nalaza koji mogu dovesti do nepotrebnih daljnjih dijagnostičkih postupaka smanjen je¹⁵.

Prema rezultatima brojnih znanstvenih studija pokazalo se da je sintetska mamografija s tomosintezom učinkovitija i senzibilnija neinvazivna pretraga u odnosu na standardnu mamografiju¹⁶. Naše istraživanje bilo je limitirano samo na jednom uređaju i ograničenoj skupini ispitanica, ali u usporedbi s ostalim brojnim znanstvenim studijama nisu utvrđena velika odstupanja. Zahvaljujući



Slika 7. Rezultati doznih parametara glandularne doze 2D mamografije i DBT-a sa S-mamografijom lijeve i desne dojke. Rezultati pokazuju statistički značajnu razliku sveukupne glandularne doze između 2D i DBT-a za lijevu ($p = 0,001$) i desnu dojku ($p = 0,023$).

tomosintetskim slojevima znatno je olakšana lokalizacija lezije, što ubrzava planiranje daljnje dijagnostičke obrade, čemu možemo svjedočiti i prema našim kliničkim iskustvima (slika 1). Zahvaljujući oznaci na tomosintetskom sloju lakša je orijentacija i detekcija lezije na ciljnom ultrazvučnom pregledu koji je sastavni dio algoritma obrade koja uključuje i tkivno uzorkovanje lezije. U suprotnom, temeljem standardne mamografije koja uključuje dvije projekcije jedne dojke, orijentacija se ostvaruje procjenom je li lezija u gornjim, odnosno donjim kvadrantima dojke, tj. nalazi li se medijalno ili lateralno u dojci. Kako navedeno direktno ovisi o pozicioniranju dojke, pojedine projekcije mogu otežavati detekciju lezije na ultrazvuku s obzirom na to da mogu stvarati privid položaja u području koji u zbilji ne odgovara položaju lezije u dojci. Stoga tomosintetski slojevi omogućavaju puno bržu obradu pacijentica i veću sigurnost radiologa u detekciji lezija. Nekoliko primjera iz kliničke prakse potvrđuju prednost DBT-a s obzirom na to da lezije nisu bile detektabilne na 2D mamografiji, najčešće prezentirane kao areal gustog, asimetričnog parenhima čije su morfološke značajke pobudile sumnju na suspektan proces tek na slojevnim presjecima učinjenim

DBT-om (slika 2). Takva područja koja su jasnije vidljiva na DBT-u povećavaju sigurnost radiologa, stoga se mamografija češće ispravno klasificira u kategoriju BI-RADS 4 ili BI-RADS, a rjeđe BI-RADS 0. Digitalna tomosinteza je pouzdana pretraga dojki koja je točnija u odnosu na 2D mamografiju¹⁷. Usprkos statistički značajnoj razlici u AGD-u između 2D i DBT-a, ona je unutar granica dozvoljenih i očekivana, kao što su pokazali rezultati niza znanstvenih studija¹⁵⁻¹⁶. Digitalna tomosinteza pruža više informacija, bolju vizualizaciju i karakterizaciju lezija u dojci te smanjuje stopu ponovnog poziva na daljnju obradu. Upravo je smanjenje lažno pozitivnih nalaza važan javnozdravstveni problem zbog nepotrebnog opterećivanja zdravstvenog sustava. Ne manje važan aspekt lažno pozitivnog nalaza je i zabrinutost pacijentica koje se pozivaju na dodatne pretrage koje mogu završiti i biopsijom dojke.

ZAKLJUČAK

Dosadašnja istraživanja dokazala su prednost tomosinteze s obzirom na to da omogućava bolju detekciju promjena u dojci te smanjuje stopu ponovnog poziva na daljnju obradu, čime se smanjuje dodatna zabrinutost kod pacijentica. Rezultati našeg istraživanja pokazuju statistički značajnu razliku povišenja apsorbirane glandularne doze kod digitalne tomosinteze sa sintetskom mamografijom, koja je i očekivana, te unutar dozvoljene granice propisane Pravilnikom o uvjetima za primjenu izvora ionizirajućeg zračenja u svrhu medicinskog i nemedicinskog ozračenja. Stoga možemo zaključiti da DBT predstavlja metodu izbora u ranom otkrivanju patoloških promjena u dojckama.

Izjava o sukobu interesa: Autori izjavljuju da ne postoji sukob interesa.

LITERATURA

1. Hrvatski zavod za javno zdravstvo. Registar za rak Republike Hrvatske. Incidencija raka u Hrvatskoj. Bilten 40. Zagreb: Croatian Institute of Public Health. 2018;5-6.
2. Ferrini R, Mannino E, Ramsdell E, Hill L. Screening mammography for breast cancer: American College of Preventive Medicine practice policy statement. *Am J Prev Med* 1996;12:340-1.
3. Sardanelli F, Aase HS, Álvarez M, Azavedo E, Baarslag HJ, Balleyguier C et al. Position paper on screening for

- breast cancer by the European Society of Breast Imaging (EUSOBI) and 30 national breast radiology bodies from Austria, Belgium, Bosnia and Herzegovina, Bulgaria, Croatia, Czech Republic, Denmark, Estonia, Finland, France, Germany, Greece, Hungary, Iceland, Ireland, Italy, Israel, Lithuania, Moldova, The Netherlands, Norway, Poland, Portugal, Romania, Serbia, Slovakia, Spain, Sweden, Switzerland and Turkey. *Eur Radiol* 2017;27:2737-43.
4. Tabár L, Dean PB, Chen TH, Yen AM, Chen SL, Fann JC et al. The Incidence of fatal breast cancer measures the increased effectiveness of therapy in women participating in mammography screening. *Cancer* 2019;125:515-23.
 5. Vedantham S, Karellas A, Vijayaraghavan Gr, Kopans Db. Digital Breast Tomosynthesis: State of the Art. *Radiology* 2015;277:663-84.
 6. Park JM, Franken EA Jr, Garg M, Fajardo LL, Niklason LT. Breast Tomosynthesis: present considerations and future applications. *Radiographics* 2007;27:231-40.
 7. Skaane P, Bandos AI, Gullien R, Eben EB, Ekseth U, Haakenaasen U et al. Comparison of digital mammography alone and digital mammography plus tomosynthesis in a population-based screening program. *Radiology* 2013;267:47-56.
 8. Hooley RJ, Durand MA, Philpotts R. Advances in Digital Breast Tomosynthesis. *AJR* 2017;208:256-66.
 9. Partyca L, Lourenco AP, Mainiero MB. Detection of mammographically occult architectural distortion on digital breast tomosynthesis screening: initial clinical experience. *AJR* 2014;203:216-22.
 10. Conant EF, Beaber EF, Sprague BL, Herschorn SD, Weaver DL, Onega T et al. Breast cancer screening using tomosynthesis in combination with digital mammography compared to digital mammography alone: A cohort study within the PROSPR consortium. *Breast Cancer Res Treat* 2016;156:109-16.
 11. Destounis SV, Morgan R, Arieno A. Screening for Dense Breasts: Digital Breast Tomosynthesis. *AJR* 2015;204:261-4.
 12. Yun SJ, Ryu CW, Rhee SJ, Ryu JK, Oh JY. Benefit of adding digital breast tomosynthesis to digital mammography for breast cancer screening focused on cancer characteristics: a meta-analysis. *Breast Cancer Res Treat* 2017;164:557-69.
 13. Phi XA, Tagliafico A, Houssami N, Greuter MJW, De Bock GH. Digital breast tomosynthesis for breast cancer screening and diagnosis in women with dense breasts – a systematic review and meta-analysis. *BMC Cancer* 2018;18:380.
 14. Tabar L, Chen TH, Yen AM, Chen SL, Fann JC, Chiu SY et al. Effect of Mammography Screening on Mortality by Histological Grade. *Cancer Epidemiol Biomarkers Prev* 2018;27:154-7.
 15. Galati F, Marzocca F, Bassetti E, Luciani ML, Tan S, Catalano C et al. Added Value of Digital Breast Tomosynthesis Combined with Digital Mammography. *Breast Care* 2017;12:218-22.
 16. Drukteinis JS, Mooney BP, Flowers CI, Gatenby RA. Beyond mammography: new frontiers in breast cancer screening. *Am J Med* 2013;126:472-9.
 17. Rocha García AM, Mera Fernández D. Breast tomosynthesis: state of the art. *Radiologia* 2019;61:274-85.