

Potkovičasti bubreg i transplantacija bubrega

Maričić, Petra

Master's thesis / Diplomski rad

2019

Degree Grantor / Ustanova koja je dodijelila akademski / stručni stupanj: **University of Rijeka, Faculty of Medicine / Sveučilište u Rijeci, Medicinski fakultet**

Permanent link / Trajna poveznica: <https://um.nsk.hr/um:nbn:hr:184:214947>

Rights / Prava: [In copyright](#)/[Zaštićeno autorskim pravom.](#)

Download date / Datum preuzimanja: **2025-02-06**



Repository / Repozitorij:

[Repository of the University of Rijeka, Faculty of Medicine - FMRI Repository](#)



SVEUČILIŠTE U RIJECI

MEDICINSKI FAKULTET

INTEGRIRANI PREDDIPLOMSKI I DIPLOMSKI

SVEUČILIŠNI STUDIJ MEDICINA

Petra Maričić

POTKOVIČASTI BUBREG I TRANSPLANTACIJA BUBREGA

Diplomski rad

Rijeka, 2019.

SVEUČILIŠTE U RIJECI

MEDICINSKI FAKULTET

INTEGRIRANI PREDDIPLOMSKI I DIPLOMSKI

SVEUČILIŠNI STUDIJ MEDICINA

Petra Maričić

POTKOVIČASTI BUBREG I TRANSPLANTACIJA BUBREGA

Diplomski rad

Rijeka, 2019.

Mentor rada: izv.prof.dr.sc. Dean Markić, dr.med.

Komentor rada: doc.dr.sc. Romano Oguić, dr.med.

Diplomski rad ocjenjen je dana 24. lipnja 2019. u Rijeci, pred povjerenstvom u sastavu:

1. izv.prof.dr.sc. Josip Španjol, dr.med.

2. doc.prim.dr.sc. Stanislav Sotošek, dr.med.

3. izv.prof.dr.sc. Ivan Bubić, dr.med.

Rad sadrži 34 stranice, 4 slike, 0 tablica, 34 literaturnih navoda.

ZAHVALA

U prvom redu želim se zahvaliti svom mentoru, profesoru Markiću, na ukazanom trudu, vremenu i strpljenju, pruženim materijalima te usmjeravanju i nesebičnoj pomoći oko izrade ovog rada.

Dragoj mami, svaka čast što je preživjela moje studiranje i uvijek pomagala na 1001 način koliko god je mogla.

Hvala Martini, bez tvog laptopa ovaj rad se ne bi napisao.

POPIS SKRAĆENICA I AKRONIMA

ESWL – vantjelesno mrvljenje kamenca (Extracorporeal shock wave lithotripsy)

ET – Eurotransplant

GvHD – reakcija presatka protiv primaoca (Graft-versus-Host Disease)

KBC – Klinički bolnički centar

PB – potkovičasti bubreg

UPJO – opstrukcija pijeloureteričnog vrata (Ureteropelvic Junction Obstruction)

VUR – vezikoureteralni refluks

SADRŽAJ

| | |
|--|----|
| 1. UVOD..... | 1 |
| 1.1. Bubrež..... | 1 |
| Anatomija | 1 |
| Embrionalni razvoj..... | 2 |
| Funkcije..... | 3 |
| Potkovičasti bubrež..... | 3 |
| 1.2. Transplantacija | 4 |
| Povijest | 4 |
| Imunologija..... | 5 |
| 2. SVRHA RADA..... | 7 |
| 3. PREGLED LITERATURE NA ZADANU TEMU | 8 |
| 3.1. Potkovičasti bubrež | 8 |
| Etiologija | 8 |
| Klinička slika i dijagnostika | 9 |
| Kirurgija..... | 10 |
| 3.2. Transplantacija bubrega | 11 |
| Primatej | 11 |
| Donor | 12 |
| Eurotransplant i statistika | 14 |

| | |
|--|----|
| 3.3. Transplantacija potkovičastog bubrega | 14 |
| 4. RASPRAVA | 19 |
| 5. ZAKLJUČCI | 20 |
| 6. SAŽETAK..... | 21 |
| 7. SUMMARY..... | 22 |
| 8. LITERATURA..... | 23 |
| 9. ŽIVOTOPIS..... | 27 |

1. UVOD

1.1. Bubrež

Anatomija

Bubreg (lat. *ren*, grč. *νεφρό*, *nephro*). Bubrezi su retroperitonealno smješteni parni organi okruženi debljim slojem masnoga tkiva. Oblika su zrna graha dimenzija oko 11 cm × 6 cm × 3 cm. Nalaze se svaki sa svoje strane kralježnice s time da su bliži kralježnici svojim gornjim polom jer se uzdužne osi bubrega pružaju od gore i medijalno prema dolje i lateralno. Hilusi bubrega nalaze se na sredini njihovog medijalnog ruba, a lijevi bubreg položen je nešto više u odnosu na desni tako da njegov gornji rub seže do 11. grudnog, a donji do 2. slabinskog kralješka dok gornji rub desnog bubrega seže do 12. grudnog, a donji do 3. slabinskog kralješka. Gornji pol oba bubrega prekriven je nadbubrežnom žlijezdom. Bubrezi se nalaze koso prema frontalnoj ravnini, položeni su prednjom konveksnom površinom prema naprijed i lateralno. Bubrezi su obavijeni čvrstom vezivnom čahuricom (lat. *capsula fibrosa*), a zajedno s pripadajućom nadbubrežnom žlijezdom obavijeni su gustim vezivnim i masnim tkivom (lat. *capsula adiposa*) koje je s prednje i stražnje strane prekriveno vezivnom opnom, perirenalnom fascijom (lat. *fascia renalis*) (1,2).

Osnovnu funkcionalnu jedinicu bubrega čini nefron koji se sastoji iz Malpighijevog ili bubrežnog tjelešca, bubrežnog kanalića te sabirnih cjevčica. Glomerul i dva lista Bowmanove čahure čine Malpighijevo tjelešce, a proksimalni zavijeni kanalić, Henleova petlja i distalni zavijeni kanalić čine bubrežni kanalić. Distalni zavijeni kanalić se ulijeva u sabirnu cijev, a ona potom u bubrežnu čašicu i bubrežnu zdjelicu (pijelon) koja vodi urin prema mokraćovodu te potom urin dopijeva u mokraćni mjehur gdje se privremeno zadržava (1,2).

Bubrezi imaju svoj funkcionalni i nutritivni optok. Funkcionalni dio odnosi se na dovodnu i odvodnu arteriolu (lat. *arteriola afferens* i *arteriola efferens*) putem kojih se odvija priljev, odnosno odljev krvi koja se filtrira u glomerulu. Nutritivni optok čine, u prvom redu, bubrežna arterija i vena (lat. *a. renalis* i *v. renalis*). Desna renalna arterija je duža u odnosu na lijevu te prolazi iza donje šuplje vene. Prije dostizanja hilusa arterije se dijele na segmentalne grane koje se onda granaju u sitnije grane unutar bubrežnog parenhima. Odvodnim limfnim žilama limfa prolazi prema lateralnim aortalnim limfnim čvorovima. Inervacija bubrega sastoji se iz vlakana bubrežnog spleta (lat. *plexus renalis*) koja dolaze iz trbušnog spleta (lat. *plexus coeliacus*). Simpatička inervacija podrijetla je grudnog dijela simpatikusa, a parasimpatička pripada 10. moždanom živcu (lat. *n. vagus*) (1).

Makroskopski, presjekom bubrega uočava se tamnije područje koje odgovara kori te svjetlije koje odgovara srži bubrega. U kori se nalaze bubrežna tjelešca te proksimalni i distalni kanalići. Kanalići se razlikuju s obzirom na širinu lumena i izgled njihova epitela. Histološki, presjekom srži bubrega vide se silazni i uzlazni krakovi Henleove petlje, sabirne cjevčice i krvne žile (lat. *vasa recta*) (3).

Embrionalni razvoj

Embrionalni razvoj bubrega prolazi kroz tri stadija: pronefros (predbubreg), mezonefros (prabubreg) i metanefros (definitivni bubreg). Predbubreg se pojavljuje početkom četvrtog tjedna embrionalnog razvoja, a nestaje do kraja istog tjedna (računajući od trenutka začeća). Predstavlja, za čovjeka, rudimentaran i nefunkcionalan organ. Razvoj prabubrega započinje krajem četvrtog tjedna razvojem iz intermedijarnog mezoderma, a dio tkiva koji preostaje u odraslog čovjeka čini odvodne kanaliće testisa. Definitivni bubreg počinje se formirati u petom tjednu iz

metanefrogenog mezenhima, od kojeg nastaju nefroni, i mokraćovodnog pupoljka od kojeg nastaju odvodni kanalići bubrega, bubrežni vrčevi, nakapnica te mokraćovod (4).

Metanefros se započinje razvijati ispod umbilikalnih arterija u području embrionalne zdjelica da bi se do osmog ili devetog tjedna „podigao“ do retroperitonealnog područja gdje konačno i ostaje. Do relativnog pomicanja bubrega dolazi zbog neproporcionalnog rasta lumbalne i sakralne regije u odnosu na cijeli embrio (5).

Funkcije

Bubrezi imaju višestruke funkcije. Filtracijom krvi i stvaranjem mokraće osiguravaju ravnotežu između elektrolita i vode kao i acidobaznu ravnotežu te omogućavaju izlučivanje toksina i otpadnih produkata metabolizma. Bubrezi imaju ulogu i u održavanju krvnog tlaka putem sustava izlučivanja renina. Nadalje, sekrecijom eritropoetina potiču stvaranje eritrocita u koštanoj srži, a također ulogu imaju i u stvaranju aktivnog oblika vitamina D. U slučaju dugotrajnog gladovanja mogu provoditi i glukoneogenezu (3).

Potkovičasti bubreg

Ukoliko je proces „uzdizanja“ bubrega tijekom embrionalnog razdoblja nepotpun, bubreg ostaje ektopično smješten: u zdjelici, ilijakalno, torakalno ili kontralateralno. Ukoliko je ektopija prisutna obostrano u 90% slučajeva bubrezi se spoje (6). Do spajanja uglavnom dolazi prije procesa „uzdizanja“, a fuzija je najčešća u području donjih polova (95%) pa tako spojeni bubrezi izgledaju poput potkove, po čemu je ova anomalija i dobila ime (7). Potkovičasti bubreg (PB) je najčešća abnormalnost nastala zbog fuzije bubrega, a karakterizirana je i anatomskim i

vaskularnim razlikama. Poprečni mostić, lat. *isthmus*, koji spaja donje polove bubrega može biti parenhimatozan (najčešće), fibrozan ili može uključivati kombinaciju oba tkiva. *Isthmus* je uglavnom položen ispred velikih krvnih žila, inferiorno u odnosu na donju mezenteričnu arteriju, a mokraćovodi prolaze ispred mostića i često imaju visoku inserciju na bubrežnoj zdjelici (2).

1.2. Transplantacija

Povijest

Osim mitova, legendi i bezuspješnih pokušaja, povijest suvremene transplantacije seže unazad 70-ak godina. Prvi organ o kojem se može pronaći povijesna notacija (čak iz perioda prije nove ere) bila je koža kojom su se pokrivali defekti nosa (8). E. Ullmann je 1902. izveo prvu tehnički uspješnu transplantaciju bubrega presadivši bubreg psa na njegove vratne krvne žile. Prve transplantacije bubrega u ljudi izveo je 1906. M. Joboulay, a donori su bili svinje i koze (ksenotransplantacija). A. Carrel 1914. primjećuje problem reakcije primatelja na strano tkivo, međutim njegovo opažanje nije prepoznala struka i javnost tako da se potom duži niz godina ne napreduje po pitanju razvitka imunosupresije. Prva transplantacija među živim srodnicima (majka-sin) učinjena je u Parizu 1953. godine. Godinu dana kasnije izvedena je prva presadba bubrega među identičnim blizancima. Prvi pokušaji imunosupresije izvode se zračenjem cijelog tijela nakon kojeg slijedi presađivanje koštane srži darovatelja, međutim preživljavanje je i dalje bilo vrlo ograničeno. Do 1962. postavljeni su temelji imunosupresije te je tada primijećeno prvo duže preživljavanje presađenog bubrega, a azatioprin u kombinaciji sa steroidima postaje prva metoda za postizanje imunosupresije. Slijedi napredak u vidu tipizacije tkiva,

identifikacije antigena HLA, ispiranja i hlađenja presatka u svrhu prezervacije, osnivanja Eurotransplanta (ET) - međunarodne organizacije za dodjelu i razmjenu organa, razvijaju se novi imunosupresivni lijekovi (9,10)...

1971. godine multidisciplinarni tim u Rijeci pod vodstvom prof.dr.sc. Vinka Frančiškovića učinio je prvu uspješnu transplantaciju bubrega u Republici Hrvatskoj i tadašnjoj Jugoslaviji. Donor je bila majka, a primatelj njen 34-godišnji sin. Godinu dana kasnije, izvedena je i prva uspješna presadba bubrega s umrle osobe. Prva transplantacija gušterače i bubrega u Hrvatskoj također je izvršena u Rijeci, 1993. godine. 2007. Hrvatska postaje ravnopravna članica ET nakon čega se broj transplantacija i darovanih organa naglo povećava i smješta nas na sam vrh transplantacijske medicine u svijetu (9).

Imunologija

Ono što je u povijesti predstavljalo veliku prepreku u razvoju transplantacijske medicine jesu imunološke reakcije. Organizam će strano tijelo nastojat odbaciti, a presađeni organ je za primatelja upravo strano tijelo (osim ako se radi o identičnim blizancima). U najkraćim crtama, do odbacivanja dolazi zbog nepodudarnosti antigena na tkivima organizma, prvenstveno nepodudarnosti HLA molekula čemu u prilog govori činjenica da se krivulje preživljenja razlikuju prema broju nepodudarnih HLA alela (11).

U kontekstu transplantacije, važno je objasniti sljedeće izraze koji objašnjavaju razinu imunogeneske srodnosti presatka prema primatelju: ksenogeničan, alogeničan, autologan i singeničan presadak (graft). Ksenogeničan presadak je podrijetlom iz jedinke različite vrste (npr. svinjski srčani zalisci koji se koriste u kardiokirurgiji) dok alogeničan graft označava podrijetlo presatka iz različite jedinke unutar iste vrste

(npr. danas najčešća transplantacija bubrega s mrtvog donora). Autologan presadak je presadba vlastitog tkiva (npr. kožni graftovi kod pokrivanja kroničnih rana koje ne cijele), a singeničan graft je onaj između jedinki identičnih gena tkivne podudarnosti (npr. transplantacija jetrenog režnja jednojajčanih blizanaca) (11).

Transplantacijskom reakcijom opisujemo imunoreakciju na presadak nepodudarnih tkivnih antigena. Ona pokazuje svojstvo pamćenja, generalizirana je, a utišati ju mogu imunodeficijencija i imunosupresija. Može biti hiperakutna, kada primalac već ima protutijela razreda IgM ili IgG na presadak koja potom aktiviraju komplement. Odbacivanje se očituje u minutama ili satima. Glavnu ulogu u akutnom odbacivanju imaju limfociti T i/ili protutijela, a odbacivanje se očituje kroz nekoliko dana ili tjedana. Kronično ili kasno odbacivanje karakterizirano je taloženjem i međudjelovanjem različitih dijelova imunostava na bazalnim membranama krvnih žila presatka. Proces je spor, a reakcija se očituje i po nekoliko godina nakon transplantacije (11).

2. SVRHA RADA

Svrha rada je prikazati mogućnost transplantacije potkovičastoga bubrega u bolesnika sa završnim stadijem bubrežne insuficijencije. Prikazane su osobitosti potkovičastog bubrega kao i transplantacija takvog bubrega u odnosu na bubreg normalne anatomije.

3. PREGLED LITERATURE NA ZADANU TEMU

3.1. Potkovičasti bubreg

Rosenblum (2019.) uspoređuje podatke o incidenciji PB te primjećuje određene razlike iz istraživanja 50-ih godina i onih u 2000-tima u Sjedinjenim Američkim Državama (12). Ranija istraživanja temeljena su na nalazima obdukcija i incidencija je procijenjena na 1:400 do 1:1600 rođenih. Napredovanjem radioloških dijagnostičkih metoda dijagnoza se više ne postavlja post-mortem. Incidencija procijenjena na temelju CT-a, urografije i ultrazvuka djece i odraslih iznosila je 1:666 (SAD) (13). Međutim, ovo istraživanje nije bilo randomizirano, već su osobe koje su podlijegle određenim dijagnostičkim metodama imale indikaciju za pregled. S jedne strane PB je najčešće asimptomatska anomalija, dok je s druge strane, učestalost npr. nefrolitijaze pri toj anomaliji češća nego u običnoj populaciji (pa je i vjerojatnost da se pacijenti zbog toga upute na dijagnostiku veća) zbog čega je Rosenblum smatrao da je procjena pretjerana.

Etiologija

Postoji nekoliko teorija o nastanku PB. Ona najčešće opisivana je da tijekom embrionalnog razvoja ne dolazi do pravilnog zakretanja i uspinjanja bubrega te se bubrezi spoje svojim donjim polovima i zapnu istmusom ispod donje mezenterične arterije (14,15). Međutim, samo u 40% bolesnika istmus se nalazi točno na tom mjestu (5). Drugi mogući mehanizam nastanka je vezan uz lateralnu fleksiju trupa i rotaciju kaudalnog dijela embrija, a u prilog ovom mehanizmu govori povezanost asimetričnih PB s promjenama kralježnice. Novija saznanja sugeriraju važnost notokorda i Sonic Hedgehog proteina u nastanku anomalije (5). Nadalje, postoje razmišljanja da je istmus zapravo ektopično mezenhimalno tkivo (5,16). Opskrba PB

krvlju je vrlo različita, pretežno ovisna o njegovoj lokaciji i orijentaciji. Pitanje koje se može postaviti je da li je opskrba krvlju uzrok ili posljedica anomalije (5). Konačno, postoje teorije da se anomalija razvija zbog nekog teratogenog utjecaja, što se objašnjava povećanom incidencijom malignih promjena u PB, uključujući Wilmsov tumor i karcinoid (16).

Klinička slika i dijagnostika

Većina pacijenata s PB je asimptomatska te se kod njih anomalije otkriva slučajno – npr. rutinskom antenatalnom ultrasonografijom. Međutim neki pacijenti mogu imati simptome poput boli ili hematurije zbog opstrukcije ili infekcije. Često se javlja hidronefroza zbog vezikouretralnog refluksa (VUR), opstrukcije pijeloureteričnog vrata (UPJO), bubrežnih kamenaca ili vanjskog pritiska krvnih žila na ureter (13). UPJO može nastati zbog abnormalne rotacije bubrega i visoke insercije uretera na bubrežnoj zdjelici. Opstrukcija koja dovodi do staze urina i povećanog rizika za razvoj infekcije, anatomija bubrežnih čašica, anteriorna pozicija bubrežnih zdjelica i još nekoliko faktora pogoduju razvoju kamenaca. U osoba s PB primijećena je i češća pojava drugih anomalija poput duplikature uretera, retrokavalne pozicije uretera, bubrežne displazije, anorektalnih malformacija, atrezije jednjaka, rektovaginalnih fistula, omfalokela, dvorođe maternice, hipospadije ili visokog položaja testisa, ali i srčanih i skeletnih abnormalnosti (7,13,16). Također je uočena povezanost s kromosomalnim poremećajima poput Turnerovog sindroma, trisomije 18 (Edwardsovog sindroma) i trisomije 9 i 12. Pacijenti s PB imaju povećan rizik za razvoj Wilmsovog tumora (5,7,13,16). Izolirana anomalija PB je relativno benigna pojava koja zahtjeva postnatalno praćenje (7).

Ponekad se već antenatalnim ultrazvučnim pregledom može primijetiti anomalija PB. Ako se tada primijeti, postnatalno praćenje ovisiti će o njenim anatomskim i funkcionalnim okolnostima (13). Na ultrazvučnom nalazu bubrezi su uglavnom kaudalnije nego inače, a donji polovi projeciraju se medijalno. Poprečni prikaz retroperitoneuma pokazuje istmus smješten anteriorno u odnosu na velike krvne žile abdomena. Također se mogu vidjeti hidronefroza i/ili prisutnost kamenaca (7). PB može biti slučajan nalaz kako ultrazvučno, tako i primjenom drugih slikovnih tehnika.

Kirurgija

Prema morfologiji fuzije, PB može biti oblika slova „U“, kada su bubrezi spojeni medijalno i simetrično u odnosu na kralježnicu, ili oblika slova „L“, kada je istmus pozicioniran lateralnije u odnosu na središnju liniju. U nešto manje od 1/3 bolesnika anatomska opskrba krvlju je uobičajena, putem hilusa, dok je u većini bolesnika prisutna vrlo varijabilna krvožilna anatomija. Osim renalne arterije za irigaciju su zaslužne i tri ili više akcesornih arterija koje potječu iz distalne aorte, bifurkacije aorte, zajedničke ilijačne arterije, donje mezenterične arterije, i/ili renalne arterije. Obično su manjeg kalibra (16).

Indikacije za operativni pristup PB su slične indikacijama bubrega normalne anatomije. Najčešće su to: opstrukcije pijeloureteričnog vrata, vezikouretralni refluks, urolitijaza i nefrolitijaza te tumori. Incidencija nefrolitijaze u pacijenata s PB je između 21% i 60% (16).

Iako metoda vantjelesnog mrvljenja kamenaca (ESWL) pokazuje dobre rezultate u tretmanu urolitijaze, u pacijenata s PB često zaostaju fragmenti kamenaca i kada suženje spoja bubrežne zdjelice i uretera nije prisutno. Zbog njegove visoke insercije,

tijeka uretera preko istmusa te niže pozicije bubrežnih čašica zaostali fragmenti s vremenom počnu ponovno formirati simptomatske kamence. Zbog anatomske karakteristike otežan je retrogradni ureteroskopski pristup intrarenalnim kamencima. Perkutani pristup je moguć zbog činjenice da su kamenci najčešće smješteni posteriorno i zbog toga lako dostupni za punkciju i pristup. Međutim, treba oprezno pristupiti kada su prisutni veliki kamenci kod nisko i medijalno smještenog bubrežnog tkiva, pogotovo kad je bubrežna zdjelica smještena više anteriorno te se tada bolje odlučiti za laparoskopski ili robotski pristup, pijelolitotomiju ili nefrolitotomiju (16).

Ukoliko se PB treba odijeliti, ključno je odrediti podrijetlo i područje irigacije lijeve i desne strane bubrega i istmusa kao i definirati kanalni sustav (koji može biti dupliciran, jednostrano ili obostrano). Pritom je korisno preoperativno koristiti CT ili MR snimanje i angiografiju (16).

3.2. Transplantacija bubrega

Primatelj

Indikacija za transplantaciju bubrega je završni stadij kronične bubrežne bolesti, neovisno u uzroku koji je do toga doveo. Česti uzroci završnog stadija kronične bubrežne bolesti su šećerna bolest, infekcije, fokalna segmentalna glomeruloskleroza, policistični bubrezi, lupusna nefropatija, maligna hipertenzija... Postoji samo nekoliko apsolutnih kontraindikacija, a to su: kontraindikacija za opću anesteziju, aktivna infekcija, aktivna maligna bolest, teška nepopravljiva srčana bolest, ostale teške nepopravljive bolesti s očekivanim preživljenjem manjim od dvije godine i nesuradljivost bolesnika. Apsolutnom kontraindikacijom u nekim centrima smatra se i intelektualna disfunkcija. Starija životna dob nije kontraindikacija, ali kod polovice bolesnika starijih od 65 godina se tijekom obrade otkriju patološka stanja

zbog kojih u konačnici ne dopijaju na listu čekanja. Obrada za transplantaciju je vrlo široka i podrazumijeva suradnju različitih specijalista, a potrebno ju je prilagoditi svakom pacijentu individualno. Važnost predtransplantacijske obrade je otkrivanje i prepoznavanje stanja koja bi mogla ugroziti život potencijalnog primatelja. Uključuje laboratorijske pretrage, određivanje tumorskih markera (ovisno o indikacijama), mikrobiološke testove (uključuje testiranje na HIV, HBV, HCV, EBV, tuberkulozu, herpes virus, CMV i sifilis), radiološku obradu, pregled otorinolaringologa, kardiologa, psihijatra, ginekologa i urologa, da bi konačnu procjenu svega učinjenoga napravio i nefrolog te uputio bolesnika na tipizaciju tkiva i stavljanje na listu čekanja, naravno, ukoliko kontraindikacije nisu utvrđene (9,10,17).

Kako je vrijeme čekanja na transplantaciju ponekad vrlo dugačko, važno je redovito praćenje bolesnika i ponavljanje pretraga, osobino kardiovaskularnih. Oko 6% godišnje iznosi smrtnost pacijenata na listi čekanja, dok je ona u osoba s dijabetesom i veća te iznosi i do 10% (9,10).

Donor

Donor može biti živući (srodni ili nesrodni) ili kadaverični.

Živi donori moraju biti psihofizički zdravi, što se provjerava temeljitom obradom, moraju donijeti svojevolutnu odluku o donaciji, biti lišeni svake prisile, informirani o svim rizicima, koristima, ali i drugim metodama liječenja potencijalnog primatelja. Za primanje ili davanje organa nije dozvoljeno davati, odnosno primiti novčanu naknadu ili drugu imovinsku korist. Također nije dozvoljeno uzimanje organa ako postoji rizik za život ili zdravlje darivatelja, kao ni maloljetnoj osobi ili osobi koja nije poslovno sposobna. Pisani informirani pristanak je dio obavezne dokumentacije (9,18). Ukoliko je tijekom obrade darivatelja utvrđena razlika (ne

kontraindikacija) među bubrežima, presađuje se „lošiji“, a darivatelju ostaje „bolji“. Ako razlike nema, presađuje se lijevi bubreg zbog duže renalne vene koja olakšava anastomoziranje u tijelu primatelja. ABO ili tkivna nepodudarnost nije apsolutna kontraindikacija za presađivanje bubrega. Rješenja mogu biti: intenzivnije imunosupresivno liječenje i praćenje primatelja, tzv. *cross-over* transplantacija, razmjena bubrega između dva ili više nepodudarna para živih darovatelja i primatelja, ili postupci desenzibilizacije primatelja, npr. primjenom plazmafereze prije i nakon transplantacije ili primjenom rituksimaba (9).

Kadaverični donori čine većinu izvora bubrežnog transplantata u RH. Nedostatak je nemogućnost planiranja zahvata kao u živih donora, a prednost je što nema opasnosti za zdravlje žive osobe. Procjenu potencijalnog darivatelja u vidu utvrđivanja smrti mozga provode anesteziolozi u suradnji s multidisciplinarnim timom. Prema Zakonu RH svaka osoba je nakon smrti potencijalni donor, osim ako se za života nije pisano izjasnila protivno. Odredbe su definirane Zakonom o presađivanju ljudskih organa u svrhu liječenja (9,10,18).

Velika diskrepancija između potrebe za transplantiranim bubrežima i dostupnim bubrežima poticaj je za povećanje broja živih donora. Također, presatci živog donora pokazuju bolje petogodišnje preživljenje (85%) u odnosu na one kadaveričnog donora (75%), a i petogodišnje preživljenje primatelja je za 5% veće (iznosi 95%) (9,19). Prema istraživanju (Xiong, 2018.) postoje rezultati u kojima je petogodišnja funkcija (prema procjeni glomerularne filtracije) kadaveričnog bubrega bila bolja u odnosu na transplantate živućih donora, što je možda povezano sa starijom dobi živućih donora. Rezultati petogodišnjeg preživljenja ne pokazuju značajnu razliku u odnosu na prethodna istraživanja (20).

Eurotransplant i statistika

Hrvatska je dio Eurotransplanta (ET), koji je neprofitna europska organizacija za razmjenu organa, već 12 godina, a transplantacije se rade u četiri centra: KBC Zagreb, KB Merkur (Zagreb), KBC Rijeka i KBC Osijek. Dodjelu bubrega obavlja računalni sustav na temelju više kriterija, prema medicinskim i etičkim načelima, te transplantacijski centar nema utjecaj na sam proces dodjele organa (21,22).

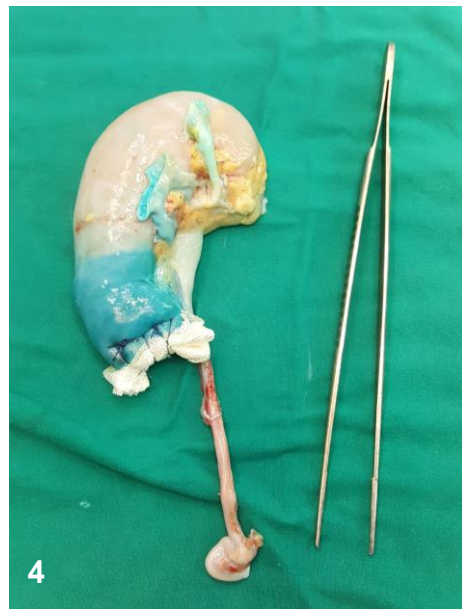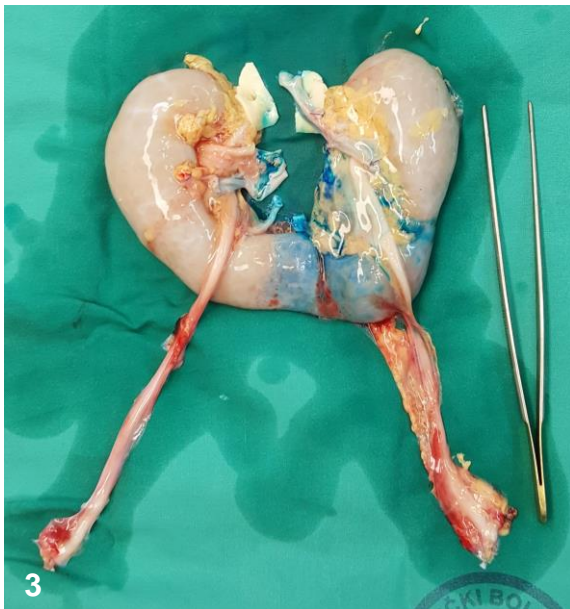
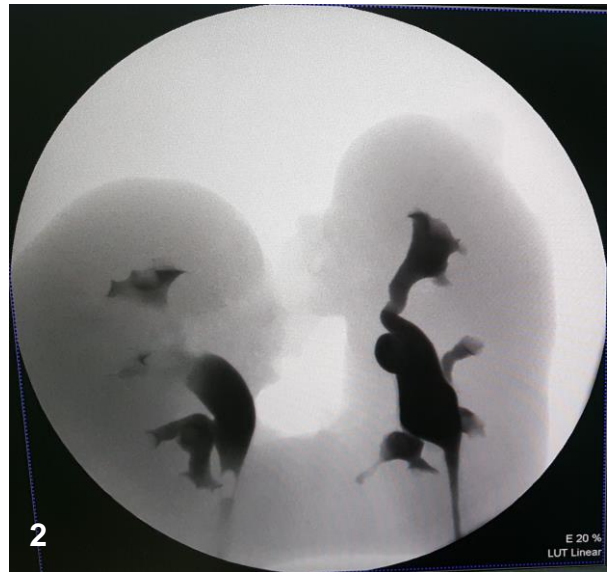
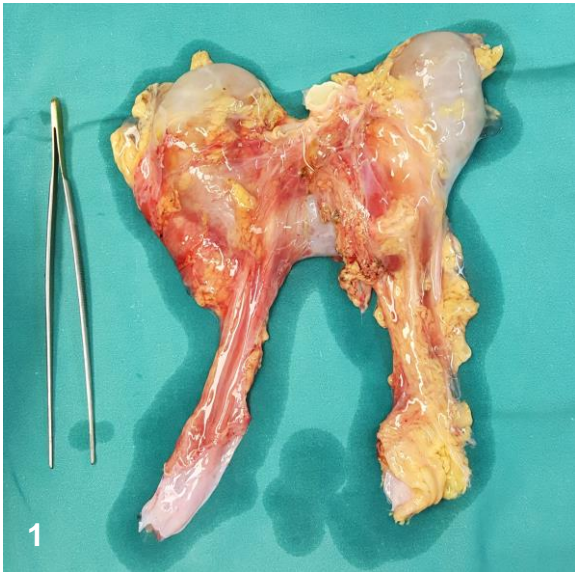Prema zadnjim dostupnim izvješćima ET, u Hrvatskoj je na listi čekanja za transplantaciju bubrega krajem 2017. godine bilo 242 pacijenata. Tijekom iste godine, broj umrlih s liste čekanja iznosio je 84. Nadalje, 2017. u Hrvatskoj je putem ET presađeno ukupno 155 bubrega i to uglavnom od strane kadaveričnih donora. Ovakve brojke već nekoliko godina zaredom stavljaju Hrvatsku na prvo mjesto u broju (ukupnih) transplantacija mjerenih na milijun stanovnika (među zemljama ET). Prosječna dob za presađivanje bubrega bila je 58 godina, a vrijeme čekanja na bubreg oko dvije godine (22).

3.3. Transplantacija potkovičastog bubrega

Ova fuzijska anomalija lako se previdi na ultrazvučnom pregledu abdomena potencijalnog darivatelja, tako da se često tek CT-om, intravenskom urografijom ili pak pri samoj eksplantaciji utvrdi postojanje PB. Ukoliko je to moguće, i naravno, ukoliko se radi o kadaveričnom donoru, PB se eksplantira *en bloc*, u cijelosti s pripadajućim dijelovima aorte i donje šuplje vene zbog očuvanja krvnih žila presatka. Ako se ipak radi o kompliciranoj vaskularnoj anomaliji teži se tome da se barem jedna polovica bubrega pripremi za presađivanje (23,24).

Po dolasku u transplantacijski centar u kojem se vrši implantacija, bubreg se ispreparira na pomoćnom stoliću, tzv. *back table surgery* (slika 1). Odvoji se okolno masno tkivo te se pažljivo isprepariraju vaskularne strukture presatka, podvežu se limfne žile, a potom se prikažu i ureteri. Potrebno je prikazati kanalni sustav oba dijela bubrega te ustanoviti postoji li međusobna komunikacija, zbog čega se vrši retrogradna aplikacija kontrasta u uretere (slika 2). Osim kanalnog sustava, veliku važnost ima i određivanje irigacije istmusa. U tu svrhu može se koristiti metilensko modrilo koje ubrizgavanjem u arterije prikazuje njihovo irigacijsko područje te se potom određuje mjesto incizije (slika 3). Manje vene bubrega se podvežu (23–25). Ovo je vrlo važan dio u kojemu zbog neprecizne detekcije irigacijskog područja može doći do komplikacija, poput ishemije bubrežnog parenhima (26). Zbog pretpostavke da priprema varijabilnih i anomalnih žila za transplantaciju iziskuje dodatno vrijeme, Königsrainer i sur. vide rješenje u lokalnoj alokaciji presatka (27).

Ovisno o složenosti vaskularne opskrbe, karakteristikama kanalnog sustava i ukupnoj nefronskoj masi donosi se odluka o transplantaciji u cijelosti (*in toto*) ili o podjeli PB na dva dijela, s namjenom ili da se transplantiraju obje polovice zasebno primocu, ili, rjeđe, da se jedna polovica presadi, a druga odbaci (28). Za PB debljeg istmusa, preporuča se *en bloc* transplantacija (26,29). Kada se PB presiječe na dva zasebna dijela, učini se hemostaza intraparenhimskih žila istmusa te se područje incizije prešije resp. raptivnim šavovima (23). Zabilježena je metoda presijecanja i prešivanja istmusa koristeći vaskularni stapler (30). Ukoliko je presječen i dio kanalnog sustava, i njega treba zasebno zbrinuti šavima (27). Preporuka je da se istmus konusno oblikuje, čime bi se preveniralo nastajanje krvarenja i urinarne fistule (24), a na reznu plohu može se staviti i hemostatska spužvica (slika 4) (23).



Slika 1. Potkovičasti eksplantiran u cijelosti

Slika 2. Retrogradna ureteropijelografija – prikaz kanalnog sustava potkovičastog bubrega

Slika 3. Metilensko modriilo ubrizgano u donju lijevu polarnu arteriju – određivanje mjesta resekcije

Slika 4. Dio potkovičastog bubrega nakon presjecanja i prešivanja istmusa uz postavljanje hemostatske spužvice – bubrežni je spreman za transplantaciju

(fotografije uz dopuštenje prof. Markića – osobna arhiva)

Opisani su slučajevi transplantacije dijela PB živućeg donora (31–33). Nakon slikovne dijagnostike, kojom se utvrđuje vaskularna opskrba i anatomski raspored kanalnog sustava, određuje se koji dio bubrega će se transplantirati. Vodi se idejom da se „bolji“ dio pušta živom darivatelju, a onaj s eventualno slabijom funkcijom se presađuje. Također je potrebno odrediti mjesto resekcije istmusa: jednostrano se podveže dotok krvi (bubrežna arterija) i započne se s perfuzijom organa. Istmus se klema malo dalje od procijenjenog mjesta resekcije, kako bi tijekom presjecanja krvarenje bilo minimalno. Krvne žile koje opskrbljuju presadak mogu se zajednički ili zasebno anastomozirati (33). Određivanje irigacije istmusa i u živog donora može se učiniti administriranjem metilenskog modrila u željenu arteriju (31). Kako bi se provjerile eventualne ozljede krvožilnog i kanalnog sustava, zasebno se administrira Indigo Carmine (indigotindisulfonat) u renalnu arteriju, odnosno ureter (31,33).

Implantacija se vrši u ilijačnu jamu one strane, s koje bi pijelon bubrega bio najpovršnija struktura u području hilusa (23). U tijelu primatelja anastomoziraju se arterije i vene ovisno o prethodnom nalazu i odluci. Najčešće se renalna arterija spoji na vanjsku (33) ili unutarnju (31) ilijačnu arteriju, renalna vena na vanjsku ilijačnu venu te se implantira mokraćovod u mokraćni mjehur koristeći Lich-Grégoire tehniku uz postavljanje ureteralnog stenta *in situ* (23,31,33).

Započinje se i imunosupresijski protokol čiju osnovu danas čini mikofenolat mofetil, takrolimus i kortikosteriodi. Prethodno se može dati jedna doza antitimocitnog globulina (5 ili 7 mg po kg tjelesne mase) ili dvije doze baziliximaba, 0. i 4. dana (27,28,32,33). Nastavlja se pratiti bubrežna funkcija putem vrijednosti ureje, kreatinina i glomerularne filtracije (23,24,27,32,33).

Prvu transplantaciju PB zabilježenu u literaturi izveli su Nelson i Palmer 1975. godine (16), a prva, i zasad jedina, u Republici Hrvatskoj izvršena je 2018. u Rijeci u KBC Rijeka (23).

4. RASPRAVA

Iako sama procedura eksplantacije ovakvog bubrega nije tehnički zahtjevna, njegova podjela u svrhu dobivanja dva presatka je izazovna. Varijabilna i kompleksna anatomija mogu predstavljati teškoće tijekom podjele, pa se, ovisno o nalazu, transplantacija može obaviti i u cijelosti, *en bloc*. Trajanje ishemije može biti nešto duže zbog utvrđivanja odnosa anatomskih struktura i razdvajanja u slučajevima presađivanja PB.

Godine 2001., Stroosma i sur. proveli su istraživanje kojim su usporedili rezultate transplantacija 34 potkovičastih bubrega i 110 bubrega normalne anatomije unatrag 17 godina. U obzir su uzeli početno nefunkcioniranje presatka, njegovo preživljenje, kao i preživljavanje pacijenata i vrijednosti serumskog kreatinina. Rezultati nisu pokazali nikakve značajne razlike niti u kratkoročnom niti u dugoročnom posttransplantacijskom praćenju između PB transplantiranih *en bloc*, podijeljenih PB i transplantiranih zasebno te transplantiranih bubrega normalne anatomije (34).

Dok je transplantacija anatomski normalnog bubrega živućeg donora opće prihvaćena, presađba potkovičastog bubrega živućeg donora, unatoč zabilježenim uspješnim slučajevima, i dalje ostaje kontroverzna i izvedena je u vrlo malom broju slučajeva (31–33).

5. ZAKLJUČCI

Transplantacija bubrega najefikasnija je metoda liječenja terminalnog bubrežnog zatajenja. Potrebnija za organima je uvelike premašuje broj doniranih organa. Iz tog razloga, pokušava se povećati broj donora, pa i onima čiji se organi smatraju suboptimalnim. Potkovičasti bubreg, ovisno o utvrđenoj vaskularnoj anatomiji i anatomiji kanalnog sustava, može se podijeliti i presaditi jednom ili dvama različitim primateljima. Iako je potonji način mnogo složeniji, nudi značajno poboljšanje kvalitete života dvama, umjesto jednom, pacijentu. S obzirom na jednake rezultate u usporedbi s transplantacijom bubrega normalne anatomije, potkovičasti bubreg svakako zaslužuje svoje mjesto u transplantacijskoj medicini.

6. SAŽETAK

Potkovičasti bubreg najčešća je kongenitalna bubrežna anomalija koja nastaje fuzijom dijelova bubrega, najčešće njegovih donjih polova. Većina pacijenata s ovom anomalijom je asimptomatska, ali je primijećena povećana incidencija nekih drugih patoloških stanja i anatomskih abnormalnosti. Prve transplantacija bubrega krenule su prije 100-tinjak godina, a prva zabilježena transplantacija potkovičastog bubrega tek pred 44 godine. Potkovičasti bubreg može se previdjeti na ultrazvučnim pregledima potencijalnih darivatelja, tako da se često utvrdi tek drugim radiološkim metodama ili čak tijekom eksplantacije. Transplantaciju je moguće izvesti *en bloc* ili podijeliti bubreg na dva dijela te presaditi svaki zasebno. Prilikom izvođenja resekcije istmusa od presudne je važnosti kvalitetna i precizna procjena krvožilnog sustava i kanalnog sustava presatka. Obje metode, kao i presađivanje bubrega normalne anatomije pokazuju iste rezultate posttransplantacijskog praćenja. Presađivanje potkovičastog bubrega pruža mogućnost smanjivanja listi čekanja na transplantaciju i svakako zaslužuje svoje mjesto u transplantacijskoj medicini.

KLJUČNE RIJEČI: transplantacija bubrega; potkovičasti bubreg; kronična bubrežna bolest

7. SUMMARY

Horseshoe kidney is the most common congenital renal anomaly which is result of a fusion of kidney's two parts, usually its lower poles. The majority of patients with this anomaly are asymptomatic, but higher incidence of other pathological conditions and anatomic abnormalities is noticed. First kidney transplantations occurred around 100 years ago, and the first one of the horseshoe kidney is noted only 44 years ago. Horseshoe kidney can be overlooked on an ultrasound evaluation of potential organ donor, so it is often determined only by other radiological methods or even during the explantation. The transplantation can be performed *en bloc* or the kidney can be splitted and transplanted separately. While resecting isthmus it is crucially important to make precise assessment of vascular and collecting urinary system of the graft. Both methods, as well as the transplantation of the kidney of a normal anatomy show the same results of a posttransplantation follow up. Transplantation of a horseshoe kidney offers a possibility to reduce waiting lists and certainly deserves its place in the transplantation medicine.

KEY WORDS: Kidney Transplantation; Horseshoe Kidney; Chronic Kidney Disease

8. LITERATURA

1. Fučkar Ž, Španjol J, i sur. Urologija I. (Opći Dio). Rijeka: Medicinski fakultet Sveučilišta u Rijeci; 2013; str 46-54.
2. Standring S. Kidney and ureter. U: Standring S, ur. Gray's Anatomy. 41.izd. Elsevier; 2015; str.1237-1254.e2.
3. Mescher AL. The Urinary System. U: Mescher AL, ur. Junqueira's Basic Histology: Text and Atlas. 14. izd. McGraw-Hill Education; 2016; str.393-412.
4. Rosenblum ND. Overview of congenital anomalies of the kidney and urinary tract (CAKUT) - UpToDate. 2017. Dostupno na: <https://www.uptodate.com/contents/overview-of-congenital-anomalies-of-the-kidney-and-urinary-tract-cakut>. Pristupljeno: 12. lipnja 2019.
5. Taghavi K, Kirkpatrick J, Mirjalili SA. The horseshoe kidney: Surgical anatomy and embryology. J Pediatr Urol. 2016;12(5):275-280.
6. Elder JS. Congenital Anomalies and Dysgenesis of the Kidneys. U: Kliegman RM, Geme JS. Nelson Textbook of Pediatrics. 21. izdanje. Elsevier; 2019:2786-2789.e1.
7. Rumack CM, Levine D. Diagnostic Ultrasound. 5. izdanje. Elsevier; 2017; str. 310-380, 1336-1375.
8. Barker CF, Markmann JF. Historical overview of transplantation. Cold Spring Harb Perspect Med. 2013;3(4):a014977.
9. Bašić Jukić N, Kaštelan Ž. Transplantacija Bubreaga. Zagreb: Medicinska naklada; 2016.
10. Fučkar Ž, Španjol J, i sur. Urologija II. (Specijalni Dio). Rijeka: Medicinski fakultet Sveučilišta u Rijeci; 2013.

11. Marušić M, Grčević D. Presadba tkiva i organa. U: Taradi M, ur. Imunologija. 7. izdanje. Zagreb: Medicinska naklada; :340-361.
12. Weizer AZ, Silverstein AD, Auge BK i sur. Determining the incidence of horseshoe kidney from radiographic data at a single institution. J Urol. 2003;170(5):1722-1726.
13. Rosenblum ND. Renal ectopic and fusion anomalies - UpToDate. 2017. Dostupno na: <https://www.uptodate.com/contents/renal-ectopic-and-fusion-anomalies>. Pristupljeno: 12. lipnja 2019.
14. Connolly JO, Chan MMY, Neild GH. Congenital Anomalies of the Kidney and Urinary Tract. U: Johnson RJ, Feehally J, Floege J, Tonelli M. Comprehensive Clinical Nephrology. Elsevier; 2018; str. 607-625.e1.
15. Leavitt DA, de la Rosette J, Hoenig DM. Strategies for Nonmedical Management of Upper Urinary Tract Calculi. U: Wein AJ, Kavoussi LR, Partin AW, Peters CA. Campbell-Walsh Urology. 11. izdanje. Elsevier; 2015; str. 1235-1259.e10.
16. Okeke Z, Zhao PT, Smith AD. Surgery of the Horseshoe Kidney. U: Smith JA, Howards SS, Preminger GM, Dmochowski RR. Hinman's Atlas of Urologic Surgery. 4. izdanje. Elsevier; 2018; str.141-148.
17. Puretić Z, Knotek M. Transplantacija bubrega. U: Jakšić B, Reiner Ž, Vucelić B, ur. Interna Medicina. 4. izdanje. Zagreb: Naklada Ljevak; str. 1097-1102.
18. Hrvatski sabor. Zakon o Presađivanju Ljudskih Organa u Svrhu Liječenja. Republika Hrvatska; NN 144/12; Zagreb;
19. Moss AH. Ethical Dilemmas Facing Nephrology: Past, Present, and Future. U: Skorecki K, Chertow GM, Marsden PA, Taal MW, Yu ASL. Brenner and Rector's The Kidney. 10. izdanje. Elsevier; 2015; 2558-2573.e2.

20. Xiong Y, Jiang J, Zhang H, i sur. Higher Renal Allograft Function in Deceased-Donor Kidney Transplantation Rather Than in Living-Related Kidney Transplantation. *Transplant Proc.* 2018; 50(8):2412-2415.
21. Nacionalna radna grupa za presađivanje bubrega. Nacionalne smjernice za obradu i procjenu primatelja i darivatelja bubrega. 2.izdanje. Ministarstvo zdravlja Republike Hrvatske; Zagreb; 2016..
22. Branger P, Samuel U. Annual Report 2017 Eurotransplant International Foundation. *Cip-Gegevens Koninklijke Bibliotheek*; Den Haag; 2018.
23. Markić D, Oguić R, Krpina K, i sur. Transplantacija podijeljenoga potkovičastog bubrega – prikaz bolesnika. *Liječ Vjesn*; 2019; 141:24-28.
24. Yun S, Woo H-D, Doo S-W, Kwon SH, Noh H, Song D. Transplantation of a horseshoe kidney found during harvest operation of a cadaveric donor: a case report. *J Korean Med Sci.* 2014; 29(8):1166-1169.
25. Sieńko J, Kotowski MJ, Nowacki A, Romanowski M, Sulikowski T, Ostrowski M. Methylene blue usage in horseshoe kidney graft separation: Case report. *Transplant Proc.* 2014; 46(8):2923-2926.
26. Foster JT, Morrissey PE. Segmental Renal Ischemia following Transplantation of Horseshoe Kidney as Separate Allografts. *Case Rep Transplant.* 2013; 2013(1):1-3.
27. Königsrainer I, Knubben K, Thiel C, Steurer W, Königsrainer A. Successful transplantation to two recipients after splitting a large horseshoe kidney with complicated anatomy. *Transpl Int.* 2006; 19(6):521-522.
28. Pontinen T, Khanmoradi K, Kumar A, i sur. Horseshoe kidneys: An underutilized resource in kidney transplant. *Exp Clin Transplant.* 2010; 8(1):74-78.

29. Zarrabi AD, Wessels SG, Vlok L, Van Der Merwe A. Successful en bloc transplantation of a horseshoe kidney without division of the isthmus: First case reported in South Africa. *South African J Surg.* 2018; 56(1):43-45.
30. Butler-Peres K, Scalea JR. Horseshoe kidney in a deceased organ donor: a rare glimpse at an uncommon finding. *Lancet.* 2018; 391(10134):2028.
31. Goyal A, Gaitonde K, Sagade SN, Shah BV, Kamat MH. Transplantation of horseshoe kidney from living-related donors: Report of two cases. *Transplant Proc.* 2003; 35(1):32-34.
32. Justo-Janeiro JM, Orozco EP, Reyes FJRE, i sur. Transplantation of a horseshoe kidney from a living donor: Case report, long term outcome and donor safety. *Int J Surg Case Rep.* 2015; 15:21-25.
33. Kikkawa K, Wakamiya T, Kusumoto H, Matsumura N, Kohjimoto Y, Hara I. Transplantation of Horseshoe Kidney from Living, Genetically Unrelated Donor. *Case Rep Transplant.* 2015; str. 1-4.
34. Stroosma OB, Smits JMA, Schurink GWH, de Boer J, Persijn GG, Kootstra G. Horseshoe Kidney Transplantation Within the Eurotransplant Region1. *Transplantation.* 2001; 72(12):1930-1933.

9. ŽIVOTOPIS

Petra Maričić rođena je 24. ožujka 1994. u Rijeci gdje nastavlja živjeti i školovati se. Godine 2008. završava svoje osnovnoškolsko obrazovanje, a 2012. Prvu sušačku hrvatsku gimnaziju te započinje studij Medicina pri Medicinskom fakultetu Sveučilišta u Rijeci.

U slobodno vrijeme bavi se volontiranjem, raznim sportskim aktivnostima i vodi treninge za djecu predškolske i osnovnoškolske dobi. Zapažen rezultat postiže 2014. godine kao najuspješnija juniorka na Prvenstvu Hrvatske za juniore u dizanju utega. Tijekom studija djeluje kao demonstrator na fakultetu pri Katedri za histologiju i embriologiju, Katedri za medicinsku biologiju i genetiku, Katedri za medicinsku fiziku i biofiziku te Katedri za medicinsku informatiku. Voli spajati želju za putovanjem i interes prema medicini te je tako svoju edukaciju upotpunila pohađajući Zimsku školu u Rusiji (2018.) i sudjelujući na studentskoj razmjeni u Finskoj (2018.). Unatrag dvije godine vodi projekt Studentskog zbora Sveučilišta u Rijeci pod nazivom „RiStart“ putem kojeg studenti medicine educiraju građane o osnovnom održavanju života uz upotrebu automatskog vanjskog defibrilatora.