

# Medijastinalni glatkomišićni tumor nepoznatog malignog potencijala: prikaz slučaja i pregled literature - ispravak

---

**Flego, Veljko; Volarić, Darian; Matušan Ilijaš, Koviljka; Bulat-Kardum, Ljiljana**

*Source / Izvornik:* **Medicina Fluminensis : Medicina Fluminensis, 2019, 55, 311 - 311**

**Journal article, Published version**

**Rad u časopisu, Objavljena verzija rada (izdavačev PDF)**

*Permanent link / Trajna poveznica:* <https://urn.nsk.hr/urn:nbn:hr:184:149092>

*Rights / Prava:* [Attribution 4.0 International](#)/[Imenovanje 4.0 međunarodna](#)

*Download date / Datum preuzimanja:* **2024-09-04**



*Repository / Repozitorij:*

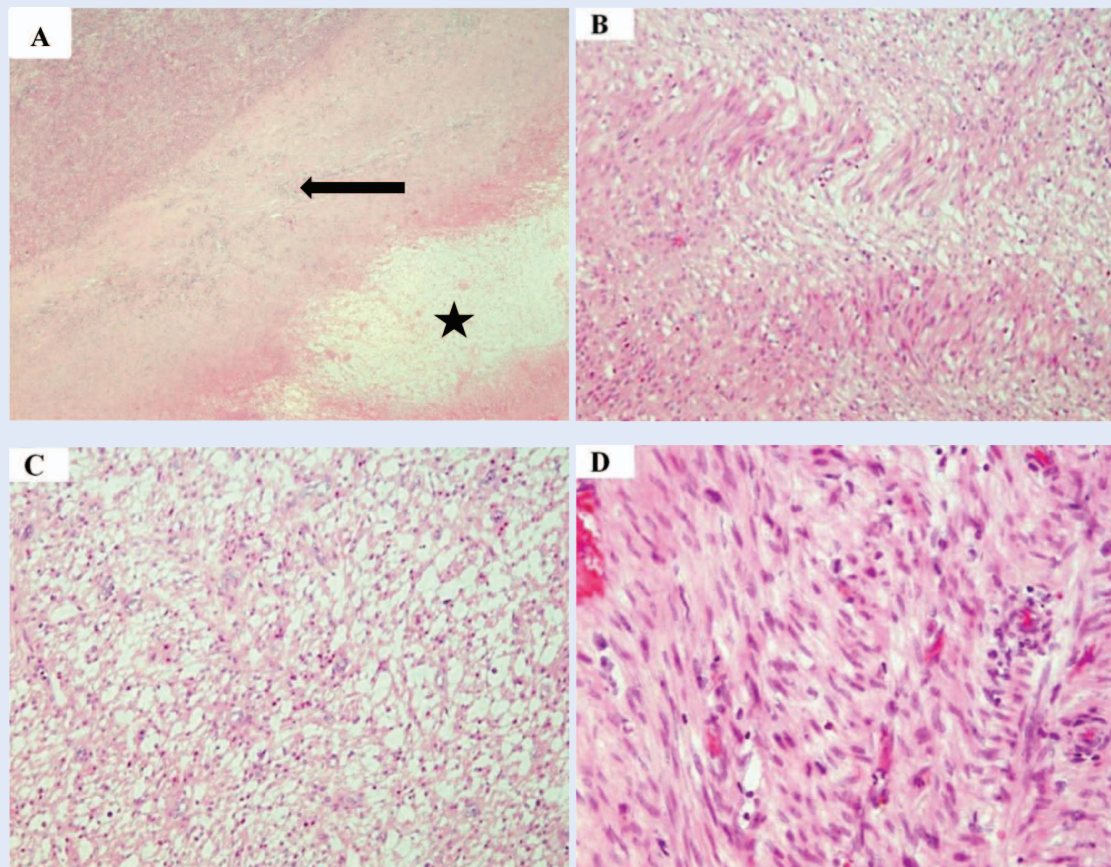
[Repository of the University of Rijeka, Faculty of Medicine - FMRI Repository](#)



## ERRATUM

U članku „Medijastinalni glatkomišićni tumor nepoznatog malignog potencijala: prikaz slučaja i pregled literature“, čiji su autori Veljko Flego, Darian Volarić, Kovička Matušan Ilijaš, Ljiljana Bulat-Kardum, tiskanom u časopisu *Medicina Fluminensis* 2019;55:89-94, objavljena je pogrešna slika 4.

U nastavku objavljujemo ispravnu sliku 4.



**Slika 4.** Histološki nalaz tumora. A – područje nekroze (zvjezdica) okruženo područjem cijeljenja (strelica), a u gornjem lijevom kutu je vijabilno tumorsko tkivo (HE, x 40). B – tumor je građen od vretenastih stanica, s eozinofilnim citoplazmama, koje se slažu u paralelne snopiće (HE, x 100). C – izražen je međustanični edem unutar nekih područja tumora (HE, x 100). D – tumorske stanice pokazuju blagu polimorfiju (HE, x 200).