

Rijetki tumori u djece

Roganović, Jelena

Source / Izvornik: **Paediatrica Croatica, 2013, 57, 5 - 10**

Journal article, Published version

Rad u časopisu, Objavljena verzija rada (izdavačev PDF)

Permanent link / Trajna poveznica: <https://um.nsk.hr/um:nbn:hr:184:055599>

Rights / Prava: [Attribution-NonCommercial 4.0 International/Imenovanje-Nekomercijalno 4.0 međunarodna](#)

Download date / Datum preuzimanja: **2024-10-03**



Repository / Repozitorij:

[Repository of the University of Rijeka, Faculty of Medicine - FMRI Repository](#)



RIJETKI TUMORI U DJECE

JELENA ROGANOVIĆ*

Pedijatrijski rijetki tumori čine oko 9% svih malignih bolesti u djece. Nema općeprihvaćene definicije ove heterogene skupine tumora, a najčešće uključuje vrlo rijetke pedijatrijske neoplazme pretežno epitelnog podrijetla, koje nisu obuhvaćene kliničkim protokolima liječenja. S obzirom na ograničena ispitivanja te nedostatne biološke i kliničke podatke o pedijatrijskim rijetkim tumorima, postoje poteškoće u donošenju standardiziranih dijagnostičkih i terapijskih smjernica. Međunarodna suradnja s osnivanjem ekspertnih skupina, banaka tkiva za dodatna biološka istraživanja i specijaliziranih klinika značajno će poboljšati ishod liječenja djece s rijetkim tumorima.

Deskriptori: NEOPLAZME, GLANDULARNE I EPITELNE – dijagnoza, terapija, radioterapija; DJECA

Godišnja incidencija pedijatrijskih malignih neoplazmi iznosi 18,8 na 100.000 osoba mlađih od 20 godina, što čini 1% malignoma u općoj populaciji (1). Prema podacima *Surveillance, Epidemiology and End Results* (SEER) Američkog Instituta za rak (*National Cancer Institute*) u Sjedinjenim Američkim Državama (SAD) svake godine od maligne bolesti oboli oko 13.000 djece i adolescenata (2). Prema podacima Registra za rak Hrvatskog zavoda za javno zdravstvo u Republici Hrvatskoj je prosječno 200 novooboljele djece na godinu (3).

Unatoč činjenici da su u razvijenim zemljama maligne bolesti vodeći uzrok smrtnosti u djece, u cjelini se mogu ubrojiti u rijetke bolesti. U Europi se rijetkim bolestima definiraju one s prevalencijom manjom od 50 na 100.000 osoba ili manjom od 1/2.000 (4). U SAD-u tzv. Akt o rijetkim bolestima iz 2002. godine definira rijetku bolest onom koja pogađa manje od 200.000 osoba u SAD-u ili oko 1/1.500 osoba (5). Internacionalno pri-

hvaćena definicija rijetkih tumora ne postoji (6). Nedavna analiza u SAD-u rabila je kao definiciju pojavnost rijetkih tumora od manje od 15/100.000 osoba na godinu (7). Europski projekt RARECARE definira rijetkim tumorima one s incidencijom manjom od 6/100.000 na godinu (6). S obzirom na činjenicu da svi maligni tumori u djece pripadaju rijetkim bolestima, još je teže definirati što su pedijatrijski vrlo rijetki tumori (VRT). Osim kompleksne i neusuglašene definicije, dodatne poteškoće su nedostatni klinički i biološki podatci o pedijatrijskom VRT-u, slabije zanimanje znanstvenika i kliničara, oskudniji izvori financiranja istraživanja, poteškoće u stvaranju baze podataka te nedostatak standardiziranih dijagnostičkih i terapijskih smjernica (8). Iako je posljednjih tridesetak godina liječenje većine malignih tumora u djece značajno poboljšano pomno planiranim multicentričnim kooperativnim protokolima, vrlo je malo smjernica za pedijatrijske neoplazme s rijetkom histologijom.

Radi boljeg razumijevanja tekst je podijeljen u dva dijela. U prvom dijelu prikazane su istaknute međunarodne inicijative za dijagnozu i liječenje VRT-a u djece, kao i poteškoće s kojima su se suočavale. U drugom dijelu iznijet je kratak opis češćih među rijetkim pedijatrijskim neoplazmama: tiroidni karcinom, adrenokortikalni karcinom, maligni mela-

nom, nazofaringealni karcinom, pleuropulmonalni blastom i pankreatoblastom.

U SAD-u je u okviru nacionalne pedijatrijske onkološke skupine (*Children's Oncology Group, COG*) osnovana 2002. godine Inicijativa za rijetke tumore (*The Rare Tumor Initiative*) (9). Inicijativa je u rijetke tumore ubrojila neoplazme iz kategorije XI. Internacionalne klasifikacije pedijatrijskih neoplazmi (ICCC= *International Classification of Childhood Cancer*). Kategorija XI. uključuje „druge maligne epitelne neoplazme i melanome“: nazofaringealni karcinom, adrenokortikalni karcinom, melanom, nemelanomske kožne neoplazme i druge nespecificirane karcinome (10). Inicijativa za rijetke tumore je imala 4 glavna cilja: poboljšati prijavljivanje rijetkih tumora u COG registar, izraditi edukativnu web stranicu, osnovati banku rijetkih tumora i osmisliti protokole liječenja s vrsnim kliničkim, terapijskim i biološkim informacijama o rijetkim tumorima. Unatoč ovim nastojanjima, bili su suboptimalni uključivanje u registar, pohrana u banku tkiva i terapijske studije (11). Prijavljeno je samo 7% od očekivanog broja rijetkih tumora. U banku tkiva je tijekom 4 godine pohranjeno 517 uzoraka, od kojih je samo 11% pripadalo rijetkim tumorima (12). Odobrena su dva klinička ispitivanja, za nazofaringealni i adrenokortikalni karcinom, ali je uključivanje bolesnika bilo

* Klinika za pedijatriju, Klinički bolnički centar Rijeka, Istarska 43, Rijeka

Adresa za dopisivanje:
Prof. dr. sc. Jelena Roganović, Klinika za pedijatriju, Medicinski fakultet Sveučilišta u Rijeci, KBC Rijeka, Istarska 43, 51000 Rijeka, e-mail: jelena.roganovic1@ri.t-com.hr

manje od planiranog. Ova preliminarna američka iskustva naglasila su značajne teškoće u ispitivanju pedijatrijskih rijetkih tumora (11, 12). Stoga je Inicijativa dala sljedeće prijedloge: razvoj prospektivnih kliničkih studija, ispitivanja na prekliničkim modelima i osnivanje specijaliziranih klinika. Mali broj pedijatrijskih bolesnika s VRT-om nameće potrebu za internacionalnim kooperativnim ispitivanjima. Prekliničke studije su otkrile nove ciljne terapije za VRT, npr. sunitinib i everolimus za liječenje neuroendokrinih tumora pankreasa (13, 14), ili učinkovitu kombinaciju subkonjunktivalne primjene nutlin-3a i sistemskog topotekana za retinoblastom (15). Koncept specijaliziranih multidisciplinarnih klinika za VRT zorno prikazuje ona za gastrointestinalne stromalne tumore (GIST). Od osnivanja 2008. godine pregledano je više od 90-ero bolesnika, od kojih 38% djece i 41% mladih odraslih. Tkivo je dobiveno od 61-og bolesnika, a ispitivanja su pridonijela poznavanju biologije GIST-a. Pokazano je da GIST u djece, za razliku od odraslih, češće zahvaća ženski spol, ima epitelioidnu ili miješanu morfoloiju, podrijetlo iz želuca, indolentan klinički tijek, a rijetko *KIT* ili *PDGFR* mutacije (12).

U okviru AIEOP skupine (*Associazione Italiana Ematologia Oncologia Pediatrica*) u Italiji je 2000. godine započeo TREP projekt (*Tumori Rari in Età Pediatrica*). TREP skupina je definirala pedijatrijskim VRT-om solidne neoplazme s godišnjom incidencijom ispod 2 na 1.000.000 djece i adolescenata mlađih od 18 godina, koji nisu obuhvaćeni drugim kliničkim protokolima (8). Najvažniji ciljevi TREP projekta su bili: razraditi dijagnostičke i terapijske smjernice za svaki VRT, prikupiti kliničke podatke, iznaći ekspertne patologe za svaki histološki tip tumora, organizirati mrežu suradnje s ostalim specijalistima uključenim u liječenje VRT-a (posebice kirurzima i adultnim onkolozima) te organizirati biološka istraživanja. Podatci su prospektivno prikupljeni u registar (Istituto Oncologico Veneto, Padova) (16). U TREP projekt je od 2000. do 2011. registrirano 652-je bolesnika iz 38 talijanskih pedijatrijskih onkoloških centara. Srednja dob bolesnika je 12 godina. Prosječno su prijavljena 54 slučaja na godinu, u usporedbi s 15 u povijesnoj retrospektivnoj studiji. Analizirani rezultati su pokazali da je registrirano 85% očekivanih slučajeva u Italiji u dobnoj skupini od 0 do

14 godina, a samo 19% adolescenata (17). Najčešći tumor je tiroidni karcinom (139 slučajeva), zatim slijede karcinoid, maligni kožni tumori, gonadalni negerminativni tumori, nazofaringealni karcinom, karcinom bubrega, adrenokortikalni tumori, tumori gušterače, feokromocitom/paragangliom, pleuropulmonalni blastom, drugi rijetki maligni i granični tumori, tumori žlijezda slinovnica, karcinom timusa, gastrointestinalni tumori i tumori dojke (18). TREP projekt je pokazao da je kooperativno prospektivno ispitivanje za pedijatrijski VRT moguće. Prikupljeni podatci su, unatoč ograničenom broju bolesnika, otkrili nove spoznaje o prirodnom tijeku bolesti i razlikama između dječjeg i adultnog VRT-a, omogućili identifikaciju prognostičkih čimbenika za specifične tipove tumora i genskih alteracija u sklopu nasljednih neoplastičnih sindroma (feokromocitom, pleuropulmonalni blastom) te homogeno liječenje za značajan broj djece. S druge strane je postalo jasno da je broj bolesnika koji se mogu u razumnom razdoblju uključiti u nacionalne projekte nedostatan za provođenje randomiziranih kliničkih studija (17, 18).

Potreba za ispitivanjima pedijatrijskog VRT-a prepoznata je i u drugim zemljama. U Velikoj Britaniji je 1997. osnovana *Rare Tumour Working Group* u okviru nacionalne pedijatrijske onkološke skupine (*Children's Cancer and Leukaemia Group*). Između 2002. i 2006. osnovane su radne skupine u drugim europskim zemljama: *GPOH-Arbeitsgruppe Seltene Tumorerkrankungen in der Pädiatrie* u Njemačkoj, *Polska Pediatryczna Grupa Guzów Rzadkich* u Poljskoj i *Groupe Français des Tumeurs Rares de l'Enfant* u Francuskoj. Iako su imale različite organizacijske modele i stupanj aktivnosti, sve su skupine prihvatile zamisao o potrebi multinacionalne suradnje, što je u lipnju 2008. godine rezultiralo osnivanjem kooperativne skupine nazvane *EXPeRT-European Cooperative Study Group for Paediatric Rare Tumours*. Glavni cilj ove internacionalne skupine je poboljšati kakvoću istraživanja i ishod liječenja djece s VRT-om (18).

Specifični pedijatrijski rijetki tumori

Prema najnovijem ICCC-u maligne bolesti u djece se dijele u 12 kategorija. Rijetke pedijatrijske neoplazme većinom su svrstane u kategoriju XI., koja obuhvaća skupinu tumora od posebnog epi-

demiološkog značenja: adrenokortikalni karcinom (XI.a) s incidencijom najvećom u južnom Brazilu, karcinom štitnjače (XI.b) s najvišom incidencijom u Bjelorusiji i Ukrajini, nazofaringealni karcinom (XI.c) koji ima najveću incidenciju u Africi i Kini, te maligni melanom (XI.d) s najvišom incidencijom u Australiji i Novom Zelandu (10, 19).

TIROIDNI KARCINOM

Epidemiologija

Tiroidni karcinom (TC) rijedak je u djece i adolescenata, s udjelom od 1,8% tiroidnih neoplazmi u općoj populaciji (20). Čini 1,2% svih malignih epitelnih tumora u djece mlađe od 15 godina i 8,2% u adolescenata. U Europi dobro standardizirana stopa učestalosti za djecu od 0-14 godina varira od 0,5-1,2/1.000.000, dok je za adolescente znatno viša, 4,4-11/1.000.000 (19). Prema podacima američkog SEER registra godišnja incidencija za razdoblje od 1973. do 2004. je 5,4/1.000.000 djece i adolescenata (0-19 godina). Opažen je značajan godišnji porast od 1,1%. Najviša incidencija zabilježena je u ženskog spola, u adolescenata i u bijele rase. Devedeset pet posto oboljelih su stariji od 10 godina, a 2,4% je prethodno liječeno zbog maligne bolesti (10, 19). TC je najčešća sekundarna neoplazma u djece kod koje je provedena terapija zračenjem u području vrata. Češći je i u osoba koje su liječene od pedijatrijske neoplazme u kojih nije provedena radioterapija. Značajan porast incidencije zabilježen je u djece mlađe od 10 godina koja su bila izložena radijaciji nakon nuklearne nesreće u Černobilu (20).

Dijagnoza i određivanje proširenosti („staging“)

TC se najčešće prezentira prednjom cervikalnom limfadenopatijom ili palpabilnim čvorom štitnjače. Može se javiti promuklost zbog kompresije ili infiltracije povratnog laringalnog živca. U vrijeme postavljanja dijagnoze 80% djece ima metastaze u regionalne limfne čvorove, a 10 do 20% udaljene metastaze, najčešće u pluća, kosti i jetru. Testovi tiroidne funkcije obično potvrđuju eutiroidizam (19). Ultrazvuk daje informacije o karakteru lezije (slika 1). Biopsija tankom iglom je od koristi u postavljanju dijagnoze (21). Scintigram najčešće prikazuje hladne ili hipofunkcionalne čvorove.

Radiološke pretrage (rengenogram, računalna tomografija, magnetska rezonancija) i scintigram kostura otkrivaju udaljene metastaze. Određivanje stadija tumora najčešće je prema TNM klasifikaciji (tumor – noduli – metastaze) AJCC/UICC (*American Joint Committee on Cancer/International Union Against Cancer*), koja opisuje veličinu tumora (T0-T4); metastaze u regionalne, ipsilateralne, bilateralne cervikalne čvorove (N0, N1a, N1b) i udaljene metastaze (M0-M1). TC u djece i odraslih se razlikuje po kliničkoj slici i prognozi. Djeca se češće prezentiraju uznapredovalom bolešću s udaljenim metastazama, ali imaju bolju prognozu (20).

Biologija i patologija

Histološki podtipovi imaju jednaku učestalost u djece i odraslih: papilarni (70%), folikularni (20%), medularni (5-10%) i rijetko anaplastični. Citogenetski su česta preuređenja gena *RET*. Medularni karcinom se javlja u sklopu sindroma multiple endokrine neoplazije MEN 2A i MEN 2B, udruženih s germinativnim mutacijama *RET* protoonkogenom (19).

Terapija

Optimalno kirurško liječenje u djece s TC-om nije usuglašeno. Totalna ili subtotalna tiroidektomija ne poboljšava ishod kod lokaliziranih tumora bez limfadenop

patije, a udružena je sa češćim komplikacijama (trajna hipokalcemija). U ovih bolesnika terapija izbora je konzervativni pristup s unilateralnom lobektomijom ili nodularnom ekscizijom. Kod uznapredovalih TC-a nakon totalne tiroidektomije primjenjuje se radioaktivni jod. U djece s dokazanom mutacijom gena *RET* indicirana je profilaktička tiroidektomija (22, 23).

ADRENOKORTIKALNI KARCINOM

Epidemiologija

Adrenokortikalni karcinom čini 0,2% pedijatrijskih neoplazmi. Godišnja incidencija je 0,5-2,0/1.000.000 djece. Tri puta veća incidencija opažena je u Brazilu. Za razliku od drugih pedijatrijskih karcinoma, većina adrenokortikalnih karcinoma se javlja u djece do šeste godine. Mogu biti udruženi s genetskim bolestima, kao kongenitalnom adrenalnom hiperplazijom, Li-Fraumenim i Beckwith-Wiedemannovim sindromom (19).

Dijagnoza i određivanje proširenosti

Djeca se tipično prezentiraju sa znacima povećane produkcije androgena (virilizacija): hirzutizam, lična i pubična dlakavost, mišićavost, brz rast, povećanje klitorisa i penisa; i/ili kortizola (hiperkortizizam ili Cushingov sindrom): lice poput mjeseca, pretilost, hipertenzija, po

remećen metabolizam glukoze, zastoj u rastu. Rjeđi su hiperestrogenizam (feminizacija) ili aldosteronizam (Connov sindrom). Nefunkcionalni tumori su rijetki. Drugi znaci i simptomi su abdominalna bol, palpabilna tvorba i gubitak tjelesne mase (24). Metastazira u jetru, pluća i kosti. Kod postavljanja dijagnoze 2/3 djece ima lokalizirani tumor. Određivanje proširenosti zasniva se na veličini tumora i stadiju bolesti (19).

Stadij I.: Kompletno resektabilan mali tumor (mase < 100 grama i volumena < 200 cm³) s normalizacijom hormona nakon resekcije.

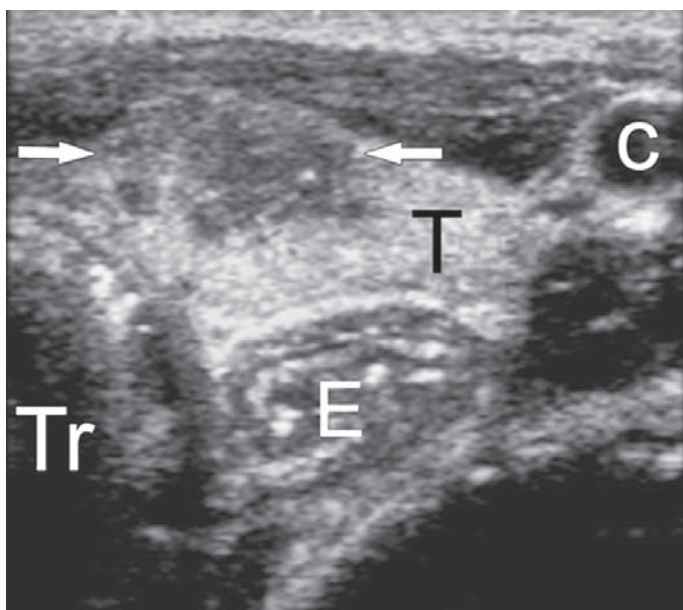
Stadij II.: Kompletno resektabilan veliki tumor (mase ≥100 grama i volumena ≥200 cm³) s normalizacijom hormona nakon resekcije.

Stadij III.: Neresektabilan tumor, makroskopski ili mikroskopski rezidualni tumor, rasap tumora, stadij I. i II. bez normalizacije hormona nakon resekcije, retroperitonealni limfni čvorovi.

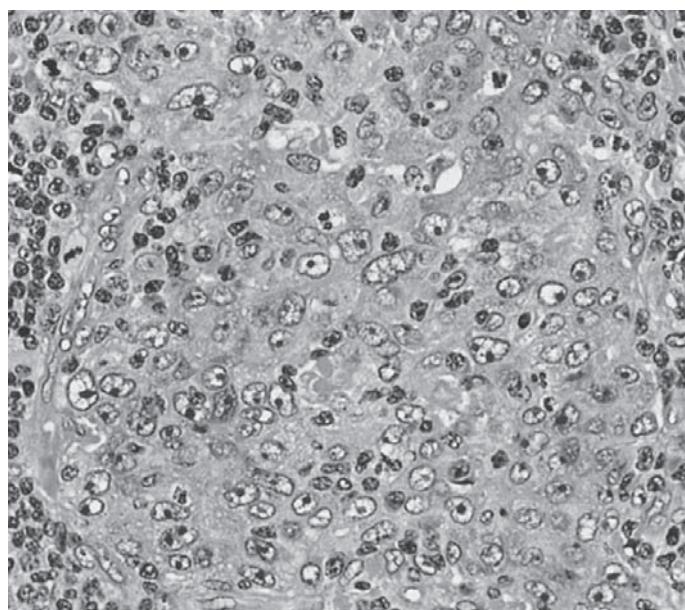
Stadij IV.: Udaljene metastaze.

Biologija i patologija

Histološko razlikovanje između adrenokortikalnog adenoma i karcinoma nije uvijek jednostavno. Weiss je predložio histološko bodovanje koje uključuje 9 kriterija: visok mitotski indeks, atipične mitoze, visok nuklearni gradus, mali postotak tzv. svijetlih stanica (*clear cells*), nekroza, kapsularna invazija, sinusoidna



Slika 1. Papilarni karcinom štitnjače u 14-godišnje djevojčice. Ultrazvuk prikazuje subkapsularni hipoehogeni nodul promjera 9 mm (strelice). (C = a. carotis, E = ezofagus, T = tiroidna žlijezda, Tr = traheja). Izvor: <http://intl-radiology.rsna.org/content/235/2/604.figures-only>



Slika 2. Nediferencirani nazofaringealni karcinom. Tumorske stanice imaju nejasnu konturu i jasno izražene nukleole. Izvor: http://en.wikipedia.org/wiki/File:Lymphoepithelioma_met_to_LN_2.jpg

invazija, venska invazija i difuzna tumorska arhitektura. Prisutnost svakog kriterija nosi 1 bod; ukupan broj bodova ≤ 2 udružen je s adenomom, a ≥ 3 boda upućuje na karcinom (25). U brazilске djece s adrenokortikalnim karcinomom iz obitelji s Li-Fraumenim sindromom utvrđena je germinativna mutacija p53 gena R337H (26).

Terapija

Kirurška resekcija je osnova liječenja. Ruptura kapsule s tumorskim rasapom opisuje se u 20% slučajeva. Uloga limfadenektomije nije jasna. Sistemska terapija se primjenjuje u neresektabilnoj ili metastatskoj bolesti. Najčešće se primjenjuje mitotan kao monoterapija ili u kombinaciji s cisplatinom, etopozidom i doksorubicinom (19, 24).

MALIGNI MELANOM

Epidemiologija

Incidencija malignog melanoma u Europi je 0.7/1.000.000 djece i 12.9/1.000.000 adolescenata. Čimbenici rizika su kongenitalni gigantski melanocitni nevusi, kseroderma pigmentozum, neurokutana melanoza i pozitivna obiteljska anamneza. Najznačajniji čimbenik rizika za razvoj melanoma u adolescenata je intermitentno izlaganje suncu tijekom djetinjstva (19, 20).

Dijagnoza i određivanje proširenosti

Važna je histološka potvrda, koja određuje i stupanj lokalne proširenosti i terapiju. U djece se primjenjuju klasifikacija prema Breslowu (5 stupnjeva ovisno o debljini tumora u milimetrima: I. stadij - tumor $<0,75$ mm; II. - $0,76-1,5$ mm; III. - $1,51-3,0$ mm; IV. - $3,01-4,5$ mm; V. - $>4,5$ mm) i prema Clarku (5 stupnjeva ovisno o histološkom sloju kože infiltriranim tumorom: I. - tumor samo u epidermisu; II. - tumor infiltrira papilarni dermis; III. - tumor ispunjava i proširuje papilarni dermis te tumor koji se nalazi na papilarno-retikularnoj granici, ali ne zahvaća retikularni sloj kože; IV. - tumor infiltrira retikularni dermis; V. - tumor infiltrira subkutano masno tkivo (19, 27).

Biologija i patologija

Svjetska zdravstvena organizacija je postavila kriterije na osnovu 5 glavnih simptoma pri razvoju nevusa u melanom, tzv. ABCDE simptome koji označavaju

asimetriju, nepravilnost rubova, nejednolikost boje, promjer i uzdignutost pigmentirane lezije (engl. *A - asymmetry, B - border irregularity, C - color variegation, D - diameter, E - elevation*) (27).

Terapija

Sve lezije je potrebno kompletno ekscidirati sa širokim slobodnim rubovima. Sistemska liječenje (pegilirani interferon alfa-2b, ipilimumab, vemurafenib, interleukin-2, dakarbazin) preporuča se za disseminiranu bolest (28).

NAZOFARINGEALNI KARCINOM

Epidemiologija

Nazofaringealni karcinom (NFK) izuzetno je rijedak u djece, s udjelom od $<1\%$ svih pedijatrijskih neoplazmi. Tri posto svih NFK-a javlja se u osoba mlađih od 19 godina. Češći je u južnoj Kini, jugoistočnoj Aziji, na Aljaski i u području mediteranskog bazena, gdje je godišnja incidencija 80/100.000. Nasuprot tome, u SAD-u je godišnja incidencija 1/100.000, s češćim javljanjem u afroameričke djece i u južnim državama. Ove geografske i etničke varijacije upućuju na značenje genetskih i okolišnih čimbenika u patogenezi bolesti. Dokumentirana je viša incidencija NFK-a u bolesnika s određenim HLA genotipovima (HLAA2, HLABsin2, AW19, BW46 i B17). Značajnu ulogu u etiologiji ima infekcija Epstein-Barrovim virusom (EBV) (20).

Dijagnoza i određivanje proširenosti

NFK većinom potječe iz faringealnog recesusa. Smješten je duboko, ispod baze lubanje, pa je obično lokalno uznapredovao u trenutku postavljanja dijagnoze. Vodeći znak je cervikalna limfadenopatija. Drugi simptomi su glavobolja, smetnje sluha, tinitus, nazalna opstrukcija, serozni otitis, gubitak osjeta mirisa, epistaksa, trismus, poremećaji gutanja, disfonija, disfagija i diplopija. Metastazira najčešće u pluća, medijastinum, kosti i jetru. Stupanj proširenosti se određuje prema TNM klasifikaciji AJCC (19, 20).

Patologija

Svjetska zdravstvena organizacija razlikuje tri tipa NFK-a. Tip I. je karcinom skvamoznih stanica s keratinizacijom, tip II. epidermoidni tip bez keratinizacije, a

tip III. nediferencirani karcinom ili limfoepiteliom (slika 2). Više od 90% pedijatrijskih NFK-s je tipa III. (19).

Terapija

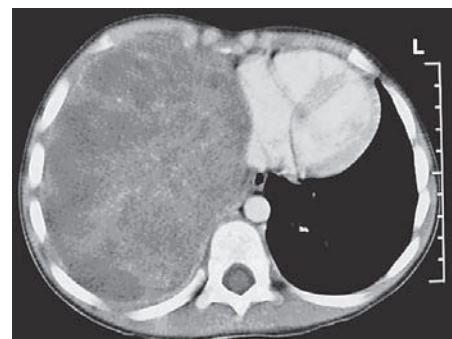
Osnovu liječenja čini radioterapija, u dozi 50 do 65 Gy-a. NFK je izrazito kemosenzitivna, pa se u većini pedijatrijskih protokola kemoterapija primjenjuje kao neodjuvantna, konkomitantna kemoradioterapija i katkad adjuvantna terapija nakon zračenja. Najčešće se primjenjuju cisplatin, metotreksat i 5-fluorouracil. U multicentričnom njemačkom protokolu, koji primjenjuje interferon beta kroz 6 mjeseci, četvorogodišnje preživljenje je 91% (29, 30).

PLEUROPULMONALNI BLASTOM

Pleuropulmonalni blastom (PPB) rijedak je disontogenetski tumor koji potječe iz pleuropulmonalnog mezenhima. Prezentira se u ranom djetinjstvu kao pleuralna ili plućna tvorba. Srednja dob kod postavljanja dijagnoze je 34 mjeseca (19, 31).

Biologija i patologija

PPB je genetička bolest. Obiteljsko javljanje s mutacijama gena *DICER1* javlja se u 25% bolesnika i udruženo je s renalnim tumorima (31). U članova obitelji češći su germinativni tumori, tumori mozga, tiroidni tumori, limfomi, leukemije, sarkomi i histiocitoza. Histološki se PPB u djece razlikuje od tumora u odraslih po svojoj primitivnoj i embrionalnoj stromi, odsutnosti karcinomatozne komponente i potencijalu sarkomatozne diferencijacije. PPB se dijeli u tri histološka tipa: tip I. - cističan (prosječna dob 10 mjeseci); tip II. - građen od cistične i so-



Slika 3. Pleuropulmonalni blastom tip III. CT prsnih organa prikazuje solidnu tvorbu koja ispunjava cijelu desnu polovicu prsišta (strelica). Izvor: <http://www.ppbregistry.org/doctors/radiography.htm>

lidne komponente (prosječna dob 36 mjeseci); tip III. - solidan (prosječna dob 43 mjeseca) (slika 3) (19).

Dijagnoza

Simptomi su nespecifični: respiratorni distres, povišena temperatura, prsna ili abdominalna bol, kašalj, pneumonija, pneumotoraks, anoreksija, umor. U 60% slučajeva lezija je desnostrana (slika 3). Tip I. ima bolju prognozu i ne metastazira. Tip II. i III. imaju najčešće moždane metastaze. U manje od 5% slučajeva PPB metastazira u kosti, jetru i pluća (20).

Terapija

Terapija uključuje kiruršku resekciju (segmentektomija, lobektomija ili rjeđe pneumonektomija), kemoterapiju i zračenje. Kompletna kirurška resekcija je najvažniji prognostički faktor, ali kao jedini terapijski modalitet ima visoku stopu relapsa. PPB je kemosenzitivan tumor. Najčešće se primjenjuju kemoterapijski protokoli za sarkome mekih tkiva, preoperativno (tipovi II. i III.) i adjuvantno (za sve tipove). Uloga radioterapije je kontroverzna, prvenstveno zbog mlade dobi. Zračenje treba razmotriti u slučaju perzistentne inkompletne resekcije ili lokoregionalnih relapsa. Prema podatcima Internacionalnog PPB registra 5-godišnje preživljenje za tip I. je 85-90% i 45-60% za tipove II. i III. (20, 33).

PANKREATOBLASTOM

Epidemiologija

Pankreatoblastom (PB) je vrlo rijetka neoplazma embriogenog podrijetla. Endokrina komponenta PB-a s acinusnim stanicama koje sadrže zimogena granula i povišene vrijednosti alfa-fetoproteina upućuju na podrijetlo iz pluripotentnih matičnih stanica. Srednja dob javljanja je 5 godina, a 78% djece je mlađe od 10 godina. PB je češći u dječaka (dječaci : djevojčice 1,6:1). Većina se javlja sporadično, ali opisano je javljanje u Beckwith-Wiedemannovom i Cushingovom sindromu (19, 20).

Biologija i patologija

Najčešća genetička alteracija je gubitak heterozigotnosti na kratkom kraku 11. kromosoma. Alteracije beta-katenin/APC puta prisutne su u 50 do 80% PB-a.

Histološki je većinom građen od predominantno epitelijalne komponente, odvojene fibroznom stromom u lobule. Karakterističan je visok stupanj celularnosti s acinusnom diferencijacijom i skvamoidnim tjelešcima. PB može doseći veličinu do 25 cm promjera i masu od 2,5 kg (20, 34).

Dijagnoza i određivanje proširenosti

PB se najčešće prezentira palpabilnom masom u epigastriju i abdominalnim bolom. Rjeđi su gubitak mase, umor, povraćanje i proljev. Za određivanje stadija bolesti služi se TNM klasifikacijom AJCC. Metastaze su najčešće u jetru i limfne čvorove, rjeđe u pluća i mozak. U 60% bolesnika povišene su vrijednosti alfa-fetoproteina (34).

Terapija

PB je manje agresivna neoplazma u djece nego u odraslih. Nakon kompletne resekcije stopa izlječenja je 95%. Neresektibilni tumori su udruženi s lošom prognozom. Srednja dob preživljenja pedijatrijskih bolesnika s udaljenim metastazama je 1,5 godina. PB je kemosenzitivan i radiosenzitivan. Najčešće se primjenjuje kombinacija cisplatina i doksorubicina. U slučaju neresektibilnog ili inkompletno reseciranog tumora te lokalnog relapsa, unatoč kemoterapiji, preporuča se radioterapija u dozi od 30 do 46 Gy-a. Sveukupno petogodišnje preživljenje je 45% (34, 35).

Autori izjavljuju da nisu bili u sukobu interesa.
Authors declare no conflict of interest.

LITERATURA

- Scheurer ME, Bondy ML, Gurney JG. Epidemiology of childhood cancer. U: Pizzo PA, Poplack DG, editors. Principles and practice of pediatric oncology. 6th ed. Philadelphia, PA: Lippincott Williams & Wilkins; 2011:2-16.
- Howlander N, Noone AM, Krapcho M, et al. (eds). SEER Cancer Statistics Review, 1975-2009. Bethesda, MD, National Cancer Institute. Updated August 20, 2012. Available at: http://seer.cancer.gov/csr/1975_2009_pops09/index.html
- Registar za rak, Hrvatski zavod za javno zdravstvo. Available at: http://www.hzjz.hr/rak_index.htm
- European parliament and council of the European communities. Decision no 1295/1999/EC of the European parliament and the council of April 1999 adopting a programme of community action on rare diseases within the framework for action in the field of public health (1999-2003); 1999.
- Rare Disease Act of 2002: Public law act 107-280. Available at: <http://history.nih.gov/research/downloads/PL107-280.pdf>

- Gatta G, van der Zwan JM, Casali P, et al. The RARECARE working group. Rare cancers are not so rare: The rare cancer burden in Europe. Eur J Cancer. 2011;47:2493-511.
- Greenlee RT, Goodman MT, Lynch CF, et al. The occurrence of rare cancers in US adults, 1995-2004. Public Health Rep. 2010;125:28-43.
- Ferrari A, Bisogno G, De Salvo GL, et al. The challenge of very rare tumours in childhood: the Italian TREP project. Eur J Cancer. 2007;43:654-9.
- Pappo A, Krailo M, Chen Z, Reaman G. The Rare Tumor Initiative of the Children's Oncology Group: Lessons learned in the first 6 years and their effect on future plans. Available at: <http://www.asco.org/ASCOv2/Home/Education&Training/EducationalBook/PDFFiles/2009/09EdBk.Peds.04.pdf>
- Steliarova-Foucher E, Stiller C, Lacour B, Kaatsch P. International Classification of Childhood Cancer, third edition. Cancer. 2005;103:1457-67.
- Pappo AS, Krailo M, Chen Z, Rodriguez-Galindo C, Reaman G. Infrequent tumor initiative of the children's oncology group: Initial lessons learned and their impact on future plans. J Clin Oncol. 2010;28:5011-6.
- Pappo AS. Treating rare cancer in children: The importance of evidence. Available at: <http://www.asco.org/ASCOv2/Home/Education&Training/EducationalBook/PDFFiles/2012/zds00112000586.PDF>
- Raymond E, Dahan L, Raoul JL, et al. Sunitinib malate for the treatment of pancreatic neuroendocrine tumors. N Engl J Med. 2011;364:501-3.
- Yao JC, Shah MH, Ito T, et al. Everolimus for advanced pancreatic neuroendocrine tumors. N Engl J Med. 2011;364:514-23.
- Zhang J, Benavente CA, McEvoy J, et al. A novel retinoblastoma therapy from genomic and epigenetic analyses. Nature. 2012;481:329-34.
- Ferrari A. The challenge of very rare pediatric tumors: the Italian TREP project. Available at: <http://www.asco.org/ASCOv2/Home/Education&Training/EducationalBook/PDFFiles/2009/09EdBk.Peds.05.pdf>
- Pastore G, De Salvo GL, Bisogno G, et al. Evaluating the access to pediatric cancer care centers of children and adolescents with rare tumors in Italy: the TREP project. Pediatr Blood Cancer. 2009;53:152-5.
- Bisogno G, Cecchetto G, Ferrari A. Very rare tumours in paediatric age – From „Tumori Rari in Età Pediatrica“ to the European Cooperative Study Group for Paediatric Rare Tumours. Eur Oncol Haematol. 2012;8:130-4.
- De Camargo B, Reguerre Y, Orbach D. Other rare tumours. U: Stevens MCG, Caron HN, Biondi A, eds. Cancer in children. Clinical management. 6th ed. Oxford: Oxford University Press; 2012:377-85.
- Pappo AS, Rodriguez-Galindo C, Furman WL. Management of infrequent cancers of childhood. U: Pizzo PA, Poplack DG, editors. Principles and practice of pediatric oncology. 6th ed. Philadelphia, PA: Lippincott Williams & Wilkins; 2011:1098-123.
- Osipoff JN, Wilson TA. Consultation with the specialist: thyroid nodules. Pediatr Rev. 2012;33:75-81.
- Rapkin L, Pashankar FD. Management of thyroid carcinoma in children and young adults. J Pediatr Hematol Oncol. 2012;34 (Suppl 2):S39-46.
- Enomoto Y, Enomoto K, Uchino S, Shibuya H, Watanabe S, Noguchi S. Clinical features, treatment, and long-term outcome of papillary thyroid cancer in children and adolescents without radiation exposure. World J Surg. 2012;36:1241-6.
- Chen QL, Su Z, Li YH, Ma HM, Chen HS, Du ML. Clinical characteristics of adrenocortical tu-

- mors in children. J Pediatr Endocrinol Metab. 2011; 24:535-41.
25. Lloyd RV. Adrenal cortical tumors, pheochromocytomas and paragangliomas. Mod Pathol. 2011; 24 (Suppl 2):S58-65.
26. Garritano S, Gemignani F, Palmero EI, et al. Detailed haplotype analysis at the TP53 locus in p. R337H mutation carriers in the population of Southern Brazil: evidence for a founder effect. Hum Mutat. 2010;31:143-50.
27. Melanoma. Available at: <http://en.wikipedia.org/wiki/Melanoma>
28. Réguerre Y, Avril MF, Fraitag S, Bodemer C. Melanoma in children: diagnosis and treatment specificities. Bull Cancer. 2012;99:881-8.
29. Cheuk DK, Billups CA, Martin MG, et al. Prognostic factors and long-term outcomes of childhood nasopharyngeal carcinoma. Cancer. 2011;117: 197-206.
30. Buehrlen M, Zwaan CM, Granzen B, et al. Multimodal treatment, including interferon beta, of nasopharyngeal carcinoma in children and young adults: Preliminary results from the prospective, multicenter study NPC-2003-GPOH/DCOG. Cancer. 2012;118:4892-900.
31. Fosdal MB. Pleuropulmonary blastoma. J Pediatr Oncol Nurs. 2008;25:295-302.
32. Boman F, Hill DA, Williams GM, et al. Familial association of pleuropulmonary blastoma with cystic nephroma and other renal tumors: a report from the International Pleuropulmonary Blastoma Registry. J Pediatr. 2006;149:850-4.
33. Hill DA, Jarzembowski JA, Priest JR, Williams G, Schoettler P, Dehner LP. Type I pleuropulmonary blastoma: pathology and biology study of 51 cases from the international pleuropulmonary blastoma registry. Am J Surg Pathol. 2008;32:282-95.
34. Bien E, Godzinski J, Dall'igna P, et al. Pancreatoblastoma: a report from the European cooperative study group for paediatric rare tumours (EXPeRT). Eur J Cancer. 2011;47:2347-52.
35. Glick RD, Pashankar FD, Pappo A, Laquaglia MP. Management of pancreatoblastoma in children and young adults. J Pediatr Hematol Oncol. 2012;34 (Suppl 2):S47-50.

Summary

RARE TUMORS IN CHILDREN

J. Roganović

Pediatric rare cancers account for approximately 9% of all childhood malignancies. There is no generally accepted definition of this heterogeneous group of tumors. It mainly involves pediatric epithelial neoplasms for which there is no available clinical trial. Considering limited studies and sparse clinical and biological data, there are difficulties in creating standardized diagnostic and treatment guidelines. International collaboration with cooperative expert groups, tissue banking for additional biologic studies and specialized departments for selected rare cancers will significantly improve the outcome of treatment of children with rare tumors.

Descriptors: NEOPLASMS, GLANDULAR AND EPITHELIAL – diagnosis, therapy, radiotherapy; CHILDREN

Primljeno/Received: 9. 10. 2012.

Prihvaćeno/Accepted: 30. 11. 2012.