

Ortodontski priručnik

Špalj, Stjepan

Authored book / Autorska knjiga

Publication status / Verzija rada: **Published version / Objavljena verzija rada (izdavačev PDF)**

Publication year / Godina izdavanja: **2012**

Permanent link / Trajna poveznica: <https://um.nsk.hr/um:nbn:hr:184:544594>

Rights / Prava: [Attribution-NonCommercial 4.0 International/Imenovanje-Nekomercijalno 4.0 međunarodna](#)

Download date / Datum preuzimanja: **2024-11-23**



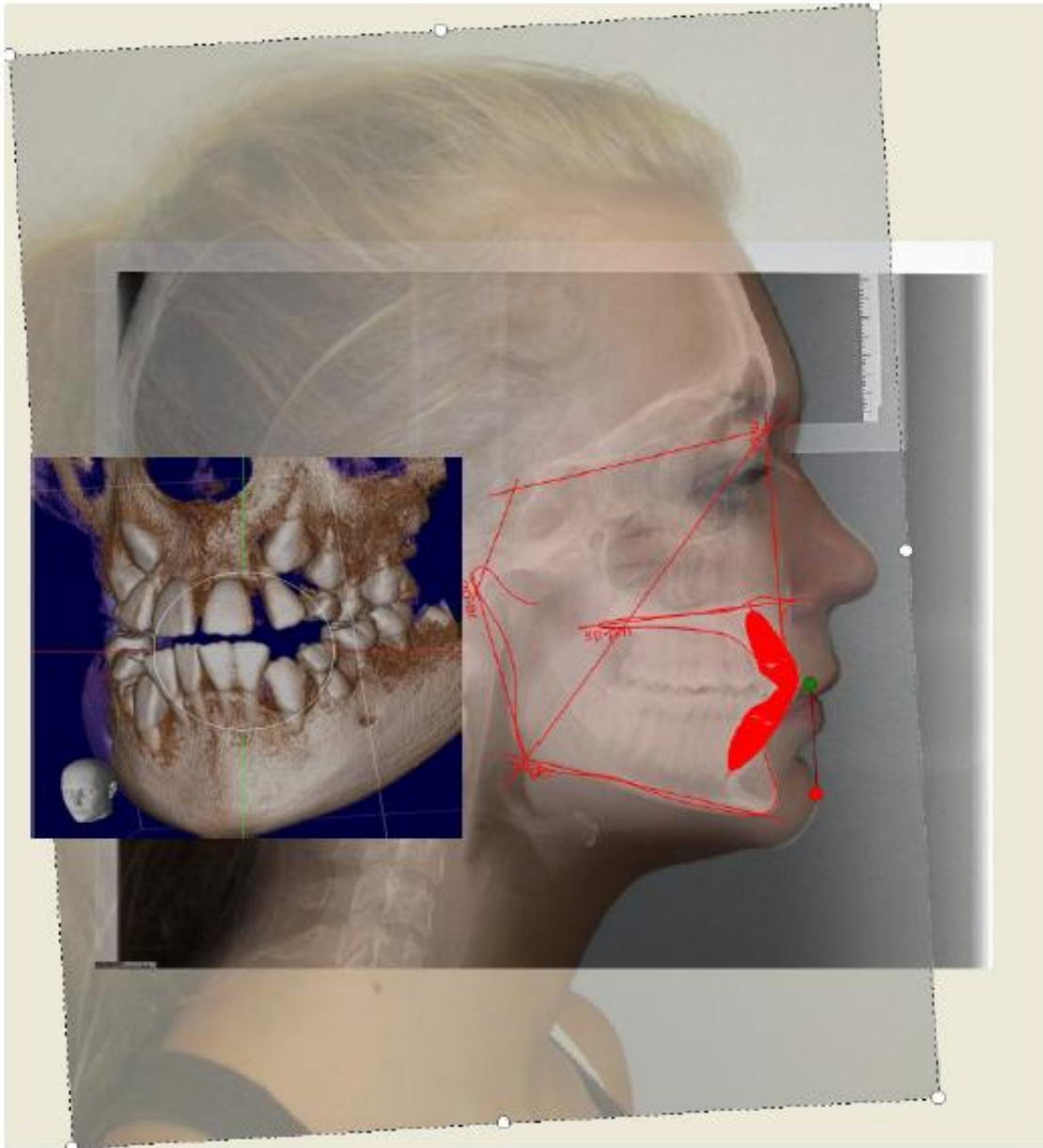
Repository / Repozitorij:

[Repository of the University of Rijeka, Faculty of Medicine - FMRI Repository](#)



ORTODONTSKI PRIRUČNIK

Stjepan Špalj i suautori



Medicinski fakultet Sveučilišta u Rijeci

UDŽBENICI SVEUČILIŠTA U RIJECI
MANUALIA UNIVERSITATIS STUDIORUM FLUMINENSIS



Doc. dr. sc. Stjepan Špalj i suradnici: Ortodontski priručnik

Izdavač
Medicinski fakultet Sveučilišta u Rijeci

Za izdavača
Prof. dr. sc. Alan Šustić

Autori
Doc. dr. sc. Stjepan Špalj
Mr. sc. Andrej Katalinić
Dr. sc. Suzana Varga
Mr. sc. Nataša Radica

Recenzenti
Prof. dr. sc. Mario Legović, Medicinski fakultet Sveučilišta u Rijeci
Prof. dr. sc. Mladen Šljaj, Stomatološki fakultet Sveučilišta u Zagrebu

Lektorica
Tomislava Medved, prof.

Naslovnica
Stjepan Špalj

Objavljivanje ovog sveučilišnog priručnika odobrilo je Povjerenstvo za izdavačku djelatnost Sveučilišta u Rijeci odlukom broj: klasa 602-09/12-01/13, urbroj: 2170-57-05-12-3 od 20. lipnja 2012.

© Sva prava pridržana. Reproduciranje ove publikacije u cjelini, djelimično ili na bilo koji drugi način, bilo kojim sredstvima, nije dopušteno bez prethodne suglasnosti autora i izdavača.

Objavljivanje priručnika financijski je pomogla Zaklada Sveučilišta u Rijeci



CIP - Katalogizacija u publikaciji
SVEUČILIŠNA KNJIŽNICA RIJEKA

UDK 616.314-089.23(035)

ŠPALJ, Stjepan

Ortodontski priručnik <Elektronička građa> / Stjepan Špalj i suautori. - Rijeka :
Medicinski fakultet Sveučilišta, 2012. - (Udžbenici Sveučilišta u Rijeci = Manualia
Universitatis studiorum Fluminensis)

Bibliografija iza svakog poglavlja. - Kazalo.

ISBN 978-953-6384-90-7

I. Ortodoncija -- Dijagnostika i terapija - Priručnik

121210024

Stjepan Špalj i suautori

ORTODONTSKI PRIRUČNIK

MEDRI

MEDICINSKI FAKULTET SVEUČILIŠTA U RIJECI

Rijeka, 2012.

SADRŽAJ

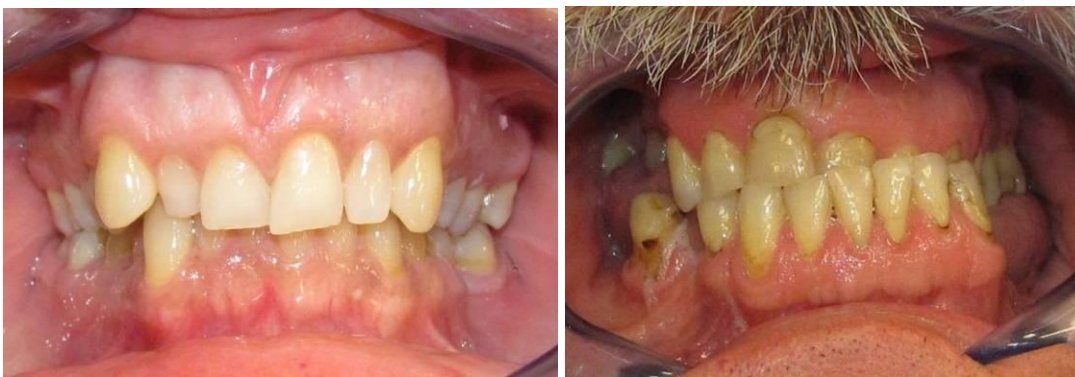Prvi dio – pretklinička ortodoncija i naprave.....	1
1. Uvod (S. Špalj).....	1
2. Dizajn i izrada ortodontskih naprava (S. Špalj).....	3
3. Pločaste naprave (S. Špalj).....	38
4. Mobilne funkcionalne naprave (S. Špalj i N. Radica).....	47
5. Termoplastične naprave (S. Špalj i A. Katalinić).....	68
6. Fiksne naprave (S. Špalj i A. Katalinić).....	76
7. Preventivne naprave i postupci (S. Špalj).....	97
8. Interceptivne naprave i postupci (S. Špalj).....	103
Drugi dio – ortodontska dijagnostika.....	122
9. Anamneza (S. Špalj).....	122
10. Klinički pregled (S. Špalj).....	126
11. Radiološka dijagnostika (S. Špalj).....	141
12. Gnatometrija (S. Varga i S. Špalj).....	167
13. Dentalna fotografija (S. Špalj).....	187
14. Procjena potrebe za ortodontskom terapijom (N. Radica i S. Špalj).....	202
15. Planiranje terapije (S. Špalj).....	214

I. PRETKLINIČKA ORTODONCIJA I NAPRAVE

1. UVOD

Naziv ortodoncija složenica je od grčkih riječi *orthos* – pravilan i *odous* – zub, a označava glavni cilj ortodontske terapije – ispravljanje položaja zubi. Kako ortodont terapijom može djelomično utjecati i na položaj i odnos kostiju donje trećine lica, često se nazivu ortodoncija pridodaje i dentofacijalna ortopedija. Ortodoncija je specijalistička disciplina dentalne medicine koja se bavi proučavanjem i praćenjem rasta i razvoja dentofacijalnih struktura i čimbenika koji utječu na njihov rast, razvoj i položaj. Bavi se i dijagnostikom malokluzija, procjenom terapijskih potreba i prioriteta, sprečavanjem njihovog nastanka, zaustavljanjem progresije te njihovom terapijom. Ortodoncija se bavi i dizajnom naprava za korekciju malokluzija i proučava njihov biološki i biomehanički učinak. Cilj je ortodontske terapije postići individualni optimalni sklad okluzije, orofacijalne funkcije, estetike osmjeha i lica te psihosocijalne kvalitete života pacijenta.

Malokluzija nije bolest nego niz prirodnih dentofacijalnih varijacija koje u većoj ili manjoj mjeri utječu na oralno zdravlje i kvalitetu života osoba. Gotovo da ne postoji čovjek koji ima idealno postavljene zube u zubnim lukovima te idealnu okluziju i artikulaciju. Postava zubi i čeljusti određena je genetski definiranim iznosom i obrascem rasta čeljusti, individualnim odnosom djelovanja mišića orofacijalne regije koje čine jezik, obrazi i usnice te utjecajem okolišnih čimbenika poput nepogodnih navika i karijesa. Ortodontsko ispravljanje nepravilnog položaja zubi koje priroda postavi u balansu individualnog koštanog, mišićnog i okolišnog supstrata, često zna biti nestabilno i sklono recidivu. Stoga ortodonti često kažu da je najstabilnija okluzija – malokluzija. Samo prisustvo malokluzije ne znači i potrebu za ortodontskom terapijom. Ortodont za svakog pacijenta, nakon procjene stupnja malokluzije, narušene funkcije i estetike te psihosocijalne kvalitete života i motivacije pacijenta, radi individualni plan terapije - shodan postizanju individualnog optimuma i unapređenju kvalitete života.

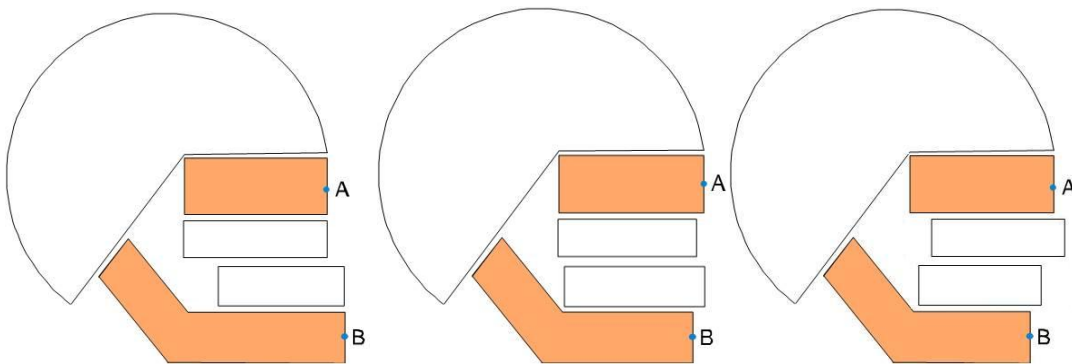


Slike 1 i 2. Razni oblici malokluzija

Normalno stanje okluzije i normalan odnos čeljusti nazivamo normokluzija i eugnatija, a devijaciju od normalne - malokluzija i disgnatija. Malokluzije su oduvijek postojale, no evidentno je da su u porastu zbog filogenetskih promjena iniciranih promijenjenim načinom prehrane, pri čemu dolazi do smanjenja veličine čeljusti i broja zubi u čovjeka.

Na kako se zub kao razvijeno tkivo teže mijenja od čeljusti, evolucija brže smanjuje veličinu čeljusti nego broj zubi, što rezultira dentoalveolarnim nesrazmjernom i zbijenošću zubi.

Ortodontske anomalije u svojoj podlozi mogu biti: skeletne – zbog nesklada u rastu kostiju lica, dentoalveolarne – nesklad u položaju zubi unutar zubnog luka i alveolarnog grebena te kombinirane - kada postoji skeletni nesklad uz dentoalveolarnu malpoziciju zubi. Razlog korekcije malokluzija u prvom je redu ispravljanje narušene funkcije - mastikacije, gutanja, govora i respiracije, kao i postizanje estetike osmijeha i lica te prevencija karijesa, parodontnih bolesti, trauma i temporomandibularnih poremećaja. Vrlo je intenzivna interdisciplinarna suradnja ortodontije s ostalim područjima medicine i dentalne medicine – parodontologijom, implantologijom, maksilofacijalnom i oralnom kirurgijom, protetikom, restaurativom te fonijatrijom i logopedijom. Ortodontska terapija u interdisciplinarnoj suradnji ima za cilj postizanje optimalnog odnosa i položaja kruna i korjenova zubi, raspoređivanje zubi u zubnom luku i okluziji za aksijalni prijenos sila pri mastikaciji i unapređenje parodontalnog zdravlja, čime pacijenta priprema za daljnju oralnu rehabilitaciju.

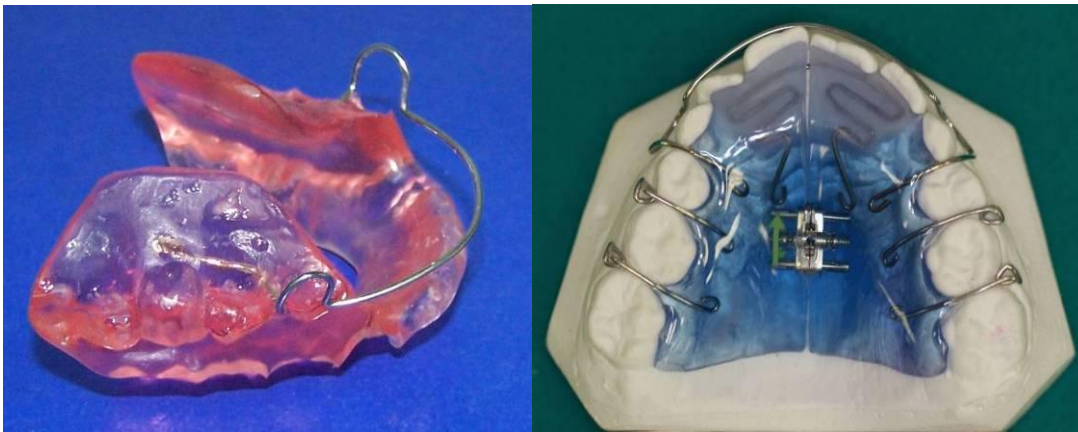

Slike 3-5. Shematski prikaz skeletne, dentoalveolarne i kombinirane ortodontske anomalije

2. DIZAJN I IZRADA ORTODONTSKIH NAPRAVA

ORTODONTSKE NAPRAVE

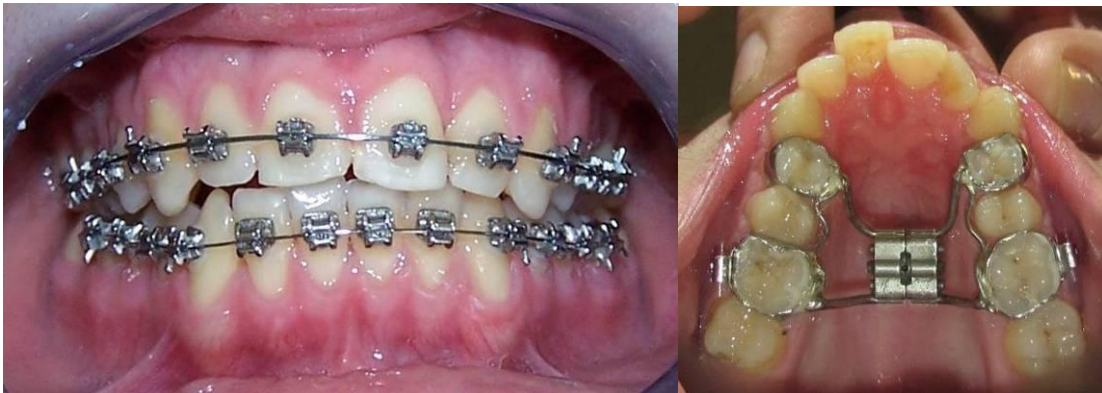Osnova je ortodontske terapije u kliničkoj primjeni biomehaničkih koncepata putem aplikacije sile na zube, meka tkiva i koštane strukture orofacijesa. Ortodontske naprave po dizajnu se dijele na mobilne i fiksne, aktivne i pasivne, monomaksilarne i bimaksilarne, intraoralne i ekstraoralne te zubno, tkivno i koštano nošene. Mobilne naprave nisu dugotrajno pričvršćene za zube, već ih pacijent sam unosi i vadi iz usta te time i sam utječe na njihov učinak i dužinu trajanja terapije. Fiksne su naprave duže vremena fiksirane za zube i pacijent ih ne može sam vaditi iz usta. Aktivne naprave u sebi imaju ugrađen neki aktivni element koji ih pokreće - poput vijka, opruge ili žičanog luka. Pasivne naprave nemaju ugrađen aktivni element, već ih pokreće snaga aktiviranih mišića, pa ih nazivamo funkcionalne ili miofunkcionalne. Monomaksilarne naprave u kontaktu su samo s jednom čeljusti i u njoj djeluju, a bimaksilarne istovremeno kontaktiraju s obje čeljusti i u obje produciraju terapijski učinak. Podjela na intraoralne i ekstraoralne bazirana je prevenstveno na njihovom sidrišnom elementu. Podbradak-kapa je jedina naprava s ekstraoralnim i sidrenjem i djelovanjem, s ciljem preusmjerenja rasta mandibule. Ostale su naprave uglavnom intraoralne, poput aktivatora, ploča i *lip bumpera*, a manji je dio kombinacija ekstraoralnog sidrenja i intraoralnog djelovanja, poput obraznog luka i obrazne maske. Većina naprava kombinira navedene elemente. Aktivator je, primjerice, po dizajnu pasivna bimaksilarna intraoralna naprava, ali ako u njega ugradimo i aktiviramo vijak ili oprugu, postaje i aktivna naprava. Ploča s ugrađenim vijkom je po dizajnu aktivna monomaksilarna intraoralna naprava, no ukoliko vijak više ne okrećemo, postaje pasivna naprava i uglavnom služi za održavanje postignutog terapijskog učinka. *Edgewise*-naprava koja se sastoji od bravica i prstenova fiksiranih na zube i povezanih žičanim lukom, fiksna je monomaksilarna aktivna intraoralna naprava, dok je Herbstov šarnir fiksna, pasivna, bimaksilarna i intraoralna naprava.



Slike 6 i 7. Mobilne ortodontske naprave – aktivator i Schwarzova ploča

Po vrsti struktura koje nose, ortodonske naprave mogu se podijeliti na tkivno nošene (vestibularna ploča, Fränkelova naprava), zubno nošene (Schwarzova ploča, aktivator, *edgewise*) i koštano nošene (naprava za distrakcijsku osteogenezu, naprava za forsirano cijepanje nepca sidrena na miniimplantatima).

Mobilne naprave uglavnom se sastoje od aktilatnog tijela u koje su ugrađeni retencijski elementi poput žičanih kvačica i labijalnog luka, te aktivni elementi u obliku žičanih opruga i vijka. No mobilne naprave mogu biti izrađene i od drugih materijala, pa tako vestibularna ploča može biti izrađena od silikona ili gume, špatula od drveta, obrazni luk headgear od plemenitog čelika i elastičnih traka kojima se fiksira oko vrata, a obrazna ortopedska maska kombinacija je metalne osnove i plastičnih upirača za bradu i čelo. Fiksne su naprave uglavnom izrađene od metala, no mogu sadržavati i akrilatne, silikonske ili gumene elemente, pa su, primjerice, Nanceov palatinalni luk i pendulum naprava za distalizaciju gornjih kutnjaka načinjeni od metalnih osnova i nepčano položenog malog akrilatnog tijela.



Slike 8 i 9. Fiksne ortodonske naprave – *edgewise* i naprava za forsirano cijepanje nepca

Dizajniranje naprava i terapija mobilnim i fiksnim ortodonskim napravama razvijale su se istovremeno - mobilne u Europi, a fiksne u Americi. Svaki agilniji europski ortodont dizajnirao je svoju mobilnu napravu, za koju je bio uvjeren da daje najbolje rezultate, a modifikacijama svoje naprave pokušavao je proširiti njezinu primjenu na što više anomalija. Od cijelog niza mobilnih naprava danas su najčešće u uporabi razne modifikacije Schwarzove ploče, twin block po Clarku, reducirani aktivatori po Metzelderu i Grudeu, bionator po Baltersu, regulator funkcije po Fränkelu, obrazni luk, obrazna maska, *lip bumper*, špatula i vestibularna ploča.

Ocem fiksnih ortodonskih naprava smatra se Edward Angle, koji je konstruirao *edgewise*-napravu. Proces dizajna naprave trajao je gotovo četrdeset godina. Angle je 1887. patentirao napravu nazvanu ekspanzijski luk, 1911. napravu klinovi i tube, 1916. trakasti luk, da bi tek 1928. godine predstavio *edgewise*-napravu - koju čine metalne bravice postavljene na zube s horizontalno orijentiranim utorom u koji se postrance (engleski „*edgewise*“) umeće žičani luk koji povezuje sve bravice.

Ortodonske naprave treba rabiti shodno njihovim indikacijama i poznavajući njihove terapijske mogućnosti i limite. Tijekom ortodonske terapije često promijenimo nekoliko naprava različitog dizajna: kod djece uglavnom započinjemo terapiju mobilnom miofunkcionalnom napravom u periodu kasne mješovite denticije, nastavljamo fiksnom

napravom *edgewise* u periodu trajne denticije, da bi u retencijskoj fazi aplicirali mobilnu pločastu napravu. Terapija se može provoditi i istovremenom primjenom mobilnih i fiksnih naprava – fiksnom *edgewise*-napravom paralelno s akrilatnom pločom za podizanje zagriža, ili obraznim lukom za pojačanje sidrišta, derotaciju kutnjaka ili kočenje sagitalnog rasta maksile, ili obraznom maskom za stimulaciju mezijalnog sagitalnog pomaka maksile i maksilarnog dentoalveolarnog kompleksa. Funkcionalne mobilne naprave imaju vrlo značajnu ulogu u korekciji parafunkcija, stimulaciji ili preusmjeravanju rasta čeljusti i donje trećine lica tijekom i netom nakon pubertetskog ubrzanja rasta. Aktivne mobilne pločaste naprave mogu producirati naginjanje kruna zubi, ekstruziju i rotaciju te imaju primjenu u korekciji križnog zagriža i obrnutog prijeklopa, retruziji protrudiranih zubi, protruziji retrudiranih frontalnih zubi, terapiji nekih nepogodnih navika i ekspanziji zubnog luka kod blaže zbijenosti. Mobilne pločaste naprave služe i kao držači mjesta, retencijske naprave nakon završetka aktivne faze ortodontske terapije, te kao parodontne udlage i udlage u terapiji temporomandibularnih poremećaja. Fiksne naprave mogu producirati fine i kontrolirane pomake zubi – rotaciju, naginjanje krune, torkviranje korijena, intruziju, ekstruziju te translatorni pomak. Fiksnim napravama posebnog dizajna možemo postići ortopedski učinak poput forsiranog cijepanja maksile po suturi medijani, stimulirati mezijalizaciju i elongaciju mandibule ili provesti osteodistrakciju kod asimetrija čeljusti. Postoji niz fiksnih i mobilnih naprava koje nam služe za pojačavanje sidrišta. Kako nam fiksne i mobilne naprave ne pružaju iste terapijske mogućnosti, izbor naprave ovisi o znanju i umijeću ortodonta. Neprihvatljivo je da pacijent, roditelj ili itko drugi, osim ordinirajućeg ortodonta, uvjetuje ili zahtijeva da se terapija provodi mobilnom ili fiksnom napravom.

OTISNI POSTUPCI

Otisni postupak predstavlja prijenos mjera i odnosa iz usta pacijeta u zubotehnički laboratorij. U ortodonciji je važno uzeti kvalitetne otiske za izradu radnih i studijskih, odnosno arhivskih modela. Modeli su nam potrebni za postavljanje dijagnoze, procjenu potrebe i prioriteta za terapijom, izradu plana terapije, izradu ortodontske naprave, praćenje tijeka terapije i procjenu uspjeha terapije usporedbom inicijalnih i završnih modela.

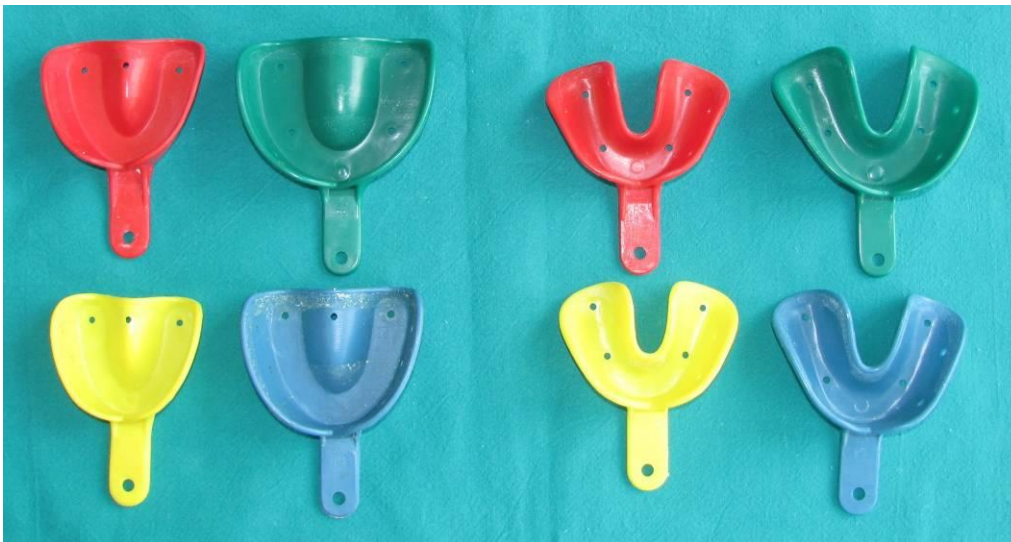Za otiskivanje nam je potreban prah alginatne otisne mase, voda, mjerice za prah i vodu, gumena posuda i plastična ili metalna špatula za miješanje, žlice za otiske, pločica ružičastog voska za međučeljusni registar i plamenik te bubrežnjak, jer očekujemo da bi pacijent mogao povraćati. Postupak otiskivanja započinje izborom adekvatnih otisnih žlica, pa pacijenta pogledamo intraoralno kako bismo procijenili potrebnu veličinu žlice. Odabrana žlica treba biti dovoljno duga da obuhvaća cijeli zubni luk, dovoljno duboka da preslika vestibularnu regiju i apikalnu bazu koja prikazuje korijene u alveolarnoj kosti te dovoljno široka da transverzalno obuhvati zubne lukove i alveolarnu kost. Žlice za ortodontske svrhe mogu biti metalne ili plastične, perforirane ili neproforirane, s pojačanim rubom ili bez njega. Najbolju kvalitetu otiska osiguravaju metalne perforirane žlice s pojačanim rubom. Perforacije i pojačani rub osiguravaju nam bolju retenciju otiska u žlici. Žlice za maksilarni luk imaju obloženo nepce, dok one za mandibularni imaju redicirano područje za jezik. Standardno se žlice proizvode u četiri veličine koje se

razlikuju u širini i dužini, pa veličinu jedan koristimo kod jako malih čeljusti, a četvorku kod izrazito velikih. Plastične ortodonske žlice obično su obojene kako bi terapeut vizualno lakše prepoznao veličinu – jedinica je obojana žuto, dvojka crveno, trojka plavo, a četvorka zeleno. Kod djece u periodu kasne mješovite i rane trajne denticije najčešće rabimo crvene žlice, odnosno veličinu dva.



Slike 10 i 11. Oprema i materijal potrebni za otiskivanje

U ustima se isprobava dosjedanje izabrane žlice, straga i sprijeda te transversalno, pri čemu nam žlica ne bi smjela nigdje zapinjati. Pri isprobavanju dosjedanja donje žlice od pacijenta tražimo da isplazi jezik kako bismo vidjeli odiže li nam je lingvalni frenulum. Kako nam je žlica obično šira od širine otvora usta, ona se unosi i vadi iz usta rotirajućim pokretom.



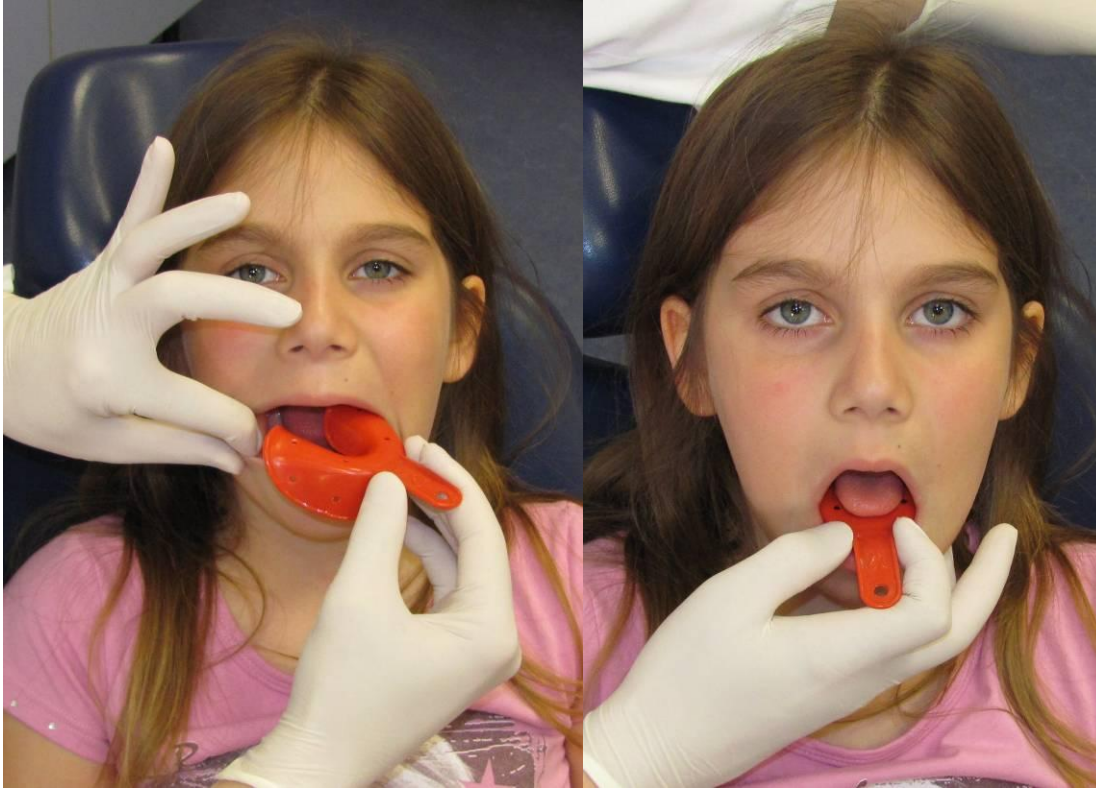Slika 12. Žlice za gornju (lijevo) i donju čeljust (desno) raznih veličina: 1- žuto, 2-crveno, 3-plavo, 4- zeleno

Miješanje alginata

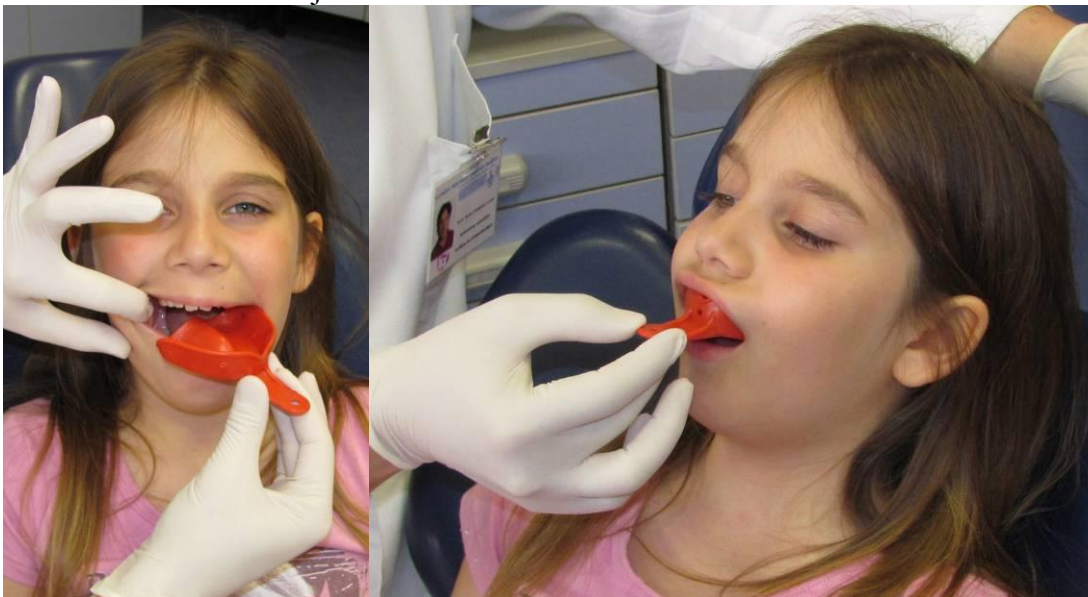Otisna masa koja se rabi u ortodonciji je alginat, ireverzibilni hidrokolid proizveden na bazi soli alginske kiseline, koji daje dostatnu postojanost i preciznost otisnutih zubnih lukova, a nije skup, ugodan je za pacijenta, lagan je za rukovanje, a može se odstraniti i iz podminiranih područja. Alginatnom se prahu tvornički može dodati korigens okusa i mirisa da ga djeca lakše podnose, bojala te kemijski kolorimetrijski indikator stupnja stvrdnjavanja koji terapeutu omogućuje da putem promjene boje mase vizualno procjenjuje brzinu stvrdnjavanja otisne mase i raspoloživo vrijeme manipulacije. Za izradu otisne mase rabi se omjer alginatnog praha i vode, prema uputama proizvođača, koji obično iznosi 2:1. U gumenu se šalicu prvo stavlja alginat, pa voda, a onda je obujmimo cijelim dlanom za dno i čvrsto držimo (dešnjaci lijevom rukom). Miješamo energično plastičnom ili metalnom špatulom na način da zasićujemo prah vodom tako da po velikoj širini dobro potiskujemo materijal o stijenku gumene šalice. Bitno je dobiti glatku i homogenu smjesu, u potpunosti zasićenu vodom i bez grudica. Smjesu nanosimo špatulom, u jednom aktu, na žlicu s distalne strane i lagano prenosimo prema naprijed. Višak uklanjamo špatulom i tako smo sigurni da smo izbjegli stvaranje mjehurića zraka u otisnoj masi. Prstom zamočenim u vodu možemo oblikovati područje gdje će se otisnuti zubni lukovi te nepce.

Donji otisak

Prvo se uzima donji otisak jer pacijentu smanjuje podražaj na povraćanje, lakše se uzima i omogućujemo da se pacijent navikne na postupak, zbog uzimanja gornjeg otiska koji češće izaziva refleks na povraćanje. Dodatnu količinu alginata možemo prije aplikacije žlice uzeti prstom iz gumene šalice i unijeti u vestibularno područje, kako bismo bili sigurni da će se dobro prikazati cijeli vestibulum s alveolarnom bazom i plikama. Žlica s otisnom masom unosi se u usta rotirajućim pokretom, centrirana se straga i aplicira na zubne lukove odostraga prema naprijed da višak alginata isteče prema naprijed, a ne u ždrijelo. Pacijentu kažemo da isplazi jezik van da se dobro očrta podjezično područje. Glava je u laganoj antefleksiji i pacijenta se instruirano da diše na nos. Stvrdnjavanje otisne mase kontroliramo pritiskanjem alginata noktom, koji vestibularno viri iz žlice, ili pritiskanjem viška alginata koji nam je ostao na rukavici. Pri uzimanju donjeg otiska ortodont stoji ispred pacijenta, a srednjim se prstom i kažiprstom intraoralno pridržava žlica da sjedi na zubnim lukovima, a kažiprstom se ekstraoralno fiksira za donji rub mandibule. Stvrdnuti otisak odvaja se od zubnih lukova jednostranim odizanjem ruba otiska u području molara, nakon čega se pritisne držak žlice prema dolje te oslobođeni otisak vadi rotirajućim pokretima iz usta. Otisak mora dobro prikazivati podjezično i retromolarno područje, vestibulum s alveolarnom bazom i plikama, zube, okluzalne plohe i interdentalne prostore. Višak alginata odstranjuje se nožićem te se otisak ispire od sline vodom i antiseptikom u spreju. Donji se otisak odlaže onako kako je stajao u ustima, s bazom žlice okrenutom prema gore.



Slike 13 i 14. Proba donje žlice u ustima



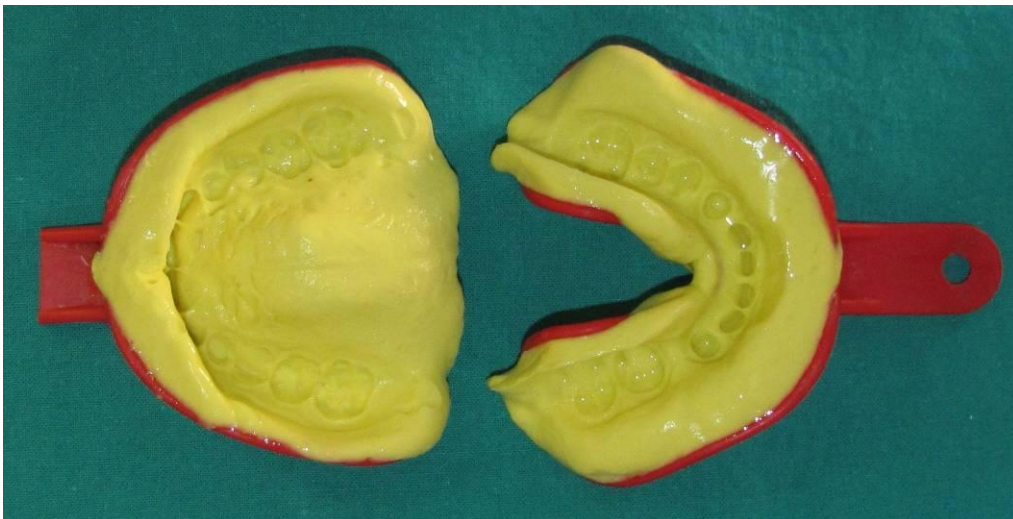
Slike 15 i 16. Proba gornje žlice u ustima

Gornji otisak

Za što precizniji gornji otisak možemo, prije unošenja žlice prstom iz gumene šalice, aplicirati dodatno alginata na nepce (pogotovo ako pacijent ima visoko gotsko nepce) i frontalno u gornji vestibulum. Žlica se centrira straga te utiskuje odostraga prema

naprijed da višak alginata ne procuri u ždrijelo. Dodavanje dodatnog alginata na nepce ponekad je nezgodno kod mlađe djece jer ga djeca mogu progutati ili aspirirati. Pri uzimanju gornjeg otiska, osim što je glava u izrazitoj antefleksiji, od pacijenta tražimo da diše na nos, a prstom ga možemo povremeno podraživati po nosnici i podsjećati da ne zaboravi disati na nos. Pacijenta je potrebno dekoncentrirati da ne počne povraćati, pa ga možemo uputiti da naizmjenice podiže lijevu i desnu nogu u zrak. Žlicu nikako ne smijemo vaditi iz usta dok se alginat ne stvrdne jer će pacijent sljedeći pokušaj uzimanja otiska još teže podnijeti. Pacijent ispod brade pridržava pripremljeni bubrežnjak u koji skuplja slinu i eventualni povraćeni sadržaj. Za vrijeme uzimanja gornjeg otiska terapeut stoji sa strane i iza pacijenta obuhvaćajući mu glavu svojom lijevom rukom i usmjeravajući ga u antefleksiju. Stvrdnuti otisak odvajamo kažiprstom, lateralno, nakon čega držak žlice podižemo prema gore i otisak rotirajućim pokretom vadimo iz usta. Gornji otisak mora dobro prikazivati nepce, tubere, vestibulum s alveolarnom bazom i plikama, zube, okluzalne plohe i interdentalne prostore. Osim toga, dobro mora ocrtavati anatomske strukture važne za određivanje sredine čeljusti u ortodontskoj dijagnostici – druge ruge palatine i foveole palatine te eventualno projekciju spine nazalis posterior. Ukoliko želimo da nam se na otisku bolje razaznaju foveole palatine, možemo izh naglasiti utiskivanjem vrška zubne sonde u otisak. Kao i donji, i gornji se otisak obrezuje te ispire vodom i antiseptikom, a odlaže se na postolje onako kako stoji u ustima - s bazom žlice okrenutom prema dolje.

Pogreške pri uzimanju otisaka nastaju ukoliko imamo prerijetko ili grudičasto zamiješani alginat, neravnomjerno nanesen alginat u žlicu, prerano izvađen otisak zbog povraćanja - pri čemu se masa nije do kraja stvrdnula, a pri izvlačenju se deformirala, ukoliko je nedovoljno duboko aplicirana žlica pa nije dobro ocrtano vestibularno područje, ukoliko je žlica kratka - zbog čega nisu ocrtani zadnji molari, ili je žlica preuska pa prosijava, ukoliko je žlica neravnomjerno utisnuta, kao i pri izvlačenju - zbog nedovoljne retencije alginat se odvoji od žlice, te ukoliko nakon vađenja otisak nismo isprali od sline.



Slika 17. Izgled gotovih otisaka

Međučeljusni registrat

Pločicom voska širine 3-4 cm uzimamo registrat habitualne okluzije. Pločicu zagrijemo u toploj vodi, u gumenoj posudici ili direktno na plameniku. Krajeve pločice možemo savinuti na unutra. Prekontroliramo kako pacijent grize bez voska i onda mu damo da zagrije, upućujući ga da pri tome proguta slinu ili mu sami vodimo mandibulu u distalni položaj držeći ga prstima za bradu. Krajeve voštane pločice podignemo prema gore i ostavimo malo da se ohladi. Kako se radi o ozubljenim čeljustima, dostatno nam je obuhvatiti regiju očnjaka, premolara i molara bez fronte.



Slike 18 i 19. Priprema otisaka za transport u laboratorij

Transport otisaka

Otiske transportiramo do zubotehničkog laboratorija u vlažnom mediju – zamotane u mokru staničevinu, gazu ili papir, te u zatvorenoj plastičnoj vrećici ili u hermetički zatvorenoj plastičnoj posudi kako bi se spriječile dimenzijske promjene zbog isušivanja. Ne bismo ih smjeli transportirati uronjene u vodu jer alginat može navlačiti vodu, što uzrokuje ekspanzijske promjene. Ukoliko transportiramo više otisaka odjednom, potrebno ih je zasebno umotati i označiti koji su otisci u paru, koji im je pripadajući međučeljusni registrat i koji pripadaju kojem pacijentu. Otisci se mogu označiti tintanom olovkom ili se na žlice i voštani registrat zalijepi samoljepiva traka na koju se upiše broj kartona pacijenta. Tehničaru se uz otiske dostavlja i radni nalog s podacima o pacijentu, brojem kartona i napucima - treba li izraditi studijske ili radne modele, zagrizne šablone za konstrukcijski zagriz, koja će se naprava raditi i termin do kojega se modeli ili rad mora vratiti u ordinaciju. Otiske izljevja dentalni tehničar u zubotehničkom laboratoriju. Ukoliko se radi mobilna naprava, otisci bi se trebali dublirati – jedan je studijski (koji služi i kao arhivski ili muzejski) i služi ortodontu za dijagnostiku, planiranje i praćenje terapije te se pohranjuje u modeloteku, a drugi je radni model za tehničara koji izrađuje ortodontsku napravu. Ukoliko će se terapija provesti fiksnom napravom, ne izrađuje se radni model.

MODELI

Za izradu modela u ortodonciji obično se rabi sadra bijele boje, s tim da se za izlivanje arhivskih/studijskih modela rabi supertvrda sadra (tip IV), za radne modele - tvrda sadra (tip III - Moldano), a za izradu postolja može se koristiti i mekana sadra (tip II - Alabaster). U gumenu posudu prvo se ulijeva hladna voda, a onda se voda zasićuje dodavanjem sadre. Omjer vode i sadre obično iznosi 1:2. Miješanje sadre može biti ručno ili u vakuumskim mješalicama. Prije ulijevanja sadre otisci se moraju isprati vodom, a sadra se ulijeva u otiske špatulom, postupno, od najdubljih okluzalnih mjesta, uz trešnju otisaka kako bi se izbjegli zaostali mjehurići zraka. Otisci se nakon toga ostavljaju da stoje lagano nakošeno, da sadra ravnomjerno popuni sva otisnuta mjesta, i nadopunjuju sadrom za područje otisnutog alveolarnog grebena. Postolje je moguće napraviti odmah nakon ulijevanja sadre u otiske, pa se odljevi stvrdnjavaju vezući se zajedno s postoljem, ili se izrađuju nakon što se odljev stvrdnuo i s njega uklonila žlica s alginatom. Kod prvog načina odljev se bolje drži za postolje i rjeđe je njegovo odvajanje, a kod drugog je tehničaru lakša izrada postolja jer mu ne smeta žlica.

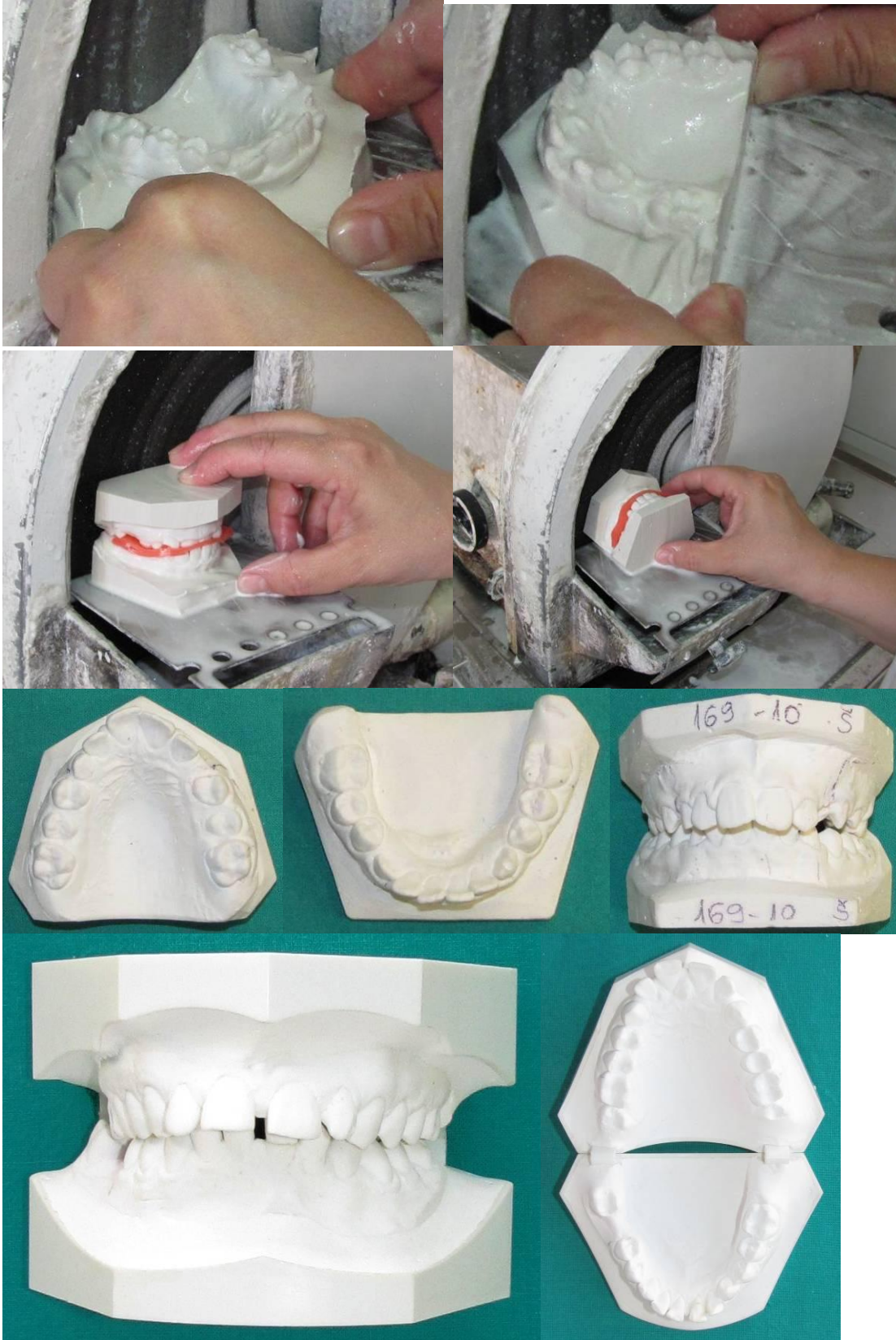Nakon završenog procesa stvrdnjavanja, koji traje oko 40 minuta, odljevi se oslobađaju nožićem od žlice s alginatom pazeći pri tome da ih ne oštetimo. Prerano oslobađanje oštećuje odljeve zbog nedovoljno stvrdnute sadre, a prekasno oslobađanje nije dobro zbog pretvrdog alginata koji odlomi zube. Ukoliko su se neki zubi pri odvajanju otiska od odljeva odlomili, potrebno ih je zalijepiti natrag na odljeve, za što se rabi rjeđe zamiješani dentalni fosfat-cement ili neko jače ljepilo iz domaćinstva.

Ako postolje nije izrađeno paralelno s izlivanjem otisaka, onda je grube rubove odljeva potrebno prije izrade postolja izravnati brušenjem – «trimanjem», uz hlađenje vodom na namjenskom uređaju – trimeru. Na donjoj strani modela nožićem se načine utori za bolju retenciju odljeva za postolje. Postolje se može izraditi od iste, tvrde sadre od koje je izrađen i odljev, ili mekše sadre tipa II (Alabaster), na način da se u mekanu sadrenu podlogu utisne prethodno načinjeni odljev zubi i alveolarnog grebena te rubovi postolja grubo oblikuju špatulom ili nožićem i prstima. Postupak izrade postolja tehničari kolokvijalno nazivaju «soklanje». Nakon stvrdnjavanja sadre odljevi s postoljem obrađuju se trimanjem, a obično se prvo obrađuje gornji model. Površina stražnje plohe gornjeg modela brusi se da bude okomita na rafe medianu, nakon čega se brusi bazalni dio postolja da bude paralelan s okluzalnom ravninom. Bočne plohe moraju biti paralelne s najdubljim područjem vestibuluma, a u području očnjaka slijede konture zubnog luka te pod tupim kutem prelaze u prednje plohe i sastaju se u medijalnoj liniji. Modeli se straga još zakose u području tubera. Donji model ne brusi se zasebno, već zajedno s gornjim u habitualnoj okluziji s uložnim voštanim međučeljusnim registratom. Prvo se brusi stražnja ploha, do izjednačavanja s gornjim modelom, čime postizemo da nam modeli kad ih postavimo na stražnje plohe, prikazuju registrirani zagriz u habitualnoj okluziji. Zatim se bruse bočne plohe i prijelaz na stražnje plohe, da budu paralelne i u istom nivou s donjima. Model se odvaja od gornjega, a na kraju se izbrusi prednja ploha koja ide ravno od očnjaka do očnjaka. Potom se provjerava jesu li gornja i donja ploha postolja modela paralelne s okluzalnom ravninom te se dodatno paraleliziraju ubrušavanjem. Modeli brušeni na ovaj način osiguravaju da oba odljeva budu podjednake visine, skladnog izgleda i stabilni na svome postolju kako god da ih okrenuli. Postoje varijacije u brušenju postolja modela, pa tako Američki ortodontski odbor propisuje da se donji

model u fronti mora brusiti polukružno, ukupna visina modela s postoljem mora iznositi 70 mm, visina svakog postolja po 13 mm, a da stražnja ploha gornjeg modela s bočnim mora tvoriti kut od 70° , a donja kut od 65° . Na kraju tehničar još nožićem uklanja s modela sva podminirana mjesta i brusnim papirom zaglađuje prijelaze s postolja na odljev. Ukoliko se radi o arhivskom modelu, impregnira se namjenskom tekućinom koja mu daje sjaj i osigurava postojanost. Modeli se mogu izlijevati i u namjenskim plastičnim postoljima koja su međusobno povezana plastičnim zglobnim šipkama, u odnosu habitualne okluzije.



Slike 20 – 25. Izlijevanje i obrada modela



Slike 26 – 34. Obrada modela, gotovi modeli i modeli izliveni u namjenskim plastičnim postoljima

KVAČICE

Kvačice su retencijski elementi mobilne ortodontske naprave, a oblikuju se od elastične čelične žice promjera 0,6 - 0,7 mm. Može ih izrađivati dentalni tehničar u zubotehničkom laboratoriju ili se nabavljaju tvornički izrađene, polugotove, i prilagođavaju situaciji na modelu. U ortodonciji se najčešće rabe jednokrake i obuhvatne kvačice. Jednokrake su indicirane za puni zubni niz i trajnu denticiju, a naziv im opisuje izgled – kapljičasta, streličasta, trokutasta i kugličasta. Takve kvačice omogućavaju sigurnu retenciju bez iritacije gingive, a lako se izrađuju i adaptiraju. Obuhvatne kvačice koriste se kada imamo prekinuti zubni niz i mješovitu denticiju, a najčešće je korištena Adamsova kvačica. Kada su dva lateralna zuba u kontaktu, pločastu napravu možemo retinirati i streličastom obuhvatnom Schwarzovom kvačicom, koja obuhvaća dva zuba, a leži u gingivalnoj trećini krune zuba.

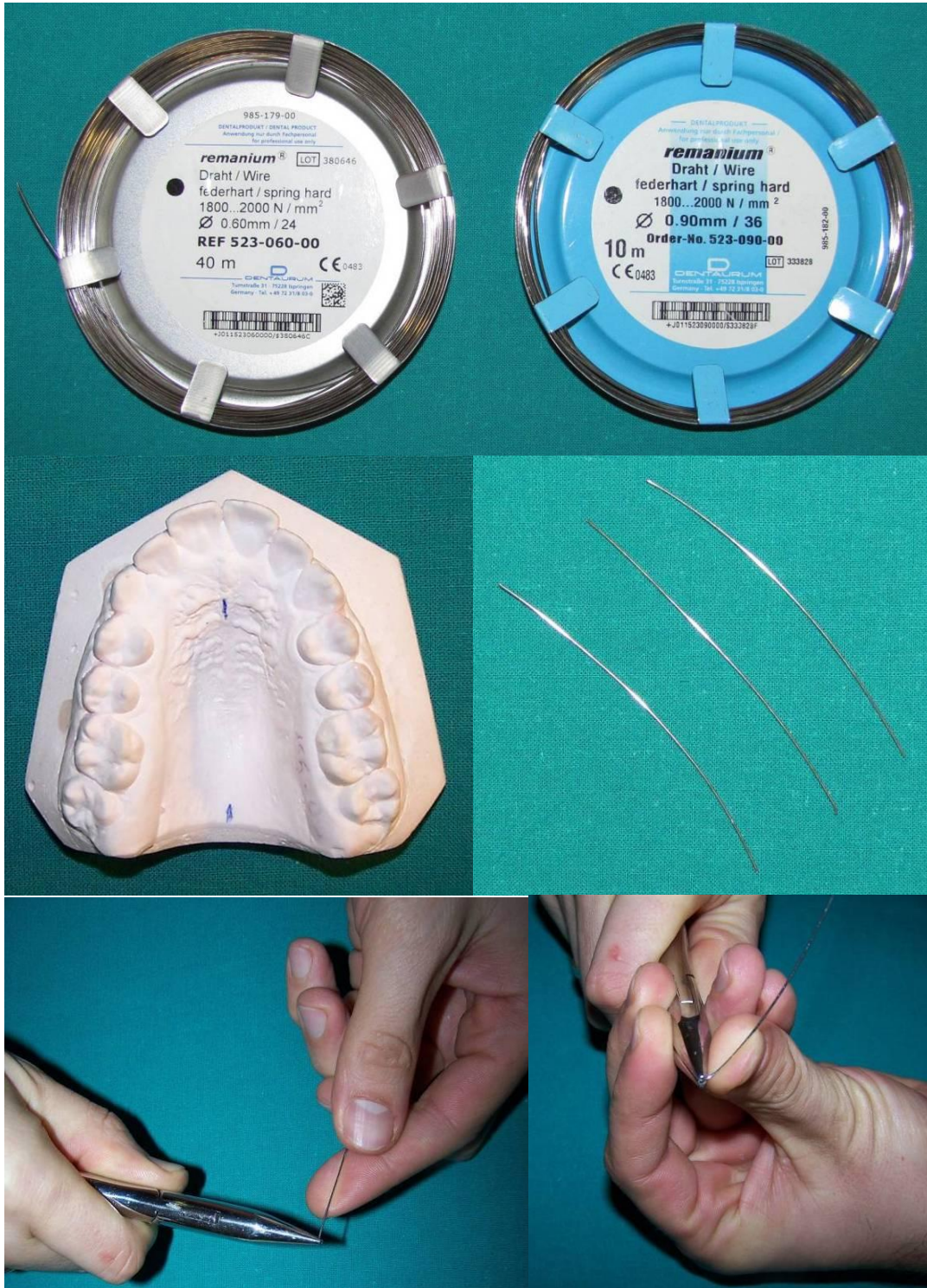

Slike 35 – 37. Kliješta za rezanje žice i savijanje kapljičastih kvačica

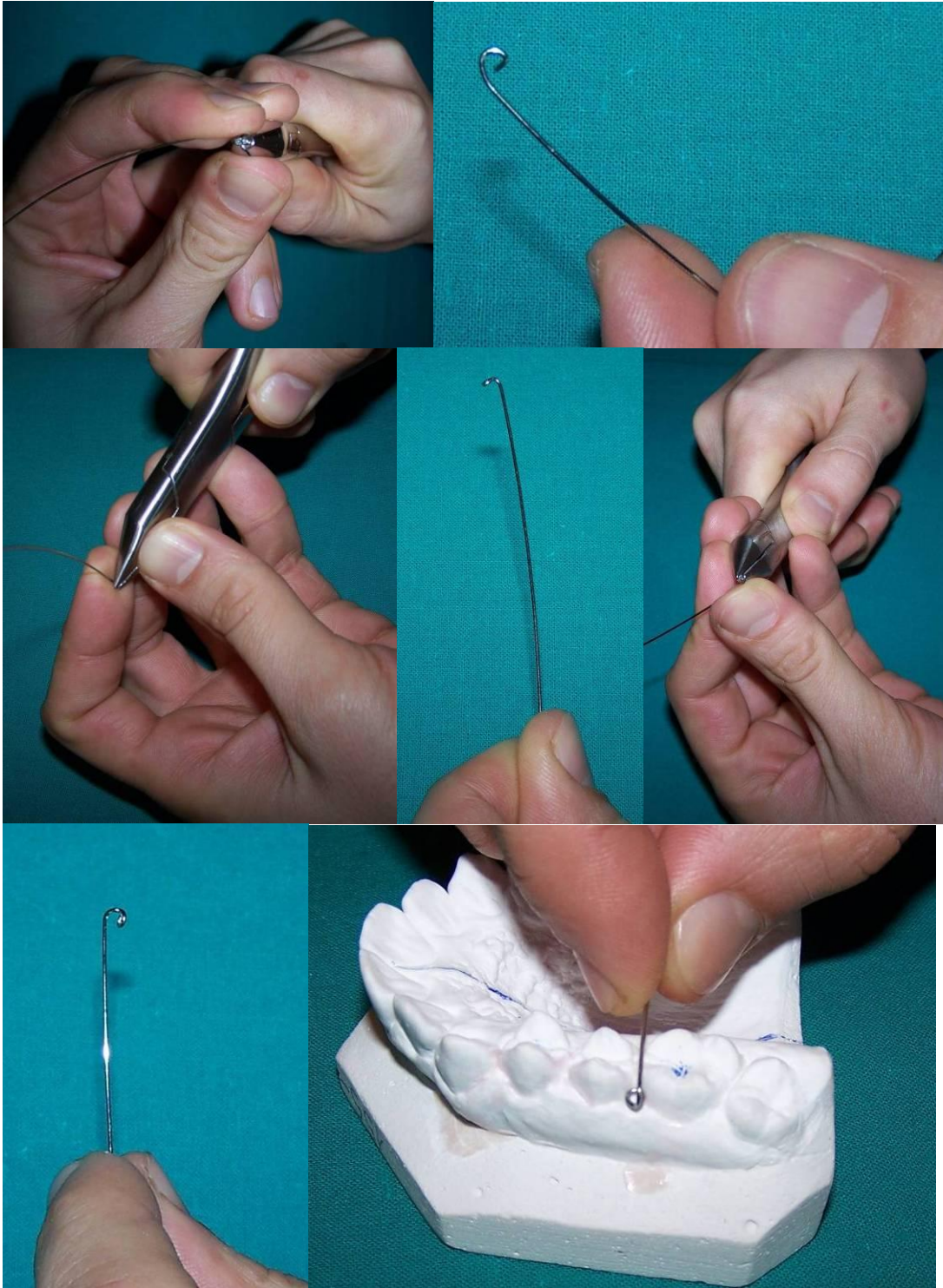
KAPLJIČASTA KVAČICA

Kapljičasta je kvačica jedan od najjednostavnijih retencijskih elemenata mobilnih ortodontskih naprava. Izrađuje se kada imamo dva zuba u kontaktu, laka je za izradu i osigurava dobru retenciju naprave. Za laboratorijsku izradu kapljičaste kvačice potrebni su sadreni modeli čeljusti, čelična žica promjera 0,6 – 0,7 mm, kliješta za rezanje žice te ravna kliješta za savijanje žice. Kliještima za rezanje žice odreže se komad čelične žice dužine oko 7 cm. Vrškom ravnih kliješta uhvati se jedan kraj žice i prstima savija žica oko vrška kliješta kako bi se oblikovala okrugla petlja promjera oko 3 mm. Zatim se kliještima čvrsto obuhvati petlja, a slobodni krak žice prstima savija pod kutem od 90° u smjeru petlje. Nakon toga se žica savija oko vrška kliješta pod pravim kutem prema natrag, da bude paralelna s petljom te kontrolira dosjedanje kvačice na sadrenom modelu. Potom se savija pregib koji slijedi konture okluzalne kontaktne točke i oralnog dijela alveolarnog grebena te opet kontrolira dosjedanje na modelu. Na kraju se još savije retencijski dio za akrilatno tijelo mobilne naprave te opet kontrolira na modelu. Kvačica se na kraku voskom fiksira za sadreni model, vestibularno u interdentalnom prostoru. U konačnici kvačica mora pasivno stajati na modelu, slijediti konture interdentalnog prostora, kontaktne točke i oralnog dijela alveolarnog grebena, petlja mora okomito doticati dva susjedna zuba u podminiranom dijelu interdentalnog prostora, a pregib mora ići točno iznad kontaktne točke zubi i ne smije biti od nje odmaknut. Radi što bolje adaptacije, vrlo je važno da se svaka faza savijanja kvačice kontrolira na sadrenom

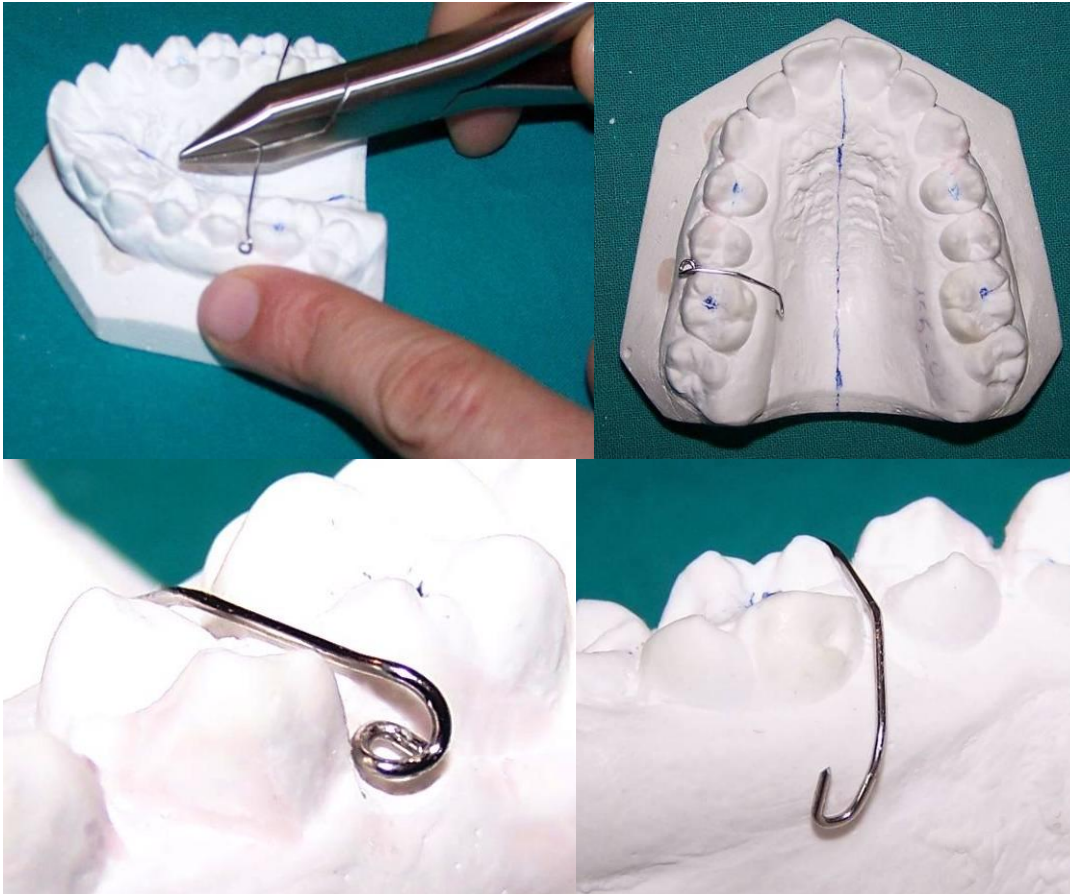
modelu. Kako bi osigurao bolju retenciju, tehničar prije izrade kvačice može malo radirati model.



Slike 38– 43. Izrada kapljičaste kvačice



Slike 44 – 50. Izrada kapljičaste kvačice



Slike 51 – 54. Izrada kapljičaste kvačice

ADAMSOVA KVAČICA

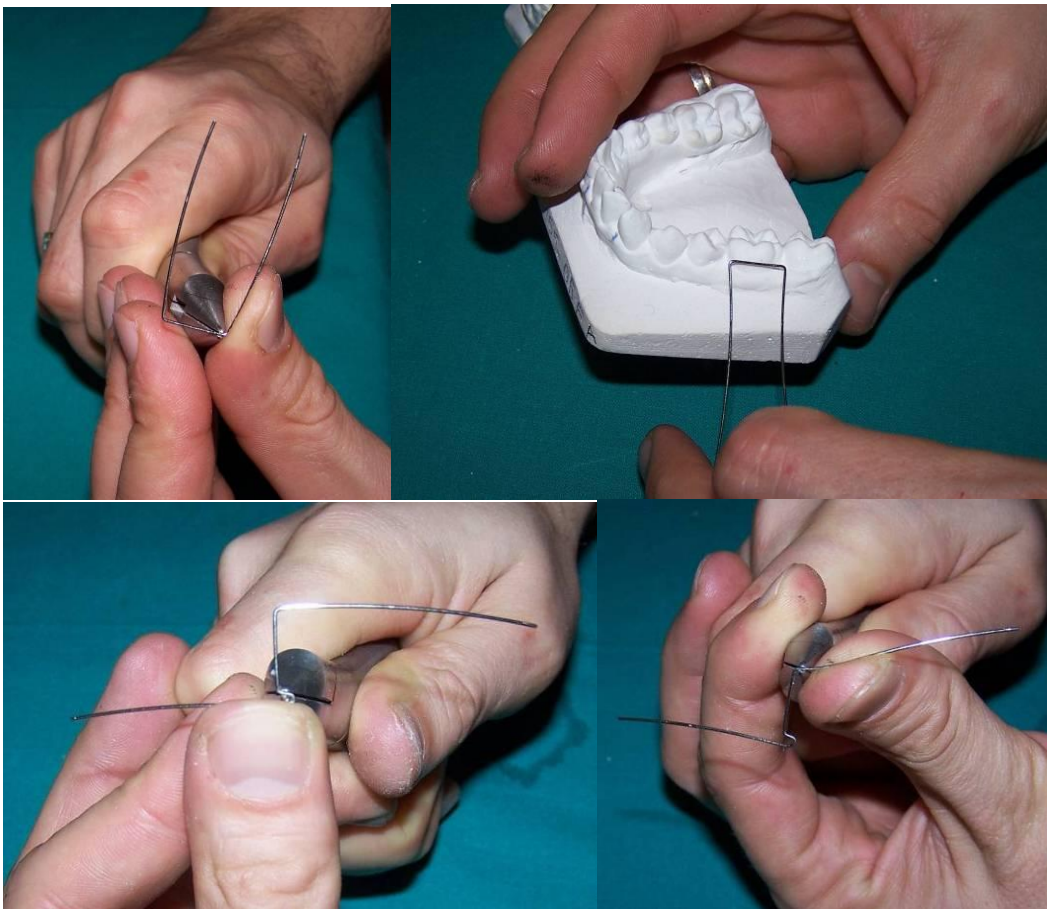
Adamsova kvačica je obuhvatna kvačica, a oblikuje se od čelične žice promjera 0,6 - 0,7 mm, ravnim, Adamsonim ili Nanceovim kliještima. Ona čvrsto obuhvaća zub jer je lingvalna stijenka zuba pokrivena akrilatom, uške priliježu uz vrat interdentalno u gingivalnoj trećini krune zubi, a prijelazni dijelovi prijanjaju uz aproksimalne plohe zuba.

Indikacije za Adamsovu kvačicu (1):

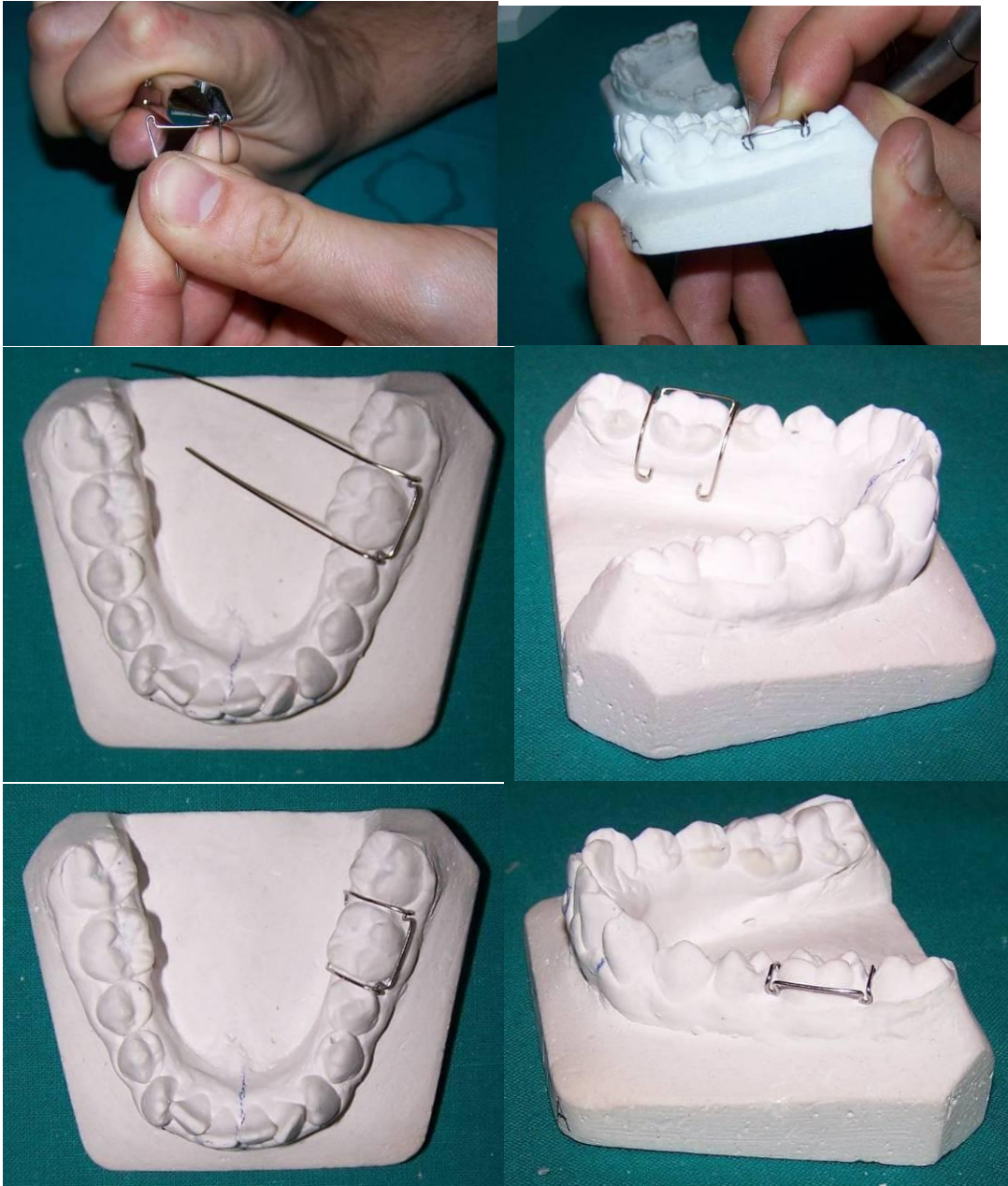
1. mješovita denticija
2. prekinuti zubni niz
3. držač mjesta
4. retencija za intermaksilarni gumeni vlak, na njih se može zalemiti labijalni luk ili cjevčice za obrazni luk - headgear
5. u slučajevima gdje je potrebno čvrsto sidrište, bez znatnih pomaka sidrišnih zuba

Laboratorijska izrada Adamsove kvačice započinje rezanjem čelične žice promjera 0,6 – 0,7 mm u dužini od oko 10 cm. Na sredini žice izmjeri se potrebna širina zuba i savija na oba kraja pod kutem od 90°. Zatim se na jednoj strani okomiti krak žice prihvati vrškom kliješta i oko njega prstima savija žica da formira petlju, a onda isto napravi i na drugom kraku žice (2). Svaka tako formirana uška pritisne se lagano kliještima kako bi bile

paralelne. Uške se zatim savinu pod kutem od 45° u vestibulo-oralnom smjeru i prema kruni zuba, kako bi omogućile pravilno dosjedanje i retenciju kvačice za zub. Slobodni krakovi žice savijaju se da slijede konture okluzalnih kontaktnih ploha između zubi, a na oralnoj se strani moraju spuštati do gingivalnih papila, nakon čega formiraju lagano koljeno da se odmaknu od sluznice te paralelno slijede konture oralne sluznice na udaljenosti od 1 mm. To će omogućiti da žica s oralne strane u potpunosti bude obuhvaćena akrilatnim tijelom mobilne naprave. S oralne je strane potrebno na kraju žice saviti retenciju za akrilat. Vrlo je važno da je svako savijanje žice ispravno jer sve korekcije savijanja povećavaju unutarnju napetost žice, zbog čega je sklonija lomovima. Neizostavno je svaku fazu savijanja provjeriti na sadrenom modelu. Kvačica se nakon toga voskom pričvrsti za model. U konačnici kvačica mora pasivno dosjedati na modelu, uškama se pravilno retinirati za podminirane aproksimalne strane zuba pod kutem od 45° na uzdužnu osovinu zuba, a njezin horizontalni dio mora biti malo odmaknut od vestibularne plohe zuba i biti dovoljno nisko da ne smeta u okluziji. Kako bi osigurao bolju retenciju, tehničar može malo radirati model.



Slike 55 – 58. Izrada Adamsove kvačice




Slike 59 – 64. Izrada Adamsove kvačice

LABIJALNI LUK

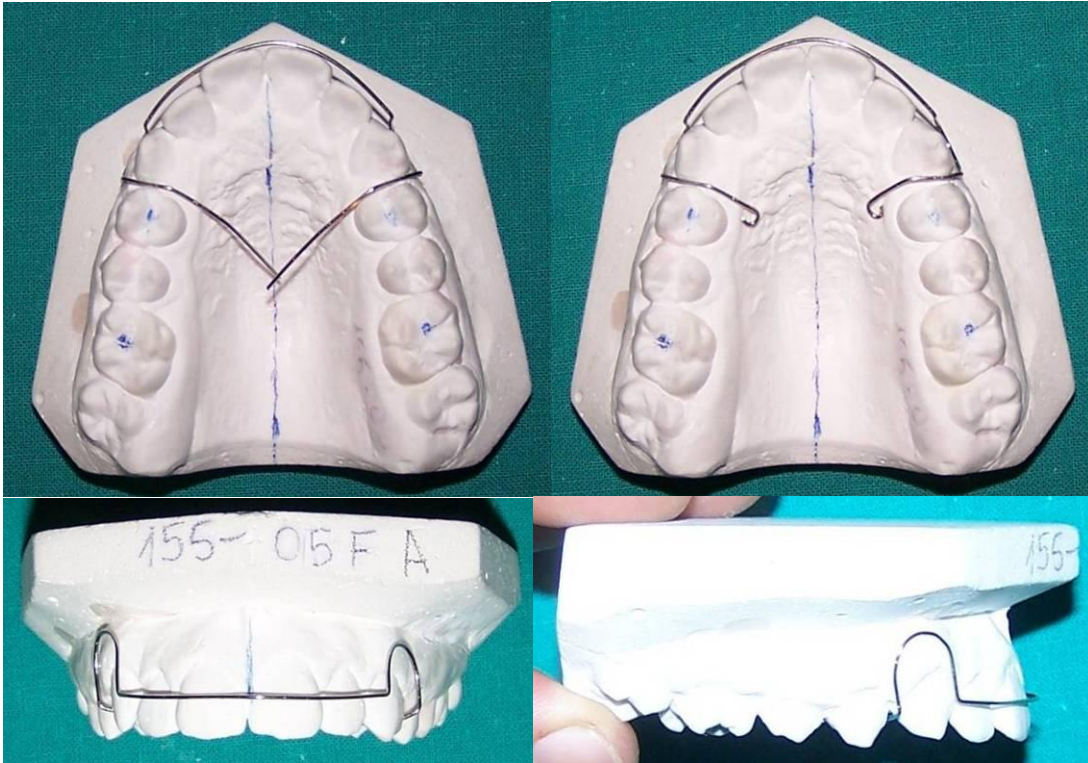Labijalni luk je retencijski element mobilnih ortodontskih naprava, no može se aktivirati pa dobiti i funkciju aktivnog elementa. Zbog tih karakteristika može se nazvati poluaktivnim elementom. Žica labijalnog luka vestibularno obuhvaća šest prednjih zubi, a sa svoja dva završetka retinira se u oralnom dijelu akrilata mobilne naprave. Izrađuje se pomoću ravnih i žljebastih kliješta od elastične žice plemenitog čelika promjera 0,6 - 0,7 mm kod pločastih naprava te 0,8 - 0,9 mm kod aktivatora (3). Izrada labijalnog luka počinje odsjecanjem žice dužine oko 15 cm te se po sredini prstima oblikuje konveksni horizontalni dio luka koji dodiruje labijalne plohe sjekutića i isprobava njegovo dosjedanje na izlivenom sadrenom modelu. Zatim se na jednom kraju pomoću ravnih kliješta, pod pravim kutem savija žica uz mezijalni brid očajnika i usmjerava u vertikalnom smjeru. Pomoću žljebastih kliješta formira se vertikalna petlja oko jednog očajnika i provjerava njezina visina na sadrenom modelu. Vrh petlje trebao bi biti smješten nekoliko milimetara gingivalnije od zuba i nekoliko milimetara vestibularno odmaknut od gingive, da je ne pritišće. Na isti način formira se petlja i kod drugog očajnika te provjerava dosjedanje na modelu. Iza toga se između očajnika i prvog pretkutnjaka žica ponovo savija pod pravim kutem i prolazi interdentalnim prostorom, iz vestibularnog u oralni dio te provjerava na modelu. Žica se zatim savija da slijedi konturu oralne plohe alveolarnog grebena ili nepca, opet provjerava na modelu te završava savijanjem retencijskog dijela za akrilat. Kako bi labijalni luk bio što preciznije izrađen, nužno je provjeravati dosjedanje na modelu nakon svake pojedine faze savijanja žice. Na kraju se vrh petlje još može lagano savinuti žljebastim kliještima u gingivalnom smjeru, da ne našulja usnicu pacijenta, ali se mora paziti da je još uvijek nekoliko milimetara odmaknuta od gingive. Ispravno izrađen luk mora pasivno priliježati na model, mezijalni dio petlje s obje strane mora biti smješten na mezijalnom dijelu očajnika, omča mora biti lagano odmaknuta od gingive, a frontalni horizontalni dio luka treba slijediti zubni luk dodirujući samo najprominentniji sjekutić. Formiranjem petlje povećana je dužina žičanog labijalnog luka, čime je povećana elastičnost žice, a time omogućeno stvaranje blaže sile za pomak zubi. Važno je izbjegavati prenaprezanje žice, kako bi se očuvala njezina elastičnost i spriječili lomovi. Petlja omogućuje i aktivaciju luka za retruziju, zbog čega se i naziva retruzijska petlja. Ako labijalni luk dodiruje zube u incizalnoj trećini, vrši retruziju i intruziju frontalnih zubi, a ako dodiruje u cervikalnoj trećini, vrši ekstruziju. Osim laboratorijski izrađenih labijalnih lukova, na tržištu postoje i tvornički izrađeni polugotovi labijalni lukovi u nekoliko veličina, koji se onda prilagode situaciji na modelu.

Funkcije labijalnog luka:

1. retencija naprave
2. retruzija frontalnih zubi
3. derotacija
4. ekstruzija
5. intruzija
6. održavanje prostora za smještaj distalnih zubi
7. inaktivacija labijalne muskulature



Slike 65– 74. Izrada labijalnog luka

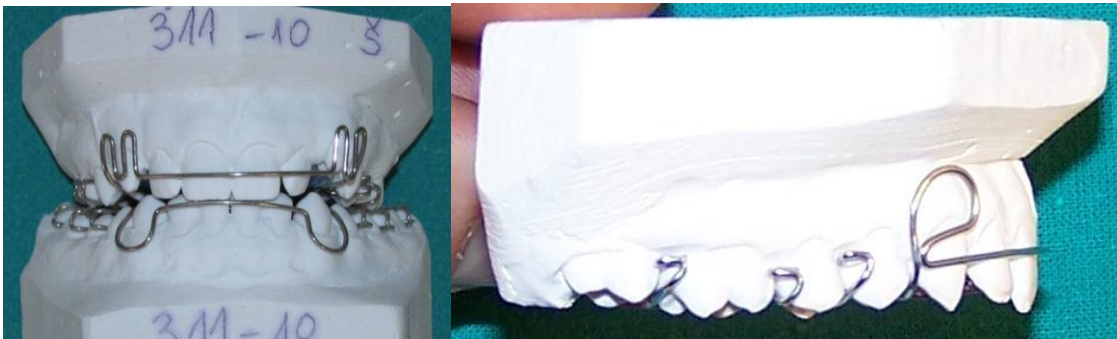

Slike 75– 78. Izrada labijalnog luka

MODIFICIRANI LABIJALNI LUKOVI

Dizajniran je niz modifikacija labijalnih lukova za dopunske terapijske zadatke.

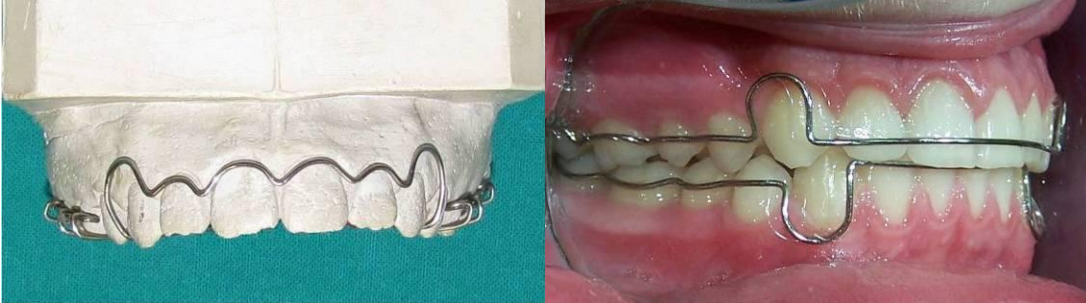1. **M - LUK** ima modificiranu petlju u području očnjaka, u obliku slova M. Zbog dvije je petlje elastičniji i imamo više mjesta na kojem ga možemo aktivirati, stoga služi za bolji smještaj labijalno distopičnih očnjaka u zubni niz.



Slike 79 i 80. M - labijalni luk i luk za derotaciju očnjaka

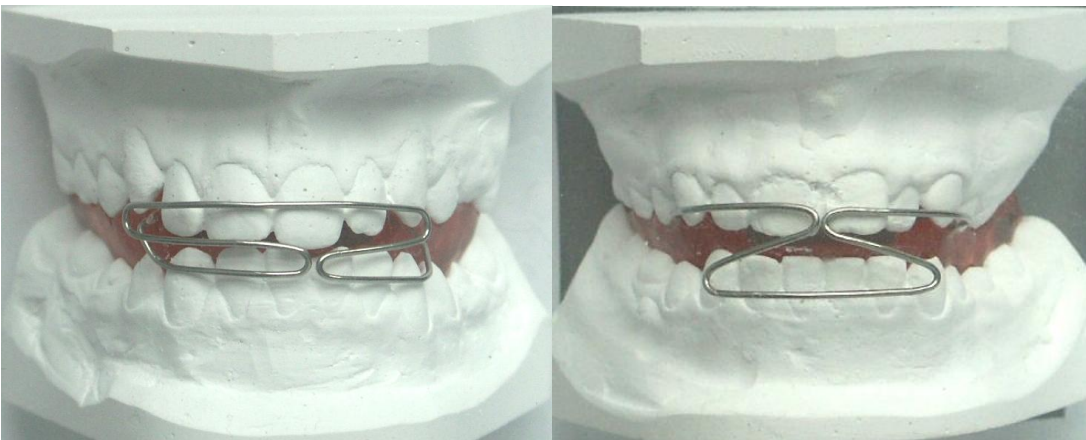2. **MODIFICIRANI RETRUZIJSKI LUK** na vrškovima retruzijskih petlji ima dodan još po jedan navoj žice u obliku dodatne male petlje, čime se povećava elastičnost žice.

3. **LUK ZA DEROTACIJU OČNJAKA** ima modificiranu petlju koja sadrži horizontalni krak za derotaciju očnjaka.
4. **GIRLANDIFORMNI** labijalni luk slijedi konturu gingivalnog ruba, čime se postiže neposredan kontakt s cervikalnim područjem frontalnih zubi. Kako time dobivamo jači ekstruzijski učinak, koristimo ga u terapiji otvorenog zagriža.



Slike 81 i 82. Girlandiformni i produženi labijalni luk

5. **PRODUŽENI** labijalni luk može sezati do zadnjeg molara, iza kojeg s vestibularne strane prelazi oralno i ulazi u akrilatno tijelo gdje se retinira. Kako bi se pojačala stabilnost labijalnog luka, može se dodatno retinirati tanjom čeličnom žicom koja u području između lateralnog sjekutića i očnjaka ulazi u akrilatno tijelo. Takav oblik produženog labijalnog luka najčešće se koristi kod omotne pločaste retencijske naprave - wraparound retainera.
6. **VALOVITI** bimaksilarni labijalni luk ugrađuje se u bimaksilarnu napravu, a indiciran je u terapiji bialveolarne ili monoalveolarne protruzije te nepogodnih navika sisanja donje usnice i dudanja dudu ili prsta. Uvijek dodiruje samo protrudiranu grupu zubi, dok je u suprotnoj čeljusti odmaknut, sprečavajući interpoziciju usnice.

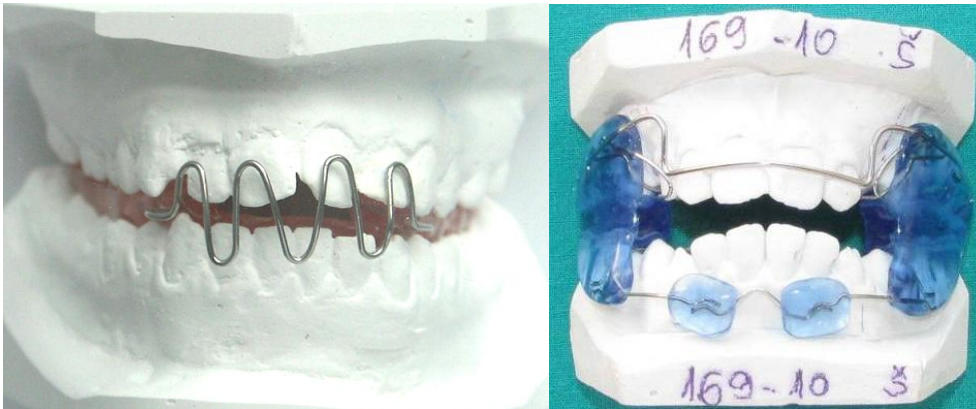


Slike 83 i 84. Prognatijski i progenijski bimaksilarni lukovi

7. **PROGNATIJSKI** bimaksilarni labijalni luk izrađuje se od žice debljine 0,9 mm i ugrađuje u aktivatore, a indiciran je u terapiji anomalija klase II/1. Dizajniran je na

način da gornji dio luka dodiruje gornje frontalne zube koje retrudira, a donji dio luka je odmaknut i sprečava interponiranje donje usne iza gornjih inciziva.

8. **PROGENIJSKI** labijalni luk može se ugrađivati u aktivatore za terapiju blažih oblika anomalija klase III. Luk u donjoj čeljusti dodiruje frontalne zube koje retrudira, a u gornjoj je odmaknut od zubi i odmiče gornju usnu omogućujući sagitalni razvoj maksilarnog luka.
9. **VESTIBULARNI** lukovi smješteni su u frontalnom dijelu gornjeg ili donjeg vestibuluma te neutraliziraju negativno djelovanje m. orbikularisa orisa. Izrađuju se od žice debljine 0,8 - 1 mm. Mogu biti samostalni elementi u mobilnim napravama ili dio labijalnog luka, a mogu biti obloženi gumom ili akrilatnom („bužirani“) da ne izazovu ozljede sluznice.



Slike 85 i 86. Valoviti bimaksilarni labijalni luk i donji vestibularni luk s labijalnim pelotama

OPRUGE

Opruge su aktivni žičani elementi koji u ortodontskoj terapiji služe za pomicanje pojedinih zubi, ili rjeđe skupina zubi. Jednim se dijelom retiniraju u akrilatnom tijelu mobilne naprave, a slobodni dio im je aktivan. Za maksimum fleksibilnosti opruga bi trebala biti što duža, no limitirajući čimbenik za dužinu opruge jesu dimenzije usne šupljine i zubnog luka, odnosno raspoloživi prostor u mobilnoj napravi u koju će se opruga ugraditi. Izrađuju se od elastične čelične žice promjera 0,3 - 0,7 mm, a aktiviraju se za 1-2 mm na svakom kontrolnom pregledu. Opruge se ne bi smjele savijati na mjestu izlaska iz akrilatnog tijela naprave jer je to područje koncentracije napetosti u žici pa tu najčešće puca. S obzirom na to koliko je krajeva žice ugrađeno u akrilat, dijelimo ih na zatvorene - kod kojih su oba kraja ugrađena u akrilat, i otvorene opruge - kod kojih je jedan kraj u akrilatu, a drugi slobodan oko zuba. Oblik opruge obično određuje njezin naziv (1).

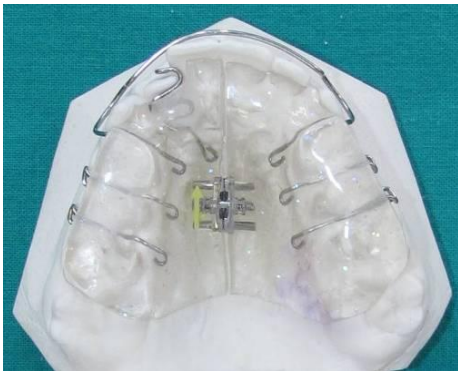1. ZATVORENE

- **omčasta/ovalna/osmica** – za protrudiranje kruna frontalnih zubi i bukalizaciju kruna lateralnih zubi
- **ukosnica** – za protrudiranje kruna frontalnih zubi

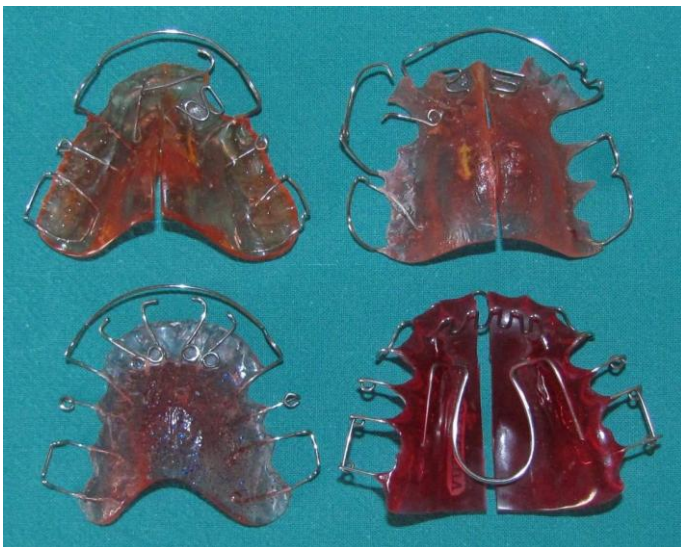- **dvostruka ukosnica** – za protrudiranje kruna očnjaka
- **T-opruga** – za bukalizaciju kruna oralno nagnutih pretkutnjaka
- **mali labijalni luk** – za palatinalno pomicanje kruna labijalno distopičnih lateralnih zubi
- **Coffinova opruga** – izrađuje se od deblje žice promjera 0,9 – 1,25 mm u obliku slova M, a ugrađuje se u nepčani akrilat mobilne naprave i koristi se za transverzalnu ekspanziju zubnog luka, kada je potrebno tretirati jednostrani križni zagriz s devijacijom mandibule.

2. OTVORENE

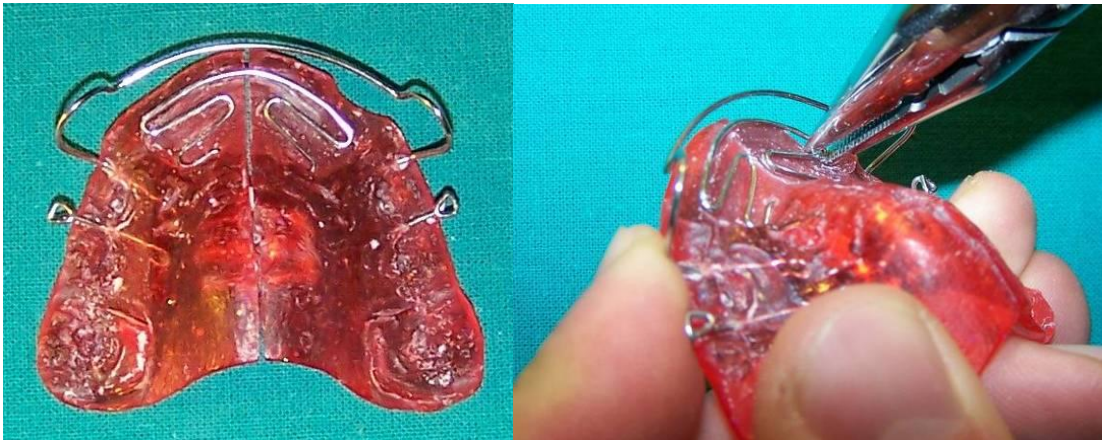
- **trnovi** – za minimalna pomicanja
- **prstolike** – za mezijalni/distalni pomak
- **zmijolike** – za vestibularno pomicanje
- **obuhvatne** – za mezijalno ili distalno pomicanje lateralnih zubi
- **mezijalizacijske/distalizacijske s navojima**



Slika 87. Otvorena zmijolika opruga za protruziju zuba 12



Slika 88. Razni tipovi opruga: osmica za bukalizaciju zuba 23 i obuhvatna za mezijalizaciju 22 (ploča gore lijevo), obuhvatna s navojima za mezijalizaciju frontalnih zubi (ploča dolje lijevo), Coffinova opruga za transverzalnu ekspanziju (ploča dolje desno)



Slike 89 i 90. Zatvorena retorincizalna opruga i njena aktivacija krampon-kliještima

VIJCI

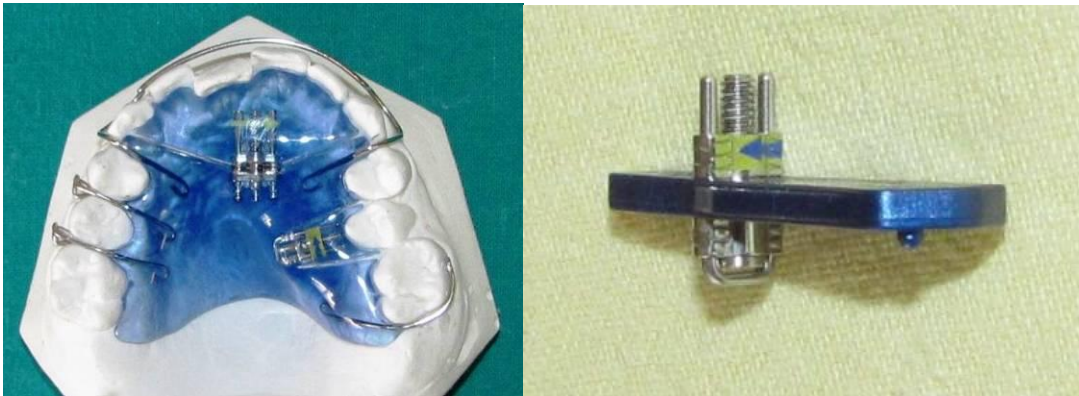
Vijci su aktivne ekstenzorske naprave koje se ugrađuju u mobilne ortodonske naprave - ploče i aktivatore, te fiksne naprave - za forsirano širenje nepca i za distalizaciju kutnjaka. Vijci uglavnom prenose svoju silu putem akrilata u koji su ugrađeni, a koji je u kontaktu sa zubima. Pacijent ih po napucima ortodonta sam aktivira pomoću ključića, obično jedanput tjedno, a radi laškog rukovanja, uz vijak je u akrilatno tijelo mobilne naprave ugrađena strelica koja pacijentu ukazuje na ispravan smjer aktivacije. Vijak je s kućištem konstruiran tako da jedna aktivacija, odnosno jedan okret otvara vijak za četvrtinu punog kruga, što znači da je za puni krug potrebno vijak okretati jedanput tjedno tijekom mjesec dana. Proizvođači i distributeri u katalogima uz svaki vijak navedu dužinu neaktiviranog vijka u milimetrima, iznos aktivacije za puni krug te kapacitet vijka - maksimalni iznos aktivacije u milimetrima. Ponekad navedu i iznos maksimalnog broja aktivacija. Ukoliko je kućište vijka savijeno pod nekim kutem, skiciran je sagitalni presjek vijka. Ti su podaci ortodontu i dentalnom tehničaru potrebni zbog izbora pravilne veličine vijka za ugradnju u mobilnu napravu, doziranja iznosa sile i procjene ukupnog učinka naprave. Proizvođač isporučuje vijak s ugrađenim plastičnim štitnikom - držačem koji tijekom laboratorijske izrade mobilne naprave olakšava rukovanje vijkom i sprečava ulazak akrilata u navoje, a uklanja se nakon ugradnje u ortodontsku napravu i njezine polimerizacije. Iako vijci produciraju relativno veliku silu, ona je po svom karakteru intermitenta, što znači da opada s iznosom pomaka zuba te pada na nulu svaki put kada pacijent izvadi napravu iz usta. Sila se obično distribuira na više zubnih jedinica, a jedna aktivacija vijka iznosi oko 0,2 mm, što znači da se zub pomiče unutar limita parodontalne pukotine u alveoli te uglavnom ne uzrokuje opsežnu hijalizinaciju parodontnog ligamenta. Na tržištu su dostupni i vijci u čije je kućište dodana sabijena opruga, čime se željela postići produkcija blažih kontinuiranih sila. Vijci se obično nazivaju po svojim konstruktorima. Prema smjerovima djelovanja vijke dijelimo na **jednosmjerne** - koji služe za pomicanje pojedinih zubi ili skupina zubi, **dvosmjerne** (Fischerov) i **trosmjerne** (Bertonijev, Steinerov). Postoje još vijci za **lepezasto širenje** (Paganijev), koji se koriste

kada je potrebno više širiti zubni luk u području očnjaka nego u području molara te **vijci za korekciju sagitalnih međučeljusnih odnosa** (Weiseov, Sanderov) (4). Vijke je moguće podijeliti i na one za pomak jednog zuba, paralelnu transverzalnu ekspanziju, neparalelnu transverzalnu ekspanziju, pomicanje zubi duž zubnog luka te korekciju međučeljusnih odnosa. Segmentnim rezanjem akrilatnog tijela mobilne naprave i ugradnjom vijaka postizemo različite učinke ekspanzije zubnog luka, planirajući pri tome da veći dio akrilatnog tijela osigurava sidrište za pomak manjeg broja zubi.

Vijci se u fiksne naprave ugrađuju lemljenjem retencijskih krakova vijka za prstenove koji će se cementirati na zube. U mobilnim napravama vijci su retinirani za akrilatno tijelo naprave. U tu svrhu fiksiraju se za modele voskom, u isto vrijeme kada i žičani elementi te povezuju akrilatom sa žičanim elementima i područjem baze naprave. Mogu se u akrilat ugraditi i naknadno, nakon polimerizacije akrilatnog tijela naprave na način da se svrdlom u akrilatu napravi mjesto za vijak te se vijak na modelu fiksira voskom i tehnikom nasipavanja akrilata poveže s gotovim tijelom naprave. Nakon polimerizacije naprava se segmentira rezanjem rotirajućim diskovima, kako bi je vijak mogao aktivirati.

JEDNOSMJERNI VIJCI

Mali segmentni jednosmjerni vijci rabe se za pomak jednoga zuba ili skupine zubi i ugrađuju u ploču, uz njezino segmentno rezanje, čime veliki dio akrilatnog tijela čini sidrišnu jedinicu za pomak ciljanog zuba. Na tržištu su dostupni vijci čija neaktivirana dužina iznosi 9–12 mm, maksimalni kapacitet 3-6 mm, jedan okretaj ih otvara za oko 0,09 – 0,1 mm, aktivacija za cijeli krug 0,35–0,4 mm, a maksimalni broj aktivacija im je 34-60. Stoga, uz aktivaciju vijka svakoga tjedna za jedan okret, odnosno četvrtinu punog kruga, vijak se do maksimuma proširi za 8 do 15 mjeseci, ovisno o njegovom kapacitetu. Ukoliko nam je nakon poptune aktivacije vijka potreban dodatni pomak zuba, moramo izraditi novu ploču s novim vijkom. Vijci su obično gracilni, debljine 2,6 mm te širine 4,7 mm, kako bi se mogli ugraditi u tanji akrilat perifernih dijelova ploče.



Slike 91 i 92. Jednosmjerni vijak ugrađen u Schwarzovu ploču za bukalizaciju zuba 25

DVOSMJERNI VIJCI

Klasični Fischerov dvosmjerni vijak, sastoji se od glave s navojima i otvorima za ključić za navijanje, tijela s obje strane glave koje ima odgovarajući navoj te štitnika koji prekriva glavu vijka i sprečava ulaz akrilata prilikom polimerizacije. Naziva se

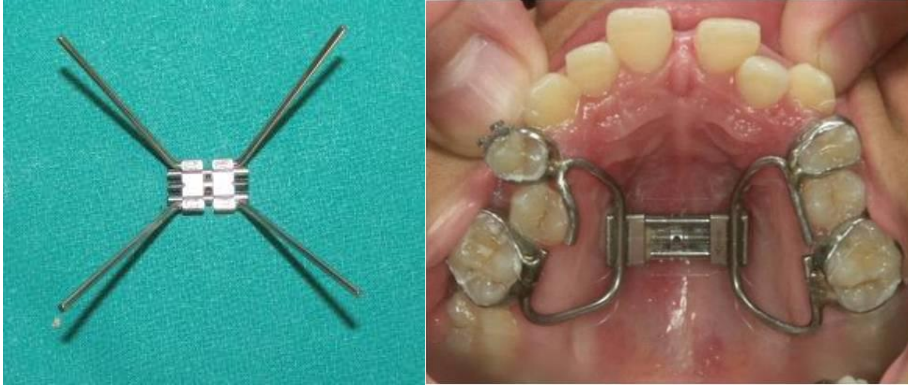dvosmjerni jer se transversalno širi, podjednako u lijevu i desnu stranu. Na tržištu su dostupne četiri veličine vijka, obično označene nazivima mini, medium, maxi i magnum. Najveći je magnum - koji je neaktiviran, dugačak 14,5 mm, s mogućnošću proširenja do 11 mm, a najmanji je mini - dužine 10 mm i maksimalne ekspanzije 6,5 mm. Magnum i maxi se obično ugrađuju u aktivatore, a medium i mini u aktivne ploče. Nazivi, veličine i iznosi ekspanzije vijaka variraju od proizvođača do proizvođača. Jedan okret vijka iznosi oko 0,2 mm, za mjesec dana se aktivira za četiri okreta (puni krug) u iznosu od 0,8 mm te se vijak uz tjednu aktivaciju ekspandira do maksimuma u otprilike devet mjeseci do godinu dana, ovisno o kapacitetu vijka. Kapacitet vijka obično je oko 40 okretaja, a svaka aktivacija stvara silu do 20 N (2000 grama), koja se putem akrilatnog tijela naprave raspoređuje na sve zube, parodontni ligament i alveolarne grebene. Za razliku od segmentnih vijaka, ovi se uglavnom ugrađuju u deblji dio nepčanog akrilata te su nešto masivniji, debljine 3–3,2 mm i širine 6,5–10,5 mm. Neki dvosmjerni vijci imaju inkorporirane i sabijene opruge radi produkcije blažih kontinuiranih sila, poput Kunz–Rossijevog i Hausserovog.



Slike 93 i 94. Dvosmjerni vijak

HYRAX-VIJAK

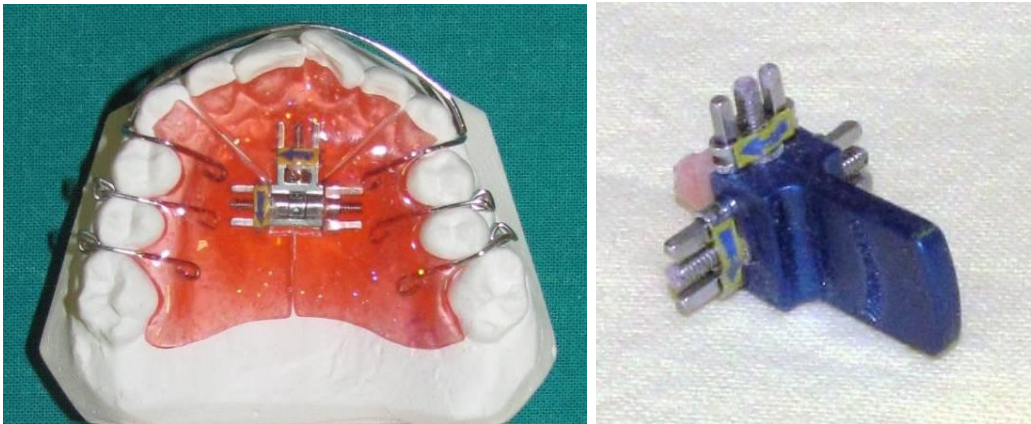Hyrax vijak je masivni dvosmjerni vijak koji se rabi za izradu fiksne naprave za forsirano širenje maksile cijepanjem suture medijane. Naprava može imati akrilatno tijelo i prekrivati okluzalne plohe premolara i prvog molara, na koje je cementirana, ili s prvim premolarima i prvim molarima može biti povezana putem čeličnih prstenova na koje je hyrax vijak zalemljen. Vijak se proizvodi s četiri čelična kraka kojima se retinira za konstrukciju naprave za forsirano širenje maksile, a tehničar ih adaptira da slijede konture nepca od kojega vijak mora biti odmaknut. Na tržištu su dostupni hyrax vijci maksimalnog kapaciteta 7–13 mm i maksimalnog broja od 35 do 60 aktivacija. Standardno, jedna aktivacija za četvrtinu kruga iznosi 0,2 mm, odnosno za puni krug 0,8 mm. Ukoliko se rabi brza metoda širenja, kod koje se vijak okreće dva puta dnevno, vijak se dnevno proširi za 0,4 mm, odnosno tjedno za 2,8 mm te je u potpunosti proširen, ovisno o veličini vijka, nakon dva do četiri tjedna.



Slike 95 i 96. Hyrax vijak

TROSMJERNI VIJCI

Trosmjerni vijci rabe se kod pločastih mobilnih naprava, s rezanjem akrilatnog tijela u obliku slova Y pa ih nazivamo Y-ploče. Omogućavaju nam istovremeno širenje zubnog luka u transverzali i sagitali te doziranje različitog iznosa aktivacije u ta dva smjera. Najčešće se koristi Bertonijev trosmjerni vijak koji je na tržištu dostupan u dva oblika – kao dva zasebna vijka, od kojih je jednog, dvosmjernog, potrebno aktivirati za transverzalnu, a drugog, jednosmjernog, za protruziju frontalnih zubi, te kao oblik koji inkorporira tri zasebna jednosmjerna vijka, od kojih se svaki zasebno aktivira za postizanje različitog iznosa ekspanzije zubnog luka - lijevo, desno i naprijed. Kod Steinerovog trosmjernog vijka postoji kurvatura između sagitalnog vijka kućišta, što ga čini pogodnim za ugradnju ukoliko pacijent ima duboko nepce. Beutelspacherov trosmjerni vijak konstruiran je za mandibulu, a sastoji se od jednog vijka za transverzalno širenje i dva mikrovijka za protruziju frontalnih zubi.



Slike 97 i 98. Trosmjerni vijak

LEPEZASTI VIJCI

Vijci za lepezasto širenje gornjeg zubnog luka primjenjuju se prvenstveno u slučajevima kada trebamo jače proširiti interkanalni sektor, gdje su češće zbijenosti, dok u lateralnom ne želimo promjene. Ta vrsta vijka sastoji se od vijka i zgloba, koji u kombinaciji daju učinak širenja poput lepeze. Mogu biti dvodijelni ili ugrađeni u jednodijelnu ekstenzorsku napravu. Kod jednodijelnih su vijak i zglob međusobno povezani metalnim krakovima na

fiksiranoj udaljenosti, dok je kod dvodijelnih zglobov poseban dio koji se ugrađuje u akrilat pločaste naprave u razini središta posljednjih kutnjaka, dok se vijak ugrađuje u području očnjaka. Vijci se obično mogu ekspanzirati do 8 mm, a aktivacija za puni krug otvara ih za 0,7 – 0,8 mm. U kliničkoj praksi treba imati na umu da je interkanini sektor područje najsklonije recidivu nakon ekspanzije jer je definirano snažnim vanjskim utjecajem m. orbikularisa orisa.



Slike 99 i 100. Lepezasti vijak

VIJCI ZA KOREKCIJU MEĐUČELJUSNIH ODNOSA

Za korekciju međučeljusnih odnosa možemo rabiti klasične vijke, uz segmentno stepenasto rezanje akrilatnog tijela aktivatora, ili namjenske vijke. Najčešće rabljeni vijak za korekciju međučeljusnih odnosa jest Weiseov vijak, koji ima oblik slova C, a ugrađuje se u aktivator uz horizontalno rezanje akrilatnog tijela te separira aktivator na maksilarni i mandibularni dio. Aktivacijom vijka postiže se retruzija frontalnih zubi i distalizacija/kočenje rasta jedne čeljusti, uz protruziju zubi i mezijalizaciju/stimuliranje rasta druge čeljusti. Vijak je relativno velik, dužine 14 mm, maksimalno se može otvarati do 5 mm, jedan puni okret iznosi 0,9 mm, a $\frac{1}{4}$ okreta 0,23 mm.



Slika 101. Weiseov vijak za korekciju međučeljusnih odnosa

Konstruirani su i vijci koji se ugrađuju u twin block, pločastu napravu koja kosim nagriznim bedemima stimulira mandibulu na mezijalni pomak. Vijci se ugrađuju obostrano, u prednju plohu nagriznog bedema gornje ploče, a imaju kosu metalnu plohu

vodilicu po kojoj klizi nagrizni greben donje ploče. Vijak se može maksimalno ekspanzirati 6 mm, a jedan puni okret ga otvara za 0,4 mm. Otvaranje vijka stimulira postupnu mezijalizaciju mandibule.

POLIMERIZACIJA

TLAČNA TOPLINSKA POLIMERIZACIJA

Klasična tlačna metoda tople polimerizacije danas se sve rjeđe koristi za izradu ortodonskih naprava, a tehničari je još ponekad koriste samo za izradu bimaksilarnih naprava. Po toj je metodi potrebno, nakon što je ortodont napravio konstrukcijski zagriz, a temeljem njega tehničar fiksator, prvo izraditi sve žičane elemente, ali ih ne fiksirati na modele. Modeli se nakon toga zasićuju vodom, namakanjem 10 minuta. Zatim se pristupa modelaciji akrilatnog tijela naprave u vosku, na način da se zagrije ploča ružičastog voska te dobro adaptira na svaki model da ocrta sve anatomske strukture na koje naprava priliježe. U vosak se apliciraju izrađeni žičani elementi i fiksiraju. Zagrijana potkovica ružičastog voska umeće se na okluzalne plohe te spaja gornji i donji model u odnosu definiranom konstrukcijskim zagrizom u fiksatoru. Tehničar nožićem zagrijavanim na plameniku zaglađuje rubove izmodelirane naprave s vestibularne i oralne strane te je šalje s modelima i fiksatorom u ordinaciju, gdje ortodont isprobava njeno dosjedanje u ustima pacijenta. Prije ulaganja u kivetu voštana se naprava očisti ispiranjem alkoholom. Dublja polovica kivete ispuni se sadrom i u nju se koso, do polovice uroni naprava tako da nepčani dio i labijalni luk budu okrenuti prema dnu kivete te se prstima zaglađuje masa. Nakon stvrdnjavanja sadre izolira se nanošenjem izolaka kistom, stavlja drugi dio kivete, puni sadrom do vrha te stavlja poklopac. Kiveta se nakon stvrdnjavanja sadre zagrijava u loncu s vrućom vodom da se otopi vosak, nakon čega se otvara, a ostaci voska ispiru nanošenjem vruće vode zaimačom. Kalupe, u kojima su ostali fiksirani žičani elementi, potrebno je izolirati izolakom te u njih nanijeti zamiješano akrilatno tijesto. Kiveta se zatvara i stavlja u stezač te postupno tlači da akrilatno tijesto pod pritiskom dobro popuni sva mjesata u kalupu, a višak izađe van. Stlačena kiveta odlaže se na 15 minuta, nakon čega se stavlja u lonac s vodom sobne temperature koji je postavljen na električno kuhalo i polagano zagrijava pola sata do temperature od 70°C, na kojoj se aktivira inicijator polimerizacije i počinje povezivanje monomernih molekula metil-metakrilata s polimerskim lancem polimetil-metakrilata. Kako je reakcija egzotermalna, može doći do porasta temperature u akrilatnom tijestu i do 200°C, pri čemu monomer ispari prije nego li se polimerizira te dobijemo poroznu akrilatnu bazu. Kako bi se to spriječilo, kiveta se zadrži u vodi na temperaturi od 70°C pola sata, čime će porast temperature u akrilatnom tijestu biti manje izražen i neće prijeći granicu ključanja monomera. Nakon toga vremena voda se postupno zagrijava do vrelišta te polimerizira još pola sata. Ukupni polimerizacijski postupak stoga traje oko dva sata, nakon čega kivetu vadimo iz lonca i ostavljamo da se polagano hladi. Kiveta se nakon hlađenja otvara, a naprava oslobađa od kalupa lomljenjem sadre nožićem i laganim udarcima maloga čekića te obrađuje glodalima, brusnim tijelima, te grubo i fino polira. Ukoliko izostane polimerizacijski postupak pri 100°C, u akrilatnoj bazi nam zaostane previše neispolimeriziranog monomera, a ako smo prebrzo zagijavali kivetu, dobijemo porozni akrilat koji je skloniji lomovima.

Pogreške pri polimerizaciji dovode do poroznosti, lomljivosti i deformacija akrilatnog tijela naprave. Poroznost nastaje zbog prenaplog podizanja temperature u kiveti, zbog čega dolazi do vrenja monomera u dubljim dijelovima akrilatnog tijela i stvaranja mjehurića koji kasnije ostaju fiksirani u akrilatu. U poroznim dijelovima moguće je naseljavanje *Candide albicans*. Do lomljivosti dođe ukoliko smo kivetu naglo hladili nakon završetka polimerizacije, zbog čega dolazi do gubitka fizikalnih svojstava akrilata i stvaranja unutrašnje napetosti. Do deformacija može doći ako smo prenaplo povećali pritisak pri tlačenju kivete s akrilatnim tijestom.



Slike 102 – 105. Kivetiranje naprave izrađene u vosku, otapanje voska kuhanjem, otvaranje kivete i ispiranje otopljenog voska



Slike 106 – 112. Priprava akrilatnog tijesta, izolacija kivete, unos akrilata, prešanje i toplinska polimerizacija



Slike 113 – 115. Otvaranje kivete i oslobađanje polimerizirane naprave od sadre

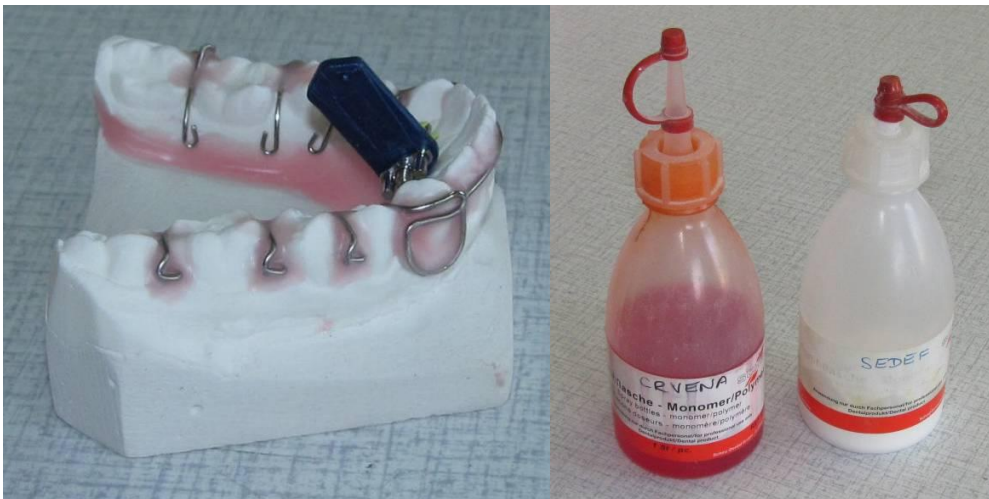SKRAĆENA POLIMERIZACIJA

Dva su osnovna tipa skraćene polimerizacije – tehnika akrilatnog tijesta i tehnika nasipanja (1). Sastav polimera koji se rabe za skraćenu polimerizaciju sličan je polimetil - metakrilatima koji se rabe za toplu polimerizaciju, no za polimerizaciju nije potrebna toplina nego kemijsku reakciju polimerizacije pokreće aktivator koji je dodan u monomernu tekućinu. Stoga se polimeri za skraćenu polimerizaciju nazivaju autopolimerizirajući, hladnopolimerizirajući ili kemijski aktivirani polimeri, a polimeriziraju pri sobnoj temperaturi. Polimerizacija je egzotermna i razvija visoku temperaturu u akrilatnom tijestu.

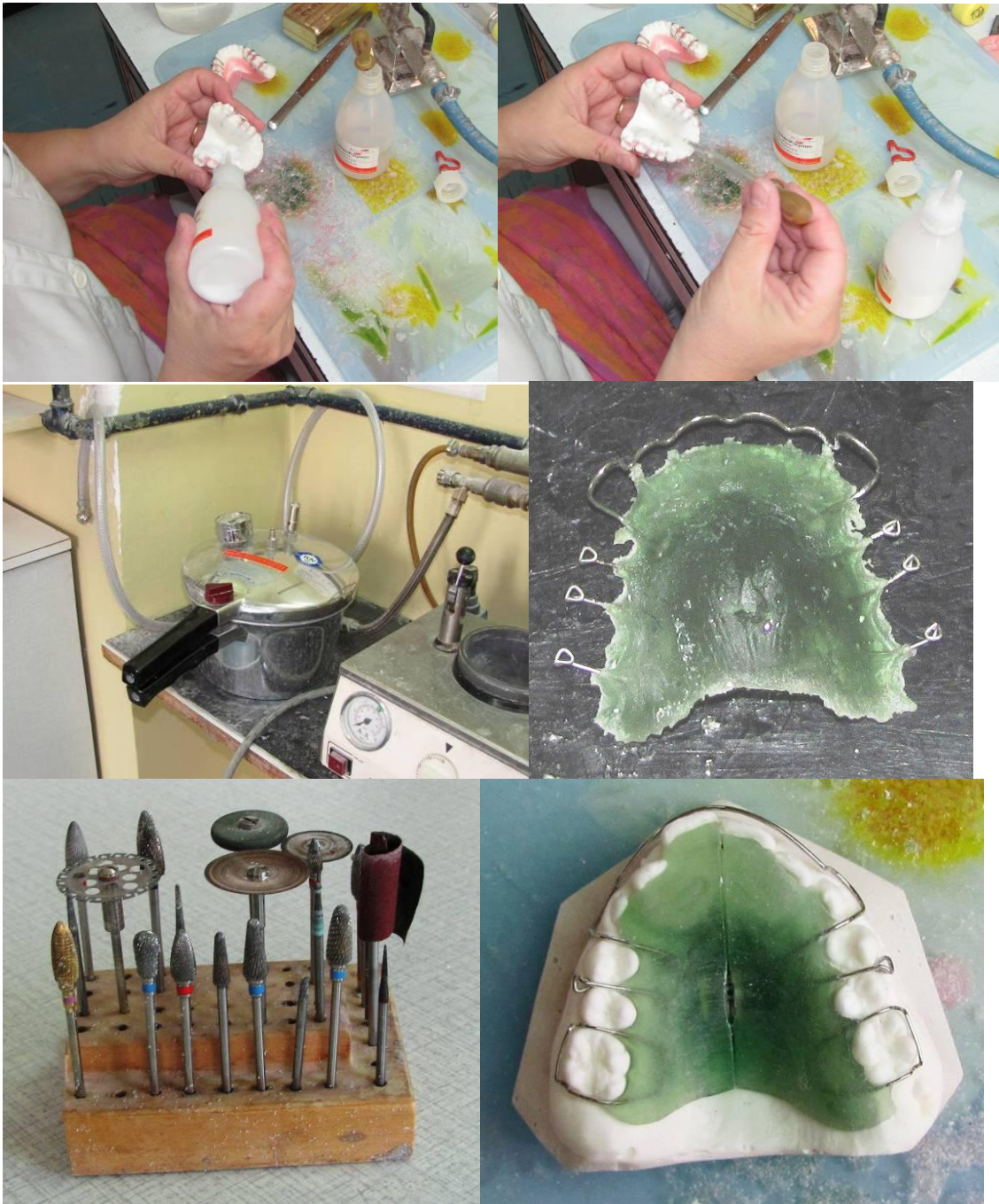Sinomimi tehnike nasipanja su štopanje, špricanje, sprej i *salt and pepper*. Sprej-tehnikom izrađuju se prvenstveno pločaste i interceptivne naprave, ali sve učestalije i bimaksilarne naprave. Nakon izrade i fiksiranja žičanih elemenata te fiksiranja vijka, modeli se uranjaju u vodu temperature 40 – 45°C na 10 minuta. Ukoliko modeli ostanu u vodi duže od 15 minuta, dolazi do dezintegracije površine modela, što može uzrokovati formiranje naslaga na površini autakrilata. Lagano vlažni modeli zatim se izoliraju izolakom koji se razmazuje po modelu kistom i pušta pola minute osušiti, nakon čega se komprimiranim zrakom može malo posušiti izolak sa žičanih elemenata i vijka. Potom se pristupa naizmjeničnom nanošenju komponenti autakrilata – praškastog polimera i tekućeg monomera, na način da se prvo nasipa prah, a onda zasićuje tekućinom. Tekućine se nanosi samo onoliko koliko prašak može apsorbirati. Polimer se nasipava iz plastične bočice koja na vrhu ima mlaznicu, a monomer se iz plastične bočice nanosi pipetom ili također pomoću mlaznice, što omogućuje lakše rukovanje i doziranje. Materijal se nanosi prvo oko zubi prekrivajući retencijske dijelove fiksnih žičanih elemenata i vijka, a na kraju se formira preostali dio nepčanog dijela ploče. Pri aplikaciji monomera i polimera model se mora držati u horizontalnom položaju. Na završenu napravu nasipa se na kraju još praškasti polimer, što ima efekt papira za upijanje mrlja jer će upiti svu suvišnu tekućinu i spriječiti kolaps akrilatne mase te osigurati dobro prianjanje. Ukoliko je u napravu ugrađen vijak, skalpelom se može zarezati rez, kuda će se nakon polimerizacije segmentirati akrilatno tijelo, što nam olakšava kasniju separaciju. Kod izrade bimaksilarnih naprava prvo je potrebno od pločice voska iskrojiti dijelove kojima ćemo izolirati područja modela koja neće obuhvaćati akrilatno tijelo. Kod reduciranog aktivatora tipa Metzelder to je cijelo područje nepca i cijelo gornje retroincizalno područje, a kod aktivatora po Grudeu gornje retroincizalno područje i početni dio nepca. Tehničar od voštane pločice izrađuje vestibularne stijenke koje će biti osnova za izradu

nagriznih bedema te ih vestibularno fiksira za zube. Za izradu bimaksilarnih naprava rabi se kombinacija metode nasipanja, kojom se zasebno izrađuju gornja i donja pločasta osnova bimaksilarne naprave, a nakon toga se modeli vraćaju u FKO fiksator i iz prethodno zamiješanog akrilatnog tijesta (obično u omjeru 2,5 dijela praha i 1 dio tekućine) modelira tijelo koje povezuje gornju i donju pločastu osnovu bimaksilarne naprave. Tijesto se zamiješa 5 -7 minuta prije nanošenja, a manipulacijsko vrijeme mu je 10 minuta. Završno oblikovanje naprave tehničar ponovno obavlja tehnikom nasipanja. Prema uputama proizvođača izmodelirane naprave se zajedno s modelima polimeriziraju uronjene u vodu u namjenskoj posudi – poliklavu, u trajanju 15-20 minuta, na temperaturi 40-45°C i pod tlakom od 2 bara. Postupak polimerizacije jednak je za tehniku nasipanja, tehniku akrilatnog tijesta i kombinaciju tih dviju tehnika. Poliklav izgleda i djeluje po principima ekspres-lonca. Postavljen je na kuhalo koje zagrijava vodu u njemu, a zatvara se hermetičkim poklopcem na kojem se nalazi ručka za manipulaciju, ulazni ventil kroz koji se u loncu podiže tlak, manometar za očitavanje tlaka u loncu te sigurnosni ventil i mehanizam za brtvljenje lonca. Kroz ulazni ventil u lonac se dovodi komprimirani zrak, čime se podiže tlak. Polimerizacijom pod tlakom smanjuje se količina neizreagiranog monomera i poroznost akrilata te povećava njegova čvrstoća i trajnost. Time se znatno skraćuje i pojeftinjuje proces izrade ortodontskih naprava jer su izbjegnute pojedine faze klasične polimerizacije, poput modeliranja tijela naprave u vosku, ulaganja u kivetu, kuhanja, zamjene voska akrilatnom, prešanja i ponovnog kuhanja radi toplinske polimerizacije, kao i potrebe za korištenjem voska za tijelo naprave te sadre za kivetiranje. Pogreška pri polimerizaciji, tj. poroznost akrilata nastaje ukoliko nisu poštivani napuci proizvođača, ako je postupak nasipanja predugo trajao, ako model nije bio zasićen vodom ili izolak prije nasipanja akrilata nije bio osušen.

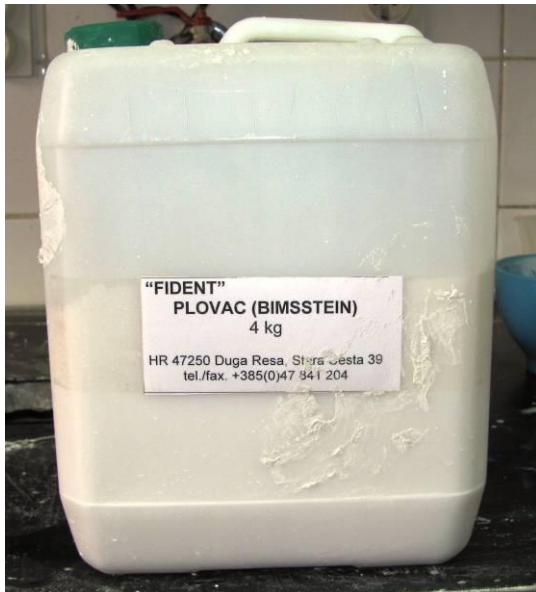
Nakon polimerizacije otisci se s ortodontskom napravom vade iz poliklava te ispiru od zaostalog voska iznad lonca s vrućom vodom koji se grije na kuhalu, pri čemu se drže položeni u sitasto držalo, a ispiru polijevanjem zaimačom s vrućom vodom. Naprava se nožićem pažljivo odvaja od modela te još jednom ispiru zaostali vosak s modela i naprave, nakon čega se hladi i obrađuje glodalima, brusnim tijelima, te grubo i fino polira.



Slike 116 i 117. Laboratorijska izrada Schwarzove ploče tehnikom skraćene polimerizacije



Slike 118 – 123. Laboratorijska izrada i obrada Schwarzove ploče



Slike 124 – 128. Poliranje Schwarzove ploče

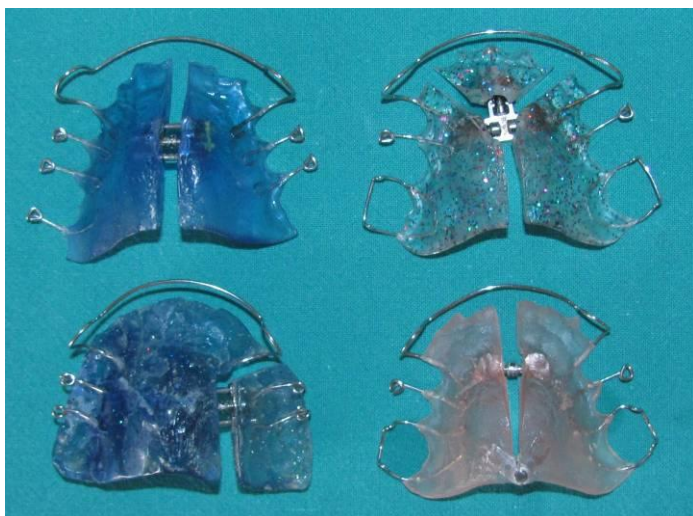Literatura:

1. Lapter V, urednik. Ortodontske naprave. Zagreb: Školska knjiga; 1992.
2. Isaacson KG, Muir JD, Reed RT. Removable orthodontic appliances. Oxford: Wright; 2002.
3. Wirtz U. Atlas of orthodontic and orofacial orthopedic technique. Ispringen: Dentaurum; 2007.
4. Graber TM, Newmann B. Removable orthodontic appliances. 2nd ed. Philadelphia: W B Saunders Co; 1984.

3. PLOČASTE NAPRAVE

SCHWARZOVA PLOČA

Schwarzova ploča je monomaksilarna mobilna aktivna ortodonska naprava. Sastoji se od baznog stabilizacijskog pločastog akrilatnog tijela, smještenog oralno, u koje se retiniraju vestibularno smješteni retencijski elementi (kvačice, labijalni luk) te aktivni elementi (vijci, opruge), koji su uglavnom smješteni oralno. Akrilatna bazna ploča u gornjoj čeljusti pokriva prednje i lateralne dijelove nepca dodirujući palatinalne plohe svih zubi, a završava distalno od zadnjeg kutnjaka. Faringealno je ploča obično reducirana i završava u području prvih molara. U donjoj čeljusti obuhvaća alveolarne nastavke i seže do prijelaza alveolarnog nastavka u podjezično područje, dodiruje jezične plohe svih zubi, a distalno završava iza zadnjeg kutnjaka. Akrilatno tijelo ima višestruku ulogu – ono je baza za retencijske i aktivne elemente, stabilizira cijelu napravu, služi kao sidrište, a može biti i aktivni dio naprave koji na zube prenosi sile stvorene aktivacijom vijaka. Akrilatno tijelo može biti ekstenzirano i na okluzalne plohe i incizalne bridove zubi formirajući nagrizne bedeme, kose plohe ili kapice. Nagriznim se grebenima podiže zagriz, kosim plohama usmjeravaju zubi i donja čeljust pri zagrizu, a kopicama sprečavaju nepoželjni pomaci zubi.



Slika 129. Tipovi Schwarzovih ploča

Originalna Schwarzova ploča bila je bez labijalnog luka, separirana po sredini i s vijkom za transversalnu ekspanziju zubnog luka, ugrađenim u sredinu ploče, a lateralno se interdentalno retinirala kugličastim ili streličastim kvačicama. Prvenstvena indikacija Schwarzove ploče jest širenje zubnog luka, odnosno ne može širiti čeljust, nego isključivo zubni luk bukalnim naginjanjem kruna zubi. Širenje gornje čeljusti moguće je postići jedino forsiranim cijepanjem po suturi mediani, cementiranom napravom s vijkom tipa Hyrax. Širenje luka Schwarzovom pločom bazira se na recipročnom širenju istim iznosom u lijevom i desnom smjeru. Za tu namjenu obično se rabi standardni Fischerov vijak. Aktivna ploča producira intermitentne sile, što znači da sile imaju opadajući

karakter do ponovne aktivacije aktivnog elementa, a pri svakom vađenju iz usta sila pada na nulu. Sile koje producira ploča aktivne su jer nastaju djelovanjem aktivnih elemenata, a prenose se na zube oralnim akrilatnim rubom ploče i aktivnim elementima. Ukupna sila kojom ploča djeluje putem vijka iznosi oko 20 N (2000 grama), što se raspoređuje na parodontne ligamente više zubi te alveolarne nastavke, a zube samo bukalno nagnje, bez mogućnosti njihovog translatornog pomaka. Stoga je idealna situacija za aplikaciju ploče postojanje oralno nagnutih lateralnih zubi koji će se pločom uspraviti. Ploče se primjenjuju u mješovitoj i trajnoj denticiji, s tim da se u mješovitoj denticiji apliciraju tek kada nikne dovoljan broj trajnih zubi za koje se ploča može retinirati. Za postizanje terapijskog učinka pločaste naprave potrebno je nositi 10–12 sati dnevno, odnosno cijelu noć i barem četiri sata dnevno. Pacijenta se uputi da je skida tijekom jela i sportskih aktivnosti. Iako ploča ima niz mogućnosti primjene, treba biti svjestan i velikih limita njezinog terapijskog učinka, posebice nemogućnosti postizanja translatornog pomaka zubi, torkviranja korjenova zubi i skeletnog širenja čeljusti.

Upotreba ploče:

- za ekspanziju zubnog luka kod blaže i umjerene zbijenosti
- za derotaciju frontalnih zubi uz mezio-distalnu redukciju cakline stripingom kod zbijenosti
- za korekciju križnog zagriz
- za uspravljanje lingvalno nagnutih lateralnih zubi
- za rješavanje obrnutog prijeklopa u fronti
- s nagriznim bedemom za podizanje zagriz u kombinaciji s fiksnom napravom
- u terapiji nepogodnih navika s rešetkom za jezik
- kod divergentne diasteme medijane s oprugama za mezijalizaciju inciziva
- za retruziju protrudiranih frontalnih zubi u klasi I
- za protruziju fronte u prvoj fazi terapije klase II/2
- kao retencijska naprava nakon završene aktivne faze ortodontske terapije
- kao držač mjesta
- kao parodontalna udlaga
- kao udlaga u terapiji temporomandibularnih poremećaja

LABORATORIJSKA IZRADA PLOČE

Za izradu ploče prvo je potrebno pacijentu u ordinaciji uzeti alginatne otiske pravilno izabranim konfekcijskim žlicama i registrat habitualne okluzije voštanom pločicom. Dentalni tehničar iz otisaka odlijeva modele zubnih lukova iz čvrste i postojane sadre te izrađuje sadreno postolje modela koje obrađuje brušenjem. Na dobivenim modelima tehničar, prema nacrtu ortodonta na radnom nalogu, prvo od elastične žice plemenitog čelika izrađuje retencijske i aktivne elemente mobilne naprave savijanjem labijalnih lukova, kvačica i opruge koje se ljepljivim voskom pričvršćuju uz modele. Modeli se zatim zasićuju vodom te izoliraju izolakom. Oralno akrilatno bazno tijelo izrađuje se postupkom skraćene polimerizacije, ravnomjernim nanošenjem tekućeg monomera i praškastog polimera te dodatno polimerizira u poliklavu. Ugradnja vijka može uslijediti ili prije nanošenja akrilata ili se vijak može ugraditi u gotovu ploču nakon polimerizacije. Ukoliko se ugrađuje u gotovu ploču, potrebno je glodalom („frezom“) na ploči ukloniti akrilat na mjestu aplikacije vijka. Pravilno pozicionirani vijak pričvršćuje se za bazu

ploče autakrilatom. Vijak na sebi ima plastični držač koji nam olakšava pravilno pozicioniranje vijka, a istovremeno ima funkciju štitnika koji prekriva glavu vijka i sprečava ulazak akrilata u navoje. Nakon polimerizacije modeli se s pločom vade iz poliklava te se ispiru zaostali vosak s modela i ploče, kojim su bili fiksirani žičani elementi i vijak za modele. U tu svrhu rabe se obični kuhinjski elementi - lonac u kojem se na kuhalu zagrijava voda, zaimača za vodu kojom se modeli zalijevaju i sitasti držak kojim se modeli drže pri ispiranju. Nakon polimerizacije tehničar kliještima odstranjuje plastični držač – štitnik glave vijka te obrađuje ploču grubim i finim brusnim tijelima, glodalima, brusnom papirnom trakom na vrtaljku, četkama od devine dlake i kolutima jelenske kože te pastama za grubo i fino poliranje, pomoću tehničarskog stolnog mikromotora i stroja za poliranje. Na kraju je još potrebno separirati ploču pomoću čeličnih diskova kako bi vijak mogao djelovati. Ploča se iz zubotehničkog laboratorija transportira u ortodontsku ordinaciju, aplicirana na modelu kako bi se spriječili njezini lomovi i deformacije. Ortodont isprobava dosjedanje ploče u ustima pacijenta, uklanja eventualne suviške i oštre rubove akrilata, adaptira kvačice, aktivira opruge i labijalni luk te ubrušava akrilat na mjestima gdje je potrebno pomicati zube. Pri predaji naprave pacijentu se daju upute o nošenju i aktivaciji vijka, dinamici kontrolnih pregleda te oralnoj higijeni, a modeli s vidljivo istaknutim brojem kartona pacijenta arhiviraju se u modeloteku.

MODIFICIRANE PLOČASTE NAPRAVE

Najčešće modifikacije Schwarzove ploče:

- Y i T-ploče
- ploča za nepogodne navike
- ploče s nagrznim bedemom
- kombinacija s ekstraoralnim vlakom: akrilatno cerviko–okcipitalno sidrište (ACCO)
- retencijske pločaste naprave
- dvojne ploče

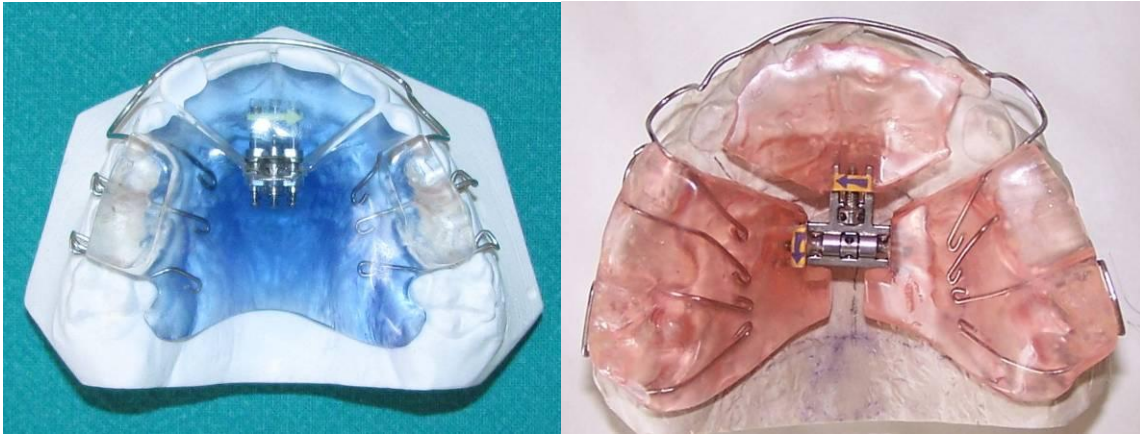T-PLOČA

Naziv T-ploča označava transverzalno rezanje gornje Schwarzove ploče netom iza postraničnih sjekutića ili u predjelu očnjaka i ugradnju samo vijka za protruziju fronte. Indikacije za primjenu T-ploče jesu situacije kada je potrebno protrudirati sjekutiće bez trasverzalne ekspanzije zubnog luka, što susrećemo kod obrnutog pregriza inciziva i pokrovnog zagrizu. Pomoću T-ploče moguće je dvofazno tretirati malokluziju klase II/2 – prvo se protrudiraju sjekutići, a onda se funkcionalnom napravom korigira sagitalni međučeljusni nesklad.

Y-PLOČA

Y-ploča rezana je u obliku slova Y, a prednji akrilatni segment može obuhvaćati samo sjekutiće, no rez može ići i po sredini očnjaka ili distalno od očnjaka. U nju se ugrađuju dva vijka koja povezuju svaki lateralni segment s prednjim segmentom. Aktivacija vijaka

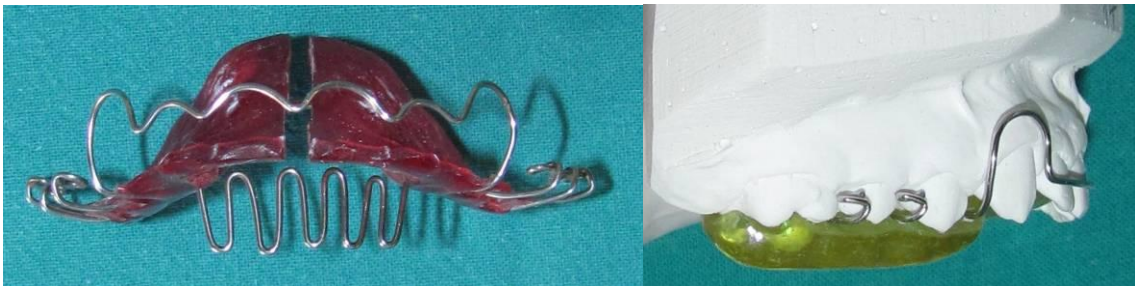istovremeno protrudira frontalne zube i transverzalno ekspandira zubni luk te nije potreban zaseban vijak za transverzalu. Ukoliko rez ploče ide iza očajnika, ne ekspandiramo interkanini segment. Umjesto dva vijka u Y-ploču možemo ugraditi trosmjerni vijak za ekspanziju u transverzalnom i sagitalnom smjeru. Prvenstvena indikacija za primjenu Y-ploče jest suženi maksilarni zubni luk s distopično smještenim očajnicima i manjkom prostora za njihov smještaj u zubnom luku, uz retruziju frontalnih zubi.



Slike 130 i 131. T i Y-ploča

PLOČA ZA NEPOGODNE NAVIKE

Ploča za terapiju nepogodnih navika, poput infantilnog gutanja ili sisanja prsta, modifikacija je Schwarzove gornje ploče koja u nepčani akrilat ima ugrađenu rešetku za jezik, a labijalni luk je girlandiformni te stimulira retruziju i ekstruziju frontalnih zubi radi zatvaranja dentoalveolarnog otvorenog zagrizu i retrudiranja protrudirane fronte. Ukoliko je potrebna transverzalna ekspanzija, nepčani se akrilat separira po sredini i ugrađuje vijak za transverzalu ili Coffinova opruga.



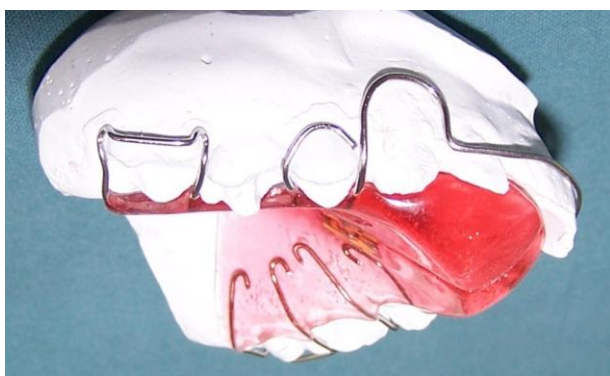Slike 132 i 133. Ploča za nepogodne navike i nagrizna ploča

NAGRIZNA PLOČA

Ravni nagrizni bedem ugrađuje se u ploču kada želimo dezartikulirati zagriz pacijenta. Najčešće se rabi u kombinaciji s fiksnom ortodontskom napravom u suprotnoj čeljusti, u slučajevima obrnutog pregriza inciziva, križnog, škarastog te dubokog zagriz. Nagrizni greben moguće je staviti na prednje ili stražnje zube.

HOTZOVA PLOČA

Hotzova ploča je modifikacija gornje Schwarzove ploče koja u frontalnom palatinalnom dijelu ima nagrizni bedem s kosom plohom zakošenom vestibularno, a prvenstveno se koristi u terapiji kl II/1, s dubokim zagrizom u kasnoj fazi mješovite denticije. Iako sadrži kosu plohu, ne pripada skupini interceptivnih naprava – kosina, već skupini „*bite jumping*“ naprava. Pojam *bite jumping* uveo je Kingsley 1880. godine, a predstavlja princip „preskakanja“ zagriz iz distalnog u mezijalni zagriz, vođenjem mandibule pomoću kose plohe. Pomoću kosog nagriznog bedema ploča usmjerava mandibulu u željeni prednji položaj koji se postupno fiksira zbog usporednog podizanja zagriz izrastanjem dezartikuliranih molara. Protrudirana gornja fronta retrudira se labijalnim lukom, uz obavezno ubrušavanje akrilata retroincizalno, a ugradnjom vijka u nepčani dio naprave, uz rezanje akrilatnog tijela po sredini, moguće je istovremeno i transverzalno ekspanirati zubni luk. Opisanim se aktivacijama istovremeno postiže korekcija u sagitalnom i vertikalnom smjeru. Frontalni kosi nagrizni greben postupno se nadograđuje brzovezujućim autaktilatnom u ustima pacijenta i ne smije biti glatka ravna ploha. Periodi nadograđivanja akrilatnog grebena određuju se individualno, prema situaciji na pacijentu. Kontraindikacija za primjenu Hotzove ploče jesu protrudirani donji incizivi, mali horizontalni pregriz inciziva i otvoreni zagriz.



Slika 134. Hotzova ploča

PLOČA S EKSTRAORALNIM VLAKOM

Akronim ACCO označava akrilatno cerviko-okcipitalno sidrište (*Acrylic Cervico Occipital Anchorage*), odnosno kombinaciju gornje ploče s ugrađenim oprugama za

distalizaciju prvih trajnih molara i ekstraoralnog vlaka putem obraznog luka – *headgear*, u terapiji anomalija klase II. Kreatori filozofije ACCO jesu Margolis i Cetlin.

DVOJNE PLOČE

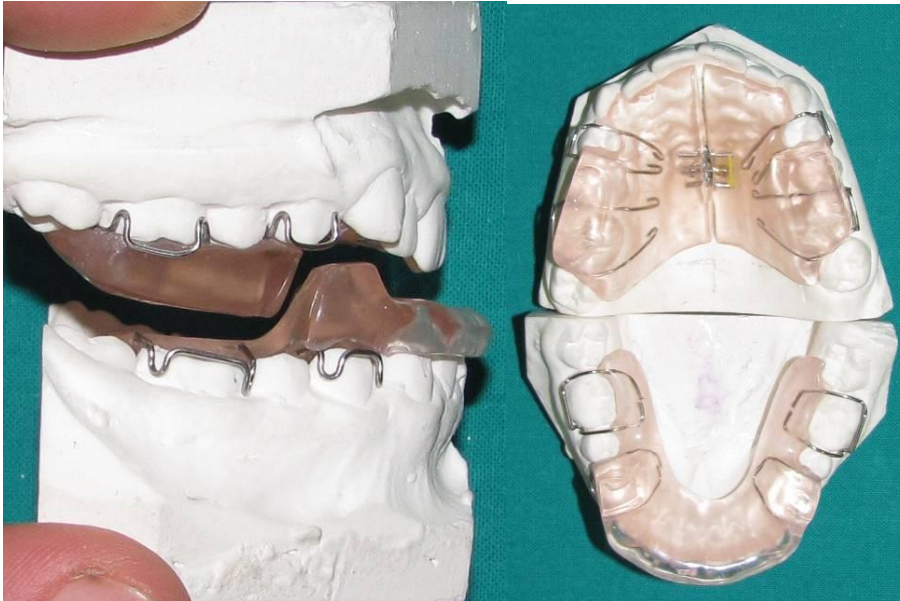
Postoje razne modifikacije dvojnih ploča, nazvane uglavnom po autorima (Schwarz, Müller, Sander, Schaneng, Planas, LS Duoblock po Legeru i Soerensenu, Göttingen Pro-Stab po Jähnigu, Twin block po Clarku). Takve mobilne naprave sastoje se od gornje i donje ploče koje su retencijskim elementima fiksirane za pojedini zubni niz, a međusobni im je odnos određen kliznim elementima ugrađenim na osnovi konstrukcijskog zagriža u korigiranom intermaksilarnom odnosu. Dvojne ploče objedinjuju prednosti pločastih aktivnih naprava i pasivnih funkcionalnih naprava (aktivatora), za istovremenu korekciju sagitalnih, vertikalnih i transverzalnih anomalija, a prednost im je u mogućnosti odvojenog širenja gornjeg i donjeg luka. Istovremenim tretiranjem u sagitalnoj, vertikalnoj i transverzalnoj dimenziji skraćuje se vrijeme ukupne terapije. Mogu se nositi i pri jelu, a pri svakom zagrižu ili pokretu gutanja pacijent zatvara usta te pomiče mandibulu naprijed pa se na taj način vrši stimulacija pregradnje temporomandibularnog zgloba i mandibule.

TWIN BLOCK

Twin block je popularizirao Clark, a naprava je učestalo rabljena u terapiji anomalija klase II. Izrađuje ga dentalni tehničar u laboratoriju temeljem modela i konstrukcijskog zagriža. Sastoji se od gornje i donje ploče koje se kvačicama retiniraju na pojedini zubni luk te nagriznih bedema. Akrilatni nagrizni bedem (blok) debljine 5 mm u maksili se nalazi na premolarima i prvom molaru, a u mandibuli na očnjaku i premolarima. Kose plohe od 70° na nagriznim bedemima maksilarnog i mandibularnog dijela naprave koncipirane su tako da njihova interakcija producira pomak mandibule prema naprijed i povećava vertikalni razmak među čeljustima. Vrlo je važno da bedemi ne budu preniski jer niski bedemi omogućuju pacijentu da grize bedemom na bedem, bez mezijalnog pomaka mandibule. Prisutnost ili odsutnost akrilatnog bedema određuje erupciju prednjih ili stražnjih zubi. Ubrušavanjem bedema stimulira se izrastanje donjih lateralnih zubi. Korekcija anteroposteriorne dimenzije postigne se obično u 3–6 mjeseci, a u sljedećih 6 mjeseci postiže se korekcija vertikalne dimenzije. Prednost naprave je što dozvoljava potpunu mandibularnu pokretljivost, brzu prilagodbu i dugotrajno nošenje, a nedostatak je protruzija donjih inciziva i lateralno otvoreni zagriž. Optimalno vrijeme terapije twin blockom je za vrijeme ili malo nakon pubertalnog vrhunca rasta. Terapija u tom periodu producira bolje rezultate - koji uključuju veći skeletni doprinos korekciji molara, veće povećanje u totalnoj dužini mandibule i visini ramusa te većem posteriornom usmjerenju rasta kondila (1 - 3). Naprava se može cementirati na tjedan dana da se pacijent u tom periodu navikne na protrudirani položaj.

Postoji i twin block za terapiju anomalija klase III, gdje je kosina pod kutem od 70° okrenuta u suprotnom smjeru, akrilatni blok u maksili nalazi se na premolarima, a u mandibuli na drugom premolaru i prvom molaru. Učinak mu je dentaolveolarna

kompenzacija protruzijom gornjih inciziva i retruzijom donjih inciziva te postrotacija mandibule i povećanje vertikalne dimenzije lica.



Slike 135 i 136. Twin block

RETENCIJSKE PLOČASTE NAPRAVE

Retencijske naprave izrađuju se nakon završetka aktivne faze ortodontske terapije, mogu biti mobilne ili fiksne, a njihov odabir ovisi o vrsti anomalije, dužini aktivnog razdoblja terapije i dobi pacijenta. Osim za stabilizaciju, služe i za sjedanje okluzije („*settling*“). U početku se nose neprestano, danju i noću, zatim se nošenje reducira samo na noć, a onda svaku drugu noć pa nekoliko puta tjedno. Retencijska naprava mora ispuniti sljedeće zahtjeve:

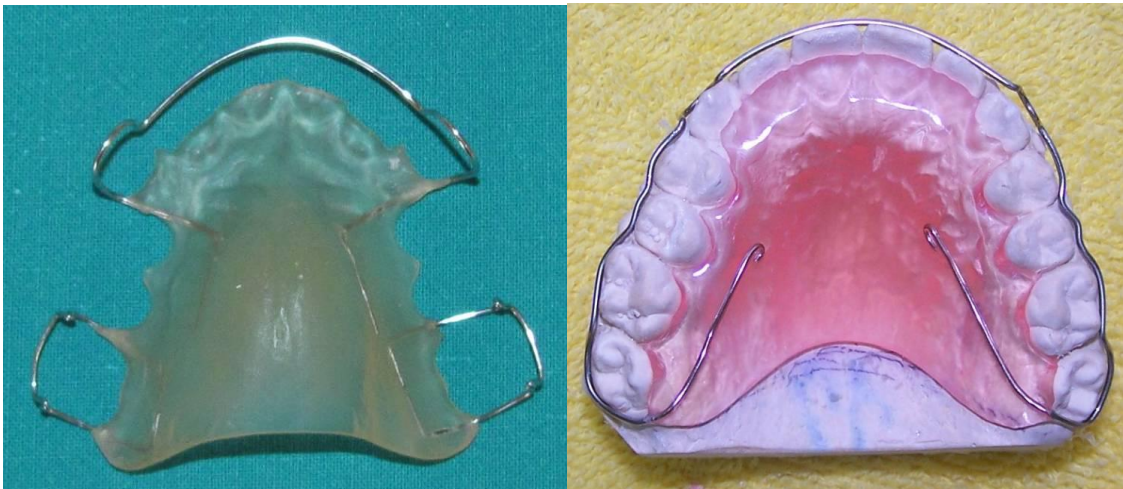
- Omogućiti zadržavanje zubi u željenoj poziciji
- Omogućiti fiziološke pomake zubi
- Omogućiti oralnu higijenu
- Odgovarati estetskim i funkcionalnim zahtjevima

Od mobilnih pločastih retencijskih naprava najčešće se koriste Hawleyeva i *wraparound* ploča.

HAWLEYJEVA PLOČA

Predstavlja modifikaciju Schwarzove ploče s labijalnim lukom i Adamsonim kvačicama na prvim molarima. Akrilatno tijelo u cijelosti pokriva oralne plohe gornjeg i donjeg zubnog luka i alveolarne nastavke. Može imati nagrizni greben na lateralnim zubima, koji dezartikulira zagriz u terapijske svrhe i tako rasterećuje zglob i reducira mišićnu aktivnost. Umjesto labijalnog luka može imati kukice na koje se kvače gumice koje prelaze s lijeve na desnu stranu frontalnih zubi. Labijalni je luk najčešće klasičan i izlazi

između očnjaka i premolara, no u slučajevima kada smo terapiju proveli s ekstrakcijom premolara kako bismo spriječili otvaranje zatvorenih ekstrakcijskih prostora, labijalni luk može izlaziti između postraničnog sjekutića i očnjaka te raditi horizontalnu petlju oko očnjaka i vertikalnu oko postraničnog sjekutića (tzv. Rickettsov labijalni luk) ili labijalni luk može biti i zalemljen za Adamsove kvačice na prvim molarima. Labijalni luk može imati i zalemljene i obuhvatne kvačice za prve premolare. Ako je potrebno sjedanje okluzije distalnih segmenata, može se ubrušavati akrilat oko ciljanih zubi, a na isti način može služiti i za podizanje zagrizu jer tankim akrilatnim nagriznim grebenom dezartikulira frontu. Pri indiciranju Hawleyevog retainera treba biti oprezan jer on otvara zagriz.



Slike 137 i 138. Hawley (lijevo) i *Wraparound* retainer (desno)

WRAPAROUND

Wraparound (clip-on, cirkumferentni, omotni retainer) također je modifikacija Schwarzove ploče. Akrilat pokriva oralne plohe zubi i alveolarnih nastavaka, a labijalni je luk ekstenziran do zadnjeg molara, iza kojeg ulazi oralno u akrilatno tijelo gdje se retinira. Radi pojačane stabilizacije naprave labijalni luk može imati manju petlju, može se izrađivati od deblje čelične žice (0,8 mm) i valovito slijediti konture zubi i interdentalnih prostora. Iz stog razloga može biti i obložen akrilatom ili se može dodatno fiksirati tanjom žicom (0,5 mm) koja izlazi iz akrilata između lateralnih sjekutića i očnjaka. Prvenstveno je indiciran za sjedanje zagrizu, zatvaranje otvorenih interproksimalnih područja preostalih nakon uklanjanja prstenova sa stražnjih zubi te za održavanje zatvorenih prostora popunjenih nakon ekstrakcije premolara jer labijalni luk ne izlazi između očnjaka i premolara, te u parodontološkim slučajevima. Kako bi se omogućilo bolje sjedanje zagrizu, može se ubrušavati aproksimalni akrilat. Kod njega je slabija stabilizacija, manje je udoban od Hawleya, ali više udovoljava estetskim zahtjevima. Najveća je prednost *wraparound* retainera što nema kvačice čije žice prolaze okluzalno, onemogućavajući sjedanje zubi u okluziju i preuzimanje funkcionalnog opterećenja. Može se primijeniti i za korekciju rezidualnih blažih oblika zbijenosti u fronti, nakon završene ortodontske terapije.

Literatura:

1. Toth LR, McNamara JA Jr. Treatment effects produced by the twin-block appliance and the FR-2 appliance of Fränkel compared with an untreated Class II sample. *Am J Orthod Dentofacial Orthop.* 1999;116:597-609.
2. Sidlauskas A. The effects of the twin-block appliance treatment on the skeletal and dentolaveolar changes in Class II Division 1 malocclusion. *Medicina (Kaunas).* 2005;41:392-400.
3. Jena AK, Duggal R, Parkash H. Skeletal and dentoalveolar effects of Twin-block and bionator appliances in the treatment of Class II malocclusion: a comparative study. *Am J Orthod Dentofacial Orthop.* 2006;130:594-602.

4. MOBILNE FUNKCIONALNE NAPRAVE

KONSTRUKCIJSKI ZAGRIZ

Konstruktivski zagriz predstavlja kliničku fazu u izradi bimaksilarnih naprava, u kojoj određujemo položaj i odnos mandibule prema maksili i stupanj aktiviranja mišića. Aktivnost mišića postiže se korekcijom, najčešće u sagitali i vertikali. Korekcija u transverzali radi se jedino kada postoji nepodudaranje sredina gornje i donje čeljusti, koje je posljedica devijacije mandibule, a ne položaja zuba. Polazište uzimanja konstruktivskog zagriza jest stanje fiziološkog mirovanja. Dok je mandibula u tom položaju, slobodni interokluzijski prostor u području sjekutića iznosi od 1 do 3 mm. Konstruktivski zagriz ovisi o vrsti naprave, tipu malokluzije, obrascu rasta, starosti pacijenta i toleranciji zglobova. Zlatno pravilo kaže da suma korekcija u sagitali i vertikali ne bi trebala biti veća od 10 mm, odnosno ako je veći sagitalni pomak, mora se smanjiti vertikalno otvaranje.

SAGITALNI POMAK

Najveći dopušteni anteriorni pomak mandibule kod malokluzija klase II mora biti oko 3 mm posteriornije od maksimalnog protruzijskog položaja. U praksi to znači da se prosječno sagitalno aktivira za 4-6 mm, odnosno za 1,5 širine premolara. Sa svakim milimetrom povećanja pomaka mandibule naprijed povećavaju se i sagitalne sile na čeljusti. Za konstruktivski je zagriz optimalan pomak mandibule naprijed obično pola individualnog maksimalnog raspona.

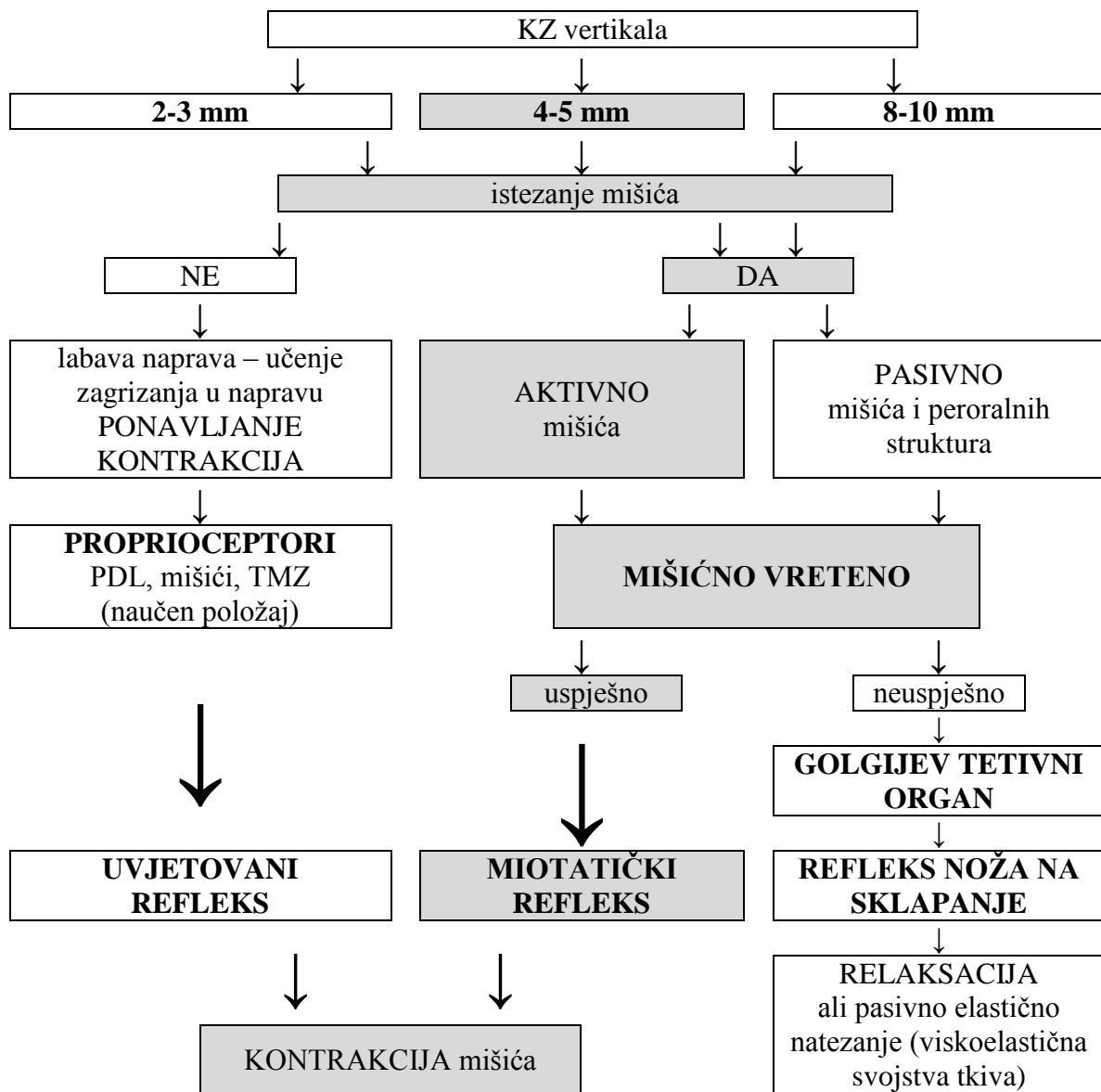
VERTIKALNO OTVARANJE

Tri su osnovna koncepta iznosa vertikalnog otvaranja: (1) minimalno (2-3 mm iznad fiziološkog mirovanja), (2) umjereno (4-5 mm) i (3) ekstremno (8-10 mm), a aktiviraju različite neurofiziološke mehanizme. Optimalno je otvaranje konstruktivskog zagriza 2 mm iznad individualnog položaja fiziološkog mirovanja. Kako slobodni interokluzalni prostor često može biti i 2-3 mm u području molara, a 4-5 mm u području inciziva, poželjno je otvaranje zagriza u području molara 4-5 mm, a u području inciziva do 7 mm. Kod dentoalveolarnog otvorenog zagriza konstruktivski se zagriz minimalno podiže u vertikali – samo za debljinu lateralnog nagriznog aktilata. Tijekom terapije akrilat se ne izbrušava s okluzalnih ploha lateralnih zubi, čime se sprečava njihovo nicanje i daljnje otvaranje zagriza, a prednji su zubi slobodni za izrastanje.

TRANSVERZALNA KOREKCIJA

Kod transverzalne diskrepancije, pri uzimanju se izvrši hiperkorekcija, odnosno mandibula se usmjeruje malo preko sredine čeljusti u suprotnu stranu. Posebno treba imati na umu da se ne radi o dentalnom pomaku sredine - bilo gornje, bilo donje čeljusti. Postoji li dentalni pomak u transverzali, korigira se nakon funkcijske naprave. Najčešći je uzrok devijacije mandibule prerani kontakt u području mliječnih očajnika.

S obzirom na veličinu vertikalne aktivacije, tri su neurofiziološka koncepta djelovanja aktivatora (1).



Slika 139. Neurofiziologija konstrukcijskog zagriža

1. MINIMALNO VERTIKALNO OTVARANJE (2-3 mm)

To je najčešći tip konstrukcijskog zagriža. Zagovornici ove metode izrade konstrukcijskog zagriža vjeruju da prisutstvo labavog aktivatora ne uzrokuje istežanje mišića, već povećava frekvenciju refleksnih kontrakcija žvačnih mišića koje se manifestiraju zagrizom u napravu. Kako naprava labavo stoji u ustima i ima tendenciju ispasti, pacijent mora zagristi u nju da bi je vratio na mjesto. Proprioceptori u peridontnom ligamentu (PDL), temporomandibularnom zglobo (TMZ) i žvačnim mišićima registriraju taj zagriz te putem trigeminusa šalju signale u mozak. Stalnim ponavljanjem te radnje formira se uvjetovani refleks, čime se pacijent nauči na novi položaj mandibule i više o tome ne razmišlja. Kada se u terapiji malokluzija klase II mandibula potaknuta uvjetovanim refleksnom pomakne mezijalno da zagrije u napravu,

aktiviraju se mišići i prenose silu na maksilu. Sile koje se potaknu tim načinom rezultiraju kočenjem rasta maksile i distalizacijom gornjih inciziva. Istovremeno je mandibula stimulirana u rastu, uz protruziju donjih inciziva.

2. SREDNJE VERTIKALNO OTVARANJE (4-5 mm)

Srednje povećanje vertikale uzrokuje aktivno istežanje mišića, zbog čega se aktivira mišićno vreteno koje aktivira miotatički refleks i uzrokuje kontrakciju mišića čija se sila prenosi na čeljusti i zube. Ta je povećana vertikala potrebna jer se naprave nose većinom noću, kada je položaj fiziološkog mirovanja veći. Zbog toga povećani interokluzijski prostor osigurava nastanak miotatičkog refleksa i kad je muskulatura tijekom spavanja opuštenija.

3. EKSTREMNO VERTIKALNO OTVARANJE (8-10 mm)

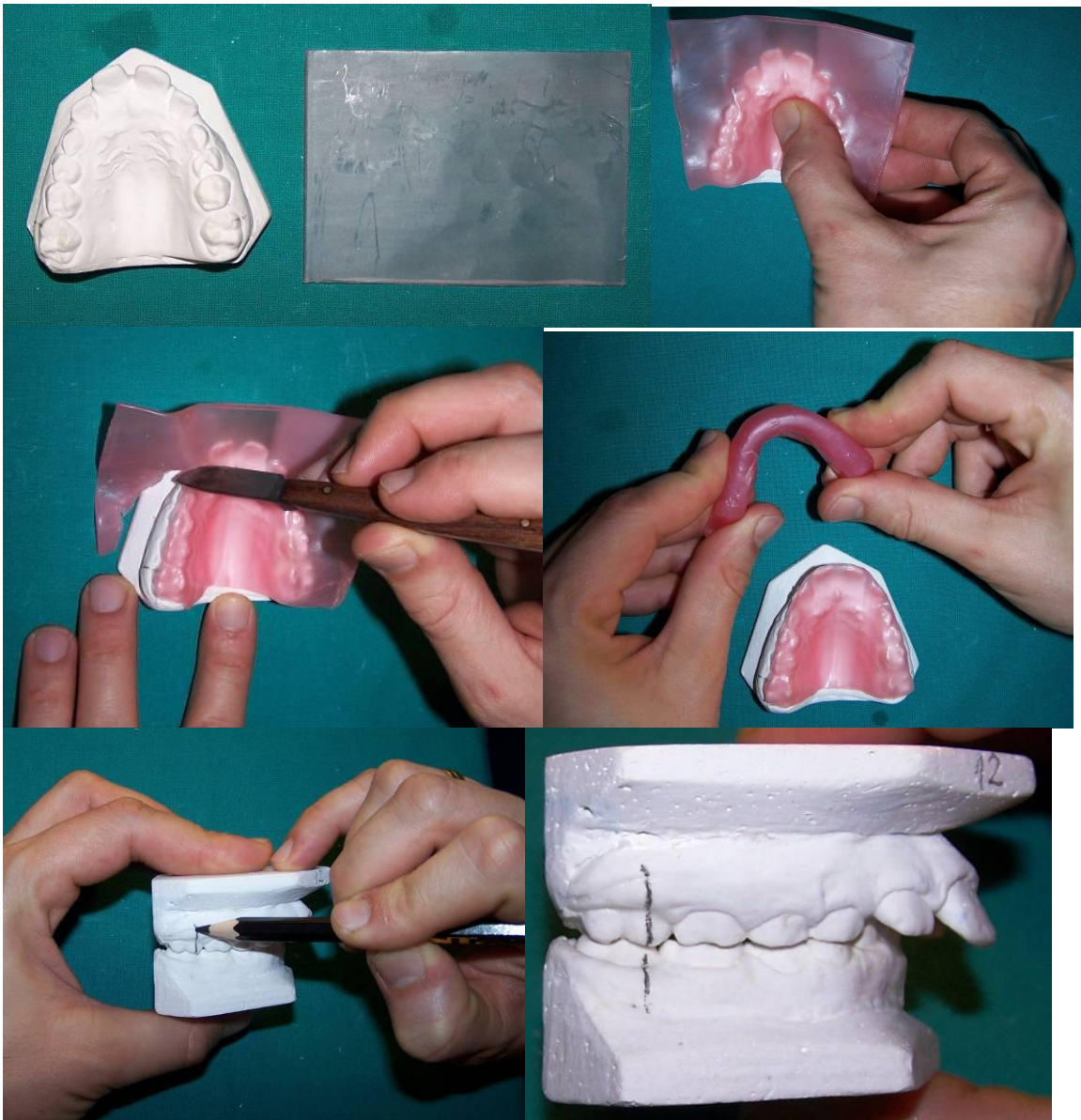Kod ekstremnog vertikalnog otvaranja, preveliko aktivno istežanje mišića aktivira mišićno vreteno, no zbog prevelikog istežanja ne uspijeva se aktivirati miotatički refleks, već se aktivira Golgijev tetivni organ koji uzrokuje opuštanje mišića. Taj mehanizam poznat je pod nazivom „refleks noža na sklapanje“. Izvor sile za djelovanje naprave stoga nije kontrakcija mišića, već visokoelastična svojstva istegnute perioralne strukture. Funkcionalni značaj ovog refleksa jest zaštita prekomjernog opterećenja i sprečavanje štetne kontrakcije naspram jakih istežujućih sila.

IZRADA KONSTRUKCIJSKOG ZAGRIZA

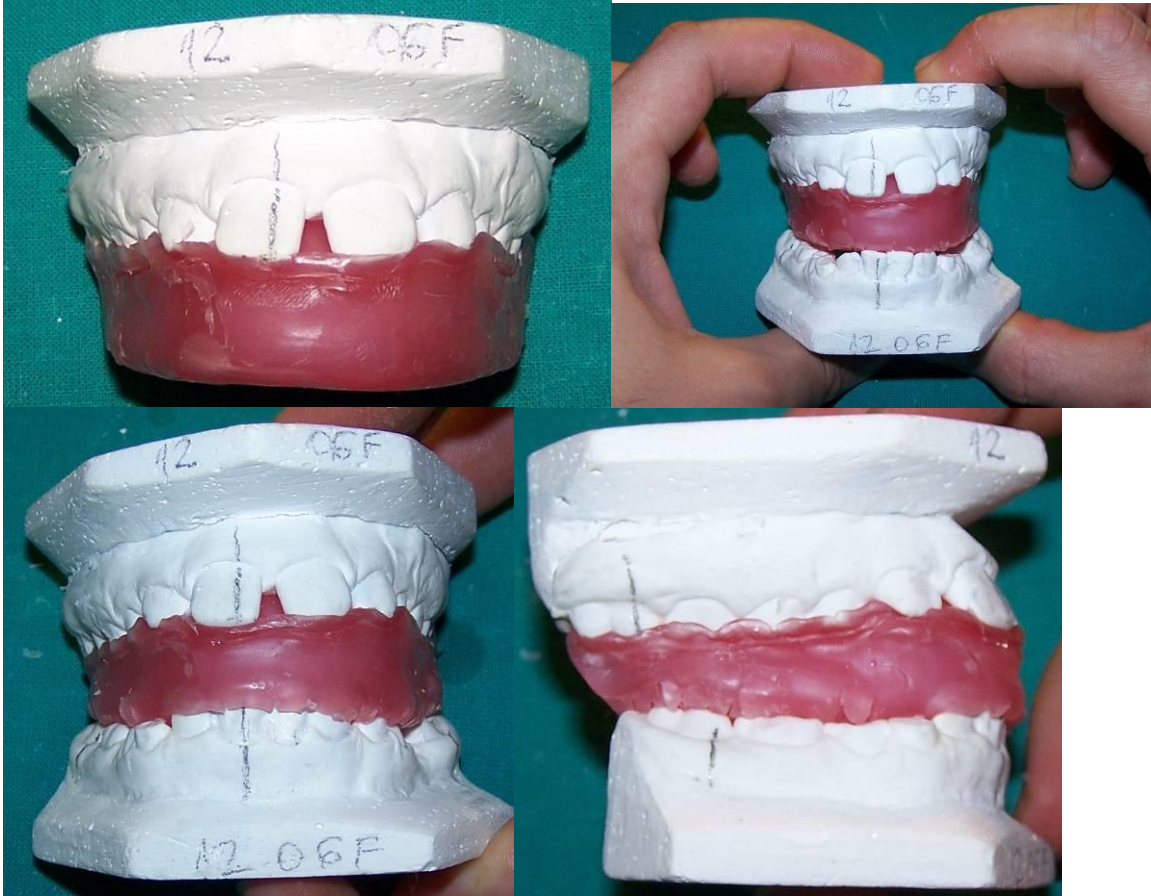
Nakon uzimanja anatomskih otisaka tehničar izlijeva sadrene modele i izrađuje voštani bedem. Za njegovu izradu prvo se odreže komad pločice ružičastog voska tako da u suvišku obuhvaća cijeli gornji zubni niz. Vosak se zatim omekša zagrijavanjem i pritiskanjem prstima adaptira na vodom zasićeni gornji sadreni model te nožićem obreže višak voska u razini vestibularnih bridova zubi. Od drugog se komada voštane pločice, nakon njegovog omekšavanja zagrijavanjem, savije smotuljak koji se zagrije i adaptira okluzalno na prethodno načinjenu voštanu pločicu te s njom spoji obradom zagrijanim nožićem, s palatinalne strane. Bedem se isparalelizira s okluzalnom ravninom zagrijavanjem i pritiskanjem uz radnu plohu stola. Na tržištu su dostupne i gotove potkovice ružičastog voska koje zamjenjuju individualno načinjeni voštani smotuljak. Nakon izrade se modeli s voštanim bedemom šalju u ordinaciju.

Ortodont kontrolira u ustima pacijenta odgovara li habitualna okluzija onoj koju je registrirao voštanom pločicom pri uzimanju otisaka. Zatim se na modelu ucrtaju tri osnovne linije koje daju lakši uvid u inicijalni i korigirani odnos gornje prema donjoj čeljusti – obostrano, po jedna u području prvih molara i jedna po sredini jednog središnjeg sjekutića. Linije se dodatno mogu ucrtati i po sredini lijevog i desnog očnjaka. Pacijenta se uvježba da zagrije u željeni korigirani okluzalni odnos koji planiramo registrirati konstrukcijskim zagrizom. Kako su voštani bedemi gotovo uvijek vertikalno predimenzionirani, preporučljivo je vertikalno ukloniti višak bedema, do razine nešto iznad definitivne visine konstrukcijskog zagrizu, te ga onda razmekšati na plameniku bez zarezivanja nožićem. Bedem se umeće pacijentu u usta, postavlja na gornji zubni luk i pridržava lijevom rukom, dok se desnom mandibula vodi za bradu da pacijent zagrije u položaju s korigiranom sagitalnom i, eventualno, horizontalnom dimenzijom te se pacijentu kaže da zagrije u bedem do vertikalnog iznosa koji ortodont želi. Stupanj

korekcije zagrizu kontrolira se u sve tri dimenzije vađenjem bedema iz usta i umetanjem na modele, orijentirajući se po prethodno ucrtanim referentnim linijama. Ukoliko nismo zadovoljni stupnjem korekcije, postupak se ponavlja u ustima i ponovno kontrolira na modelu. Neki ortodonti konstrukcijski zagriz inicijalno konstruiraju na studijskim modelima, a definitivno ga postižu u ustima pacijenta. Modeli s konstrukcijskim zagrizom šalju se u dentalni laboratorij, gdje tehničar modele fiksira u fiksatoru i izrađuje funkcijsku napravu.




Slike 140 –145. Izrada zagriznog bedema i konstrukcijskog zagrizu



Slike 146 –149. Izrada zagriznog bedema i konstrukcijskog zagriza

FIKSATOR

Fiksator je naprava koja u procesu izrade mobilnih funkcionalnih naprava održava međučeljusni odnos u položaju dobivenom konstrukcijskim zagrizom. Najjednostavniji način izrade fiksatora je tzv. sadreni fiksator, a izrađujemo ga pomoću metalnog kalupa koji izoliramo te u njega ulijemo sadru. Stražnji rubovi radnih modela izoliraju se vazelinom te se modeli zajedno sa zagriznom šablonom uranjaju, okomito sa stražnje strane, u meku sadru do dubine od oko 5 mm. Nakon stvrdnjavanja modeli se vade iz kalupa u kojem ostaje „ključ“ - koji reproducira međučeljusni odnos definiran konstrukcijskim zagrizom. Pogreške pri izradi sadrenog fiksatora mogu biti: nesigurna fiksacija ukoliko su modeli bili plitko uronjeni, narušavanje međučeljusnih odnosa ako dođe do pomicanje zagrizne šablone te lomovi pri vađenju ako su modeli bili potkopani ili nedovoljno izolirani. Danas se uglavnom koristi FKO fiksator. Kratica FKO je akronim od njemačkog izraza *Funktionale Kieferortopedie* - funkcionalna čeljusna ortopedija. To je, u stvari, modificirani okludator u koji se modeli fiksiraju sadrom, pozicionirani postrance, čime se tehničaru omogućuje i faringealni pristup pri modeliranju naprave.



Slike 150 – 153. Rad s FKO fiksatorom

AKTIVATOR

Aktivator je po svom osnovnom dizajnu mobilna pasivna bimaksilarna intraoralna naprava koja se aktivira djelovanjem mišića pa je zbog toga nazivamo funkcionalna ili miofunkcionalna naprava. Mišiće na aktivnost potiče konstrukcijski zagriz, postupak u tijeku izrade akrilatnog tijela naprave kojim se odredi međučeljusni odnos u sagitali, verikali i transverzali. Aktivator uglavnom nema ugrađenih retencijskih kvačica, već ga u ustima retinira sam pacijent voljnim zagrizom u reljef okluzalnih ploha otisnutih u akrilatno tijelo. Zagrizanjem u akrilatno tijelo dolazi do istezanja, odnosno promjene metrike žvačnih mišića bez promjene tonusa (**izotonička kontrakcija**; grč: isos = isti; tonus = napetost), a neuromuskularnim refleksom mišići se žele vratiti u svoj prvobitni nerastegnuti oblik, zbog čega se kontrahiraju, odnosno mijenjaju tonus (**izometrička kontrakcija**; grč: isos= isti; metron = dužina). Upravo ta kontrakcija mišića producira sile koje se putem akrilatnog tijela i labijalnih lukova prenose na zube, alveolarnu i bazalnu kost, uzrokujući njihov pomak i pregradnju. Ukoliko se u aktivator dodaju aktivni elementi poput vijka i opruga, on, osim miofunkcionalne, postaje i aktivna naprava. Za djelovanje aktivatora potreban je potencijal skeletnog rasta, kojeg koristimo

za korekciju malokluzije, te ga najčešće rabimo u periodu pubertetskog ubrzanja rasta, odnosno u kasnoj mješovitoj denticiji, u dobi od 10. do 12. godine.

Dizajnirane su mnoge inačice aktivatora, uglavnom nazvane po autorima, a možemo ih svrstati u tri osnovne skupine – klasične, reducirane i elastične. Klasični aktivator ima labijalni luk i veliko akrilatno tijelo koje oblaže sve oralne plohe zubi, a najpoznatiji je predstavnik te skupine Harvold–Woodsideov aktivator. Reducirani aktivatori imaju reducirano akrilatno tijelo kako bi djeci olakšali nošenje, a najpoznatiji su predstavnici te skupine Metzelderov i Grudeov aktivator. Metzelder ima reducirano cijelo nepce, a Grude frontalni dio u koji su ugrađena četiri žičana trna koja formiraju rešetku za jezik radi sprečavanja nepogodne navike interponiranja jezika između zubi. Elastični aktivatori imaju horizontalno separirano tijelo na maksilarni i mandibularni dio, između kojih su umetnuti elastični dijelovi poput opruga (Sanderov opružni aktivator) ili gumenih cjevčica (Stockfischov kinetor). Filozofija elastičnih aktivatora je da se elastičnim elementima pojača učestalost mišićnih kontrakcija te time unaprijedi djelotvornost naprave. Zbog kompliciranije izrade elastični se aktivatori danas rjeđe koriste. Kako bi bio djelotvoran, aktivator se mora nositi 10 -12 sati dnevno, odnosno cijelu noć i barem četiri sata danju. Pacijenta se instruiira da aktivator čisti četkicom i pastom za zube, a kad nije u ustima, odlaže u suhu posudu. Redovne ortodontske kontrole i adaptacije aktivatora zakazuju se svakih dva do tri mjeseca. Ubršavanjem akrilatnog tijela omogućuje se i usmjerava nicanje trajnih zubi.

Indikacije za primjenu aktivatora (2)

- Kl II / 1 ili kl II / 2
- Sagitalni nesklad zbog mandibularnog retrognatizma
- Protruzija gornjih inciziva
- Uspravni ili retrudirani donji incizivi
- Konveksni profil
- Potencijal rasta
- Pravilno oblikovani zubni lukovi, bez zbijenosti
- Horizontalni obrazac rasta i duboki zagriz
- Dentoalveolarni otvoreni zagriz
- Nepogodne navike
- Prisilni križni zagriz/devijacija mandibule
- Prisilni progenijski zagriz

Kontraindikacije

- Vertikalni obrazac rasta i skeletni otvoreni zagriz
- Sagitalni nesklad zbog mandibularnog prognatizma
- Protrudirani donji sjekutići
- Završen skeletni rast
- Zbijenost zubnih lukova
- Nazalna opstrukcija
- Izraziti mandibularni retrognatizam ili maksilarni prognatizam kod kl II/1

Ograničenja aktivatora

- Zatvaranje prostora
- Translatorni pomak zubi
- Rotacija zubi
- Tretman odraslih osoba
- Terapija klase III
- Korekcija skeletnog otvorenog zagriz

Nedostaci aktivatora

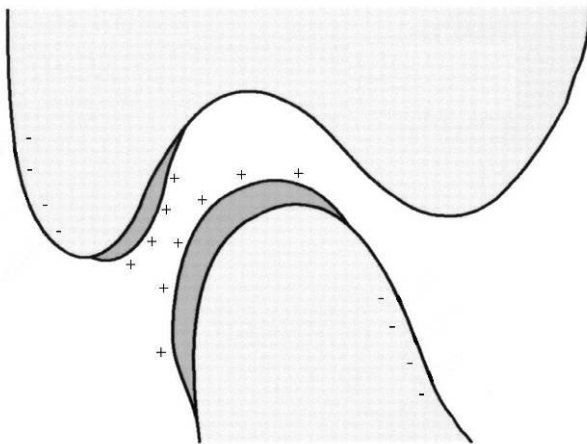
- Glomaznost
- Ometanje govorne funkcije
- Onemogućavanje oralne respiracije
- Samo noćno nošenje, što produžuje terapiju

Čimbenici koji utječu na uspjeh terapije aktivatorom

1. **suradnja pacijenta** - pacijenti nose funkcionalnu napravu tek 50% vremena koje se od njih zahtijeva
2. **prisutan potencijal rasta lica**
3. **overjet** – bolje djelovanje kod manjeg OJ (98% uspjeh terapije kod OJ manjeg od 7 mm, a tek 55% kod OJ većeg od 11 mm; prosječna mjesečna redukcija OJ za 1 mm)
4. **nagib inciziva** – za terapiju malokluzija klase II bolje je da postoji protruzija gornjih i retruzija donjih inciziva jer naprava protrudira donje incizive
5. **vertikalni odnos** – bolji je horizontalni rast jer kod vertikalnog rasta i otvorenog zagriz dolazi do pogoršanja stanja
6. **sagitalni odnos** – bolja je manja sagitalna diskrepancija i mandibularni retrognatizam
7. **dentalni odnosi** – pravilni zubni lukovi, bez zbijenosti

UČINAK AKTIVATORA

Aktivator u terapiji kl II/1 producira manji skeletni (ortopedski) i veći dentoalveolarni učinak (ortodontski), u odnosu oko 30:70%. Dentoalveolarni učinak manifestira se u retruziji gornjih sjekutića i protruziji donjih, čime se reducira pregriz. Izraštanjem donjih molara prema gore i naprijed, dok se blokira izraštanje gornjih molara, dolazi do posteriorne rotacije okluzalne ravnine. Skeletni učinak na mandibulu ne sastoji se od stimulacije rasta mandibule, već preoblikovanja i preusmjerenja rasta.



Slika 154. Učinak aktivatora na TMZ (6)

U pregradnji čeljusnog zgloba skeletni je učinak vidljiv u promjeni kontura kondila, glenoidne fose i postglenoidnog tuberkula. Na gornjoj i distalnoj strani kondila stvara se nova kost, dok do kompenzatorne resorpcije kosti dolazi na mezijalnoj strani vrata kondila, u području hvatišta donje glave m. pterigoideusa lateralis. Do stvaranja kosti dolazi i na prednjoj strani postglenoidnog tuberkula, a do kompenzatorne resorpcije na njegovoj stražnjoj strani. Navedenim pregradnjama mijenja se oblik kondila, postaje manje zaobljen, a cijeli se zglob translira naprijed i dolje. Stimulacija kondilarnog rasta mezijalnim pomakom mandibule nastaje zbog pojačanog tonusa m. pterigoideusa lateralis, koji nastoji mandibulu vratiti u distalni položaj. Povećana kontraktilna aktivnost m. pterigoideusa lateralis dovodi do pojačane aktivnosti retrodiskalne pločice, koja se očituje u povećanju strujanja limfe i krvi. Aktiviraju se lokalni medijatori koji stimuliraju diferencijaciju mezenhimalnih matičnih stanica proliferacijske zone kondilarne hrskavice u hondroblaste, te dodatni rast kondilarne hrskavice. Kako je kondilarna hrskavica nastavak periosta, do rasta kondila dolazi enhondralnom osifikacijom, gdje nakon rasta nove hrskavice dolazi do zamjene hrskavice s kosti u dijelovima koji su okrenuti prema koštanom dijelu kondila. Dolazi i do pregradnje kuta između korpusa i ramusa mandibule, čime se on povećava. U konačnici, terapija funkcionalnim napravama čini da se dužina korpusa definirana točkama gonion (go) i menton (m) ne mijenja statistički značajno, kao ni visina ramusa definirana točkama condilion (co) i go, ali se radi povećanja mandibularnog kuta statistički značajno povećava efektivna ukupna duljina mandibule definirana točkama co ili ar i pg ili gn, u prosjeku za 0.12 mm mjesečno u odnosu na netretiranu populaciju. Maksila je aktivatorom zakočena, a mandibula stimulirana u sagitalnom rastu. Longitudinalne studije dokazuju da, u usporedbi s netretiranom populacijom, terapija aktivatorom producira smanjenje kefalometrijskog SNA kuta, povećanje SNB te posljedično smanjenja ANB kuta. Vrijednosti promjene SNB kuta nisu statistički značajne. Studije bazirane na znanstvenim činjenicama zaključuju da je većina promjena pri terapiji aktivatorom posljedica autorotacije mandibule oko točke gonion (3-6).

U periodu intenzivnog pubertetskog rasta mandibula se prirodno anteriorno rotira, dok se usljed terapije malokluzija klase II funkcionalnim napravama, zbog remodelacije glave, kondila posteriorno rotira. Znanstvena su istraživanja pokazala da su naprave bazirane na preskakanju zagriža, poput twin blocka i Herbst, djelotvornije u modifikaciji mandibularnog rasta od pasivnih naprava poput aktivatora i bionatora.

Zbog dentolaveolarnih i skeletnih promjena nastaju promjene i na profilu mekih tkiva lica - smanjenje konveksiteta lica zbog pomaka brade prema naprijed i retruzije gornje usne.

Učinak aktivatora na dentofacijalne strukture

- pregradnja čeljusnog zgloba
- posteriorna rotacija mandibule
- kočenje sagitalnog rasta maksile
- retruzija maksilarnih inciziva
- protruzija mandibularnih inciziva
- posteriorna rotacija okluzalne ravnine
- smanjenje konveksiteta lica

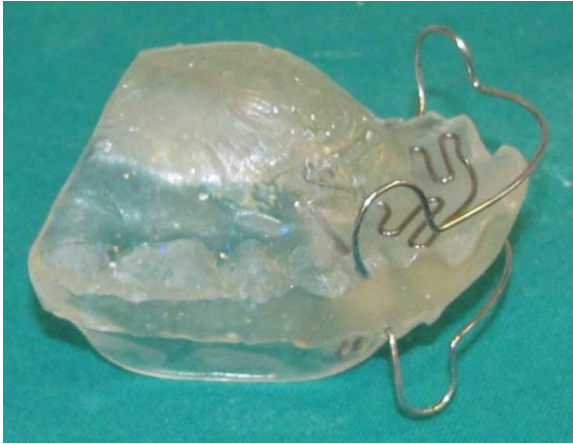LABORATORIJSKA IZRADA AKTIVATORA

Izrada aktivatora započinje standardnim otisnim postupcima i registracijom habitualne okluzije u ordinaciji, nakon čega dentalni tehničar izrađuje sadrene modele i voštani bedem na gornjem modelu, pomoću kojega ortodont određuje konstrukcijski zagriz i isprobava ga u ustima pacijenta. Tehničar fiksira model u fiksatoru, u odnosu definiranom konstrukcijskim zagrizom te izrađuje žičane dijelove buduće naprave. Izrada akrilatnog tijela aktivatora može se provesti klasičnom tlačnom toplinskom polimerizacijom, na način da se izmodelira tijelo naprave u vosku, kivetira i zamjenjuje akrilatnom te tlači i toplinski polimerizira. Danas se sve češće aktivator izrađuje tehnikom skraćene polimerizacije, koja obuhvaća izradu osnovnih dijelova naprave koji priliježu uz zube, alveolarne grebene i nepce, postupkom naizmjeničnog nasipavanja praškastog polimera i tekućeg monomera, a okluzalno tijelo - postupkom modelacije akrilatnog tijesta. Naprava se dodatno polimerizira u poliklavu, nakon čega se s nje uklanja zaostali vosak te polira.

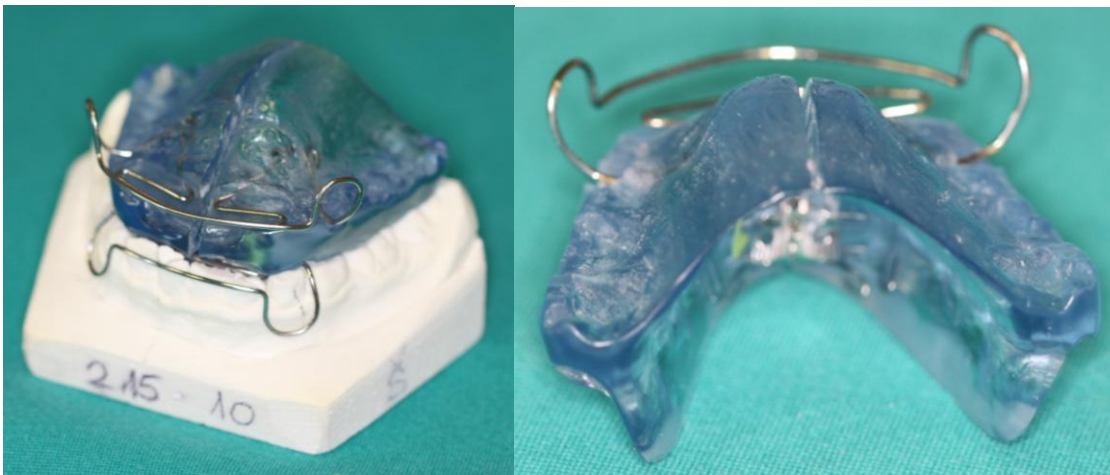KLASIČNI AKTIVATOR

Začetak funkcionalnih naprava seže na kraj 19. stoljeća - kada Norman Kingsley predstavlja napravu za „preskakivanje“ zagriža („*bite jumping*“) iz distalnog u mezijalni, vođenjem mandibule pomoću kose plohe (1879.). Početkom 20. stoljeća Pierre Robin u Francuskoj konstruira monoblok (1902.), a Viggo Andresen u Danskoj aktivator (1925) (7, 8). Kako su monoblok i klasični aktivator sličnog izgleda i djelovanja, i danas se ponekad nazivi aktivator i monoblok rabe kao sinonimi za isti tip klasičnih funkcionalnih naprava. Autori su vjerovali da ponavljanje nove putanje zatvaranja mandibule, koja je usmjeravana funkcionalnom napravom, inducira muskuloskeletnu adaptaciju i rezultira reedukacijom orofacijalne muskulature. Kada mišići nastoje vratiti mandibulu u normalni položaj, stvaraju se biomehaničke sile koje se putem tijela naprave prenose na orofacijalne strukture te stimuliraju, koče ili preusmjeravaju rast čeljusti i mijenjaju položaj zubi.

Klasični aktivator ima robusno akrilatnog tijelo koje oblaže oralne i okluzalne plohe gornjih i donjih frontalnih i lateralnih zubi, oralne plohe alveolarnih nastavaka i nepce, a u njega je ugrađen labijalni luk. Osim labijalnog luka, u njega još mogu biti ugrađeni vijci, opruge ili labijalne pelote. Iznos vertikalne, sagitalne i transverzalne komponente konstrukcijskog zagriža za izradu klasičnog aktivatora određen je tipom malokluzije, obrascem rasta i željenim učinkom. Veliki je nedostatak klasičnog aktivatora što nije ugodan za nošenje, pogotovo u slučajevima s otežanom nazalnom respiracijom, a velika mu je prednost što zbog velikog akrilatnog tijela omogućava ugradnju aktivnih elemenata u razne segmente tijela aktivatora, čime se omogućuje pomak pojedinih zubi i ekspanzija zubnog luka. Najpoznatiji tip klasičnog aktivatora je Harwold Woodsideov, popularno nazvan - američki aktivator.



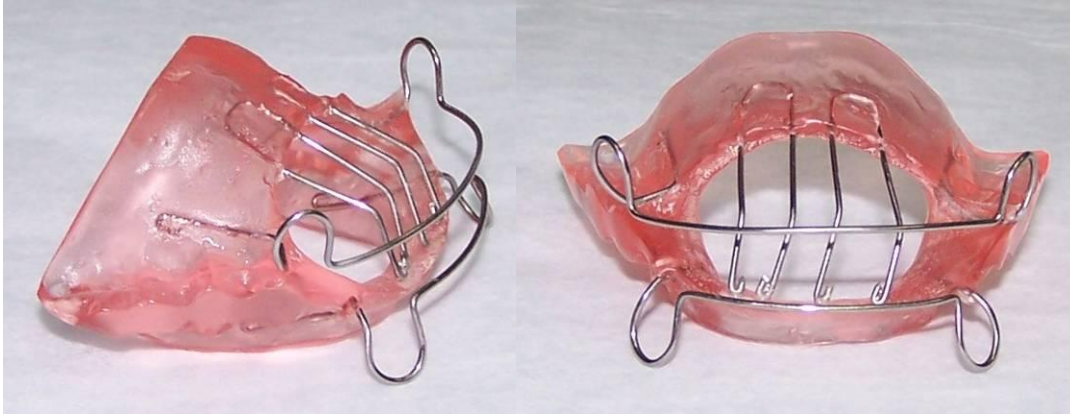
Slika 155. Klasični aktivator s ugrađenim gornjim i donjim labijalnim lukovima i retroincizalnom oprugom



Slike 156 i 157. Klasični aktivator s ugrađenim gornjim i donjim labijalnim lukovima, vijkom za transverzalnu ekspanziju i retroincizalnom oprugom – izgled s prednje i stražnje strane

GRUDEOV AKTIVATOR

Aktivator po Grudeu ima akrilatno tijelo koje pokriva cijelo nepce, po potrebi se tu ugrađuje vijak za transverzalno širenje. U interkaninom dijelu gornjeg i donjeg zubnog niza nalazi se ovalni otvor, koji djelomično prekriva žičana pregrada sastavljena od 4 trna - debljine 0,7 mm. Trnovi izlaze iz palatinalnog dijela aparata, a svakom trnu odgovara po jedan gornji i donji inciziv. Osnovna namjena žičane pregrade jest sprečavanje ulaza jezika u interincizalni prostor, no trnovi mogu služiti i za protruziju ili derotaciju donjih sjekutića.



Slike 158 i 159. Grudevov aktivator

Indikacije za primjenu Grudevovog aktivatora jesu dentoalveolarni otvoreni zagriz i bialveolarna ili monoalveolarna protruzija s bridnim zagrizom ili minimalnim prijeklopom sjekutića. Ukoliko želimo stimulirati ekstruziju gornjih sjekutića, horizontalni dio labijalnog luka postavljamo gingivalnije, a kod jače protrudiranih zubi luk je smješten incizalnije. Kod bialveolarne protruzije ugrađujemo i donji labijalni luk. U vertikalni uzimamo niski konstrukcijski zagriz (oko 2 mm) i ne brusimo lateralni nagrizni greben za izrastanje trajnih zubi, kako ne bismo dodatno otvorili zagriz pacijenta. Korekciju dentaloveolarnog otvorenog zagriža, dakle, postizemo blokiranjem izrastanja stražnjih zubi, stimulacijom izrastanja prednjih te njihovom retruzijom.

METZELDEROV AKTIVATOR

Aktivator po Metzelderu ima reducirano akrilatno tijelo na nepcu i ono je slobodno. Lateralna akrilatna krila pokrivaju okluzalne i palatinalne plohe lateralnih zubi te pripadni dio gornjeg alveolarnog nastavka u visini od 4 mm. Gornji incizalni dio, ovisno o anomaliji, može biti otvoren ili zatvoren, a ukoliko je potrebna transverzalna ekspanzija zubnog luka, vijak se ugrađuje u mandibularni dio naprave. Metzelder je dizajnirao četiri varijante aktivatora s reduciranim nepcem.

Metzelder je konstruirao četiri varijante aktivatora: tip 1 rabi se u terapiji anomalija klase 1 i II/1, tip 2 za klasu II/2, tip 3 za klasu III i tip 4 za otvoreni zagriz. Tip 1 ima labijalni luk na gornjim incizivima, tip 2 pored gornjeg labijalnog luka ima retroincizalno ugrađene dvije petlje za protruziju retrudiranih gornjih sjekutića, tip 3 ima donji labijalni luk, a tip 4 retroincizalnu akrilatnu kolijevku za jezik te labijalni luk i gore i dolje.

METZELDER I

Indiciran je u terapiji anomalija klase II/1. Akrilatno tijelo s oralne strane oblaže donje frontalne zube, dok je područje gornje fronte potpuno slobodno. Ima gornji labijalni luk za retruziju protrudiranih gornjih inciziva, a da bismo spriječili protruziju donjih, mogu se prekriti kapicom akrilata ili se može ugraditi donji labijalni luk. Konstrukcijski zagriz

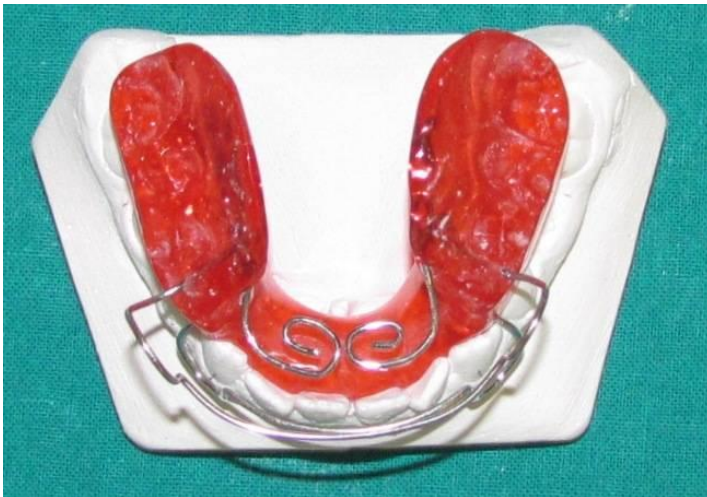uzima se u bridnom odnosu sjekutića, osim kod velikog horizontalnog prijeklopa - gdje se korekcija vrši u dva koraka.



Slike 160 i 161. Aktivator Metzelder I

METZELDER II

Rabi se u terapiji anomalija klase II/2. Akrilatno tijelo produženo je retroincizalno do gingivalnih rubova gornjih frontalnih zubi, gdje se ugrađuju opruge za protruziju retrudiranih sjekutića. Labijalni je luk standardan, nalazi se u maksilarnom dijelu i odmaknut je 1 mm od zuba jer se oni moraju protrudirati. Konstrukcijski zagriz trebao bi se uzimati u bridnom odnosu sjekutića, no sagitalni je iznos korekcije vrlo često limitiran dubinom zagriža i iznosom retruzije gornjih sjekutića.



Slika 162. Aktivator Metzelder II

METZELDER III

Konstruiran je za terapiju anomalija klase III. Sličan je Metzelderu II, a razlika je u labijalnom luku koji je ugrađen u mandibularni dio naprave zbog retruzije donjih inciziva. S lingvalne je strane akrilatno tijelo nešto deblje jer se tijekom terapije izbrušava

zbog retruzije donjih inciziva. Može imati i gornji labijalni luk, koji mora biti odmaknut od gornjih inciziva kako bi ih se moglo protrudirati i iskompenzirati obrnuti prijeklop. Konstrukcijski zagriz uzima se u najdistalnijem mogućem položaju mandibule.

METZELDER IV

Indiciran je u terapiji dentoalveolarnog otvorenog zagriza. Retroincizalni dio akrilatnog tijela produžen je prema gore, do gingivalnog ruba i stvara barijeru za sprečavanje interponiranja jezika između zubi. Ima dva labijalna luka koja dodiruju sjekutiće u području gingivalne trećine labijalne plohe potičući ih na izrastanje. Incizalni rubovi donjih zuba nisu pokriveni akrilatom kako bi mogli nesmetano izrastati. Vertikalna komponenta konstrukcijskog zagriza ne bi smjela biti visoka, a lateralni se nagrizni greben ne smije brusiti, osim u slučaju kada pojedini zub tijekom nicanja nije još došao do kontakta s antagonistima.

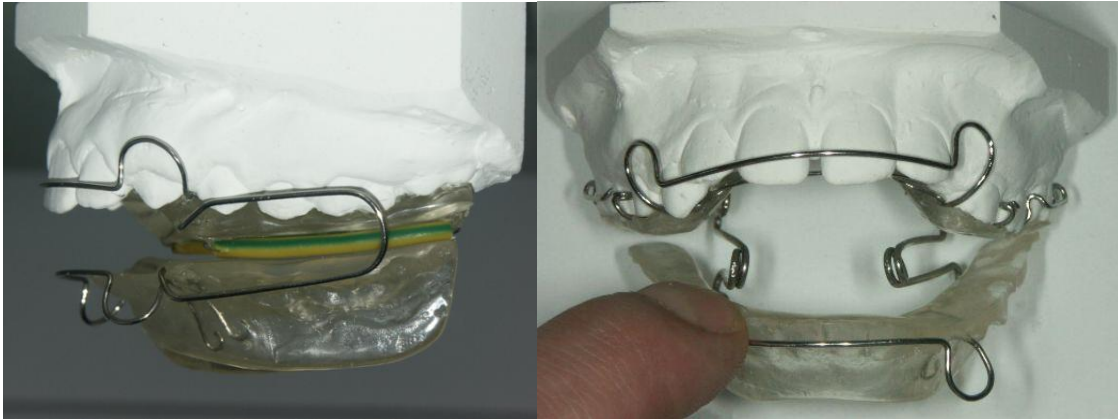
KINETOR PO STOCKFISCHU

Stockfish je dizajnirao elastični reducirani aktivator čiju bazu čine dvije ploče koje pokrivaju alveolarne nastavke te oralne i lingvalne plohe zubnih lukova. Ploče su međusobno povezane vestibularno smještenim bukcinatorskim petljama izrađenim od elastične čelične žice promjera 0,8 mm i odmiču obrazne mišiće od zubi. Krakovi petlje nalaze se u visini gingivalnih rubova, a odmaknute su od površine zuba nekoliko milimetara. Postoje dva standardna labijalna luka promjera 0,8 mm, a po potrebi se mogu dodatno ugraditi vijci i opruge. Između ploča se obostrano nalaze jednostruke ili dvostruke gumene cjevčice. Smještajem cjevčica po cijeloj okluzalnoj plohi kočimo izrastanje bočnih zubi, što je indicirano kod plitkog i otvorenog zagriza, a njihovim smještajem oralnije omogućavamo izrastanje stražnjih zubi i podizanje zagriza kod normalnog i dubokog zagriza. Filozofija naprave je da cjevčice poput žvakaće gume stimuliraju pacijenta na učestalije izvođenje žvačnih kretnji, čime se ploče poput konusa utiskuju unutar pripadnih zubnih lukova pojačavajući učinak aktivnih djelova ploče. Kinetor omogućuje pokretljivost mandibule u transverzalnog, vertikalnog i malo u sagitalnog smjeru, oslobađajući pri tome kinetičku energiju koju rabi u korekciji anomalije. Zbog elastičnosti cjevčica uzima se visoki konstrukcijski zagriz od 8 do 10 mm, a sagitalna je korekcija ovisna o tipu anomalije.

SANDEROV OPRUŽNI AKTIVATOR

Tijelo Sanderove naprave čine dvije akrilatne ploče koje su međusobno povezane intermaksilarnim žičanim oprugama. Ploče oblažu oralne dijelove alveolarnog grebena, zubi i okluzalne plohe lateralnih zubi i imaju ugrađene klasične labijalne lukove. U gornju se ploču, zbog bolje retencije naprave, mogu ugraditi kvačice. Intermaksilarne opruge koje povezuju ploče, izrađuju se od elastične žice legure kobalta i kroma (elgiloy) promjera 0,9-1,14 mm. Imaju oblik slova V, sadrže nekoliko navoja, otvorene su prema faringealno i potiču pacijenta na žvakanje. Opruge se ugrađuju s oralne strane. Filozofija naprave je da premještanjem opterećenja distalnije od molara, sprečavanjem izrastanja

stražnjih zubi te kombiniranim djelovanjem mišića i aktivnim djelovanjem intermaksilarnih opruga dolazi do preusmjeravanja rasta čeljusti – anteriorne rotacije mandibule i retroinklinacije maksile (9, 10). Na taj se način može provoditi korekcija dentoalveolarnog i skeletnog otvorenog zagriz. Zbog potrebe ugradnje intermaksilarnih opruga za napravu se uzima visoki konstrukcijski zagriz.



Slike 163 i 164. Kinetor po Stockfischu i Sanderov opružni aktivator


BIONATOR

Bionator je miofunkcionalna naprava koja djeluje kao posrednik pri iskorištavanju i preusmjeravanju mišićnih impulsa jezika, usnica i obraza. Kreator bionatora je Wilhelm Balters. Napravu je dizajnirao kao modifikaciju Andreasenovog aktivatora 1950. godine. Balters smatra da je jezik centar refleksne aktivnosti u ustima. Po njemu je klasa II posljedica distalno postavljenog jezika koji narušava ravnotežu vratne regije pa je terapijski cilj dovesti jezik naprijed. Klasa III posljedica je jakog mezijalno postavljenog jezika i prerazvijene vratne regije, pa je cilj usmjeriti jezik gore i naprijed. Malokluzije klase I posljedica su lošeg transverznog razvoja denticije te narušenog ekvilibrija između jezika i obraza pa bukcinatorskim petljama treba odmaknuti obraze, a jezik će sam stimulirati transverzalni razvoj denticije. Ubršavanjem akrilata ukoso usmjeravat ćemo izrastanje zubi bukalnije. Bionator je terapijsko sredstvo u terapiji malokluzija klase I, II/1, II/2 i blažih oblika klase III, kod pacijenata u periodu pubertetskog ubrzanja rasta. Kod malokluzija klase I bionator je sredstvo izbora kod dubokog zagriz ili nepogodnih navika - grickanja obraza ili usne ili njihove interpozicije. Naprava se sastoji od akrilatnog tijela, palatinalnog luka koji ima oblik Coffinova pera te vestibularnog luka koji oblikuje bukcinatorsku petlju. U Americi se češće rabi kalifornijska modifikacija bionatora, koja umjesto bukcinatorskih petlji ima klasičan labijalni luk.

BIONATOR I - STANDARDNI

Indiciran je u terapiji zbijenosti u klasi I, te II/1 i II/2. Te su malokluzije, po Baltersovoj koncepciji, posljedica malog i mlohavog jezika, njegovog posteriornog položaja s popratnim respiratornim smetnjama i nepravilnim gutanjem zbog slabije razvijenosti vratne regije. Konstrukcijski se zagriz uzima u bridnom odnosu sjekutića. Akrilatno tijelo

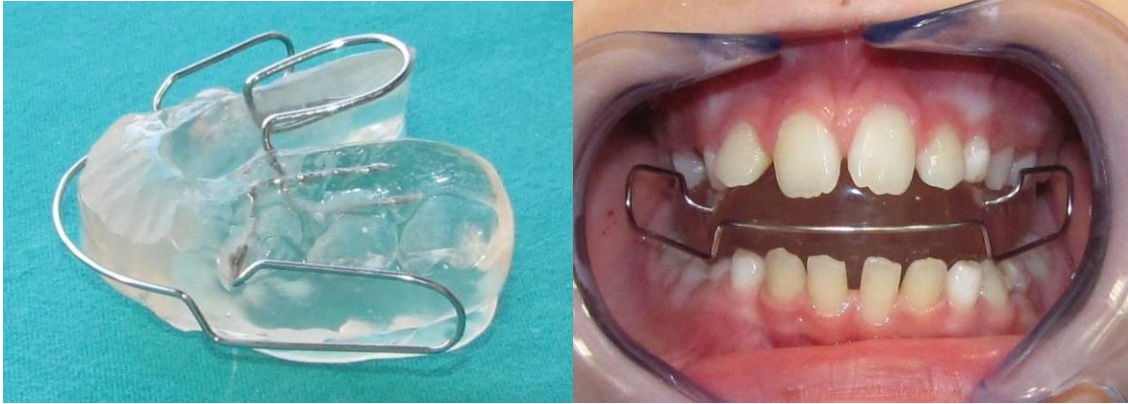pokriva lingvalne površine donjeg zubnog niza, dio gornjeg niza u području premolara i molara te nekoliko milimetara prelazi na alveolarni nastavak. Ispunjava i interokluzijski prostor, malo preko sredine okluzijskih ploha zuba. Akrilatno je tijelo reducirano na nepcu i iza gornjih inciziva, a ovisno o prijeklopu i pregrizu, može pokrivati incizalne bridove donjih inciziva. Konstrukcijski je zagriz ovisan o veličini prijeklopa i pregriza, a ako je potrebno podizanje zagriz, ubrušava se interokluzijski akrilat. Palatinalni luk izrađuje se od žice debljine 1.2 mm i usmjeren je faringealno, što stimulira distalni dio jezika usmjeravajući ga prema naprijed i dolje. Vestibularni luk s bukcinatorskom petljom izrađuje se od žice promjera 0.9 mm, izlazi iz akrilatnog tijela između očnjaka i prvog pretkutnjaka, oblikuje petlju prema natrag kod sredine bukalne plohe prvog molara. Mezijalno, u području donjeg očnjaka mijenja smjer i ide prema gore te odmaknut prelazi preko gornjih sjekutića. Bukcinatorska petlja odmiče obraze od zubi i sprečava njihovo ulaženje u međuokluzijske prostore. Time omogućuje izrastanje zuba, podizanje zagriz i transverzalni razvoj zubnog luka. Istraživanja su pokazala da je naprava uspješna kod trećine ispitanika klase II/1. Uglavnom je producirala dentoalveolarni te, manje, skeletni efekt i promjenu profila mekih tkiva, a učinak je izrazito ovisan o suradnji pacijenta, ne samo u nošenju naprave nego i u prakticiranju miofunkcionalnih vježbi (11-15).



Slike 165 i 166. Bionator I i III

BIONATOR II – ŠTITNI

Štitni bionator rabi se u terapiji otvorenog dentoalveolarnog zagriz u sve tri klase. Akrilatno tijelo mu je u frontalnom dijelu produženo prema gornjim incizivima pa formira kolijevku za jezik koja sprečava interponiranje jezika između frontalnih zubi. Između lateralnih zubi je tanak sloj akrilata koji sprečava podizanje zagriz. Palatinalni je luk isti kao i kod bionatora I, a labijalni dio vestibularnog luka leži između i ispred incizalnih rubova sjekutića, što uklanja negativni tlak u prostoru između sjekutića i usana te stimulira zatvaranje usnica.



Slike 167 i 168. Bionator II

BIONATOR III – PROGENIJSKI ILI INVERZNI

Služi u terapiji anomalija progenijskog kompleksa u ranoj mješovitoj denticiji, kada incizivi niču u blažem obrnutom prijeklopu. Ima slično akrilatno tijelo kao i bionator I, ali je akrilat u frontalnom dijelu produžen iznad incizalnih bridova donjih inciziva, čime se sprečava pritisak jezika na donje incizive i usmjerava ga se na gornje. Palatinalni je luk invertiran, usmjeren incizalno, tako da jezik dotiče nepce i gornju frontu te protrudira gornje incizive i stimulira sagitalni rast maksile. Vestibularni luk labijalnim dijelom dotiče donje incizive stimulirajući njihovu retruziju. Konstrukcijski se zagriz uzima u najretrudiranijem mogućem položaju mandibule. Bionator III ipak ne uspijeva postići skeletni učinak, već samo dentalnu kompenzaciju klase III - protruziju gornjih i retruziju donjih inciziva.

FRÄNKELOVA NAPRAVA

Fränkelova naprava je bimaksilarna tkivno nošena mobilna funkcionalna ortodonska naprava čija je osnova vestibularna ploča. Njezin kreator Rolf Fränkel smatrao je da je za poremećeni razvoj zubnih lukova odgovorna miškulatura obraza i usana, zbog čega je naprava većim dijelom smještena u vestibulumu. Naprava se ne rabi za čeljusnu ortopediju, nego za fizioterapiju. Aktivnom vježbom mišića postižu se kompetentne usne, pomaže maturacija, trenira i reprogramira orofacijalni neuromuskularni sustav. Nakon promjene mekotkivnog epigenetskog okružja postupno dolazi do skeletne i dentoalveolarne adaptacije. Postizanje razvoja uske apikalne baze maksile, prema Fränkelu je jedna od osobitosti te naprave, koja je uz pravilnu indikaciju, izradu i primjenu čini posebnom. Najbolje rezultate daje u ranoj mješovitoj denticiji, a može se primijeniti u sve tri denticije. Napravu je potrebno nositi gotovo neprestano i aktivno s njom provoditi miofunkcionalne vježbe.

Djelovanje naprave temelji se na sljedećem:

1. **APLIKACIJI TLAKA** na mjestima gdje naprava priliježe na dentoalveolarne strukture. Izvori pritiska su sile mišića i žičanih elemenata, što rezultira pomakom zuba ili čeljusti u smjeru djelovanja pritiska.

2. **ELIMINACIJI TLAKA** kojeg stvaraju usne i obrazi prilikom prilijeganjem na zube, čeljusti i interokluzijski prostor, čime se omogućava transverzalni i sagitalni dentoalveolarni razvoj.
3. **APLIKACIJI VLAKA** putem vestibularne sluznice na alveolarnu kost, čime dolazi do subperiostalne apozicije nove kosti i širenja apikalne baze.

Osnovni elementi naprave:

1. **BUKALNI ŠTITTOVI** – odmiču obraze od alveolarnog grebena, stimulirajući razvoj apikalne baze i transverzali razvoj zubnog luka.
2. **LABIJALNE PELOTE** – položaj labijalnih pelota prisiljava pacijenta da ih obuhvati usnom, čime se stimulira sagitalni razvoj apikalne baze i čeljusti, sprečavaju nepogodne navike sisanja i grickanja usnice te smanjuje djelovanje hiperaktivnog m. mentalisa.
3. **LINGVALNA PELOTA/ŠTIT** - nalazi se iza donjeg alveolarnog grebena u području fronte, koristi se u terapiji anomalija klase II i služi kao podsjetnik da se mandibula drži u mezijalnom položaju.

4. **LABIJALNI LUKOVI** - po potrebi se aktiviraju za retruziju inciziva.

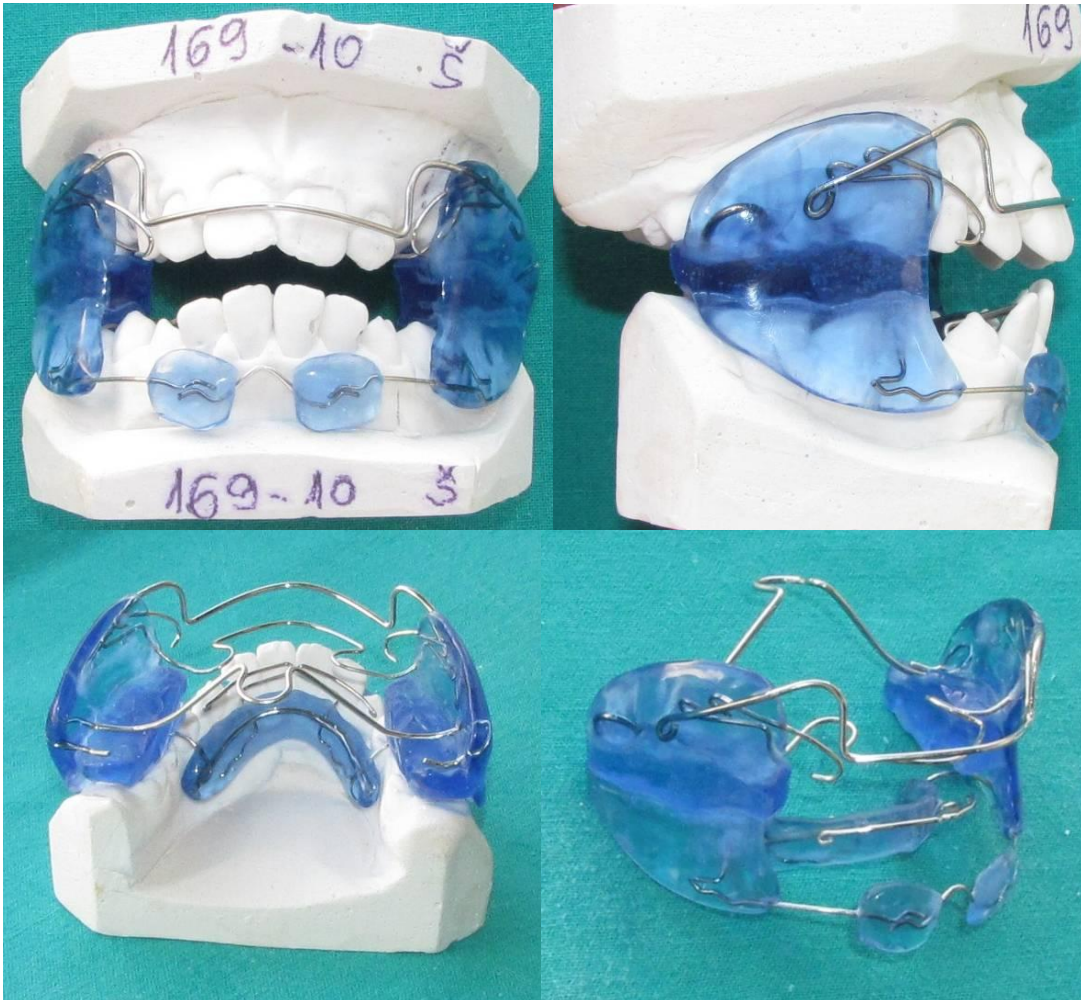Naprava još ima spojne žice i lukove koji povezuju štitove i pelote, te okluzijske upirače koji sprečavaju izrastanje gornjih molara u terapiji malokluzija klase II, odnosno donjih molara u terapiji anomalija klase III, kao i petlje za očnjake te palatinalni protruzijski luk za protruziju gornjih inciziva u terapiji malokluzija klase II/2 i III.

Fränkel je dizajnirao četiri osnovna tipa naprave kako bi pokrio širok spektar malokluzija, no najčešće se rabe tipovi 2 i 3. Tipovi 1 i 2 kreirani su za terapiju malokluzija klase I i II, tip 3 za klasu III, a tip 4 za otvoreni zagriz.

TIP 2

Koristi se u terapiji pokrovnog zagrizu u klasi I, klasi II/2 i klasi II/1. Ima ugrađenu donju labijalnu pelotu, gornji labijalni luk i retorincizalni luk te modificiranu petlju za usmjeravnje izrastanja očnjaka. Ukoliko trebamo retrudirati gornju frontu, aktiviramo labijalni luk, a ako je trebamo protrudirati aktiviramo retroincizalni luk. Po Fränkelu je za klasu II odgovoran nezreli posteriorni položaj mandibule, koji dijete ima pri rođenju, te hiperaktivni mentalis, čija se aktivnost uklanja donjom labijalnom pelotom. Mandibulu u mezijalnom položaju s prednje strane održava navlačenje labijalnom pelotom, a sa stražnje lingvalni štit, kao podsjetnik. Izrastanje maksilarnih molara koči se okluzijskim upiračima, a mandibularnima je omogućeno izrastanje prema gore i naprijed, čime se podiže zagriz i korigira klasa II. Bukalnim štitovima stimulira se bukalna ekspanzija gornjeg zubnog luka i rješavanje križnog zagrizu. Konstrukcijski zagriz uzima se u bridnom odnosu sjekutića, odnosno kod velikog pregriza 2-4 mm sagitalne korekcije, a u vertikali 3 mm u području molara. Prema objavljenim istraživanjima, naprava producira 65% dentoalveolarnog i 35% skeletnog učinka, koji je više izražen na stimulaciji mandibule nego na kočenju maksile. Metaanaliza objavljenih istraživanja ukazala je da terapija Fränkelom 2 producira produženje dužine tijela mandibule za prosječno 0.4 mm godišnje, ukupnu dužinu manibule za 1.1 mm te visinu ramusa za 0.7 mm, a efekti su dugotrajno stabilni (16, 17). Dentoalveolarne promjene manifestiraju se u protruziji donjih i retruziji gornjih inciziva (18). Terapija traje oko dvije godine, a uz nošenje je vrlo važno i vježbati s njom u ustima. Miofunkcijske vježbe kod malokluzija klase II

uključuju pjenje na cjevčicu te držanje čačkalice ili dugmeta između usnica, čime se jača m. orbikularis oris.

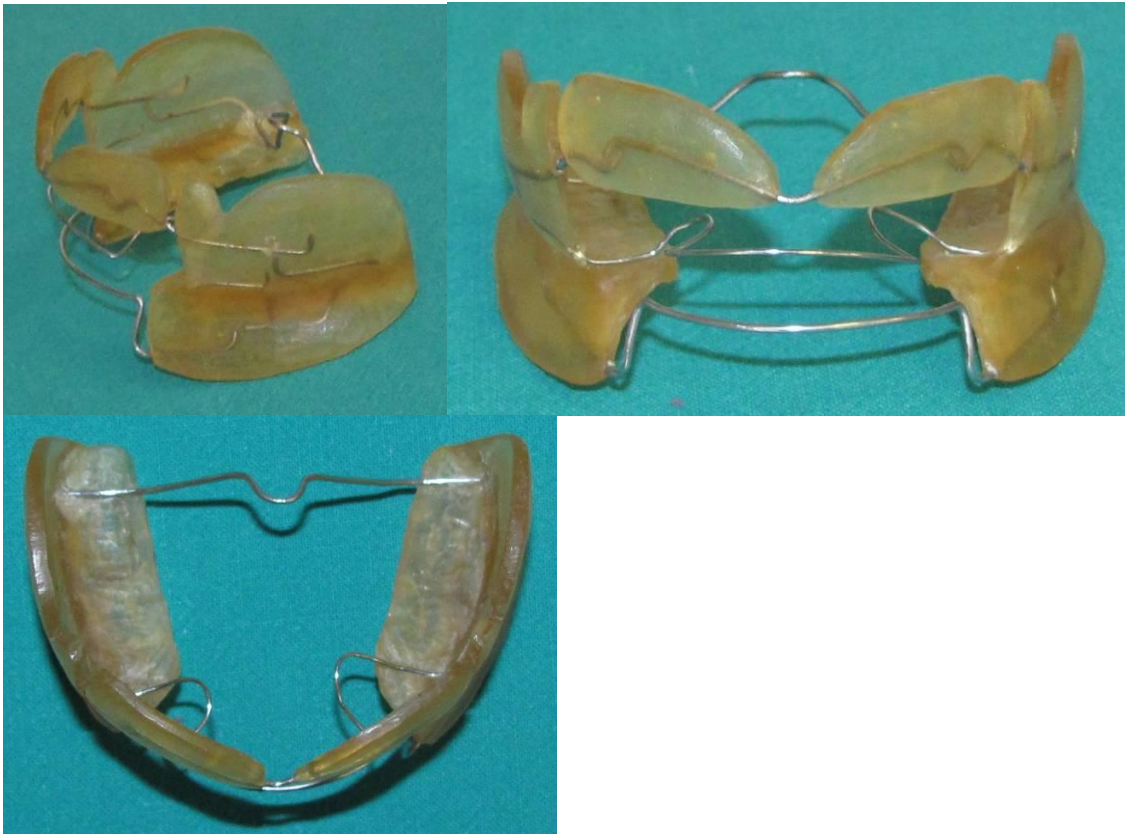

Slike 169 - 172. Fränkel 2

TIP 3

Koristi se u terapiji maksilarnog retrognatizma u klasi III, a najbolje rezultate producira u ranoj mješovitoj denticiji. Naprava ima ugrađene gornje labijalne pelote kojima se stimulira sagitalni razvoj gornje čeljusti. Gornji retroincizalni luk aktivira se za protruziju gornjih inciziva, a donji labijalni luk za retruziju donjih inciziva. Donji okluzijski upirači sprečavaju izrastanje donjih molara, a omogućavaju izrastanje gornjih molara prema dolje i naprijed, čime se korigira klasa III. Kako je kod klase III maksila često i transversalno nerazvijena, bukalni štitovi priliježu uz alveolarni greben donje čeljusti, a odmaknuti su od gornje čeljusti stimulirajući njezin transversalni razvoj. Kako nije potreban mezijalni položaj mandibule, naprava nema lingvalni štit. Konstrukcijski se zagriz uzima u najdistalnijem nenasilnom položaju mandibule, a vertikalno se otvara oko 2 mm u području molara kako bismo dobili dovoljno prostora za korekciju obrnutog prijklopa. Svi se tipovi Fränkelove naprave nose stalno - osim tijekom jela, četkanja zubi i

kontaktnih sportova. Pacijenta se instruiira da s napravom čita na glas pola sata dnevno. U periodu navikavanja nosi se nekoliko sati dnevno i cijelu noć tijekom prva dva tjedna te postupno produžava dnevno nošenje. Istraživanja su ukazala da do korekcije klase III dolazi većim dijelom zbog dentoalveolarne adaptacije (više izraženom retruzijom donjih inciziva i manje protruzijom gornjih inciziva), posteriorne rotacije mandibule bez kočenja njezina rasta, ali i anteriorne autorotacije oko točke gonion te zbog povećanja dužine maksile i njezinog mezijalnog pomaka (19 -21). Zbog navedenog dolazi i do smanjenja konkavитета profila lica. Postignute se promjene uspješno zadrže tijekom pubertetskog ubrzanja rasta. Rano započeta terapija, u kasnoj mliječnoj ili ranoj mješovitoj denticiji, kod pacijenata koji dobro surađuju rezultirat će povećanjem dužine maksile od 4 mm tijekom dvoipolgodišnje terapije, što je za 1.3 mm više nego u netretirane skupine s klasom III. Povećavanje duljine maksile nastavlja se i u retencijskom te postretencijskom razdoblju tijekom devet godina, pri čemu efektivna duljina maksile premašuje onu kontrolne skupine za 3.5 mm (19).



Slike 173 – 175. Fränkel 3

Literatura:

1. Graber TM, Newmann B. Removable orthodontic appliances. 2nd ed. Philadelphia: W B Saunders Co; 1984.
2. Marković M, urednik. Ortodoncija. Beograd – Zagreb: Medicinska knjiga; 1989.
3. O'Neill JR. Functional appliances and mandibular growth--is there an effect? Evid Based Dent. 2004;5:74.

4. Cozza P, Baccetti T, Franchi L, De Toffol L, McNamara JA Jr. Mandibular changes produced by functional appliances in Class II malocclusion: a systematic review. *Am J Orthod Dentofacial Orthop.* 2006;129:599.e1-12.
5. King GJ. Functional appliances stimulate clinically significant elongation of the mandible in Class II subjects. *J Evid Based Dent Pract.* 2007;7:66-8.
6. Meikle MC. Remodeling the dentofacial skeleton: the biological basis of orthodontics and dentofacial orthopedics. *J Dent Res.* 2007;86:12-24.
7. Wahl N. Orthodontics in 3 millennia. Chapter 9: Functional appliances to midcentury. *Am J Orthod Dentofacial Orthop.* 2006;129:829-33.
8. Levrini A, Favero L. The masters of functional orthodontics. Milano: Quintessenz Verlag; 2003.
9. Sander FG, Wichelhaus A. Der Federaktivator—erste Behandlungsergebnisse und Klinisches Falleispiel. *Prakt Kieferorthop.* 1989. 3:241–8.
10. Sander FG. Biomechanical aspects of the spring-active-appliance during the night sleep. *Prakt Kieferorthop.* 1991. 5:17–28.
11. Jacobs T, Sawaengkit P. National Institute of Dental and Craniofacial Research efficacy trials of bionator class II treatment: a review. *Angle Orthod.* 2002;72:571-5.
12. Melo ACM, dos Santos Pinto A, da Rosa Martins JC, Martins LP, Sakima MT. Orthopedic and orthodontic components of Class II Division 1 malocclusion correction with Balters bionator. *World J Orthod.* 2003;4:237-42.
13. Ren Y. Soft tissue changes inconclusive in Class II division 1 patients treated with Activator and Bionator appliances. *Evid Based Dent.* 2007;8:49.
14. Flores-Mir C, Major PW. A systematic review of cephalometric facial soft tissue changes with the Activator and Bionator appliances in Class II division 1 subjects. *Eur J Orthod.* 2006;28:586-93.
15. Martins RP, da Rosa Martins JC, Martins LP, Buschang PH. Skeletal and dental components of Class II correction with the bionator and removable headgear splint appliances. *Am J Orthod Dentofacial Orthop.* 2008;134:732-41.
16. Perillo L, Cannavale R, Ferro F, Franchi L, Masucci C, Chiodini P, Baccetti T. Meta-analysis of skeletal mandibular changes during Frankel appliance treatment. *Eur J Orthod.* 2011;33:84-92.
17. Freeman DC, McNamara JA Jr, Baccetti T, Franchi L, Fränkel C. Long-term treatment effects of the FR-2 appliance of Fränkel. *Am J Orthod Dentofacial Orthop.* 2009;135:570.e1-6; discussion 570-1.
18. Rodrigues de Almeida M, Castanha Henriques JF, Rodrigues de Almeida R, Ursi W. Treatment effects produced by Fränkel appliance in patients with class II, division 1 malocclusion. *Angle Orthod.* 2002,72:418-25.
19. Levin AS, McNamara JA Jr, Franchi L, Baccetti T, Fränkel C. Short-term and long-term treatment outcomes with the FR-3 appliance of Fränkel. *Am J Orthod Dentofacial Orthop.* 2008;134:513-24.
20. Baik HS, Jee SH, Lee KJ, Oh TK. Treatment effects of Fränkel functional regulator III in children with class III malocclusions. *Am J Orthod Dentofacial Orthop.* 2004;125:294-301.
21. Falck F, Zimmermann-Menzel K. Cephalometric changes in the treatment of class III using the Fränkel appliance. *J Orofac Orthop.* 2008;69:99-109.

5. TERMOPLASTIČNE NAPRAVE

Termoplastični materijali koji se rabe u ortodontici dolaze u obliku ploča ili folija debljine od 0.5 do 3 mm, promjera 12–13.5 cm i različitog modula elastičnosti. Po sastavu su to polimerni materijali, najčešće na bazi polietilena, polipropilena, polikarbonata i poliamida. Na tržištu su dostupni pod nazivima: biocryl, bioplast, imprelon, durasoft, invisacryl i essix. Osnovno je svojstvo termoplastičnih materijala da pod djelovanjem topline omekšaju i prijeđu u pastično stanje. U tom se stanju prešaju na sadrenim modelima, pod tlakom, odnosno stvaranjem vakuuma u namjenskim uređajima (primjerice Essix uređaj za vakuumsko termičko oblikovanje, tvrtke Dentsply Raintree Essix ili Biostar i Ministar uređaji tvrtke Scheu Dental), čime poprimaju oblik zubnih lukova i alveolarnih grebena te taj oblik zadržavaju nakon hlađenja, kada postaju krući. Od termoplastičnih materijala u ortodontici se izrađuju aktivne mobilne naprave (invisalign), funkcionalne (trenadžer) i retencijske naprave (essix, pozicioner), a u dentalnoj medicini udlage za izbjeljivanje zubi i zaštitu zubi od prekomjernog trošenja i sportskih ozljeda.

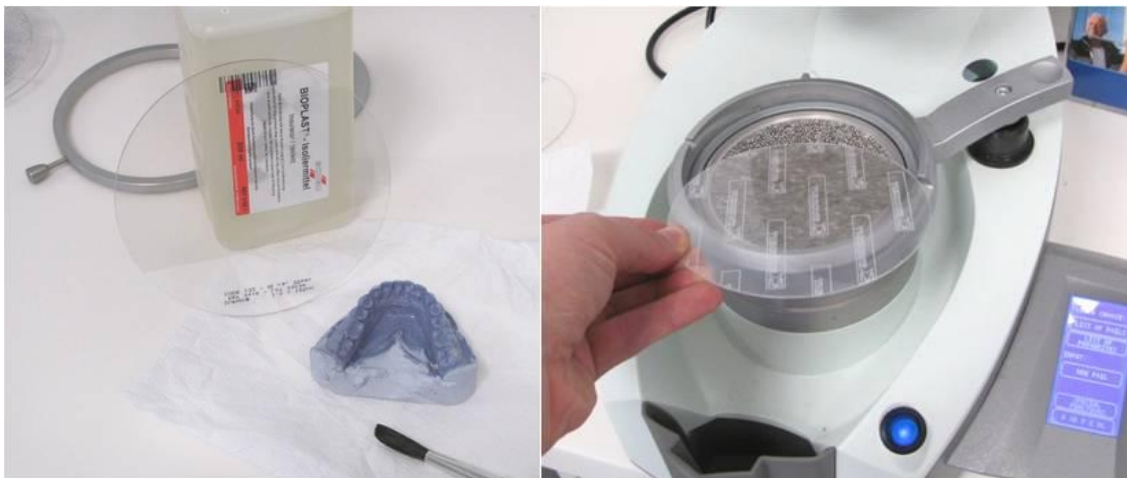
ESSIX

Essix retainer pripada skupini vakuumski formiranih mobilnih termoplastičnih ortodontskih naprava. Od pojave u kliničkoj praksi do danas sve se više koristi - zbog čvrstoće, prozirnosti, jednostavnosti, praktičnosti i ekonomičnosti (1). S obzirom na materijal, rabe se dva osnovna tipa termoplastičnih folija - polietilenske (Essix ACE, A+) koje su prozirnije, kraćeg vijeka trajanja (6 mjeseci) i na njih se može nešto zalijepiti, te polipropilenske (Essix C+) koje su mutno-prozirne, trajnije (do 2 godine), ugodnije i mekše (2). Za izradu essixa obično se rabi folija debljine 1 mm. Granice naprave trebale bi sezati 1-3 mm iznad zuba na gingivi. Može se izraditi tako da pokriva dio zubnog luka, od očnjaka jedne do očnjaka druge strane ili čitav zubni luk (3). Ukoliko prekriva čitav zubni luk, straga završava po sredini posljednjeg kutnjaka. Dobro je da u području očnjaka rub essixa bude odrezan malo iznad gingive, odnosno da prelazi preko zuba, što olakšava skidanje povlačenjem noktom uz površinu zuba, a ne gingive. Koristi se za dugotrajnu retenciju, kao tranzicijski retainer, i završno derotiranje zubi u fronti, kao alternativa invisalignu u terapiji recidiva te kao nosač za interkanini nagrizni greben. Ukoliko se rabi kao retainer nakon forsiranog širenja maksile, u njega se kao pojačanje može nepčano ugraditi okrugla čelična žica promjera 0.7 mm. Trajnost essixa ovisna je o vrsti materijala i o rasponu (6-12 mjeseci, kada se mora izraditi novi). Prva se dva dana nosi cijeli dan i noć, a skida samo kod jela i pranja zubi. Nakon toga se može nositi samo noću. Essix se ne pere pastom, nego samo vodom da ne abradira. Dobro pristaje u ustima, čak i ako se preskoči nošenje na jedan dan. Retencija essixa može se pojačati na način da se kljunovi posebnih kliješta na nekoliko mjesta interdentalno utisnu u retainer stvarajući dodatne retencije iznad papila. Izrađeni essix retainer mora jako dobro prijanjati uz zube i alveolarne grebene pa pri stavljanju mora kliknuti. Pacijentu je uvijek potrebno dati dva para essixa jer ako izgubi jedan, zubi će recidivirati dok se ne izradi novi. Modeli za izradu essixa moraju biti od supertvrdog gipsa, visine manje od 2,5 cm, ne smiju imati

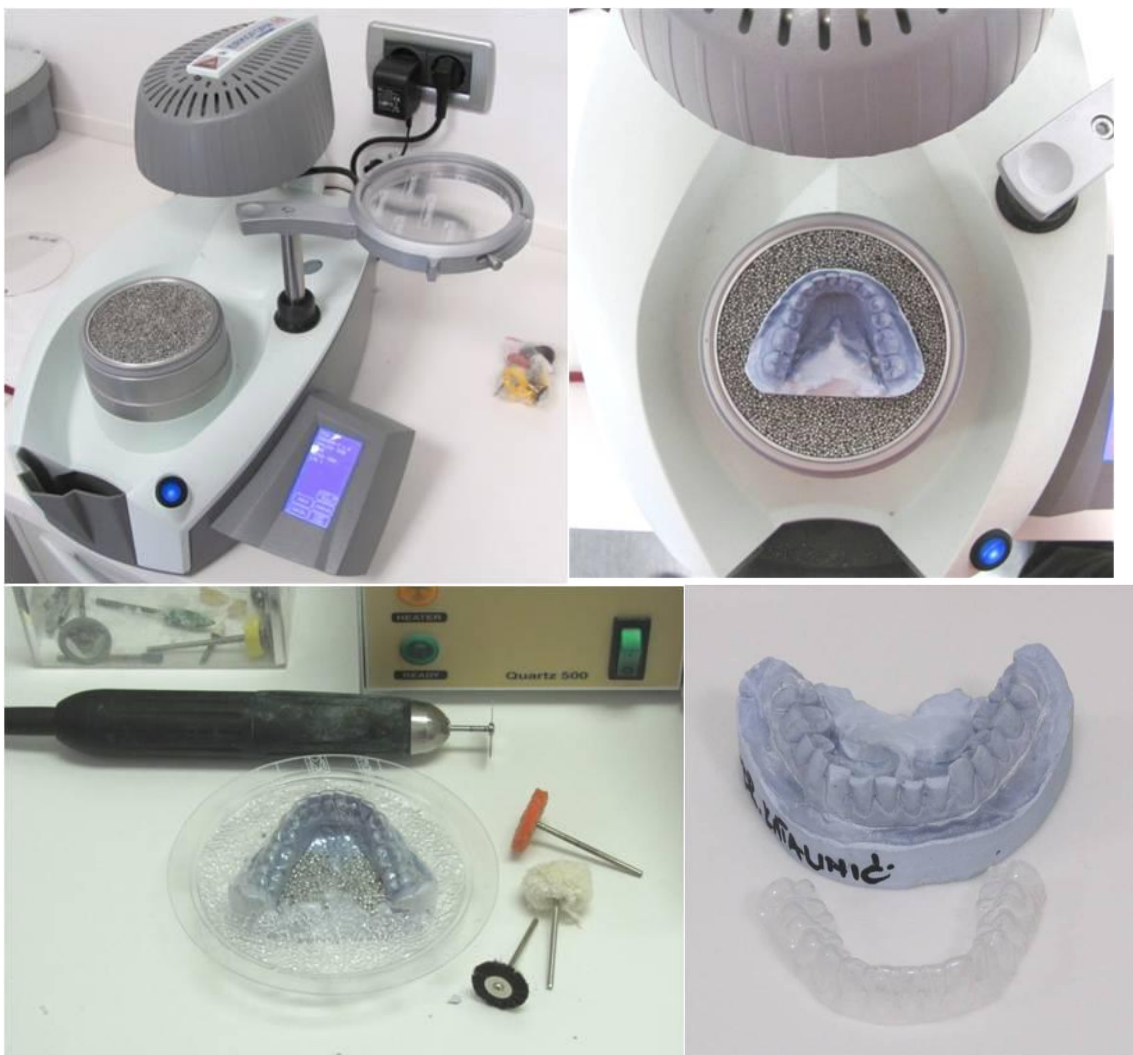lomove, moraju imati odrezano nepce i lingvalno područje jer vakuumski uređaji za prešanje rade na principu stvaranja vakuuma izvlačenjem zraka. Čim se retaineri izrade, uređaj se otvara, a essix se može ohladiti sprejom tekućeg dušika. Nedostatak essixa je što onemogućava potpuno sjedanje okluzije i nije toliko trajan kao akrilatna retencijska ploča (5 -9). Ukoliko naprava ne obuhvaća posljednji zub u nizu, može uzrokovati otvaranje zagriza. Tijekom nošenja ne smiju se piti gazirana pića i limunada jer dolazi do zadržavanja tih tekućina u essixu, u neposrednom kontaktu s caklinom, i demineralizacije. Essix bi trebalo izbjegavati kod loše oralne higijene, hiperplazija gingive, kada je potrebno brzo sjedanje okluzije, kod nestabilnih rezultata terapije te kod velike početne rastresitosti. Kada je potrebno slijeganje okluzije ili kada na kraju terapije preostanu slobodni interproksimalni prostori, bolje je umjesto essixa rabiti akrilatni wraparound retainer.

LABORATORIJSKA IZRADA

Sadreni je model potrebno izolirati koristeći se kistom i tekućim izolakom ili zasićivanjem vodom, nakon čega se on suši dok se na namjenskom uređaju za vakuusko termičko oblikovanje priprema termoplastična folija. Odgovarajuća folija umeće se u ležište i prekrije sigurnosnim obručem te obruč zategne i učvrsti. Pomični nosač folije odigne se i pomakne u stranu, a sadreni model umeće u uređaj, u ležište ispunjeno olovnim granulatom, sa zubima okrenutim prema gore. Granulatom se prekrivaju dijelovi do kojih seže ploča. Folija se prethodno zagrijava oko pola minute na temperaturi od 170°C te nakon toga preša preko modela, pod tlakom od 3 do 6 bara, u trajanju od 20 do 50 sekundi, ovisno o vrsti i debljini folije te vrsti uređaja. Sadreni model izvadi se iz vakuuskog uređaja zajedno s prijanjajućom folijom. Nakon hlađenja, folija se reže na modelu tehničkim motorom s montiranim svrdlom. Rez se radi na alveolarnom grebenu tako da prati liniju 2-3 mm vestibularnije od ruba gingive, a straga završava na sredini okluzalne plohe zadnjeg kutnjaka, nakon čega se rubovi essixa obrađuju raznim brusnim sredstvima montiranim na tehničkom motoru.



Slike 176 i 177. Laboratorijska izrada essixa



Slike 178 – 181. Laboratorijska izrada essixa

TRENAŽER

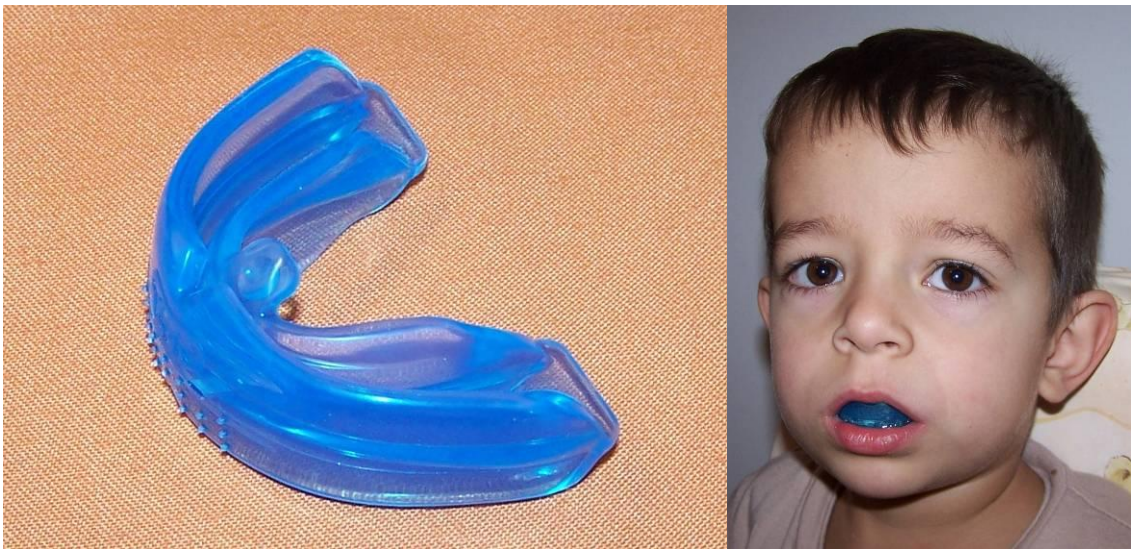Na tržištu su dostupne konfekcijske i polukonfekcijske interceptivne naprave nazvane trenažeri (*Trainers*, Myofunctional Research Co., Queensland, Australia). Izgledaju poput štitnika za zube koji se nose radi prevencije trauma zubi pri bavljenju sportskim aktivnostima. Objedinjuju principe terapijske filozofije poznatih ortodontskih naprava - Baltersovog bionatora, Fränkelove naprave, vestibularne ploče, usnog odbojnika, te njihove postulate o ovisnosti položaja jezika, obraza i usnica u razvoju malokluzija.

Filozofija trenažera definirana je u tri principa: 1. postizanje miofunkcionalnog efekta zbog uklanjanja nepovoljnog pritiska jezika, usnica i obraza na zubne lukove te interponiranja između njih, čime se omogućava transversalni i vertikalni razvoj čeljusti i zubnog luka, 2. stimuliranje sagitalnog razvoja mandibule u terapiji anomalija klase II te

sagitalnog razvoja maksile u terapiji anomalija klase III, 3. vođenje erupcije zubi i njihovo poravnavanje.

Prednost trenažera je što se u procesu ortodonske terapije smanjuje ovisnost terapeuta o dentalnom tehničaru i laboratorijskoj izradi naprave. Dodatna je prednost što omogućava terapiju nepogodnih navika - prije, tijekom i nakon klasične ortodonske terapije fiksnim ili mobilnim napravama.

Naprava ima fleksibilne silikonske vestibularne štitove koji odmiču obraze i usnice omogućavajući sagitalni i transversalni razvoj zubnih lukova. Lingvalno, naprava također ima štitove koji formiraju kolijevku za jezik. Naprava u sebi može sadržavati i skeletiranu metalnu konstrukciju u obliku kaveza, koja joj povećava stabilnost i pojačava djelovanje. U donjem dijelu naprave, labijalno, nalaze se mali silikonski šiljci koji služe u smanjenju aktivnosti hiperaktivnog menatanog mišića. Silikonski materijal sprečava ozljeđivanje obrazne sluznice i gingive, a interokluzalno smješten silikon omogućava ugodnije nošenje i vježbanje žvakanja. Trenažeri su na tržištu dostupni u tri veličine (mala, srednja i velika), izrađeni od dvije vrste materijala (mekši silikon i tvrdi poliuretan), a kreirani su za četiri osnovne namjene – terapiju u mliječnoj, mješovitoj i trajnoj denticiji te tijekom ortodonske terapije fiksnom *edgewise* napravom. Trenažeri nazvani *Infant trainer* rabe se za terapiju u mliječnoj denticiji, u dobi od 2 do 5 godina, a njima se potiče dijete na pravilno žvakanje te uklanjanje navika infantilnog guranja i oralne respiracije. Za dob od 6 do 12 godina, odnosno period mješovite denticije, dizajnirani su *Trainer for kids - T4K*, koji u rastućeg djeteta pospješuju pravilni razvoj lica i pravilan postav zubi, trajnih zubi koji niču. Za trajnu denticiju kreirani su *Trainer for alignment - T4A*, koji pospješuju poravnavanje prethodno nepravilno položenih zubi u trajnoj denticiji. Trenažeri su kreirani i za pacijente koji su u terapiji fiksnom *edgewise* ortodontskom napravom – *Trainer for braces - T4B*, *Trainer for Class II - T4CII* i *Lingua*. Kako bi se postigao učinak, preporuka je nositi trenažere nekoliko sati dnevno i tijekom cijele noći duže vremena.



Slike 182 i 183. Trenažer s aplikacijom u ustima

Proizvođač navodi sljedeće indikacije za korištenje trenažera: zbijenost donjih frontalnih zubi pri nicanju, otvoreni zagriz u fronti, malokluzije klase II/1 i II/2, duboki zagriz, zbijenost s oralnom respiracijom u klasi I, blaže malokluzije klase III te nepogodne navike infantilnog gutanja, sisanja palca te grickanja i sisanja usnica, obraza i raznih predmeta. Kontraindikacije za primjenu trenažera: nemotivirano i nekooperabilno dijete, izrazita malokluzija klase III, križni zagriz te kompletna nazalna opstrukcija.

Iako se trenažeri reklamiraju kao djelotvorne naprave u terapiji malokluzija klase II i blažih oblika klase III, dosada objavljena istraživanja nisu dokazala njihov skeletni, već isključivo dentoalvelarni učinak (10). Kod pacijenata s malokluzijom klase II/1 u ranoj i kasnoj mješovitoj denticiji, koji su napravu nosili jedan sat dnevno i cijelu noć tijekom godine dana, došlo je do protruzije donjih inciziva, redukcije pregriza i povećanja visine lica u odnosu na kontrolnu netretiranu skupinu. Protrudirani gornji incizivi, kao najuočljivija komponenta malokluzije klase II/1, nisu se statistički značajno retrudirali korištenjem trenažera u odnosu na netretiranu skupinu (10). Svojim bukalnim štitovima trenažeri odmiču obraze stvarajući "Fränkel-efekt", vidljiv kao značajna transverzalna ekspanzija zubnih lukova u premolarnoj i molarnoj regiji u obje čeljusti, u ranoj dobi, kod pacijenata s malokluzijama klase II (11). No nisu provedena istraživanja koja bi pokazala je li trenažer uzrokovao samo bukalno nagnjanje kruna zubi ili je potaknuo i transverzalnu ekspanziju alveolarne baze čeljusti subperiostalnim odlaganjem nove kosti u bukalnim dijelovima te translatorni bukalni pomak zubi. Istraživanja potvrđuju da trenažeri značajno smanjuju aktivnost temporalnog, maseteričnog i mentalnog mišića te orbikularisa orisa, tijekom maksimalnog stiskanja, gutanja i sisanja u pacijenata s malokluzijom klase II/1 (12).

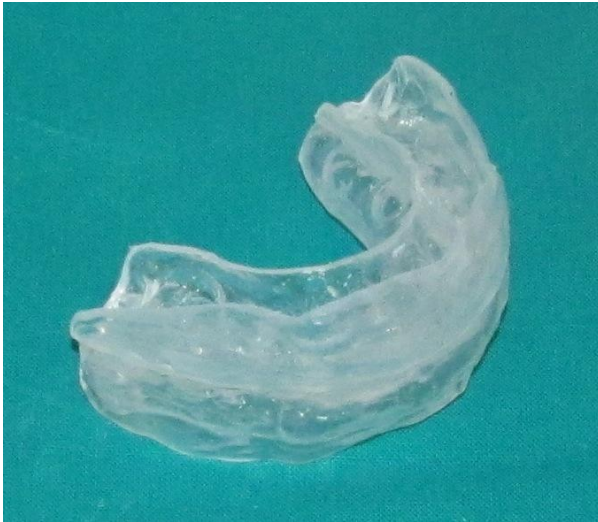POZICIONER

Pozicioner je mekani bimaksilarni fleksibilni splint koji se primjenjuje pri završetku aktivne ortodontske terapije, kao retencijska naprava, za zaštitu zubi od trauma kod sportaša te pri liječenju miofascijalnih bolnih disfunkcija, ali ne i kod bruksizma. Osnovna mu je indikacija retencija nakon provedene terapije otvorenog zagrizu jer pločaste retencijske naprave potiču ponovno otvaranje zagrizu. Izrađuje se prešanjem termoplastičnih elastičnih rezilijentnih materijala, preko modela zubnih lukova u namjenskom vakuumskom uređaju. Jednostavne je konstrukcije i okružuje krune svih zubi i početne dijelove alveolarnih nastavaka u obje čeljusti. Može se rabiti i za detaljiranje okluzije, za što je potrebno na modelima napraviti voštani *set-up* (13). To se provodi tako da se zubi koji su u nepravilnom položaju izrežu te pomoću voska učvrste na model u pravilni položaj, nakon čega se preko tako korigiranog modela prešaju termolastične ploče. U frontalnom dijelu mogu se izbušiti rupice koje olakšavaju respiraciju i cirkulaciju sline. Kako je pozicioner vrlo fleksibilna naprava, ne koristi se kada su potrebna veća pomicanja zubi, značajnije sjedanje okluzije, usmjeravanje rasta čeljusti te reponiranje mandibule (14, 15). Međučeljusni odnos prilagođen je visini fiziološkog mirovanja. Pozicioner se nosi tijekom dana, ali samo ograničeno vrijeme jer onemogućava govor i prehranu. Kratka razdoblja jakog ugrizanja u samu napravu korisnija su od duljih razdoblja pasivnog nošenja, primjerice pri spavanju. Mora biti

konstruiran za pacijentov retrudirani kontaktni okluzijski položaj i unutar prihvatljivih vertikalnih dimenzija.

Prednosti pozicionera: lagano čišćenje, mala mogućnost loma, stimulacija tonusa tkiva, poboljšavanje pozicije zubi, postojanost na djelovanje sline, nema okusa, dobro je adaptiran na reljefe zubi, a zbog prozirnosti omogućava kontrolu položaja. Nedostaci su mu ograničeno vrijeme nošenja, neželjene promjene položaja zubi, nelagoda u početku nošenja, otežano disanje i povećanje parafunkcijske aktivnosti mišića.

Pozicioner se izrađuje na način da se prvo preko svakog izlivenog sadrenog modela zasebno prešaju razmekšale termoplastične ploče (primjerice bioplast) debljine 3 mm. Ploče se obrežu vestibularno na visini 4-5 mm od gingivalnog ruba, a oralni su rubovi slični granicama aktivatora. Zatim se obje ploče griju zajedno s modelima u otvorenom okludatoru te nakon toga spajaju njegovim zatvaranjem. Na kraju se čvrstoća naprave pojača prešanjem još jednog sloja termoplastične ploče, s vestibularne strane, preko spojene gornje i donje polovice te obrađuje.



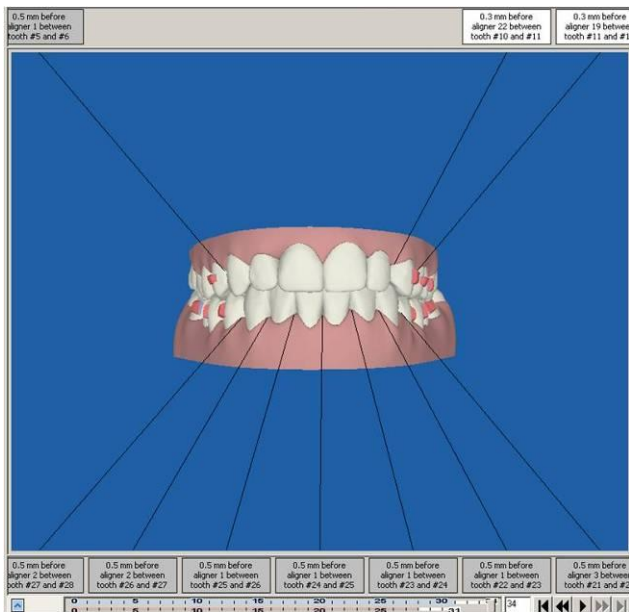
Slike 184. Pozicioner

INVISALIGN

Invisalign tehnologiju čine mobilne prozirne poluelastične poliuretanske udlage za pomicanje zubi, koje je 1997. godine patentirala tvrtka Align Technology (Santa Clara, SAD), a bazira se na *essix*-tehnologiji (16). Temeljem otiska, koji se šalje u specijalizirani laboratorij, izljuje se radni model koji se skenira pa se dobije digitalna 3D slika. Na virtualnom modelu radi se računalna simulacija pomaka zubi koja odgovara fazama ortodontske terapije. Ta simulacija, nazvana *ClinCheck*, šalje se e-mailom ordinirajućem ortodontu na uvid i eventualnu korekciju. Na temelju te simulacije, pomoću stereolitografije izrađuje se niz poliuretanskih udlaga – *alignera*, debljine 1 mm za svaku čeljust i svaku fazu. Sa svakom udlagom postiže se pomak zuba od 0.25-0.33 mm. Broj *alignera* ovisi o broju potrebnih faza, a obično iznosi 18-30. Nose se 20-22 sata dnevno, skidaju se kod jela, pića i pranja zubi, a set se mijenja svaka dva tjedna. Vrlo je važna suradnja pacijenta. Dobivanje prostora postiže se interpoksimalnom redukcijom

cakline, a za poboljšanje učinka, posebice kod derotacija, na zub se dodatno lijepi kompozitni pričvrtni element u boji zuba (17). Terapeut od laboratorija, uz svaku udlagu, dobije i naputke - gdje i koliko treba inerproksimalno ubrusiti caklinu te gdje staviti pričvrtni element. Za lijepljenje takvog pričvrstnog elementa dobije se dodatna tanka udlaga.

Indikacije za invisalign relativno su uske i obuhvaćaju blaže i umjerene zbijenosti i rastresitosti u klasi I, obrnuti pregriz jednoga frontalnog zuba, potrebne manje iznose intruzije i relativnu ekstruziju te slučajeve ortodontskog recidiva (16-17). Granični su slučajevi rotacije inciziva veće od 40° te kanina i premolara veće od 20°, izrazito duboki i otvoreni zagriz, skeletna sagitalna diskrepancija veća od 2 mm te potreban translatorni pomak zuba. Preciznost u pomaku zubi iznosi oko 40% (19). Kontraindiciran je kod nesanirane denticije, parodontne bolesti, mješovite denticije, zubi u nicanju i TMD-a. Ne daje dobre rezultate kod ekstrakcijskih slučajeva, često ne uspijeva dosegnuti kvalitetu *edgewise* terapije i češće slijedi recidiv (20-22). Prednosti invisaligna jesu estetika, higijena i ugodnost za nošenje, a nedostaci što iziskuju suradnju pacijenta, zbog prozirnosti se lako izgube, ograničene indikacije, laboratorijska zahtjevnost i relativno visoka cijena.



Slika185. *ClinCheck* simulacija pomaka zubi pomoću *alignera*

Literatura:

1. Sheridan JJ, LeDoux W, McMinn R. Essix retainers: fabrication and supervision for permanent retention. *J Clin Orthod.* 1993;27:37-45.
2. Kwon JS, Lee YK, Lim BS, Lim YK. Force delivery properties of thermoplastic orthodontic materials. *Am J Orthod Dentofacial Orthop.* 2008;133:228-34.
3. McNally M, Mullin M, Dhopatkar A, Rock WP. Orthodontic retention: Why, when and how?. *Dent Update.* 2003; 30:446-53.
4. Wang F. A new thermoplastic retainer. *J Clin Orthod.* 1997;31:754-7.

5. Lindauer S, Shoff RC. Comparison of Essix and Hawley retainers. *J Clin Orthod.* 1998; 32:95-7.
6. Littlewood SJ, Millett DT, Doubleday B, Bearn DR, Worthington HV. Orthodontic retention: a systematic review. *J Orthod.* 2006;33:205-12.
7. Shawesh M, Bhatti B, Usmani T, Mandall N. Hawley retainers full- or part-time? A randomized clinical trial. *Eur J Orthod.* 2010;32:165-70.
8. Ledvinka J. Vacuum-formed retainers more effective than Hawley retainers. *Evid Based Dent.* 2009;10:47.
9. Rowland H, Hichens L, Williams A, Hills D, Killingback N, Ewings P, Clark S, Ireland AJ, Sandy JR. The effectiveness of Hawley and vacuum-formed retainers: a single-center randomized controlled trial. *Am J Orthod Dentofacial Orthop.* 2007;132:730-7.
10. Usumez S, Uysal T, Sari Z, Basciftci FA, Karaman AI, Guray E. The effects of early preorthodontic trainer treatment on Class II, division 1 patients. *Angle Orthod.* 2004;74:605-9.
11. Ramirez-Yañez G, Sidlauskas A, Junior E, Fluter J. Dimensional changes in dental arches after treatment with a prefabricated functional appliance. *J Clin Pediatr Dent.* 2007;31:279-83.
12. Yagci A, Uysal T, Kara S, Okkesim S. The effects of myofunctional appliance treatment on the perioral and masticatory muscles in Class II, division 1 patients. *World J Orthod.* 2010;11:117-22.
13. Lew KK. The orthodontic tooth positioner--an appraisal. *Br J Orthod.* 1989;16:113-6.
14. Park Y, Hartsfield JK, Katona TR, Eugene Roberts W. Tooth positioner effects on occlusal contacts and treatment outcomes. *Angle Orthod.* 2008;78:1050-6.
15. Wells NE. Application of the positioner appliance in orthodontic treatment. *Am J Orthod.* 1970;58:351-66.
16. Lagravere MO, Flores-Mir C. The treatment effects of Invisalign orthodontic aligners: a systematic review. *J Am Dent Assoc.* 2005; 136:1724-9.
17. Boyd RL. Esthetic orthodontic treatment using the invisalign appliance for moderate to complex malocclusions. *J Dent Educ.* 2008; 72:948-67.
18. Boyd RL, Miller RJ, Vlaskalic V. The Invisalign system in adult orthodontics: Mild crowding and space closure cases. *J Clin Orthod.* 2000; 34:203-12.
19. Kravitz ND, Kusnoto B, BeGole E, Obrez A, Agran B. How well does Invisalign work? A prospective clinical study evaluating the efficacy of tooth movement with Invisalign. *Am J Orthod Dentofacial Orthop.* 2009;135:27-35.
20. Baldwin DK, King G, Ramsay DS, Huang G, Bollen AM. Activation time and material stiffness of sequential removable orthodontic appliances. Part 3: premolar extraction patients. *Am J Orthod Dentofacial Orthop.* 2008; 133:837-45.
21. Djeu G, Shelton C, Maganzini A. Outcome assessment of Invisalign and traditional orthodontic treatment compared with the American Board of Orthodontics objective grading system. *Am J Orthod Dentofacial Orthop.* 2005; 128:292-8
22. Kuncio D, Maganzini A, Shelton C, Freeman K. Invisalign and traditional orthodontic treatment postretention outcomes compared using the American Board of Orthodontics objective grading system. *Angle Orthod.* 2007;77:864-9.

6. FIKSNE NAPRAVE

LABORATORIJSKI IZRAĐENE METALNE NAPRAVE

Izrada ortodonskih naprava spajanjem metalnih dijelova u dentalnom laboratoriju može se provesti lemljenjem, lotanjem i zavarivanjem. Tim tehnologijama izrađuju se naprave za ekspanziju zubnog luka, forsirano cijepanje nepca, rešetke za jezik te transpalatinalni i lingvalni lukovi.

Lemljenje i lotanje

Lemljenje je proces spajanja dvaju istih ili različitih metalnih dijelova nerazdvojjivim spojem u jednu cjelinu, pomoću otopine trećeg metala – lema (1, 2). Lem je metal ili legura čija je temperatura taljenja niža od temperature taljenja metala koji se lemljenjem spajaju.

Lemljenje se dijeli na meko, kod kojeg je temperatura taljenja lema niža od 450°C, te tvrdo lemljenje (lotanje), kod kojeg je za topljenje lema potrebna temperatura iznad 450°C. Meko lemljenje često se naziva i vodoinstalatersko, a rabe se lemovi slitina olova, kositra, antimona, cinka i kadmija. Takvi spojevi slabije su otporni na koroziju pa su nepraktični za dentalne svrhe. Lotanje je termin koji se češće koristi u industriji - za postupak tvrdog lemljenja, a u dentalnoj se tehnici rjeđe radi jezična distinkcija između lemljenja i lotanja. U ortodontici se za spajanje dvaju metala standardno rabi lotanje (tvrdo lemljenje) na 600-750°C, sa srebrnim lemom koji je mješavina srebra (56%), bakra (22%), cinka (17%) i kositra (5%). Lotanjem se izrađuju lingvalni i transpalatinalni lukovi, naprava za forsirano cijepanje nepca s hyrax-vijkom, međusobno spajaju žice, tubice s prstenovima te tubice s kvačicama. Za lemljenje je potrebna lemilica (izvor topline), osnovni metali koje je potrebno spojiti (supstrat), lem (metalni međusloj), fluks (sredstva za olakšavanje lemljenja) i antifuks (sredstva za sprečavanje razlijevanja lema izvan površine lemljenja). Svrha fluksa je uklanjanje oksidnog sloja na površini metala koji se trebaju spojiti kada je lem rastaljen i spreman poteći spojem. Fluks, u stvari, uklanja prethodne okside, sprečava stvaranje novih te rastapa one koji se stvore tijekom lemljenja. Prema sastavu - fluks-paste mogu biti na bazi boraksa ili fluorida, a prema pH - mogu biti kisele, bazične ili neutralne. Antifuks se nanosi na bazne metalne komponente prije fluksa i lema, i to na dijelove na kojima je lem nepoželjan. Kao antifuks služe namjenske paste, a može poslužiti grafitna olovka ili alkoholna otopina krede.

Pri lemljenju rubovi dvaju metala moraju biti približeni, paralelni i očišćeni. Fluks-pastom premazuju se rubovi, a antifuksom odmeđuju rubovi lema. Lemilica može biti punjena vodikom, prirodnim plinom, acetilenom, propanom ili butanom, a češće se rabe potonja dva plina. Lem se tali lemlicom dok je u kontaktu s lemnim mjestom. Metali koji se spajaju moraju biti zagrijani, ali ne istaljeni, da atomi lema mogu difundirati u njih. Istaljeni lem poteče u spoj dvaju približenih metala kapilarnom akcijom, te prianja uz njih. Nakon hlađenja, metalni spoj – lemní šav nije jak kao bazni metal, ali ima zadovoljavajuću čvrstoću. Po sastavu je lemní šav nova legura koja ima bolja svojstva od lema, a lošija od metala koji su lemljenjem spojeni.

Pogreške pri lemljenju nastaju zbog neočišćenih rubova metala, uporabe neodgovarajućeg fluksa, nepribliženih rubova, lošeg tečenja i pregrijavanja lema, što uzrokuje koroziju, poroznost i lomove ortodontskih naprava.

Zavarivanje

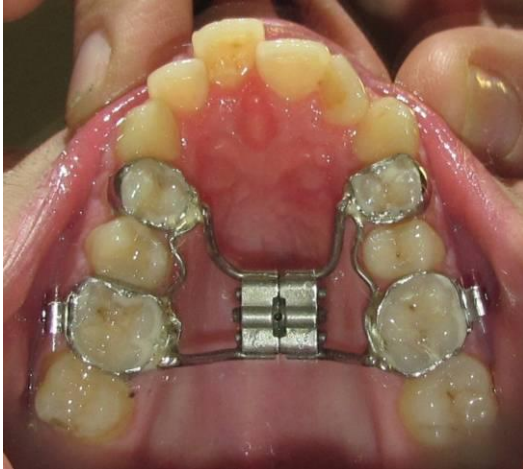Zavarivanje je proces spajanja dvaju metalnih dijelova homogenim spojem, aplikacijom topline ili tlaka, posredstvom ili bez posredstva međusloja trećeg metala (1, 2). Pri zavarivanju se rabe vrlo visoke temperature i dolazi do otapanja rubnih dijelova dvaju metala koji se spajaju, dok se pri lemljenju i lotanju rabe niže temperature i rubni se dijelovi metala ne otapaju, nego se otapa međusloj trećeg metala - lema.

U ortodonciji se za laboratorijsku izradu metalnih ortodontskih naprava tradicionalno rabi točkasto zavarivanje – punktiranje u kombinaciji s lotanjem, na način da se prvo na jednom ili nekoliko mjesta punktiranjem pričvrste metalni dijelovi naprave, a zatim oko vara poveća spoj lotanjem. Princip točkastog zavarivanja jest stvaranje topline pri prolasku električne struje kroz elektrode između kojih su smješteni metali koje je potrebno spojiti. Uređaj za punktiranje ima donju nepokretnu elektrodu, čiji je vrh okrenut prema gore, a gornja elektroda ima vrh okrenut prema dolje, pokretna je i povezana s nožnom papučicom. Metale koje se želi spojiti, treba očistiti, uhvatiti posebnim hvataljkama i prisloniti uz nepokretnu elektrodu. Pritiskom na papučicu uključuje se struja i gornja elektroda približava donjoj. Kako su elektrode bolji vodiči od metala koji se spajaju, struja bez znatnog otpora prolazi kroz elektrode, no u metalima koji se spajaju stvara veliki otpor, koji se manifestira kao velika temperatura i usijanje, zbog čega se metali tale i spajaju u jednoj točki formirajući spoj točkastim varom.

Kako lemovi znaju pokazivati probleme s mehaničkom čvrstoćom, galvanskom korozijom i biokompatibilnošću, u posljednje se vrijeme kao alternativa lemljenju uvodi u praksu lasersko zavarivanje (neodijem dopirani itrij - aluminijev granat laser - Nd:YAG) i elektrolučno zavarivanje netaljivom volframovom elektrodom u zaštitnoj atmosferi inertnog plina, argona ili helija (*Tungsten inert gas – TIG*), koji daju čvršće, postojanije i biokompatibilne spojeve (3 - 5).

NAPRAVA ZA FORSIRANO ŠIRENJE NEPCA

Forsirano širenje nepca je metoda distrakcijske osteogeneze koja se provodi cijepanjem maksilarne suture medijane u kasnoj mješovitoj i trajnoj denticiji, kada suturalna interdigitacija još nije pretjerano jaka. Prosječna gornja granica za forsirano cijepanje je 16 godina, a nakon te dobi smanjuje se udio skeletnog učinka. Ekspanzija je moguća i u starijoj dobi, no tada se provodi kirurški asistirano širenje. Naprave koje se koriste za tu namjenu obično imaju ugrađeni hyrax-vijak, koji je pomoću metalnog okvira fiksiran za maksilarne zube – prve trajne molare i premolare ili prve mliječne molare. S obzirom na način retencije naprave, tri su osnovna tipa – prstenovani (koji ima prstenove pomoću kojih je zacementiran na zube), ljepljeni (koji ima akrilatne okluzalne plohe pomoću kojih je zaljepljen za zube) i implantatski (sidren implantatima na nepce) (6).



Slika 186. Naprava za forsirano širenje nepca s hyrax-vijkom

Modifikacija naprave je Haas, koji ima akrilatni dio koji priliježe na nepce, te Minn ekspander, kod kojeg izvor sile nije hyrax-vijak već opruga. Prednost je Haasa da se zbog palatinalnog akrilata naprava sidri i na tvrda i na meka tkiva nepca te više dobivamo translatorsni pomak zubi, a manje naginjanje. Prilikom ekspanzije potrebno je uključiti što više zubi u sidrište i ako su korijeni mliječnih molara dosta resorbirani, bolje je pričekati nicanje premolara i onda ekspanzirati. Ekspanzija se može izvršiti na dva načina: brzi i spori. U obje se metode zubi koriste kao sidrišta i, osim skeletnog, javlja se i dentalni pomak. U kasnoj mješovitoj denticiji mogu se koristiti oba načina, ali je spora ekspanzija biološki prihvatljivija. Otvaranjem suture povećava se širina krova usne šupljine/dna nosne šupljine. To otvaranje ima često oblik trokuta, pri čemu je širi dio frontalno, a vrh distalno. Isto se tako otvara i u frontalnoj ravnini, s vrhom trokuta u području korijena nosa. Kao nuspojava širenja nepca često se javlja ekstruzija stražnjih zubi i otvaranje zagriz, a okluzalne interferencije između kvržica donjih i gornjih zubi dovode do rotacije mandibule prema dolje i nazad. Ove su nuspojave poželjne kod pacijenata s dubokim zagrizom i tendencijom klasi III, no nepoželjne su kod pacijenata s vertikalnim obrascem rasta, a mogu se izbjeći uključivanjem akrilata u konstrukciju ekspandera, pri čemu on pokriva okluzalne plohe zubi i onemogućava ekstruziju. Takav lijepljeni ekspander dezartikulira i omogućava korekciju obrnutog prijeklopa. Ukoliko je maksila toliko uska da je uz ekspanziju potrebna i ekstrakcija premolara, zbog velike zbijenosti, tada se prvo vrše ekspanzije, a poslije toga ekstrakcije. Ekspanzijom se ne rješava zbijenost nego skeletni križni zagriz, pri čemu je cilj ekspanzije dobiti maksilu normalne širine, a ne proširiti normalno razvijenu maksilu zbog rješavanja zbijenosti. Ekspander se može koristiti i u kombinaciji s obraznom maskom, pri čemu ekspander aktivira cirkummaksilarne i cirkumzigomatične suture olakšavajući pomak maksile naprijed. Za svaki milimetar širenja maksile dobije se 0,7 mm povećanja opsega zubnog luka, što može biti vidljivo i kao protruzija frontalnih zubi. Širenje nepca indicirano je ukoliko je udaljenost između palatinalnih ploha gornjih molara manja od 33 mm. Često je transverzalna nerazvijenost maksile udružena s lingvalno nagnutim mandibularnim postraničnim zubima. Tada se preporuča prvo napraviti dentalnu dekompenzaciju mandibularnog luka - ekspanzijom luka uspravljanjem lingvalno nagnutih molara pomoću Schwarzove ploče, da dobijemo uvid do kuda treba širiti gornji luk. Nakon toga

se pristupa forsiranoj ekspanziji maksile. U aktivnoj fazi širenja nepca, nakon otpilike mjesec dana, moguća je spontana korekcija klase III u klasu I. Razlog je lagani mezijalni pomak maksile i eliminacija prisilnog progenijskog zagriža. Moguća je i spontana korekcija klase II u klasu I, koja se događa u retencijskoj fazi, 6-12 mjeseci nakon cijepanja nepca. Potonja se objašnjava odnosom stopala (mandibule) i uske cipele (maksile), odnosno, zbog transverzalne suženosti maksile, mandibula je bila zakočena u transverzali. Učinak cijepanja nepca nije samo korekcija križnog zagriža, nego i širenje osmijeha, uz smanjenje tamnih bukalnih koridora, te redukcija nazalne opstrukcije zbog širenja nosnih hodnika (7).

Brza metoda počela se koristiti kako bi se smanjio dentalni pomak i dobio samo skeletni, jer jaka sila izaziva hijalinizaciju koja onemogućava pomak sidrišnih zubi, barem 14 dana. Pri brznoj metodi vijak se obično aktivira dvaput dnevno, pri čemu se proširi za 0.4 mm i stvara silu od 3-6 N. Kada se vijak okrene, sila se prenosi na zube te preko kosti na suture. Klinički se vidi pojava diasteme između središnjih sjekutića. Pacijenti navode da širenje maksile osjete kao da ih netko golica po dnu nosa. Područje dobivenog prostora ispunjava se krvlju, a nakon završetka aktivnog širenja vijak hyraxa blokira se akrilatom ili tankom čeličnom žicom. Nakon 3-4 tjedna aktivne terapije nastaje 10 mm ekspanzije, od čega 8 mm otpada na skeletnu, a 2 mm na dentalnu ekspanziju. Naprava ostaje fiksirana tijekom perioda retencije koji traje oko 6 mjeseci. Za to se vrijeme u području suture stvara koštano tkivo, ali i ponovno započinje skeletno približavanje razdvojenih polovica maksile (8, 9). Diastema se zatvara kao posljedica tog relapsa i pomaka zubi koje vuku istegnuta gingivalna vlakna. Kako više nema jake sile na sidrišne zube, oni se zbog skeletnog kolapsa počinu pomicati naginjanjem kruna bukalno i korijenova palatinalno u područje stabilnog koštanog tkiva. Zbog navedenog, omjer skeletnog i dentalnog bude 1:1, odnosno 5 mm prostora dobije se zbog skeletnog učinka, a 5 mm zbog dentalnog pomaka. Nakon retencije hyrax se skida kliještima po Oliver-Johnsu i za daljnju se retenciju može aplicirati transpalatinalni luk, quad helix ili Schwarzova ploča. Postavljanje edgewise-naprave i terapija njome počinje nakon aktivne terapije ekspanderom, a prije njegova uklanjanja.

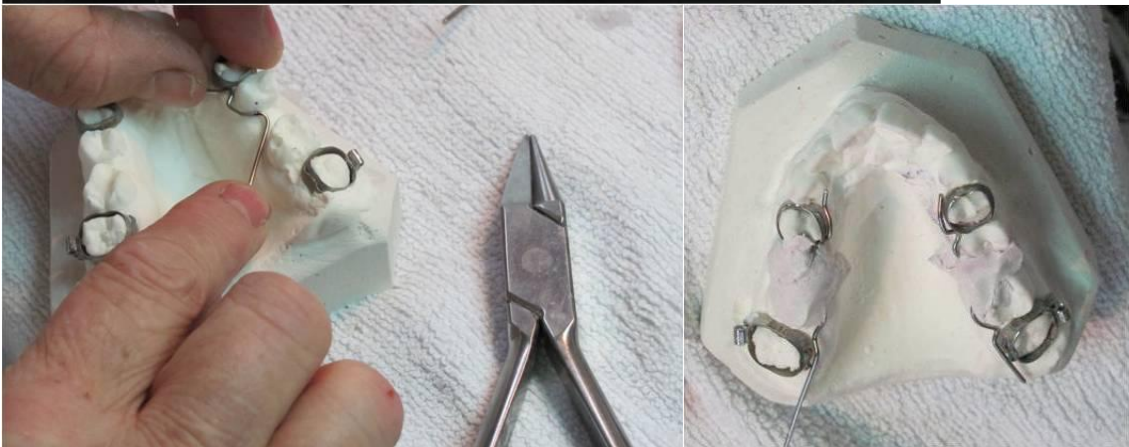
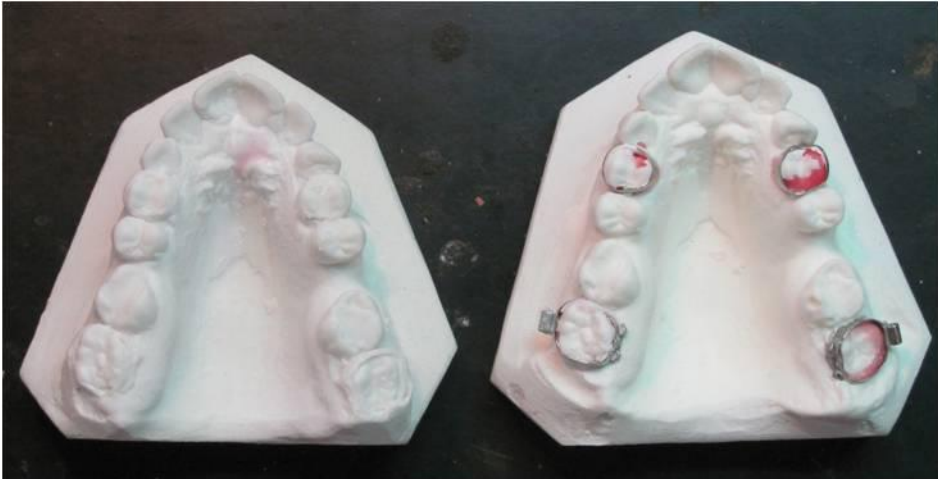Kod **spore metode vijak se** okreće jedanput dnevno, što je maksimum koji ne dovodi do krvarenja u suturu. Spora metoda istovremeno producira podjednako i dentalni i skeletni učinak te se nakon 10 tjedana dobije oko 10 mm ekspanzije. Prosječno, jačina sile je 1-2 N. Spora ekspanzija razdvaja suture približno istom brzinom kojom se stvara nova kost tako da je na rendgenskoj snimci manje vidljivo razdvajanje i klinički nema pojave diasteme (10, 11). Što je pacijent stariji, ekspanzija se povećava na račun dentalnog pomaka. Jedina bitna razlika uočena u studijama je da se rapidnom ekspanzijom dobiva veća ekspanzija u području kanina. Sporu ekspanziju moguće je provesti i quad helixom te Minn i Hass-ekspanderom.

Kirurški asistirano širenje provodi se uglavnom iza 18. godine, a moguća su dva načina. Kod prvoga je rez usmjeren parasagitalno uz suturu medijanu. Kod drugoga se reže lateralni zid maksilarnog sinusa, vestibularno u području prijelaza alveolarnog grebena na bazalnu kost maksile, obostrano u području premolara. Dodatno se reže ispod

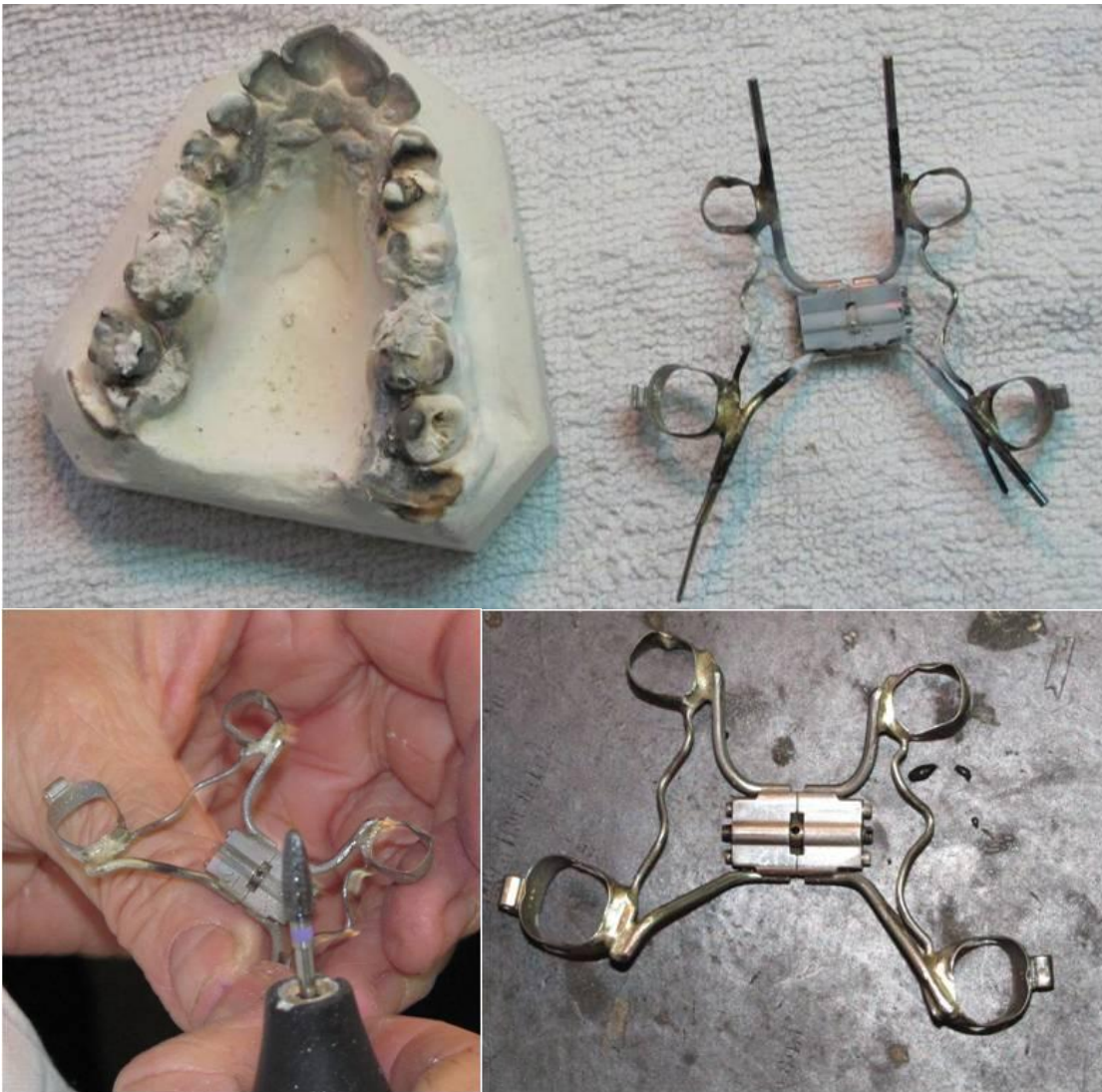spine nazalis anterior, čime se oslabi kost maksile i omogući njeno pucanje po suturi medijani kad se aktivira hyrax-vijak (12).

LABORATORIJSKA IZRADA NAPRAVE ZA FORSIRANO CIJEPANJE NEPCA

Ortodont izabire i adaptira prstenove na prve premolare i molare, koji će biti nosači naprave, preko kojih uzima otisak gornjeg zubnog luka alginatnom ili silikonskom otisnom masom. Otisak se vadi iz usta, nakon čega kliještima skida prstenove sa zubi te ih namješta u otisak i sve zajedno transportira u dentalni laboratorij. Prije ulijevanja sadre u otisak se s unutrašnje plohe prstenova postavlja rastopljeni ružičasti vosak kako bi se prstenovi nakon oslobađanja modela lakše mogli skinuti. Zamješa se supertvrda sadra za ortodonciju i ulije u otisak, a nakon oslobađanja radnog modela potrebno je dublirati model. Na jednom se modelu izrađuje naprava, a drugi služi kao evidencijski model. Ružičasti se vosak lagano zagrije te prstenovi skinu s modela, nakon čega se očiste te pjeskari dio prstena koji će se lotati, čime se dobiva bolja sveza s lemom. Radni se model ispire kipućom vodom kako bi se isprao ružičasti vosak iz ležišta prstenova. Ležište prstenova u sadrenom modelu tako ostaje netaknuto i dostupno za postavu prstena na svoje mjesto - kao što je bilo u pacijentovim ustima. Služeći se Wipla-žicom (legura željeza, kroma i nikla) promjera 0,9 mm, modeliraju se uzdužni krakovi naprave koji povezuju prstenove na premolarima i molarima prateći morfologiju zuba i alveolarnog grebena. Krakovi se učvrste na model pomoću visokoviskoznog tvrdog silikona, nakon čega se lotaju za prstenove. Radi pojačanja čvrstoće, prije lotanja se krakovi žice i prstenovi mogu točkasto punktirati. Nakon toga se na model pozicionira hyrax-vijak te adaptiraju njegovi krakovi da budu u dodiru s palatinalnim plohamo prstenova, na kojima su prethodno zalotani uzdužni krakovi naprave. Vijak se pričvrsti za nepce pomoću silikona te pristupa lotanju. Po završetku postupka naprava se skida s modela i čisti od silikona. Tehničkim mikromotorom, na koji je montiran grubi disk za metal, otpili se višak krakova hyrax-vijka, pjeskare lemna mjesta te grubo i fino polira naprava glodalima, svrdlima, gunicama, četkama i diskovima.



Slike 187 - 190. Laboratorijska izrada naprave za forsirano cijepanje nepca



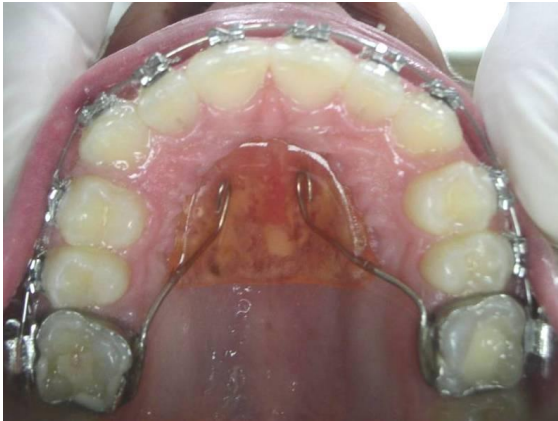Slike 191 – 193. Laboratorijska izrada naprave za forsirano cijepanje nepca

TRANSPALATINALNI LUK

Transpalatinalni luk je žičani luk koji preko nepca povezuje dva maksilarna molara. Na nepcu ima omega-petlju koja povećava elastičnost za aktivaciju. Petlja je obično okrenuta palatinalno, a otvorena incizalno. Inverzna petlja okrenuta incizalno, a otvorena palatinalno izrađuje se kad želimo postići i intruziju molara stimulacijom jezika. Luk može biti fiksni – izrađen od čelične žice promjera 0.9 mm i zalemljen za prstenove, ili mobilan – Goshgarian, koji se kupuje gotov, izrađen od titan-molibden žice i umeće se u tube zalemljene s palatinalne strane prstenova na molarima. Indiciran je za derotaciju molara, torkviranje korijenova, transverzalnu ekspanziju naginjanjem kruna i intruziju. Ipak se najčešće rabi za sidrište nakon forsiranog cijepanja nepca, kod ekstrakcije premolara, nakon distalizacije molara, u kombinaciji s Herbstovim šarnirom, kao držač

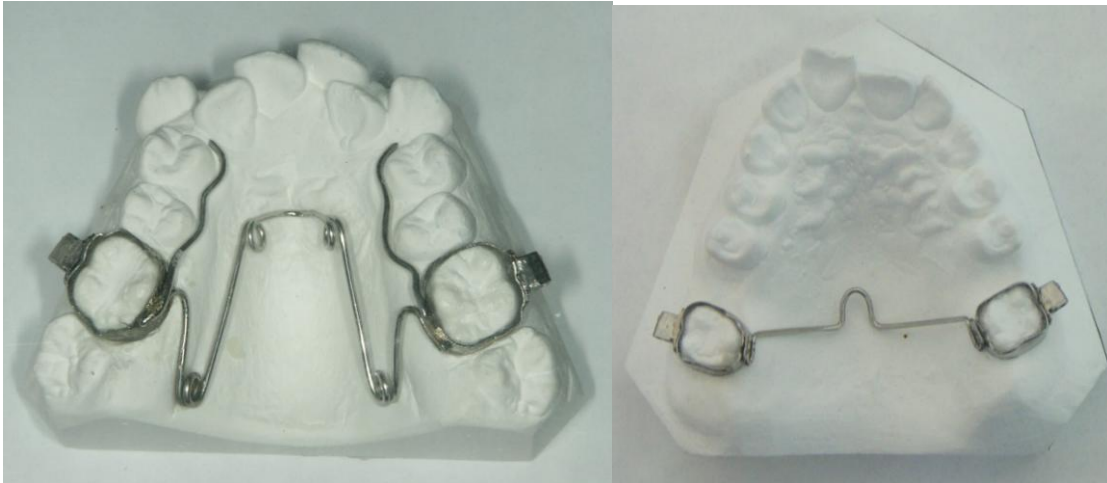mjesta kod preranog gubitka mliječnog drugog molara, kao tranzicijska naprava za očuvanje leeway spacea u terapiji zbijenosti pri prijelazu iz mliječne u trajnu denticiju. Kontraindiciran je kod klase III. Fiksni transpalatinalni luk aktivira se prstima ekstraoralno, pri čemu se Weingart-kliještima drži u području lema na prstenovima. Može se aktivirati za derotaciju, torkviranje i transverzalnu ekspanziju. Kod derotacije molara aktivira se unilateralno za jedan molar, a nakon uspješne derotacije (oko 2 mjeseca) aktivira se za drugi molar. Goshgarianov je luk praktičniji jer se pri svakoj aktivaciji ne moraju odcementirati prstenovi. Luk je potpuno aktiviran kada su bukalne tube paralelne s mediosagitalnom linijom, a prstenovi pod pravim kutem na nju.

Modifikacija transpalatinalnog luka je **Nanceov luk** koji zavija prema naprijed te se pomoću male akrilatne pločice dodatno sidri na sluznici prednjeg dijela nepca u području premolara. Petlja mu se nalazi unutar akrilatnog tijela. Nedostatak mu je da izaziva upale palatinalne sluznice. Palatinalni luk može biti nosač i rešetke za jezik te tako služiti u odvikavanju od nepogodne navike infantilnog gutanja.

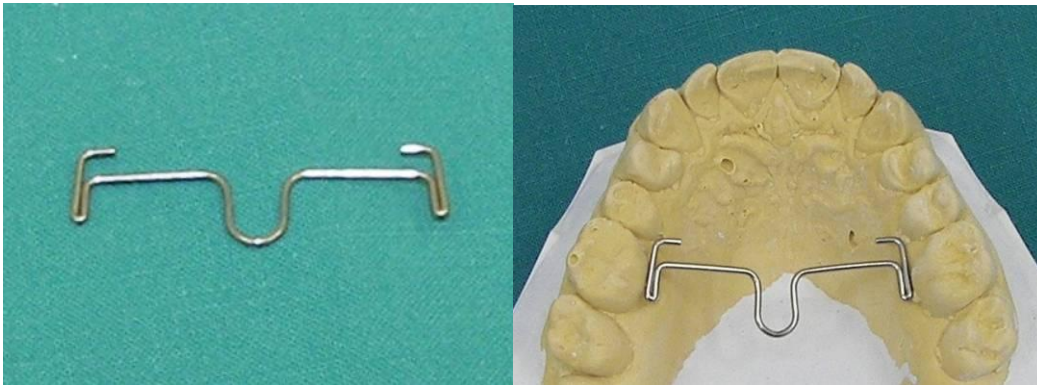


Slika 194. Nanceov luk

Quad helix i njegova preteča – **W luk** jesu fleksibilne modifikacije transpalatinalnog luka koje se rabe u kasnoj mješovitoj i ranoj trajnoj denticiji za ekspanziju maksilarnog zubnog luka u terapiji križnog zagrizava, za što služe dugački žičani krakovi koji se protežu od molara do kanina. Obje naprave produciraju uglavnom dentolaveolarni, a ne skeletni učinak. Naziv W-luka objašnjava njegov izgled, a quad helix je sličnog oblika, samo što se na vrhovima slova W nalaze petlje koje pojačavaju elastičnost naprave. Petlje u prednjem dijelu mogu služiti i za sprečavanje navike sisanja palca. Kako bi se izbjegla iritacija tkiva, odmaknut je 1-1,5 mm od nepčane sluznice. Bukalni dio luka dodiruje zube koje treba pomicati. Aktiviraju se ekstraoralno širenjem krakova za oko 4 mm od pasivnog ili prethodnog oblika. Kod ponovne aktivacije luk je potrebno odcementirati, aktivirati i ponovno cementirati. Kako je quad helix elastičniji, ima i veći raspon djelovanja te se može aktivirati za više od 4 mm. Ekspanzija treba iznositi oko 2 mm mjesečno dok se ne postigne hiperkorekcija, odnosno da palatinalne kvržice gornjih zubi okludiraju s bukalnim kvržicama donjih zubi. Najčešće aktivna terapija traje oko 3 mjeseca i nakon toga slijedi 3 mjeseca retencije. Lukove može izraditi tehničar ili se kupuju gotovi i adaptiraju situaciji na modelu.



Slike 195 i 196. Quad helix i transpalatinalni luk



Slike 197 i 198. Transpalatinalni luk Goshgarian

LINGVALNI LUK

Lingvalni luk za mandibulu ima sličnu ulogu kao i transpalatinalni luk za maksilu – maksimalno sidrište. Izrađuje se od čelične žice promjera 0.9 mm, a prati lingvalne konture donjih zubi spajajući prve trajne molare s obje strane. U području mliječne petice može imati i petlju. Ako se koristi kao tranzicijska naprava pri prijelazu iz mješovite u trajnu denticiju, uklanja se nakon što niknu drugi premolari da se prvom trajnom molaru omogući prijelaz iz singularnog antagonizma u klasu I.

KLJUČEVI OPTIMALNE OKLUZIJE

Američki ortodont Larry Andrews je u razdoblju od 1960. do 1964. prikupio dokumentaciju 120 ortodontski netretiranih osoba s optimalnom okluzijom. Proučavajući karakteristike tog uzorka, formulirao je šest ključeva koji bi trebali biti zadovoljeni da bi se postigla optimalna okluzija (13). Andrews definira točku uzdužne osovine (*Long axis point – LA*) - fiksna točka locirana na sredini uzdužne osovine kliničke krune zuba, koja je potrebna za određivanje nagiba krune, korijena i rotacije. Sve LA točke u zubnom luku trebale bi ležati u istoj ravnini, nazvanoj Andrewsova ravnina.

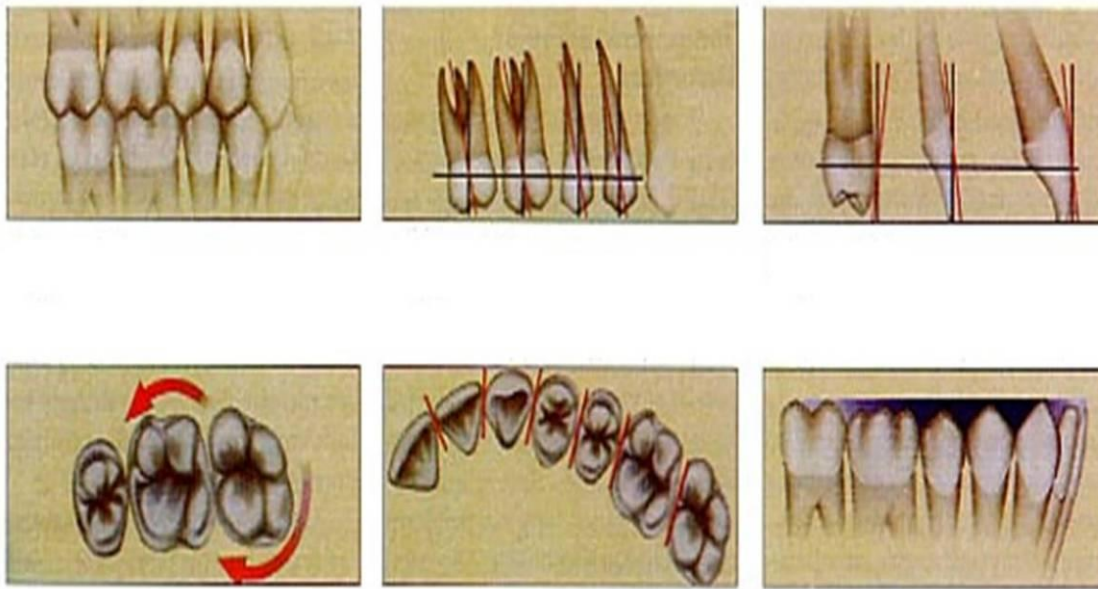
Šest Andrewsovih ključeva optimalne okluzije:

- 1. Odnos molara**
- 2. Mezio-distalni nagib krune zuba (tip)**
- 3. Vestibulo-oralni nagib korijena (tork)**
- 4. Rotacije**
- 5. Kontaktne točke**
- 6. Speeova krivulja**

1. Odnos molara – pri postavi molara u klasi I po Angleu, meziobukalna kvržica prvog gornjeg molara nalazi se između meziobukalne i mediobukalne kvržice prvog donjeg molara. No, molar nije postavljen uspravno, već mu je kruna malo nagnuta prema naprijed tako da distalni rub gornjeg prvog molara kontaktira s mezijalnim rubom donjeg drugog molara. Pravilan odnos molara omogućuje i dobru interkuspidaciju premolara i očnjaka.
2. Nagib krune zuba u mezio-distalnom smjeru (tip) – uzdužna osovina zuba u frontalnoj projekciji nije postavljena okomito na okluzalnu ravninu, već je u odnosu na nju malo nagnuta. Zbog toga je gingivalni dio krune svakog zuba smješten distalnije od okluzalnog dijela (pozitivan tip).
3. Nagib korijena u vestibulo-oralnom smjeru (tork) – incizalni dio maksilarnih inciziva nalazi se labijalnije od gingivalnog dijela, što nazivamo pozitivan tork, dok je kod svih ostalih zubi gingivalni dio krune položen labijalnije od okluzalnog ruba (negativan tork). Postupno povećavanje torca na donjim postraničnim zubima naziva se progresivni tork. Pri određivanju torca ne gleda se kut između uzdužne osovine zuba u postraničnoj projekciji i okluzalne ravnine, već kut između tangente na krunu zuba u LA točki i okluzalne ravnine.
4. Rotacije – rotirani zubi zauzimaju više mjesta u zubnom luku, stoga rotacije ne bi smjele biti prisutne, a izuzetak je maksilarni prvi molar koji je rotiran 7° distalno, i to se naziva molarni offset.
5. Kontaktne točke – denticija ne bi smjela biti rastresita, susjedni bi zubi trebali biti u tijesnom kontaktu, a kontaktne bi točke trebale biti u središtu mezijalnih i distalnih ploha.
6. Speeova krivulja trebala bi biti izravnata ili blago zakrivljena. Speeova krivulja u mandibuli ne bi trebala biti dublja od 1.5 mm.

Postizanje svih ključeva okluzije ovisno je o što preciznijem pozicioniranju bravica, no i o biološkoj varijabilnosti kontura krune zubi - stražnji su zubi uglavnom varijabilniji od

prednjih. Iako Andrewsovi ključevi definiraju samo statičku okluziju, smatraju se dobrom osnovom za postizanje dinamičke okluzije (14).



Slika 199. Šest ključeva okluzije - preuzeto iz: Kasrovi PM i sur. J Calif Dent Assoc. (2000.) (14).

EDGEWISE-NAPRAVA

Najpoznatija i najčešće rabljena fiksna ortodonska naprava jest *edgewise*-naprava. Osmislio ju je Edward Angle 1928. godine u Americi, nakon četrdesetogodišnjeg rada i usavršavanja svojih prethodnih fiksnih naprava – ekspanzijskog luka, klinova i cjevčica te trakastog luka (15). Kako je Angle umro dvije godine nakon patentiranja naprave, tehniku rada s *edgewise*-napravom nije stigao razviti, već su to učinili njegovi sljedbenici Tweed i Merifield. Položaj zubi u zubnom luku i njihov vestibulo-oralni i mezio-distalni nagib regulirao se savijanjem žičanog luka koji se umeće u utore bravica. Ta se tehnika naziva **standardni edgewise**. Značajne modifikacije u dizajn naprave unio je Holdaway 1952., koji distalno naginje postranične bravice da bi bolje kontrolirao sidrište, te Lee koji u bravicu unosi vestibulo-oralni nagib na sjekutićima. Pravu revoluciju u dizajnu naprave napravio je Larry Andrews, koji je 1965. predstavio rezultate svoga istraživanja formulirane kao „Šest ključeva optimalne okluzije“, a početkom sedamdesetih godina razvio je koncept **tehnike ravnoga luka** (*straight wire appliance – SWA*) koji je detaljno opisan u udžbeniku tiskanom 1989. godine. U bravice je unio informacije o savijanjima žičanog luka - prvoga, drugoga i trećega reda, odnosno u vestibulo-oralnom položaju svakog pojedinog zuba unutar zubnog luka (*in-out*) te njegovom mezio-distalnom (*tip*) i vestibulo-oralnom nagibu (*tork*). Ugradnjom tih informacija u bravice gotovo je u potpunosti prestala potreba za savijanjima žičanog luka, koji se ravan unosi u utore bravica, što je značajno pojednostavilo i ubrzalo ortodontovu manipulaciju. Stoga, kada

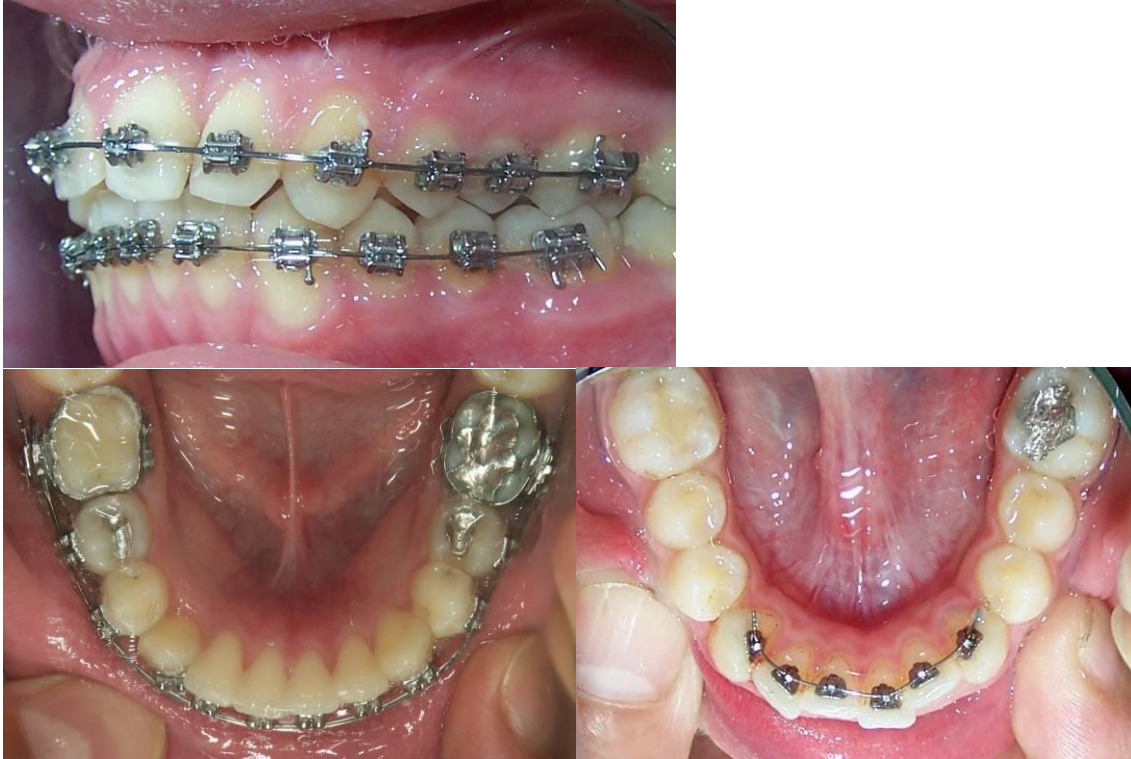govorimo o *edgewise*-napravi, uvijek radimo distinkciju između standardnog *edgewisea* (koji ima bravice bez informacija o položaju zuba) i tehnike ravnog luka (čije bravice sadrže te informacije).



Slike 200 – 202. *Edgewise* bravica

Bravica se sastoji od baze s retencijom - na koju se nanosi kompozitni materijal zbog fiksiranja bravice za zub, tijela s krilcima - za kačenje ligatura ili gumenog lanca, kukice - za kačenje elastičnih gumica ili opruga te utora (*slot*) - u koji se umeće žičani luk. Kod samoligirajućih bravica dodan je još i pričvrtni element - kvačica (*clip*), koji umjesto ligatura retinira žicu u utoru bravice. Bravice se standardno lijepe na sjekutiće, očnjake i pretkutnjake, dok se na kutnjake lijepe cjevčice ili cementiraju ortodonski prstenovi s cjevčicama. Danas su na tržištu dostupni razni tipovi bravica, koji se razlikuju po smjeru utora (horizontalni – *edgewise*-tehnika i vertikalni – Beggova tehnika), veličini (jednostruke – uske, s dva krilca, blizanačke – široke, s četiri krilca), gradivnom materijalu (metal, polikarbonat, kompozit, keramika, umjetni safir) te ugrađenim vrijednostima savijanja - prvog, drugog i trećeg reda (preskripcije po Andrews, Alexanderu, Rickettsu, Rothu, Roncone, MBT...) (16 - 18). Osim za labijalnu tehniku, kreirane su i razne modifikacije *edgewise*-naprava koje se mogu postaviti lingvalno. Lingvalna tehnika iziskuje poseban instrumentarij i drugačije oblikovane žičane lukove i bravice. Postava naprave, promjena lukova, planiranje i provođenje biomehanike te skidanje naprave kompliciranije je nego u labijalnoj tehnici. Velika je prednost lingvalne tehnike estetika jer je naprava „skrivena“ iza zubi, no i neudobnija je za pacijenta jer ometa jezičnu funkciju.

S obzirom na način retiniranja žice u utoru, bravice mogu biti konvencionalne ili samoligirajuće. Kod konvencionalnih je ligirajući element gumena ili čelična ligatura (vezilica) koja se dodatno umeće na bravicu, dok samoligirajuće bravice u sebi imaju građen ligirajući mehanizam – *klipe*, koji može žicu držati u utoru bravice ili je aktivno pritiskati prema dnu utora. Stoga govorimo o aktivnim ili pasivnim samoligirajućim bravicama (19, 20). S obzirom na visinu utora, razlikujemo bravice od 0.018 i 0.022 inča pa je shodno tome potrebno prilagoditi i veličinu te slijed žica koje se rabe u terapiji.



Slike 203 -205. Labijalna i lingvalna *edgewise*- tehnika

U *edgewise*-napravi mijenjaju se žice raznih materijala i dimenzija, počev od elastičnijih prema krućim, od okruglih prema četvrtastim te od manjeg prema većem promjeru. Tri su osnovna materijala za izradu žica: nikal – titanska legura koja je izrazito elastična, a savijanjem se teško može trajno deformirati, titan – molibdenska legura koja je elastična, ali se savijanjem lakše može trajno deformirati, te čelična legura – izrazito je kruta i savijanjem se trajno deformira (21).

Tri su osnovne faze *edgewise*-terapije: (1) nivelacija, (2) radna faza i (3) finalizacija.

1. **Nivelacija** – zubi se dovode u oblik idealnog zubnog luka, horizontalno i vertikalno niveliraju, podiže se zagriz te korigira križni zagriz. Ta faza traje od 6 mjeseci do godinu dana. Počinje se aplikacijom okruglih nikal-titanskih žica (NiTi) malog profila (najčešće 0.014"), nakon čega se prelazi na deblje (0.016" ili 0.018") te na četvrtaste (0.016x0.022", 0.018x0.025"). Iza nikal-titanskih žica umeće se žica plemenitog nehrđajućeg čelika (*stainless steel* - SS) koja će služiti kao radna žica za fazu vođenja zubi.
2. **Radna faza** – zatvaraju se ekstrakcijski prostori i korigiraju sagitalni međučeljusni odnosi. Faza traje oko godinu dana, a kao radna žica rabi se plemeniti čelik 0.016x0.022" za utor 0.018", odnosno 0.019x0.025" za utor 0.022". Po žici se zubi pomiču pomoću vlačnih opruga i gumica.
3. **Finalizacija** – uspostavlja se potpuna ekspresija informacija, sadržana u preskripciji bravica, za što se rabe žice titan-molibdenske legure (*titanium–molybdenum alloy* – TMA) velikog promjera. Vrš se sjedanja okluzije te korigiraju greške nastale u

ranijim fazama, za što je potrebno vratiti se na inicijalnu okruglu nikal-titansku žicu i aplicirati vertikalne gumice. Ta faza traje oko 6 mjeseci.

Nakon završetka aktivne faze *edgewise*-terapije i nakon skidanja naprave slijedi retencijska faza, kada pacijent dobiva mobilne i fiksne retencijske naprave. Retencija traje najmanje onoliko koliko je trajala i aktivna faza, pri čemu pacijenta treba kontrolirati svakih nekoliko mjeseci.

Tablica 1. Standardna sekvencija žica za dvije vrste utora

Faza / Utor	0.018"	0.022"
1. nivelacija	0.012", 0.016" NiTi 0.016x0.022"NiTi	0.014" 0.016x0.022", 0.018x0.025 NiTi
2. radna faza	0.016x0.022" SS	0.019x0.025" SS
3. finalizacija	0.017x0.025" SS 0.017x0.025 TMA 0.014 NiTi	0.021x0.025 TMA 0.014 NiTi

FIKSNE FUNKCIONALNE NAPRAVE

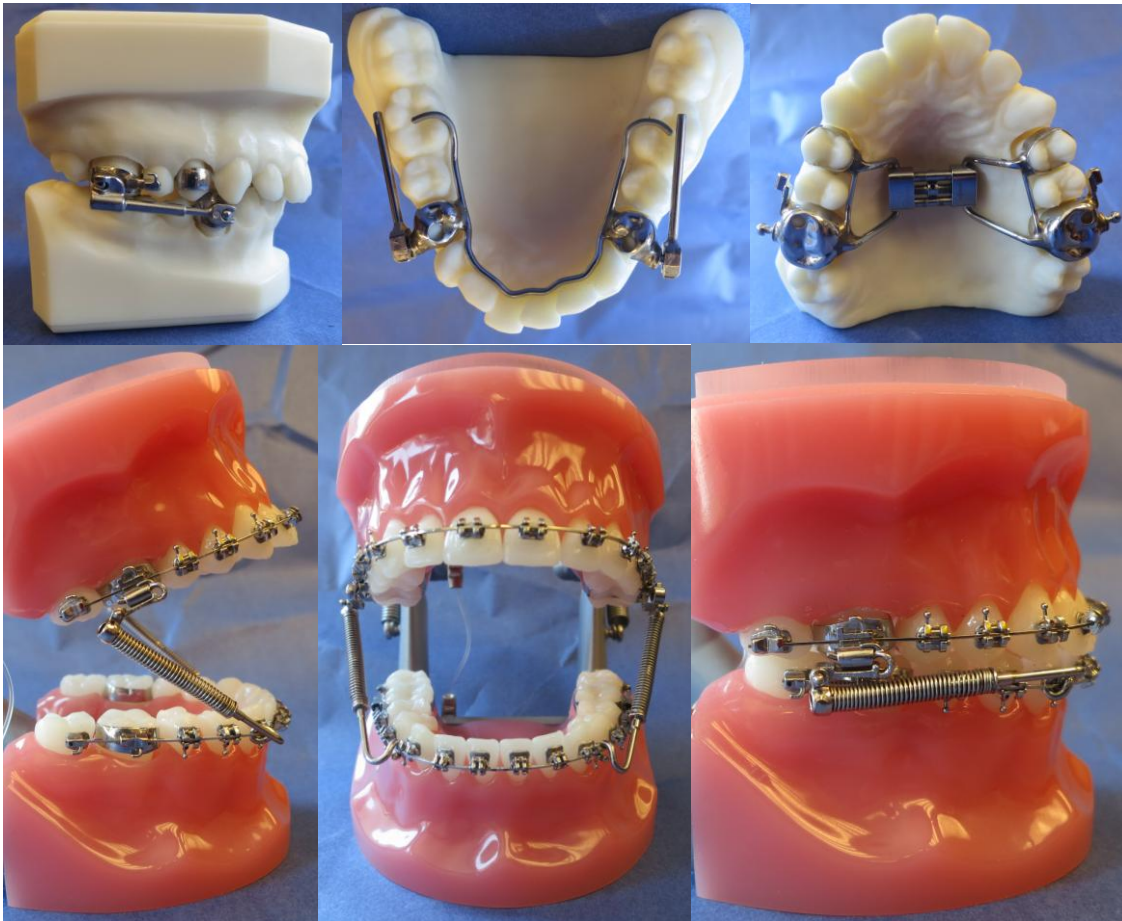HERBSTOVA NAPRAVA

Emil Herbst je već na samom početku 20. stoljeća razvio fiksnu funkcionalnu napravu na principima Kingsleyjevog «*bite jumpinga*» iz druge polovice 19 stoljeća. No napravu je tek nakon 1979. popularizirao Hans Pancherz. Naprava je indicirana u terapiji malokluzija klase II uzrokovanih mandibularnim retrognatizmom. Ne smeta govoru, a kako je fiksirana za zube, može kontinuirano djelovati pa terapija nije uvjetovana suradnjom pacijenta (22).

Dvije su osnovne inačice naprave – prstenovana (*banded*) i lijepljena (*bonded*). Prstenovana naprava sastoji se od prstenova cementiranih na maksilarne molare koji su povezani transpalatinalnim lukom te prstenova na mandibularnim molarima koji su povezani lingvalnim lukom. Na prstenove u donjoj čeljusti, s vestibularne strane zalemljena je metalna šipka koja se proteže do prvog premolara. Teleskopska tuba i šipka povezuju, s vestibularne strane, područje gornjeg molara i donjeg prvog premolara te čine mehanizam kojim se mandibula terapijski pozicionira u mezijalniji položaj. Može se izraditi i varijanta u kojoj su premolari i molari u svakoj čeljusti povezani lijevanim Co-Cr splintom, čime se pojačava sidrenje ili se umjesto transpalatinalnog luka može staviti hyrax vijak (22). Kod lijepljene Herbstove naprave, teleskopske tube i šipke retiniraju se u akrilatno tijelo koje prekriva okluzalne plohe postraničnih zubi u obje čeljusti. Takva se naprava može rabiti i kao mobilna (23).

Herbst je potencijalno najučinkovitija funkcionalna naprava u modificiranju rasta mandibule, vjerojatno zbog neprestanog djelovanja (24). Skeletni učinak Herbstove naprave veći je na mandibulu nego na maksilu, a očituje se u remodelaciji zglobne jamice i kondila te autorotaciji mandibule. Neka istraživanja navode i kočenje sagitalnog rasta maksile, dok ga druga negiraju. Učinak Herbstove naprave je distalizacija i distalno naginjanje kruna maksilarnih prvih molara koji za sobom, putem transseptalnih

gingivalnih vlakana, navlače zube maksilarne denticije pa dolazi i do retruzije gornjih inciziva. Uz to je prisutna i lagana, ali statistički značajna, intruzija maksilarnih molara. Donji se molari ekstrudiraju i mezijalno pomiču, što je povezano s mezijalnim pomakom cijele mandibularne denticije i protruzijom donjih inciziva (25). Korekcija pregriza više se postiže protruzijom donjih nego retruzijom gornjih inciziva. Herbst omogućava potpuno otvaranje usta, a lateralne su kretnje gotovo nemoguće. Herbst je indiciran u vrijeme pubertalnog i postpubertalnog rasta, kod pacijenata s trajnom denticijom jer su tada mobilne naprave manje učinkovite.



Slike 206 -211. Herbstova naprava i Jasperov skakač

JASPEROV SKAKAČ I FORSUS-OPRUGA

Kako bi se prevladao rigidni mehanizam Herbstove naprave i potrebna laboratorijska izrada, razvijene su brojne inačice te naprave - koje elastičnom svezom povezuju gornje i donje zube, a apliciraju se na lukove edgewise-naprave. Najpoznatije su Jasperov skakač - *Jasper Jumper* (koji je osmislio američki ortodont James Jasper 1987. godine) i Forsus-opruga - *Forsus Spring* (koju je osmislio William Vogt 2001). *Jasper Jumper* na teleskop ima dodanu još elastičnu žičanu potisnu oprugu ili umjesto teleskopa ima plastičnu

cjevčicu u koju je uložena opruga. Na krajevima cjevčice ili teleskopa su metalni završeci poput ušica, uz pomoć kojih se učvršćuju u bukalne cjevčice na prstenovima prvih maksilarnih molara te dolje na glavni ili segmentirani luk, između očnjaka i prvog premolara, po kojem klizi. Naprava konstantno proizvodi silu od 2.5 do 3 N, bilateralno. Sile su recipročne i dovoljne da djeluju ortopedski. Nedostaci naprave su deformiranje cjevčice nakon 3 mjeseca, pucanje te ozljeđivanje obrazne sluznice. *Forsus Spring* sastoji se od elastične nikal-titanske šipke obložene plastikom, koja se pričvršćuje na konstrukciju *edgewise*-naprave na isti način kao i *Jasper Jumper*. Naprave imaju slično djelovanje kao i Herbst, osim što još dodatno bukavno ekspandiraju maksilarne molare, a njihov je ukupni skeletni učinak 20-30% (26-28). Kako naprave uglavnom produciraju dentolaveolarni učinak, indicirane su u terapiji malokluzija klase II uzrokovanih mandibularnim retrognatizmom u vrijeme rasta i razvoja djece, ali i kod završenog rasta, a prikladne su i za slučajeve loše kooperabilnosti pacijenta.

MINIIMPLANTATI

Sidrište je ključni problem ortodoncije - svaki željeni pomak ciljanog zuba za reakciju ima neželjeni pomak zubi sidrišne jedinice. Tradicionalno se u ortodonciji za sidrište uključuje više zubi istog zubnog luka u sidrišnu jedinicu, zubi suprotnog luka pomoću intermaksilarnog gumenog vlaka, ili je sidrenje muskularno putem *lip bumpera*, ili ekstraoralno sidrenje putem obraznog luka ili obrazne maske. Implantati se u ortodonciji koriste kao koštane privremene sidrišne jedinice, zbog postizanja apsolutnog sidrenja prilikom pomaka zubi i sprečavanja nepoželjnog pomaka sidrišnih zubi (29 - 31). U tu se svrhu najčešće rabe mali titanski koštani vijci - miniimplantati, no mogu se rabiti i koštane ploče te nepčani implantati i onplantati (32). Za ortodonsko sidrenje mogu poslužiti i klasični dentalni implantati, postavljeni na poziciju planiranu za protetsku rehabilitaciju. Vijčani miniimplantati lokalizirani su enosealno i nisu oseointegrirani, već su mehanički fiksirani u kost. Usljed aplikacije ortodonske sile, impantat se ne pomiče ili se pomiče vrlo malo. Uglavnom se izrađuju od bioinertnih titanskih legura (titan-aluminij-vanadij).

Prednosti su miniimplantata da ne iziskuju oseointegraciju, zbog čega se mogu imedijatno opteretiti, manje su invazivni jer nije potreban kirurški zahvat s odizanjem režnja, jednostavni su za implantaciju i eksplantaciju, jeftiniji su od klasičnih dentalnih implantata, mogu se rabiti i u djece, kod koje često imamo problem sa suradnjom te, u konačnici, znatno poboljšavaju rezultat ortodonske terapije.

Pri određivanju lokacije za implantat potrebno je napraviti orijentacijske snimke za svakog pacijenta, budući da su strukture individualno jako varijabilne.

Koriste se u svim fazama ortodonske terapije kada je od iznimne važnosti u potpunosti isključiti reakciju sidrišnih zubi - poput distalizacije i intruzije lateralnih zubi, zatvaranja ekstrakcijskih prostora, raspoređivanja zubi za protetsku rehabilitaciju, korekcije nagnute okluzalne ravnine, asimetričnih pomaka, ortopedskog sidrenja naprave za forsirano cijepanje nepca, obrazne maske ili intermaksilarnog gumenog vlaka (33, 34).

Miniimplantati su samonarezujući koštani vijci promjera 1.5–2.5 mm i dužine 6–10 mm, s različitom dužinom transmukoznog vrata (1.5-2.5) kojim kompenziraju debljinu sluznice. Miniimplantat se sastoji od tijela s navojima, vrata i glave. Glava može imati klasične

utore za uvijanje, križno postavljene slotove 0,021 x 0,025 ili kuglicu. Na kuglicu se aplicira chain ili ušica NiTi vlačne opruge, a u slot se aplicira žica. Prije uvrtnja koštanog vijka potrebno je aplicirati malu količinu infiltracijske anestezije. Time se anestetizira periost, čije probijanje vijkom uzrokuje bol, a ne anestetizira se parodontni ligament, što je važno radi orijentacije ukoliko se implantat pozicionira između korjenova dvaju susjednih zubi u punom zubnom luku. Blagi bolovi pri aplikaciji vijka u takvom slučaju mogu se javiti radi koštanog komprimiranja PDL-a, a jači bolovi signaliziraju da smo oštetili PDL. Implantacija u PDL ne uzrokuje veće posljedice za zahvaćeni zub, a preporuka za rješenje ove komplikacije je promjena mjesta implantiranja. Pilot rupe potrebno je ubušiti jedino u području debelog kortikalisa, poput mandibularne simfize i retromolarnog područja (35). Implantat je potrebno postaviti u pričvrсну gingivu da bi se prevenirao mukozitis.



Slike 212 i 213. Miniimplantanti

Preporučeno imedijatno opterećenje je 50 grama sile u prva tri mjeseca, jer se tako potiče povećanje gustoće kosti oko implantata. Postupno se zatim podiže jačina sile, ovisno o potrebnom pomaku. Metoda uklanjanja je jednostavna – odvijanje ručnim odvijačem, a obično nije potrebno ponovno anestetiziranje. Miniimplantati nude brojne prednosti u odnosu na ostale implantate. Aplikacija i uklanjanje je jednostavno, uz minimalnu traumu za pacijenta. Uklanjaju potrebu pacijentove kooperacije, ugodni su za nošenje, lagano se održavaju čistima, a imaju širok spektar lokacija za kliničku aplikaciju - retromolarno, palatalno, bukalni kortikalni te simfiza. Mogu se opteretiti i više nego potrebnom silom za pomak zuba (20 – 400g), a skraćuju vrijeme terapije (36, 37). Uspješna implantacija i stabilnost potvrđena je u više od 75% slučajeva.

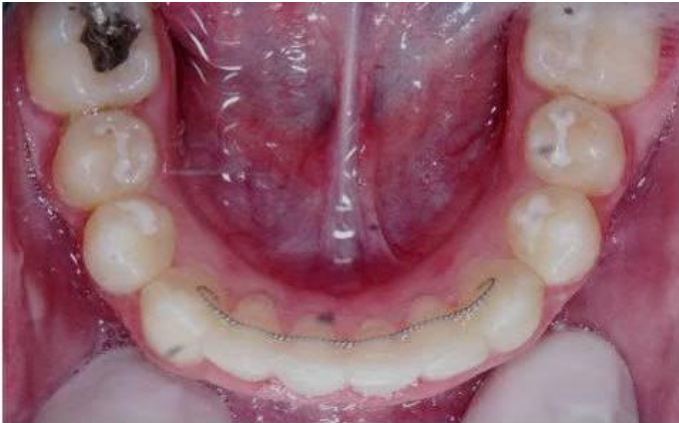Komplikacije pri radu s miniimplantatima mogu se pojaviti za vrijeme postavljanja, ortodontskog opterećenja i uklanjanja. Ukoliko tijekom postavljanja nedostaje primarna stabilnost, što je često zbog nedovoljno debele kortikalne kosti, preporučljivo je promijeniti mjesto implantiranja. Implantat koji se tijekom ortodontske terapije rasklima, neće se sam ponovno stabilizirati pa ga je potrebno izvaditi i premjestiti na novu lokaciju. Hipertrofija okolne sluznice ovisi o individualnom odgovoru pacijenta, a manja je ako se implantira u pričvrсну gingivu. Ukoliko implantat pri pokušaju uklanjanja ne možemo odvinuti, potrebno ga je malo rasklimati uvrtnjem i izvrtnjem te postupak uklanjanja ponoviti nakon nekoliko dana. Ako pri uklanjanju dođe do pucanja implantata, obično na njegovom vratu, potrebno ga je ukloniti prikladnim kliještima ili specijalno dizajniranim svrdlima.

FIKSNE RETENCIJSKE NAPRAVE

Nakon završetka aktivne faze ortodonske terapije potrebno je provesti retencijsku terapiju, čiji je cilj zadržati zube u pravilnoj poziciji. U tom periodu dolazi do reorganizacije gingivnih i parodontnih tkiva, adaptacije mekih tkiva obraza, usnica i jezika na novi položaj zuba i nove oblike zubnih lukova, adaptacije okluzije te sprečavanja utjecaja preostalog rasta na postignuti rezultat ortodonske terapije (38).

Dužina retencijskog razdoblja ovisi o prirodi anomalije, dobi, individualnoj reaktivnosti pacijenta, vrsti terapije i postignutom rezultatu terapije. Retencija može biti mehanička – provedena mobilnim ili fiksnim napravama i nemehanička - uključuje selektivno ubrušavnje aproksimalnih ploha i okluzijskih kontakata te cirkumferentnu suprakrestalnu fiberotomiju (39).

Fiksne retencijske naprave obično su modifikacije lingvalnog luka koji se kompozitom pričvršćuje za zube. Ugodne su za nošenje, estetski prihvatljive i ne iziskuju suradnju pacijenta. Najčešće se koriste zajedno s mobilnim retencijskim napravama. Indicirane su za održavanje položaja donjih inciziva, sprečavanje rotacije i mogućih promjena prouzrokovanih kasnim madibularnim rastom, dugotrajnu ili doživotnu retenciju nakon zatvaranje diasteme mediane, rastresitosti u fronti, nakon ekstrakcija, za poravnavanje izrazito rotiranih, palatinalno impaktiranih zubi, kao držač mjesta između dvaju zuba za nicanje zuba, za protetsku ili implantološku terapiju te kod parodontološki kompromitiranih pacijenata.



Slika 214. Žičano-kompozitni retencijski splint

Fiksne retencijske naprave mogu biti tvornički izrađene, u više veličina i tipova. Mogu pasivno priliječati uz površine sjekutića omogućavajući im fiziološke pomake - u tom slučaju učvršćuju se kompozitom samo za krajnje zube, no mogu biti učvršćene i za svaki zub. Na sebi mogu imati baznu pločicu s retencijskim utorima, za svaki zub, poput baze bravice. Najčešće se pak rabi žičano–kompozitni splint koji se individualno oblikuje od kruće čelične žice okruglog promjera ili upletene pasivne čelične žice i kompozitom pričvršćuje za svaki zub interkaninog segmenta. Uglavnom se postavlja lingvalno, no može i labijano, za fiksiranje dva do tri zuba nakon izvlačenja palatinalno impaktiranog

zuba. Sam kompozitni splint, bez čelične žice, ne koristi se jer brzo puca zbog mastikatornih sila. Moguće je rabiti i kevlariska vlakna koja daju elastičnost i bolju estetiku, a nedostatak je veća retencija plaka.

Za postavljanje fiksne retencijske naprave potrebno je najetkati labijalne plohe zubi ortofosfatnom kiselinom, isprati mlazom vode, izolirati vaterolama, posušiti komprimiranim zrakom te nanijeti caklinsko adhezijsko sredstvo i svjetlosno polimerizirati. Retencijski se luk prethodno adaptira za potrebnu dužinu i oblik segmenta zubnog luka na koji će se aplicirati. Luk se postavlja u područje iznad cinguluma zubi pazeći da ne bude vidljiv s labijalne strane, da ne smeta u okluziji i da bude odmaknut od gingivnih papila. Luk se može priljubiti uz lingvalne plohe zubi pomoću zubne svile, tanke meke žice ili gumica za intraoralni vlak koje se provuku interdentalno. Ukoliko se rabe svila ili žica, prije postave luka ne skida se *edgewise*-naprava, već se lingvalni postavljeni luk privezuje svilom ili žicom za labijalni luk *egdewise*-naprave. Kod pridržavanja gumicama prethodno je potrebno ukloniti *edgewise*-napravu. Izabere se malo veća gumica i prevuče preko krune zuba te prevuče interdentalno ispod kontaktnih točaka do razine gingive. Na labijalnu plohu zubi prisloni se retencijski luk te iglodržaćem uhvati lingvalni kraj gumice, prebaci preko retencijskog luka i prevuče preko krune zuba da pređe na labijalnu stranu. Dovoljno je retenciju gumicama napraviti samo na dva postranična sjekutića, što će održavati stabilnost luka dok ga ne pričvrstimo kompozitom za zube. Retencijski luk moguće je pridržavati i s dva srpasta instrumenta ili direktora tijekom njegovog lijepljenja. Na svaki se zub pojedinačno nanosi i svjetlosno polimerizira tekući kompozit kojim se luk fiksira. Nakon lijepljenja, tanka se žica, svila ili gumice kojima smo pridržavali luk, prerežu i izvuku. Višak kompozita uklanja se dijamantnim svrdlom te polira. Kod parodontno kompromitiranih zubi žičano-kompozitni splint ostaje doživotno te se može iznad cinguluma svakog zuba dijamantnim svrdlom urezati žlijeb u koji će se umetnuti luk i fiksirati tekućim kompozitom.

Istraživanja su pokazala da se oko 1/3 lingvalnih retainera odlijepi, uglavnom u prvih 3-6 mjeseci, što ovisi o vrsti retainera i iskustvu ortodonta. U donjoj čeljusti češće se odljepljuju retaineri koji su vezani uz svih šest prednjih zubi nego oni koji su vezani samo uz očnjake (40). U gornjoj čeljusti češće se odljepljuju retaineri koji uključuju očnjake nego oni koji uključuju samo središnje i postranične sjekutiće, a uključivanje gornjih očnjaka često smeta i u okluziji (41).

Literatura:

1. Darvell BW. Materials science for dentistry. 9th ed. Cambridge: Woodhead Publishing Ltd; 2009.
2. O'Brien WJ. Dental materials and their selection. 4th ed. Chicago: Quintessence; 2008, pp. 253-262.
3. Bock JJ, Fraenzel W, Bailly J, Gernhardt CR, Fuhrmann RA. Influence of different brazing and welding methods on tensile strength and microhardness of orthodontic stainless steel wire. Eur J Orthod. 2008;30:396-400.
4. Heidemann J, Witt E, Feeg M, Werz R, Pieger K. Orthodontic soldering techniques: aspects of quality assurance in the dental laboratory. J Orofac Orthop. 2002;63:325-38.

5. Vahed A, Lachman N, Knutsen RD. Failure investigation of soldered stainless steel orthodontic appliances exposed to artificial saliva. *Dent Mater.* 2007;23:855-61.
6. Harzer W, Reusser L, Hansen L, Richter R, Nagel T, Tausche E. Minimally invasive rapid palatal expansion with an implant-supported hyrax screw. *Biomed Tech (Berl).* 2010;55:39-45.
7. Ramires T, Maia RA, Barone JR. Nasal cavity changes and the respiratory standard after maxillary expansion. *Braz J Otorhinolaryngol.* 2008;74:763-9.
8. Ballanti F, Lione R, Baccetti T, Franchi L, Cozza P. Treatment and posttreatment skeletal effects of rapid maxillary expansion investigated with low-dose computed tomography in growing subjects. *Am J Orthod Dentofacial Orthop.* 2010;138:311-7.
9. Chrcanovic BR, Custódio AL. Orthodontic or surgically assisted rapid maxillary expansion. *Oral Maxillofac Surg.* 2009;13:123-37.
10. Lagravère MO, Major PW, Flores-Mir C. Skeletal and dental changes with fixed slow maxillary expansion treatment: a systematic review. *J Am Dent Assoc.* 2005;136:194-9.
11. Huynh T, Kennedy DB, Joondeph DR, Bollen AM. Treatment response and stability of slow maxillary expansion using Haas, hyrax, and quad-helix appliances: a retrospective study. *Am J Orthod Dentofacial Orthop.* 2009;136:331-9.
12. Suri L, Taneja P. Surgically assisted rapid palatal expansion: a literature review. *Am J Orthod Dentofacial Orthop.* 2008;133:290-302.
13. Andrews LF. The six keys to normal occlusion. *Am J Orthod.* 1972;62:296-309.
14. Kasrovi PM, Meyer M, Nelson GD. Occlusion: an orthodontic perspective. *J Calif Dent Assoc.* 2000;28:780-90.
15. Wahl N. Orthodontics in 3 millennia. Chapter 16: Late 20th-century fixed appliances. *Am J Orthod Dentofacial Orthop.* 2008;134:827-30.
16. Currie L, Gillgrass TJ. Advances in fixed appliance orthodontics. *Dent Update.* 2004;31:463-4, 466-8, 471.
17. Cunningham SJ, Jones SP, Hodges SJ, Horrocks EN, Hunt NP, Moseley HC, Noar JH. Advances in orthodontics. *Prim Dent Care.* 2002;9:5-8.
18. Russell JS. Aesthetic orthodontic brackets. *J Orthod.* 2005;32:146-63.
19. Chen SS, Greenlee GM, Kim JE, Smith CL, Huang GJ. Systematic review of self-ligating brackets. *Am J Orthod Dentofacial Orthop.* 2010;137:726.e1-726.e18.
20. Fleming PS, Johal A. Self-ligating brackets in orthodontics. A systematic review. *Angle Orthod.* 2010;80:575-84.
21. Kapila S, Sachdeva R. Mechanical properties and clinical applications of orthodontic wires. *Am J Orthod Dentofacial Orthop.* 1989;96:100-9.
22. Pancherz H, Ruf S. *The Herbst appliance: Research-based clinical management.* Berlin: Quintessence Publishing; 2008.
23. Flores-Mir C, Aye A, Goswami A, Charkhandeh S. Skeletal and dental changes in Class II division 1 malocclusions treated with splint-type Herbst appliances. A systematic review. *Angle Orthod.* 2007;77:376-81.
24. Cozza P, Baccetti T, Franchi L, De Toffol L, McNamara JA Jr. Mandibular changes produced by functional appliances in Class II malocclusion: a systematic review. *Am J Orthod Dentofacial Orthop.* 2006;129:599.e1-12.

25. Barnett GA, Higgins DW, Major PW, Flores-Mir C. Immediate skeletal and dentoalveolar effects of the crown- or banded type Herbst appliance on Class II division 1 malocclusion. *Angle Orthod.* 2008;78:361-9.
26. Karacay S, Akin E, Olmez H, Gurton AU, Sagdic D. Forsus Nitinol Flat Spring and Jasper Jumper corrections of Class II division 1 malocclusions. *Angle Orthod.* 2006;76:666-72.
27. Küçükkeleş N, İlhan I, Orgun IA. Treatment efficiency in skeletal Class II patients treated with the jasper jumper. *Angle Orthod.* 2007;77:449-56.
28. Heinig N, Göz G. Clinical application and effects of the Forsus spring. A study of a new Herbst hybrid. *J Orofac Orthop.* 2001;62:436-50.
29. Yanosky MR, Holmes JD. Mini-implant temporary anchorage devices: orthodontic applications. *Compend Contin Educ Dent.* 2008;29:12-20
30. Ismail SF, Johal AS. The role of implants in orthodontics. *J Orthod.* 2002;29:239-45.
31. Lee TC, Leung MT, Wong RW, Rabie AB. Versatility of skeletal anchorage in orthodontics. *World J Orthod.* 2008;9:221-32.
32. Ohashi E, Pecho OE, Moron M, Lagravere MO. Implant vs screw loading protocols in orthodontics. *Angle Orthod.* 2006;76:721-7.
33. Ren Y. Mini-implants for direct or indirect orthodontic anchorage. *Evid Based Dent.* 2009;10:113.
34. De Clerck H, Cevitanes L, Baccetti T. Dentofacial effects of bone-anchored maxillary protraction: A controlled study of consecutively treated Class III patients. *Am J Orthod Dentofacial Orthop.* 2010;138:577-81.
35. Chen Y, Kyung HM, Zhao WT, Yu WJ. Critical factors for the success of orthodontic mini-implants: a systematic review. *Am J Orthod Dentofacial Orthop.* 2009;135:284-91.
36. Janssen KI, Raghoobar GM, Vissink A, Sandham A. Skeletal anchorage in orthodontics--a review of various systems in animal and human studies. *Int J Oral Maxillofac Implants.* 2008;23:75-88.
37. Wu TY, Kuang SH, Wu CH. Factors associated with the stability of mini-implants for orthodontic anchorage: a study of 414 samples in Taiwan. *J Oral Maxillofac Surg.* 2009;67:1595-9.
38. Littlewood SJ, Millett DT, Doubleday B, Bearn DR, Worthington HV. Orthodontic retention: a systematic review. *J Orthod.* 2006;33:205-12.
39. Butler J, Dowling P. Orthodontic bonded retainers. *J Ir Dent Assoc.* 2005;51:29-32.
40. Scheibe K, Ruf S. Lower bonded retainers: survival and failure rates particularly considering operator experience. *J Orofac Orthop.* 2010;71:300-7.
41. Segner D, Heinrici B. Bonded retainers – clinical reliability. *J Orofac Orthop.* 200;61:352-8.

7. PREVENTIVNE NAPRAVE I POSTUPCI

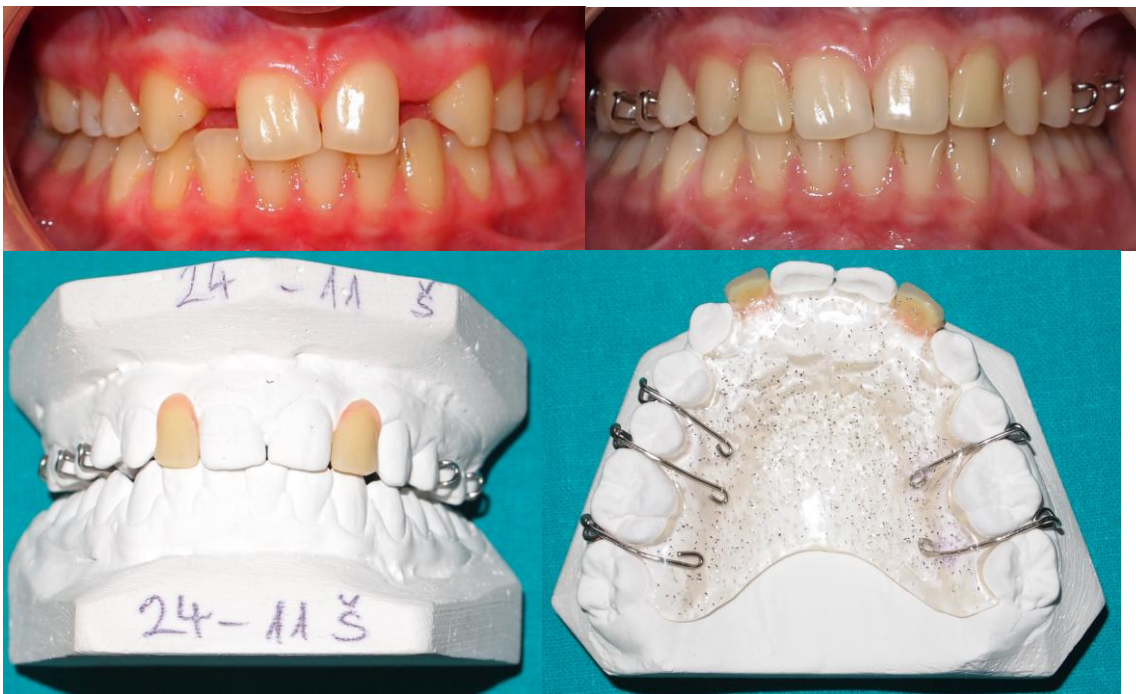Preventivne mjere i naprave u ortodonciji usmjerene su na sprečavanje malokluzija koje su uvjetovane vanjskim čimbenicima, u prvom redu nepogodnim navikama, karijesom i preranim gubitkom zuba. Prostor mliječnog očnjaka i molara naziva se zona odupiranja jer osigurava pravilan smještaj prvog trajnog kutnjaka te trajnih sjekutića. To je i najvažniji rezervoar prostora za smještaj trajnih zubi jer su mliječni molari nešto veći nego trajni premolari koji će doći na njihovo mjesti. Razlika između veličine mliječnih zubi, odnosno prostora kojeg oni zauzimaju u zubnom luku, i veličine trajnih zubi naziva se u anglosaksonskoj literaturi *leeway space*. Ta razlika u gornjoj čeljusti iznosi oko 2 mm, a u donjoj oko 3 mm sa svake strane zubnog luka i obično je priroda koristi za prijelaz prvog trajnog molara iz singularnog antagonizma u klasu I. Većina tog prostora otpada na razliku u veličini drugog mliječnog molara i drugog trajnog premolara, a zbog označavanja tog mliječnog zuba u anglosaksonskoj literaturi slovom E, taj se prostor nekada naziva i *E space*. Karijes mliječnih zubi zone odupiranja uzrokuje mezijalni pomak prvog trajnog kutnjaka i gubitak prostora za smještaj trajnih očnjaka i pretkutnjaka, a manifestira se kao sekundarna zbijenost. Stoga je vrlo važno prevenirati nastanak karijesa mliječnih zubi pravodobnim podukama o oralnoj higijeni i kontrolirati ga na sistematskim pregledima, odnosno sanirati ga, a posebno se treba fokusirati na distalnu plohu drugog mliječnog kutnjaka.

DRŽAČI MJESTA

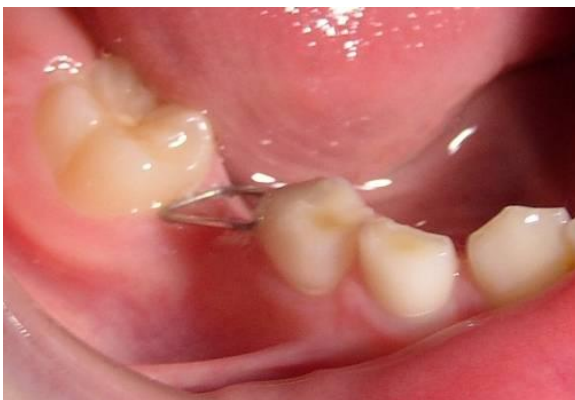Kad god je prerano izgubljen mliječni zub, dolazi do narušavanja intergjiteta zubnog luka, gubitka prostora za smještaj trajnog zuba, gubitka dužine i opsega luka, pomaka sredine te poremećaja u okluziji koji se manifestiraju kao sekundarna zbijenost. Radi prevencije navedenih poremećaja mogu se izraditi držači mjesta. Prerani gubitak mliječnih molara uzrokuje mezijalni pomak trajnog molara i manjak prostora za smještaj premolara ili očnjaka. Prerani gubitak mliječnog očnjaka često uzrokuje pomak sredine zubnog luka i redukciju dužine zubnog luka, dok prerani gubitak mliječnih sjekutića uglavnom ne uzrokuje promjene položaja susjednih zubi i ne iziskuje izradu držača mjesta. Držači mjesta nisu indicirani ukoliko ima dovoljno mjesta za erupciju trajnog zuba, ako je već prisutna ozbiljna zbijenost te ako se očekuje da će trajni zub uskoro niknuti. Držači mjesta mogu se izraditi i kod traumatskog gubitka ili hipodoncije trajnog zuba ukoliko se prostor ne planira zatvoriti, već zub planira nadomjestiti protetski ili implanto-protetski u kasnijoj dobi. Kao držači mjesta mogu nam služiti fiksne i mobilne, aktivne i pasivne naprave. Pasivne naprave nemaju ugrađenih aktivnih elemenata i samo održavaju prostor otvorenim, dok aktivne naprave imaju ugrađen vijak ili oprugu i pomažu otvaranju već izgubljenog prostora.

Najjednostavniji fiksni pasivni držač mjesta možemo napraviti komadom čelične žice, fiksiranim kompozitnim materijalom za susjedne zube, da premostimo prostor u kojem je izgubljen zub. Najjednostavniji aktivni držač mjesta je segmentna fiksna *edgewise*-naprava. U pravom smislu riječi, držači mjesta su zapravo pasivni. Od fiksnih naprava, može poslužiti ortodontski prsten ili metalna krunica na distalnom zubu sa žičanom petljom koja odupiranjem o mezijalni zub drži prostor otvorenim. Takva naprava je

relativno lagana za izradu no može doći do supraerupcije antagonista u prostor izgubljenog zuba. Najčešće se izrađuje kod gubitka prvog mliječnog kutnjaka. Slična naprava može se izraditi kod preranog gubitka drugog mliječnog kutnjaka ako prvi trajni kutnjak još nije niknuo. Tada se prsten ili krunica sidre na prvom mliječnom kutnjaku, a žičana je petlja usmjerena distalno i sidri se na gingivu, ili čak na periost, odnosno intraalveolarno da bude mezijalna vodilja za nicanje prvog trajnog kutnjaka. Kao držači mjesta u slučaju gubitka drugog mliječnog molara, a kada su niknuli prvi trajni molari, može se izraditi lingvalni, transpalatinalni ili Nanceov palatinalni luk, koji se cementiraju na prve trajne kutnjake. Od mobilnih naprava najčešće se rabi modificirana Schwartzova ploča koja se retinira Adamsovim kvačicama, a u koju se na mjesto izgubljenog zuba može umetnuti akrilat ili umjetni zub. Obično se izrađuju kada je izgubljeno više zubi, a kako se nose stalno, pomažu i u mastikaciji.



Slike 215 - 218. Schwarzova ploča kao držač mjesta kod hipodoncije 12 i 22



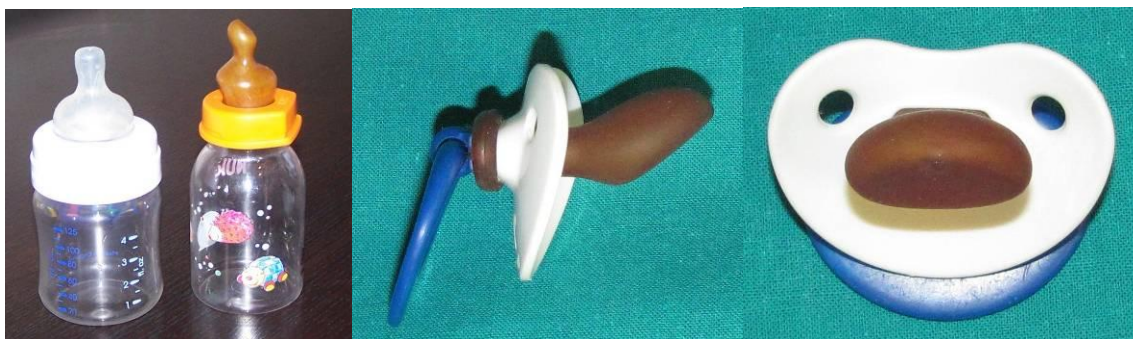Slika 219. Jednostavni žičani držač mjesta pričvršćen kompozitom za zub 84 čuva mjesto za zub 45

ANATOMSKE DUDE I SISAČI

Dojenje je funkcija koju dijete usvaja već nakon poroda i iznimno je važna za pravilan rast i razvoj orofacijesa. Ukoliko majka iz nekog razloga ne doji dijete, trebala bi rabiti fiziološke dude – sisače na bočicu.

Sluznica je djeteta u fazi bezubih alveolarnih grebena baršunasta, dobro prokrvljena, naborana, a plike i papile jako izražene, čime je prilagođena da se u ustima za vrijeme dojenja stvara negativni tlak. U toj je dobi i čeljusni zglob prilagođen funkciji sisanja – kondil je širok i zdepast, a fossa articularis je plitka, sa slabo izraženim tuberculumom. Mandibula je distalno položena zbog lakšeg prolaza djeteta kroz porođajni kanal i lakšeg hranjenja. Gornji alveolarni nastavak ima oblik potkove, a donji slova U, a u frontalnom dijelu između njih postoji vertikalni zjap zbog infantilnog gutanja djeteta, kod kojeg se pri aktu gutanja između njih interponira jezik. Međučeljusni odnos u fronti najčešće je stepenast, s izraženim incizalnim platoom gornjeg alveolarnog grebena, što omogućava neometane pomake mandibule pri sisanju, njezin mezijalni pomak iz fiziološkog distalnog zagrizi i pravilan razvoj orofacijesa. Osim stepenastog, moguć je i strmi zagriz kod kojeg je mandibula „zaključana“ u distalnom položaju te takav odnos predisponira pokrovni zagriz i temporalis tip žvakača, koji pri žvakanju dominantno rabe temporalne mišiće.

Akt dojenja ima dvije faze – statičku i dinamičku. U statičkoj fazi dijete usnicama obuhvati mamillu i zatvara usta, čime stvara negativni tlak za izvlačenje mlijeka iz žljezdanog tkiva u duktuse. Stvaranju negativnog tlaka u ustima pridonosi i oblik usta djeteta - naborana sluznica nepca, jako prokrvljena i vlažna sluznica usta, masni jastučići obraza, papile jezika i ruge palatine. Obuhvaćanje mamille važno je za transverzalni rast čeljusti, posebno maksile. U dinamičkoj fazi dijete bez pritiska pomiče mandibulu prema naprijed, pritisne mamilu alveolarnim grebenima i kliže mandibulom straga. Pritiskom mamille o incizalni plato maksile izvlači se mlijeko iz duktusa u usta. Ta je faza važna za sagitalni rast mandibule i korekciju distalnog zagrizi.



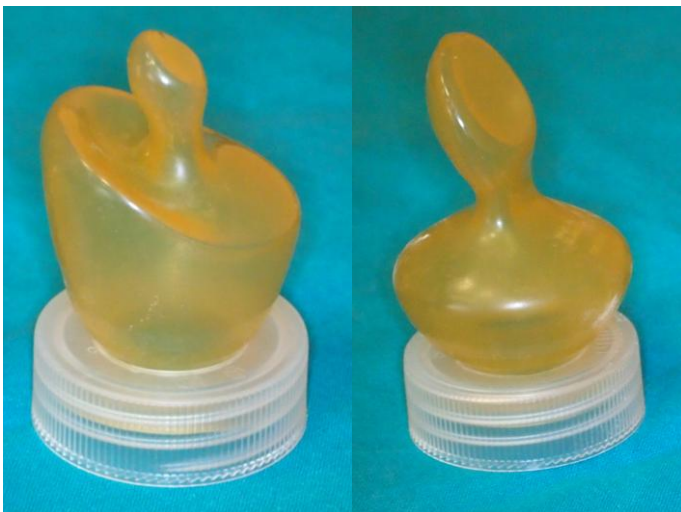Slike 220 - 222. Neanatomske i anatomske oblikovane sisače, NUK dude varalice

Dude se izrađuju u obliku sisača koji je pričvršćen na bočicu za hranjenje te u obliku varalice za umirivanje ili uspavljivanje djeteta. Najpoznatije fiziološke dude su NUK-ove, čiji se oblik bazira na istraživanjima Baltersa i Müllera, a simuliraju izgled bradavice tijekom izdavanja i iziskuju veliki angažman dojenčeta u procesu hranjenja, što pridonosi

razvoju orofacijalnog sustava i akta gutanja (1, 2). Naziv NUK je akronim od *Natur und Kieferortopädische*, što na njemačkom znači prirodan i ortodontski. Duda nalikuje bradavici dojke koju dojenče u aktu sisanja zajedno s okolnom areolom spljošti i prilagodi ustima. Spojni dio ekstraoralnog i oralnog dijela dude, koji se nalazi između usnica i alveolarnih grebena, stoga je širok i plosnat, dok je kod nefizioloških širok i jednolično zaobljen. Taj plosnati dio omogućuje djetetu da nesmetano i prirodno zatvara usta dovodeći prednje i lateralne dijelove alveolarnih nastavaka u kontakt, omogućuje potpunu okluziju usnica u istoj ravnini te onemogućuje oralnu, a stimulira nazalnu respiraciju. Time se smanjuje gutanje zraka pri hranjenju, što često uzrokuje nelagodu i bolove u trbuhu. Fiziološka duda - sisač koji slijedi konture nepca, izravnata je i lagano konkavna na donjem dijelu da omogući pravilan položaj jezika i neometane sagitalne klizne kretanje mandibule. Otvor za izlaz tekućine nalazi se na nepcu i usmjerava tekućinu da izlazi prema nepcu, zbog čega hrana ostaje duže u ustima, pomiješa se sa slinom i dodatno omekša pa se lakše probavljuje. Nefiziološke dude, za razliku od fizioloških, imaju otvor na sredini dude, što usmjerava mijeko direktno u orofarinks. Zbog svog jednoličnog oblika ne stimuliraju rad mišića, a zbog nepotpune okluzije usnica omogućuju oralnu respiraciju tijekom hranjenja. Vanjski dio fiziološke dude s gornje je strane ispupčeniji od donjeg, što omogućava tijesan kontakt gornje usne s dudom i neometano micanje mandibule pri sisanju. Kod duda varalice ekstraoralni dio čini anatomske plastični štiti koji prekriva šire područje usana slijedeći anatomske strukture usnica. U gornjem dijelu štiti tijesno pranja uz usnicu i ima urezan konkavitet kojim se zaobilazi nos. U donjem dijelu štiti malo odmaknut od usnice da omogući sagitalne pomake mandibule. S ortodontskog stajališta, preporuča se da se do 6. mjeseca života dijete hrani isključivo dojenjem, a iza toga se uz dojenje može hraniti i dudama sisačima na bočicu. Kod djece koja su hranjena prirodnim putem lakši je prijelaz s infantilnog na zrelo somatsko gutanje, kod kojeg se više jezik ne interponira između zubi. Smatra se da bi infantilno gutanje trebalo prestati nakon kompletiranja mliječne denticije, odnosno oko treće godine života. Ukoliko infantilno gutanje i dalje perzistira ili se nastave rabiti dude ili dijete zadržava naviku sisanja prsta, dolazi do nastanka dentoalveolarnog otvorenog zagriža koji se manifestira uz protruziju gornjih i donjih inciziva ili protruziju gornjih i retruziju donjih inciziva.

Na tržištu su dostupni sisači i varalice izrađeni od dvaju različitih materijala – silikona i lateks-gume. Ne postoje znanstveni dokazi o prednosti jednog naspram drugog materijala u razvoju orofacijasa i akta gutanja, ali postoji iskustvena predaja. Lateks je prilagodljiv vulanizirani materijal baziran na prirodnoj gumi ili kaučuku i koristi se već dugo vremena za izradu duda. Ima visok stupanj elastičnosti, trajnosti, dobar otpor pri rastezanju i tlačenju, nije štetan za okoliš i nema statičkog elektriciteta pa ne privlači prašinu na sebe. Silikon je sličan gumi, elastični tip materijala koji se odlikuje mekoćom, dobrom temperaturnom postojanošću, neutralim okusom, prozirnošću, glatkom površinom, ne sadrži štetne tvari i nema mirisa. No kako je silikon manje elastičan od lateksa lakše dolazi do oštećenja površine silikonske dude te češće treba vizualno provjeravati izgled dude da dojenče ne bi progutalo koji komadić. Iz tog razloga moglo bi se preporučiti rabiti silikonske dude dok dijete nema zubi, a lateks-dude kada mu niknu zubi. Duda sisači na tržište obično dolaze u dvije veličine, za dob do 6 mjeseci i 6-18 mjeseci, a dude varalice izrađuju se i u trećoj veličini, za dob iznad 18 mjeseci.

Kod djece s orofacijalnim rascjepima hranjenje prirodnim dojenjem i pomoću sisača otežano je zbog nemogućnosti stvaranja vakuuma u ustima, bez kojeg sisanje nije moguće. Za njih su dizajnirane posebne dudu sisači, čiji oblik i funkcija odgovaraju specifičnim anatomsko – morfološkim uvjetima labijalnog i alveolarnog područja. Dva su osnovna oblika modificiranog sisača – onoga za rascjep usnice te onoga za rascjep nepca. Duda sisač za djecu s jednostranim rascjepom usnice ima naglašen ekstraoralni dio koji prianja uz gornju usnicu. Taj je dio izrazito mekan i pokriva gornju usnicu i vanjsku stranu rascjepa, čime zatvara usnu šupljinu omogućavajući stvaranje vakuuma. Ova vrsta sisača može se rabiti i kod kod udruženog rascjepa usnice i nepca, ali pri tome treba izraditi ortodontsku pločicu kojom se okludira nepce i sprečava aspiracija tekućine iz sisača. Duda sisač za djecu s rascjepom nepca ima širok i zaobljen vrh koji prianja uz nepce brtveći rascjep, čime je spriječena aspiracija tekućine iz sisača. Rupica na dudi često se mora individualno izbušiti i otvor joj ovisi o položaju rascjepa u djeteta. Bebe s rascjepom nepca potrebno je hraniti u povišenom ili sjedećem položaju. Takav položaj omogućava da gravitacija pomaže bebi progutati mlijeko te sprečava ulazak mlijeka u nos. Kada mlijeko dospije u nos, hranjenje se mora prekinuti i omogućiti bebi da se iskašlje ili kihne.

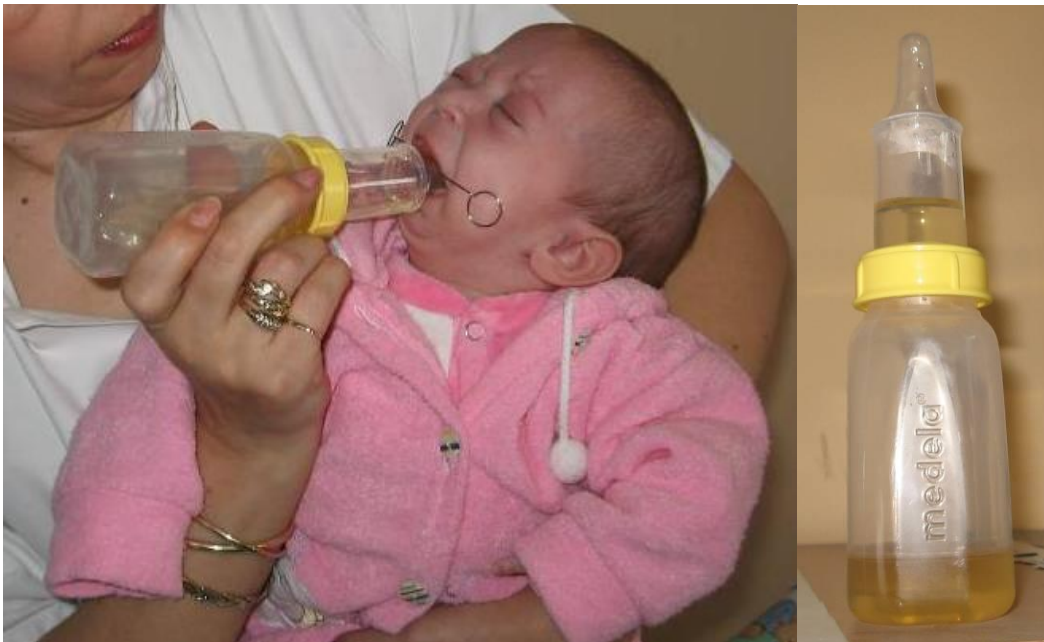

Slike 223 i 224. NUK dude za djecu s rascjepom usnice (lijevo) i rascjepom nepca (desno)

Kako djeca s rascjepima imaju nerazvijen refleks gutanja, da bi se potpomoglo hranjenje, umjesto klasičnih tvrdih bočica za hranjenje, rabe se mekše plastične bočice koje se pri hranjenju mogu lagano ritmički stiskati te time stimulirati istjecanje tekućine iz bočice u djetetova usta, u pravilnom ritmu koji prati djetetovo sisanje. Primjer takve bočice je Mead Johnsonova.

Habermanov sisač smatra se optimalnim za hranjenje novorođenčadi s rascjepom nepca jer ima ugrađen jednosmjerni ventil koji odvaja dudu od bočice i zadržava mlijeko u dudi. Mlijeko iz dude poteče u usta čim dijete u nju zagriže, bez potrebe za aktivnim isisavanjem. Kada dijete otvori usta i opusti stisak na dudu, otvara se ventil i nova količina mlijeka poteče u dudu. Protok mlaza mlijeka može se podesiti rotiranjem sisača u ustima na jedan od tri tipa protoka – bez protoka, umjereni i maksimalni protok.

Ukoliko je potrebna dodatna pomoć pri hranjenju, osoba koja hrani dijete može nježno ritmički pritiskati dudu te na taj način pumpati mlijeko u usta djeteta. Izumiteljica ovog sisača je Mandy Haberman, koja je i sama majka djeteta s rascjepom nepca. Dizajn sisača bazirala je na istraživanjima procesa sisanja dojenčadi koja ukazuju da je dojenje, primarno, proces pumpanja, odnosno istiskivanja mlijeka iz dojke temeljem stvaranja negativnog tlaka u ustima i kretnji mandibule, dok je hranjenje na bočicu proces sisanja, odnosno navlačenja tekućine iz bočice.



Slike 225 i 226. Habermanov sisač i hranjenje djeteta s rascjepom nepca

Literatura:

1. Balters W. Ergebnisse gesteuerter Selbstheilung von kieferorthopädischen Anomalien. Dtsch Zahnärztl Z. 1960; 15: 241–248.
2. Müller A. Prophylaxe der Kieferanomalien und prophylaktische Geräte. Dtsch Zahnärztl Z. 1956; 10: 1–7.

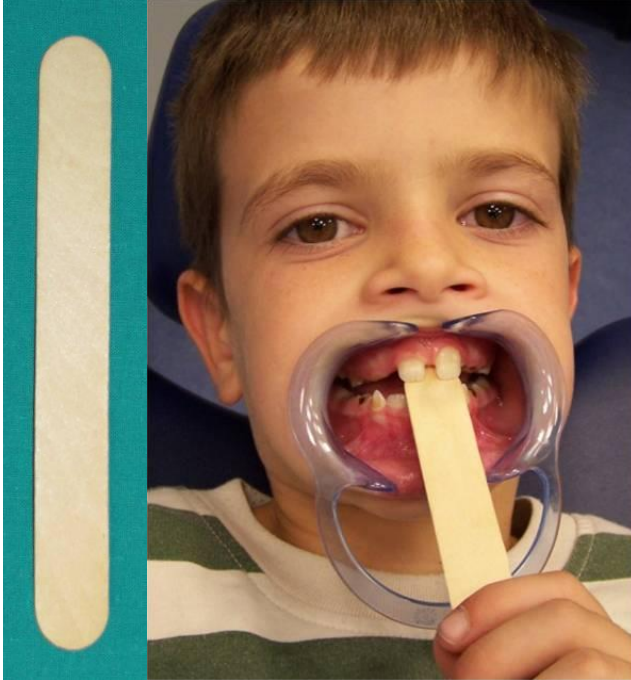8. INTERCEPTIVNE NAPRAVE I POSTUPCI

Pojam interceptivna ortodoncija označava postupke i naprave za eliminaciju uvjeta koji mogu dovesti do nastanka malokluzije, za usporavanje progresije malokluzije, odnosno ranu ortodontsku terapiju anomalije u nastanku. U ortodonciji još uvijek nije usuglašeno što bi sve trebalo biti uključeno u interceptivu, pa tako neki smatraju da je to svaki tretman u mješovitoj denticiji koji će djelomično ili u potpunosti prevenirati nastanak malokluzije. Drugi smatraju da je interceptivna terapija samo alternativa kasnijoj terapiji u trajnoj denticiji ili njezina preliminarna faza. Prema objavljenim longitudinalnim istraživanjima, 14% pacijenata s malokluzijama može se uspješno tretirati samo interceptivnom ortodoncijom, dok bi čak 50% pacijenata imalo koristi od interceptive (1). Interceptivna terapija, iako je efektivna, ne producira završne rezultate visoke kvalitete (1). Ipak su benefiti interceptivne terapije vidljivi u reduciranju intenziteta malokluzije, eliminaciji nepogodnih navika, omogućavanju normalne erupcije zubi, normalnog obrasca rasta čeljusti i lica te podizanju pacijentovog samopuzdanja.

S interceptivnom terapijom kreće se već u mliječnoj ili ranoj mješovitoj denticiji, uklanjajući malokluziju u potpunosti zbog omogućavanja normalnog rasta i razvoja dentofacijalnog kompleksa ili smanjujući njezin intenzitet kako bismo je kasnije jednostavnije i brže tretirali. Od interceptivnih naprava rabe se kosine, špatula, vestibularna ploča i, danas sve rjeđe, podbradak-kapa, a od interceptivnih postupaka selektivno ubušavanje, miofunkcijske vježbe i serijska ekstrakcija zubi.

ŠPATULA

Špatula je jednostavna mobilna pasivna interceptivna naprava koja se koristi u ranoj mješovitoj denticiji za korekciju položaja jednog sjekutića koji niče u obrnutom prijeklopu. Špatula može biti drvena ili plastična, a pacijent je rabi na način da joj jedan kraj umetne između palatinalne plohe gornjeg sjekutića koji niče u obrnutom prijeklopu i labijalnih ploha donjih sjekutića, te u nju zagriže, a drugi kraj pridržava svojom rukom i gura ga prema bradi. Time se postiže efekt poluge. Instruira ga se da špatulom kod kuće što više vježba i kontrolira učinak u ordinaciji. Trajanje terapije špatulom je individualno, a može je propisati i pratiti i opći doktor dentalne medicine. Uvjet za djelovanje špatule je da nemamo zbijenost u incizalnom segmentu u gornjem zubnom luku.



Slike 227 i 228. Vježbe drvenom špatulom

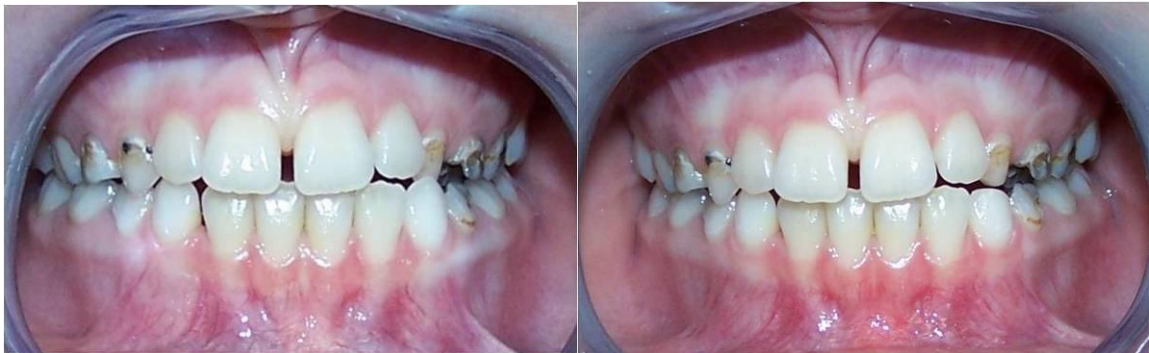PODBRADAK-KAPA

Podbradak kapa je mobilna aktivna ekstraoralna naprava koja se nekad koristila u ranoj terapiji progenije i skeletnog otvorenog zagriža za kočenje, odnosno preusmjeravanje rasta mandibule. Sastoji se od plastične kalote za bradu koja je elastičnim trakama povezana s platnenom kapicom koja se sidri na glavi. U terapiji otvorenog zagriža smjer djelovanja trebao bi biti vertikalniji, a u terapiji progenije kosi. Problem je u lošem terapijskom učinku podbradak-kape što je, zbog zaobljenosti kondila i zglobne jamice i frekventne pokretljivosti mandibule, nemoguće točno aplicirati silu na jednom mjestu, niti na cijelu površinu kondilarne hrskavice kako bi je se blokiralo u rastu (3, 4). Kako bi podbradak-kapa bila djelotvorna, morala bi se stalno nositi i morale bi biti aplicirane jake sile. Danas smo svjesni da je rast genetski determiniran i da ga je vrlo teško ili gotovo nemoguće zakočiti pa se podbradna kapa rjeđe koristi. Kod prave, nasljedne progenije terapijska je opcija pratiti pacijenta do završetka rasta i razvoja, bez ortodontskih intervencija te onda procijeniti hoće li se dentofacijalni nesklad moći kompenzirati samo ortodontskom terapijom ili u kombinaciji s maksilofacijalnom kirurgijom.

SELEKTIVNO UBRUŠAVANJE

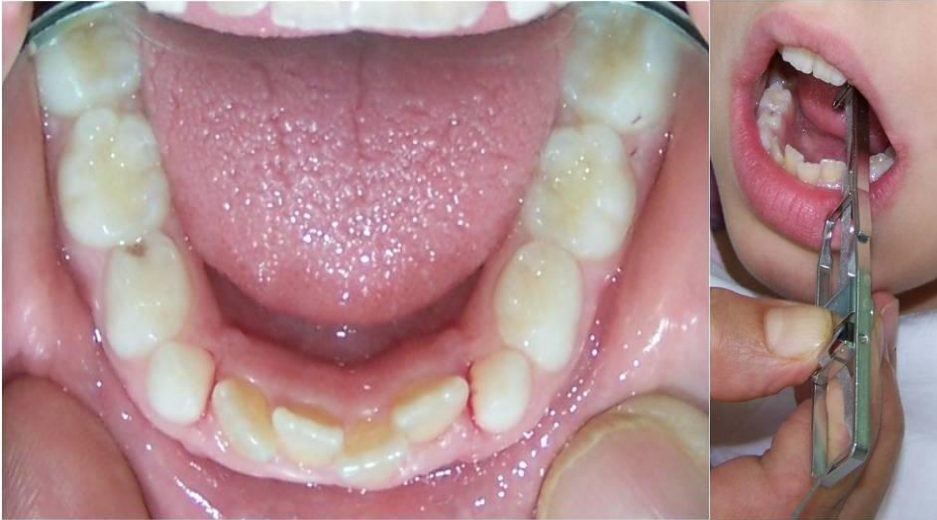Selektivno je ubrušavanje jednostavan interceptivni postupak u terapiji prisilnih zagriža, poremećaja erupcije i zbijenosti zubi. Kod prisilnih zagriža potrebno je funkcijskom analizom detektirati gdje se nalazi prerani kontakt i onda ga izbrušavanjem ukloniti. Uglavnom se radi o jednostranom prisilnom križnom zagrižu i prisilnom progenijskom

zagrizu u mliječnoj i ranoj mješovitoj denticiji, a najčešći su uzrok prisile mliječni očnjaci. Kod prisilnog križnog zagrizu najčešće se izbrušava bukalna ploha donjeg mliječnog očnjaka i lingvalna ploha gornjeg te njihovi oštri vrhovi. Ukoliko ubrušavanjem ne možemo riješiti prisilu, zbog potrebnog obilnog ubrušavanja i opasnosti od otvaranja pulpe zuba, možemo, uz uvid u ortopantomogram, izvaditi očnjak čija smjena će se prije dogoditi, a to je najčešće donji. Treba imati na umu da je selektivno ubrušavanje mliječnog očnjaka kod prisilnog jednostranog križnog zagrizu moguće obaviti kod blažih oblika križnog zagrizu. Kod ječe izraženog oralnog nagnuća očnjaka indicirano je Schwarzovom pločom transverzalno ekspanirati gornji zubni luk, bez ubrušavanja očnjaka, pa će neubrušeni očnjak biti retencija koja će sprečavati recidiv.

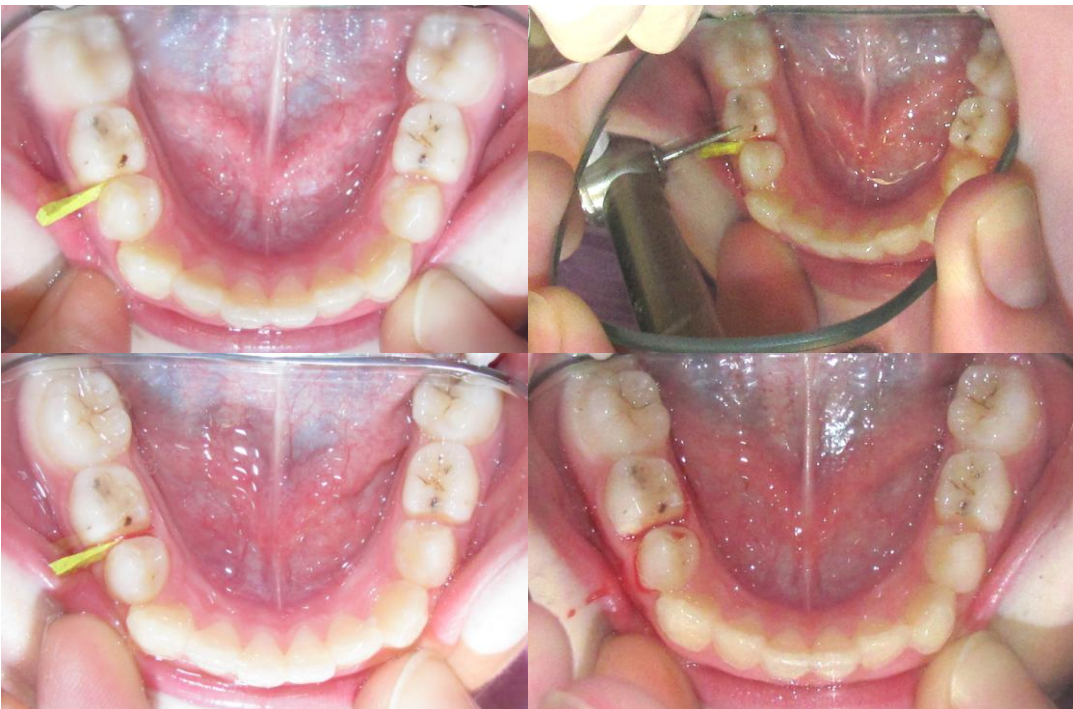

Slike 229 i 230. Selektivno ubrušavanje brida gornjeg i donjeg lijevog očnjaka radi korekcije prisilnog zagrizu

Kod prisilnog progenijskog zagrizu ubrušava se mezijalni brid krune gornjeg i distalni donjeg mliječnog očnjaka, čime se omogućava distalni pomak mandibule. Selektivnim ubrušavanjem mliječnih zubi možemo usmjeravati erupciju trajnih i rješavati blaže zbijenosti, pri čemu koristimo *leeway space*. Najčešće *leeway* rabimo za smještaj donjih sjekutića kada oni niču zbijeno, pri čemu mezijalno reduciramo mliječne donje očnjake. Važno je znati da je blaža tranzitorna zbijenost donje fronte normalna pojava jer su mliječni sjekutići uži od trajnih nasljednika. Donji trajni postranični sjekutići nicanjem guraju mliječne očnjake bukalno i distalno u područje primatne/antropoidne diasteme, zbog čega nam je u toj fazi najveća interkanina širina. Ukoliko nam taj prirodni fenomen nije dostatan za smještaj fronte, prostor *leeway spacea* može se, dakle, selektivnim ubrušavanjem mliječnih zubi rabiti za smještaj trajnih, bez zbijenosti, no treba imati na umu da ako se on iskoristi za smještaj sjekutića, ne može se koristiti za prijelaz trajnog kutnjaka iz singularnog antagonizma u klasu I. Ako su se trajni prvi kutnjaci već pri nicanju smjestili u klasu I, a selektivnim ubrušavanjem i usmjeravanjem erupcije planiramo koristiti *leeway* za rješavanje zbijenosti, možemo trajnost njihovog položaja osigurati cementiranjem transpalatinalnog ili lingvalnog luka. Za smještaj prvog premolara kod naznake zbijenosti, a uz postavu trajnih kutnjaka u klasi I, ubrušavamo mezijalnu plohu drugog mliječnog molara.



Slike 231 i 232. Selektivno ubrušavanje mezijalnih ploha mliječnih očnjaka radi dobivanja prostora za smještaj trajnih sjekutića



Slike 233 – 236. Selektivno ubrušavanje zuba 85 mezijalno radi dobivanja prostora za smještaj 44

MIOFUNKCIJSKE VJEŽBE

Miofunkcijske vježbe su jednostavni postupci za eliminaciju parafunkcijskih uvjeta koji su doveli da nastanka malokluzije, a prakticiraju se paralelno s nošenjem ortodonske

naprave. Zubi su smješteni u vrlo dinamičnom mediju usne šupljine. U njoj se isprepliću mišićne aktivnosti jezika, usnica i obraza - različitog intenziteta, trajanja i smjera djelovanja sila. U tom dinamičnom i kompleksnom okruženju položaj zubi i oblik zubnog luka definiran je balansom mišićnih aktivnosti obraza, usnica i jezika, zbog čega je prisutna velika varijabilnost u obliku zubnih lukova kod ljudi (5). Orofacijalni mišići formiraju unutarnji i vanjski mišićni krug, čija ravnoteža osigurava normalan dentofacijalni razvoj. Dominacija mišića unutarnjeg kruga rezultira protruzijom zubi i otvorenim zagrizom, a dominacija vanjskih retruzijom zubi i dubokim zagrizom (6). Nepogodne su oralne navike parafunkcijska ponašanja kod kojih je evidentno narušen odnos aktivnosti mišića jezika, usnica i obraza. U nepogodne oralne navike ubrajaju se disanje na usta, guranje jezika između zubi pri gutanju, dugotrajno dudanje dudu, sisanje prstiju, donje usnice i obraza, grickanje noktiju i raznih predmeta te škripanje zubima (7). Kako su usta pomoćni, a ne glavni dio sustava organa za disanje, oralna respiracija može uzrokovati malokluzije (8). Uzroci disanja na usta često su adenoidne vegetacije, devijacija septuma i kongestija nosa. Kod oralne respiracije dominiraju mišići obraza koji smanjuju transverzalni razvoj lateralnih dijelova alveolarnih nastavaka, nastaje hipotonija orbikularisa orisa i inkompetentne usne. Jezik je položen na dno usne šupljine i straga pa izostaje impuls za transverzalni rast maksile i sagitalni rast mandibule. Lice djeteta s izraženom oralnom respiracijom izgleda usko, izduženo, izmučeno, uvučenih očiju i s naglašenim podočnjacima. Ulazi u nosnice su suženi, usnice suhe, ispucale i otvorene, a gingiva upaljena. Maksila je sužena te sagitalno i vertikalno izdužena, s visokim gotskim nepcem, a u mandibuli je prisutna zbijenost u fronti. U okluziji često nalazimo povećan pregriz, otvoreni, distalni i križni zagriz. Kod nazalne respiracije jezik nije na dnu usne šupljine već dotiče maksilu i stimulira njezin transverzalni rast. Disanje na usta stvara 11 puta veću šansu za razvoj navedenih nepravilnosti zubi u predškolske djece (9).

Kod odraslih je normalan obrazac somatskog gutanja, pri kojem su zubi gornje i donje čeljusti u kontaktu, a jezik na nepcu, dok se kod dojenčadi i male djece pri gutanju između bezubih čeljusti ili zubi umeće jezik. Takav tip infantilnog gutanja fiziološka je pojava do trenutka izrastanja svih mliječnih zubi, što se događa između 2. i 3. godine života, a ako perzistira i nakon toga, onda se smatra nepogodnom navikom. Kod takve parafunkcije jezik gura prednje zube prema naprijed, što rezultira otvorenim zagrizom (10). S obzirom na obrazac rasta, može doći i do bialveolarne protruzije koja je češća kod vertikalnog obrasca rasta, ili protruzije gornjih i retruzije donjih zubi kod horizontalnog obrasca rasta. No nepogodne navike nisu nužno uzrok nastanka ortodontske anomalije, već su često prisutne u osoba koje imaju skeletnu malokluziju, pa se tako, primjerice, kod osoba sa skeletnim otvorenim zagrizom jezik interponira u genetski uvjetovani zjap između prednjih zubi i razvije infantilno gutanje. Disfunkcija može pogoršati, ali i iskompenzirati skeletnu malokluziju. Kod osoba s primarnom zbijenosti zuba koja nastaje zbog nesklada u naslijeđenoj veličini zuba i veličini čeljusti, infantilno gutanje može iskompenzirati zbijenost i rezultirati rastresitoom denticijom. Uklanjanjem infantilnog gutanja zubi će pod djelovanjem usnice biti potisnuti u područje mišićnog balansa pa može doći do manifestiranja genetski uvjetovane zbijenosti.

Sisanje prsta, najčešće palca, često je udruženo s infantilnim gutanjem i stvara sličnu kliničku sliku, a također se smatra nepogodnom navikom nakon kompletiranja mliječne denticije (11). Slično je i s prolongiranim dudanjem dudu, koje ako perzistira nakon druge godine, stvara 15 puta veću šansu za razvoj navedenih nepravilnosti zubi u predškolske

djece (12). Roditelja i dijete savjetuje se da loša navika mora prestati. Kao podsjetnik, djetetu se na palac koji siše može lijepiti flaster ili nokat premazivati namjenskim tekućinama gorkog okusa, koje se rabe i kod odvikavanja od grickanja noktiju, a mogu se kupiti u ljekarnama.

Sisanje donje usnice može biti povezano s pretjeranom aktivnošću mišića brade te rezultirati izbočenošću gornjih prednjih zubi, kočenjem normalnog rasta donje čeljusti i zbijenošću donjih prednjih zubi. No, hiperaktivni mentalis niti sisanje donje usnice nije uvijek razlog takve ortodonske anomalije. Kod skeletne, nasljedno uvjetovane malokluzije klase II/1 donja usnica često ne može obuhvatiti protrudirane gornje prednje zube, već je postavljena iza i ispod njih sprečavajući time njihovo vraćanje u normalan položaj i propagirajući daljnju protruziju. Hiperkativnost mišića brade često je prisutna i kod infantilnog gutanja.

Cilj miofunkcionalne terapije jest uspostaviti novi neuromuskularni obrazac kojim će se korigirati položaj jezika, ne samo pri funkciji već i pri mirovanju. Kreiran je cijeli niz miofunkcijskih vježbi za terapiju nepogodnih navika (12).

Vježbe mišića jezika, usana, brade i obraza koje se provode paralelno s terapijom ortodontskom napravom, vrlo su efikasne u zatvaranju otvorenog zagriža i sprečavanju ponovne pojave otvorenog zagriža nakon završetka ortodonske terapije, u usporedbi s ortodontskom terapijom provedenom bez vježbi (13 -15).

Kod infantilnog gutanja indicirane su miofunkcijske vježbe usmjerene na stabilizaciju vrška jezika, orijentaciju jezika gore i straga, stiskanje zubi pri gutanju, smanjenje korištenja donje usnice te pojačavanje korištenja gornje usnice pri žvakanju i gutanju (12). Redoslijed aktivnosti napreduje od gutanja sline, drugih tekućina i kašaste do krute hrane, ili od relativno lakih vježbi prema težima. Pacijenta se instruiira da pri gutanju jezik podigne na nepce, da više puta tijekom dana po minutu „klokoće“ jezikom o nepce, da žvakaću gumu ili bombon vrškom jezika prisloni uz nepce i proguta slinu, da žvače konzistentnu hranu te da stišće na stražnje zube. Predloži mu se i neki zvučni podsjetnik za provjeru položaja jezika – primjerice, svaki put kada mu mobitel zvučno signalizira dolazak SMS poruke, mora provjeriti nalazi li mu se jezik između zubi ili na nepcu. Također ga se može instruirati da se kontrolira da drži usta zatvorenima, diše na nos i vježba ritmičko stiskanje usnica. Kod problema s izgovorom sugerira se, paralelno s ortodontskom terapijom, provesti logopedsku obradu i rehabilitaciju.

Jačanje tonusa orbikularisa orisa može se postići obostranim razvlačanjem rubova usnica malim prstima, čemu se suprotstavljamo voljnim stezanjem usana. Vezanjem dvaju dugmeta na dva kraja čvršćeg konca može se izraditi jednostavno pomagalo za izvođenje vježbi mišića. Pacijent jedno dugme pridržava usnicama, a drugo drži prstima i povlači prema naprijed, sprečavajući pri tome pojačanim tonusom usnica izvlačenje dugmeta između usnica. Vježbati se može i na način da se drži voda u ustima i naizmjenično ritmički potiskuje između usne šupljine i usnica.

Jezik čini vrlo snažna skupina mišića, a tijekom dana gutamo 1000–1500 puta. Iako često gutamo i zagrizamo, mandibula okludira samo oko 24 minute, dok je disokludirana 23 i pol sata. Dugo se smatralo da je nepravilan položaj jezika tijekom funkcije glavni razlog niza anomalija položaja zubi, poput otvorenog zagriža. No izgleda da za razvoj otvorenog zagriža ili bialveolarne protruzije nije toliko važno kratkotrajno učestalo dodirivanje zubi jezikom pri gutanju i govoru, niti iznos sile, već položaj jezika kada nije aktivan. Odnosno, da bi producirala pomak zubi, sila bi morala kontinuirano trajati više od šest

sati. Dakle, kontinuirani pritisak voluminoznog, mlohavog jezika, konstantno položenog između zubi ili neposredno iza zubi glavni je razlog otvorenog zagriža i protruzije zubi kod osoba koje nemaju nasljedne skeletne nepravilnosti koje bi mogle davati istu kliničku sliku (16).

Miofunkcijske vježbe mogu se kod djece provoditi i pomoću vestibularne ploče, na način da prstom povlače držak ploče, a stiskanjem usnica sprečavaju njezino izvlačenje iz usta. Razvijen je i cijeli niz trenažera (Trainers, Myofunctional Research Co., Helensvale, Australia), naprava koje izgledaju poput konfekcijskih štitnika za zube, a inkorporiraju štitnik za jezik i odbojnik usana. Trenažeri potpomažu mioterapiju, uklanjanje nepogodnih navika disanja na usta i infantilnog gutanja, uspostavu normalne funkcije i pravilnog smještaja zubi u zubni luk.

Iako se spekuliralo o povezanosti položaja tijela i položaja mandibule, istraživanja nisu dokazala postojanje jake sveze, no ukazala su na nešto jaču svezu malokluzija s položajem vratne kralježnice. Mandibularni prognatizam češće je udružen s izravnavanjem vratne lordoze i posteriorno pomaknutom posturom, mandibularni retrognatizam s naglašenom vratnom lordozom i anteriorno pomaknutom posturom, a križni zagriz sa skoliozom (17).

SERIJSKA EKSTRAKCIJA ZUBI

Kod distopičnog nicanja i izrazite zbijenosti frontalnih zubi u fazi rane mješovite denticije i velikog dentoalveolarnog nesrazmjera, kao interceptivni terapijski postupak može se provesti serijska ekstrakcija zubi kojom ciljanim i pravovremenim vađenjem pojedinih zuba usmjeravamo nicanje i što bolji smještaj trajnih zubi. No sam postupak serijske ekstrakcije ne dovodi nužno zube u idealan položaj niti zatvara sav ekstrakcijski prostor, te je često potrebno zube dodatno poravnati fiksnom *edgewise*-napravom. Začeci ideje serijske ekstrakcije sežu još u 1743. godinu, kada je prvi put spominje Bunon. Naziv serijska ekstrakcija predložio je Kjellgren još 1929. godine, a Hotz 1970. godine predlaže naziv vođena erupcija. Postupak započinje prilikom nicanja trajnih drugih sjekutića kada je potrebno izvaditi mliječne očajake, otprilike u dobi od 8. do 9. godine, da bi sjekutićima omogućili što pravilniji smještaj. Otprilike, nakon godine dana vade se mliječni prvi kutnjaci da bi se olakšalo i ubrzalo nicanje trajnih prvih pretkutnjaka. Tako su oni izvađeni pola godine do godinu dana prije nego što bi normalno ispali. Nakon toga, otprilike unutar perioda od godinu dana, obično niknu trajni prvi pretkutnjaci koji se vade da bi se osigurao prostor za distalniju erupciju i smještaj trajnih očajaka. Pravo vrijeme za ekstrakciju premolara je kada trajni očajak počne eruptirati kroz mukozu. Serijsku ekstrakciju indiciramo oprezno, uz provedenu gnatometrijsku predikcijsku analizu dentoalveolarne diskrepancije, analizu ortopantomograma, latero-lateralnog kranioograma i fotografija te procjenu dentalne zrelosti pacijenta. Navedeni redosljed vađenja zubi samo je najuobičajeniji, no nije i jedini mogući. Pri indiciranju redosljeda ortodont se vodi intraoralnim uvidom u denticiju, analizom ortopantomograma i individualnim varijacijama u redosljedu erupcije zubi u pojedinog pacijenta. Idealni uvjeti za serijsku ekstrakciju jesu: ortognati profil ili bialveolarna protruzija, izražena zbijenost s nasljednom dentoalveolarnom diskrepancijom, mezijalna stepenica u mješovitoj denticiji

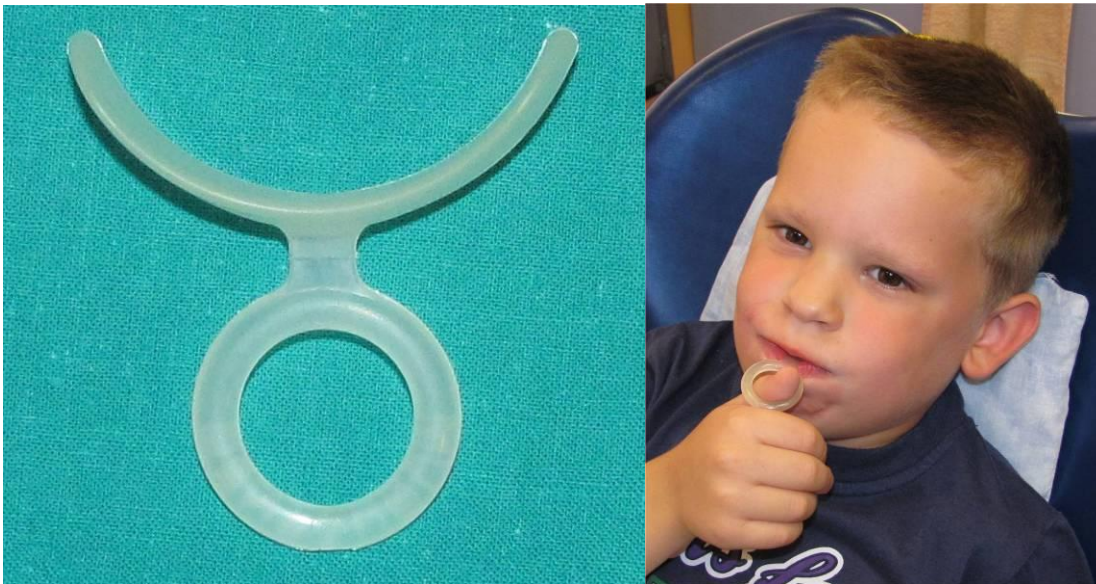koja vodi u klasu I u trajnoj denticiji, normalni iznosi prijeklopa i pregriza sjekutića te izostanak skeletnih disproporcija i poremećaja funkcije perioralnih mišića (18).

VESTIBULARNA PLOČA

Vestibularna ploča je jednostavna interceptivna mobilna ortodonska naprava koja pasivno leži u vestibularnom području maksile i mandibule, a postaje aktivna djelovanjem perioralne muskulature. Prema izradi, vestibularna ploča može biti individualno izrađena iz akrilata u laboratoriju, na temelju otiska i kontrukcijskog zagriža, te gotova konfekcijska ili polukonfekcijska koja se adaptira situaciji na pacijentu. Konfekcijska vestibularna ploča na tržištu je dostupna od plastike, gume i silikona, u dvije ili tri veličine.

Indikacije - u mliječnoj i ranoj fazi mješovite denticije (3.-9. godina života):

- pri nepodgovnim navikama sisanja prsta, guranja jezika ili disanja na usta
- u ranom stadiju pojedinih ortodontskih anomalija - klase II/1 i III, otvorenog zagriža
- za mioterapiju – jačanje tonusa m. orbikularis orisa



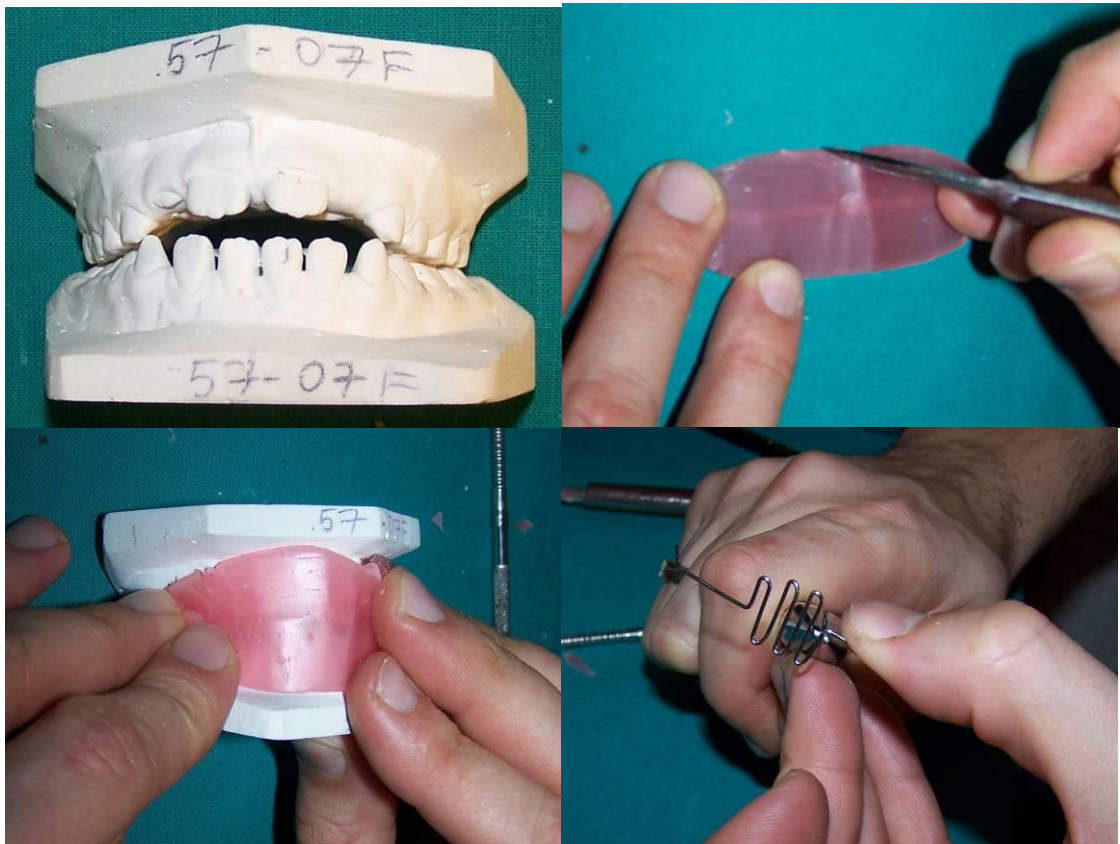
Slike 237 i 238. Vestibularna ploča

Ako dijete diše na usta zbog neke mehaničke prepreke, vestibularna ploča je kontraindicirana. Infantilno gutanje i sisanje prsta su fiziološke pojave do trenutka kompletiranja mliječne denticije, odnosno do 2. ili 3. godine života, a ako perzistiraju i nakon toga, onda se smatraju nepodgovnom navikom. Roditelja i dijete se instruiraju da s vestibularnom pločom vježba više puta na dan, na način da je dijete palcem ili kažiprstom povlači za prsten, a napetim usnicama ne dozvoljava njeno izvlačenje iz vestibuluma, čime aktivira m. orbikularis oris. Vestibularna je ploča odmaknuta od lateralnih zubi i alveolarnog grebena te drži mišiće obraza na odstojanju i napinje ih, a oni se nastoje

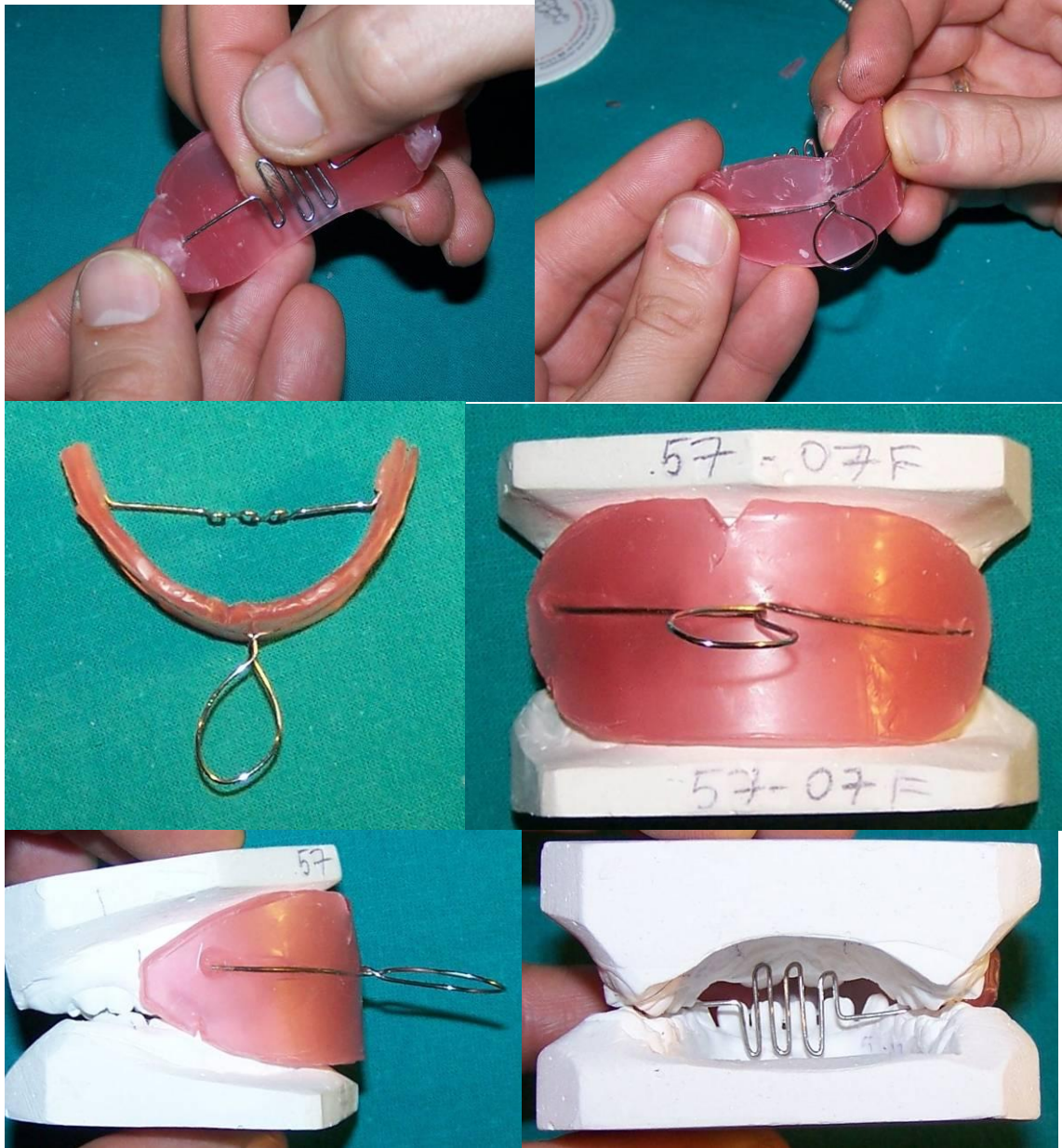
vratiti u ishodni položaj. Tako izazvana mišićna sila prenosi se preko akrilatnog ili gumastog tijela i vrši pritisak na protrudirane frontalne zube uz koje priliježe, stimulirajući njihovu retruziju i zatvaranje dentoalveolarnog otvorenog zagrizu. Kako bi se dodatno uklonilo interponiranje jezika između zubi, u napravi se s oralne strane može ugraditi akrilatni štitnik ili žičana rešetka za jezik. Kod klase II/1 vestibularna ploča priliježe uz gornje frontalne zube i s oralne strane može imati akrilatnu nagriznu vodilju koja stimulira držanje mandibule u mezijalnom položaju. Kod klase III vestibularna ploča odmaknuta je od gornje fronte, a priliježe na donje frontalne zube, te ima u akrilatu otisnut njihov labijalni reljef kako bi stimulirala njihovu retruziju.

LABORATORIJSKA IZRADA VESTIBULARNE PLOČE

Individualna vestibularna ploča izrađuje se od akrilatnog tijesta, direktnom metodom u zubotehničkom laboratoriju, na temelju otisaka i konstrukcijskog zagrizu. Ploča u vertikali seže do prijelazne brazde u vestibulumu zaobilazeći frenulume i plike sluznice, distalno do mezioaproximalne plohe prvog mliječnog ili trajnog kutnjaka, frontalno priliježe uz zube, a lateralno je odmaknut od zubi. S vestibularne strane ugrađuje se žičani prsten, a s oralne se strane može ugraditi i žičana rešetka za jezik ili modelirati akrilatni štitnik i akrilatna nagrizna vodilja. Nakon modelacije, vestibularna se ploča polimerizira u poliklavu te polira.



Slike 239 – 242. Izrada vestibularne ploče s rešetkom, u vosku



Slike 242 – 248. Izrada vestibularne ploče s rešetkom, u vosku

KOSINE

Kosine su interceptivne naprave koje mogu biti fiksne ili mobilne. Kosina je nazvana po kosoj plohi ($>45^\circ$) koja je njezin glavni dio, a prvi ju je napravio Hunter 1771. godine. Kosina se aktivira povišenim tonusom mišića zbog umjetno podignutog zagriža. Tako postignuta mišićna sila prenosi se preko tog jednostavnog funkcionalnog pomagala i služi za pomicanje određenog zuba, grupe zuba ili mandibule. O veličini kuta pod kojim se oblikuje kosa ploha ovisi smjer rezultante sile, koja se sastoji od sagitalne komponente koja protrudira i vertikalne koja intrudira gornji sjekutić. Kod kuta od 45° rezultanta je

usmjerena naprijed i gore. Ako je kut manji, rezultanta sile uzrokuje intruziju, ako je veći, uzrokuje protruziju sjekutića.

FIKSNA KOSINA

Fiksna je kosina pasivna fiksna interceptivna ortodontska naprava, pričvršćena na zub ili zube tako da je pacijent ne može skidati za vrijeme terapije.

INDIKACIJE: obrnuti pregriz jednog do dva sjekutića i prisilni progenijski zagriz.

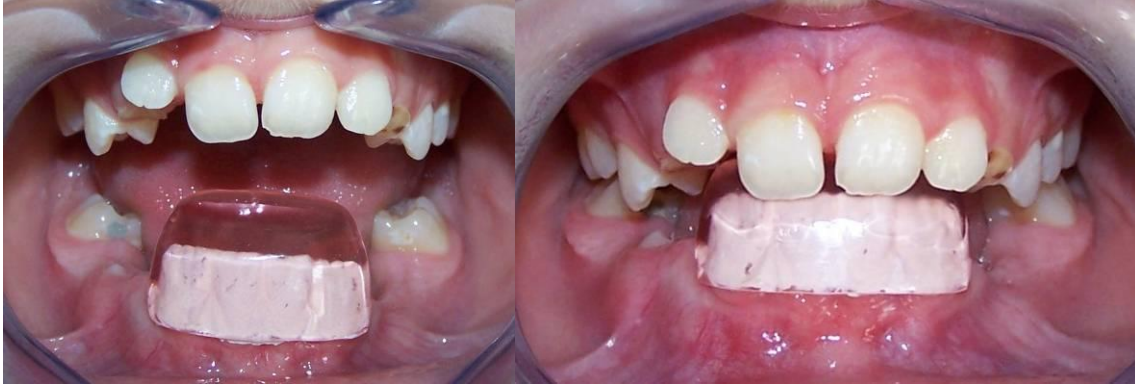KONTRAINDIKACIJE:

- u maksili - zbijenost u interkaninom sektoru, očnjak u obrnutom pregrizu, manje vrijedan zub, nedovoljno izrastao, rotiran ili mliječni zub te zub atipičnog oblika
- u mandibuli - nedovoljan broj punovrijednih zubi ili gingivitis
- u okluziji – sagitalno: veći obrnuti pregriz (>-2 mm)
vertikalno: bridni zagriz ili minimalan prijeklop.

FIKSNA KOSINA SA ŠIROKOM BAZOM

Fiksna kosina jedna je od najdjelotvornijih ortodontskih naprava i naprava s najbržim učinkom. Ona je istovremeno i jedna od potencijalno najopasnijih naprava jer se sva sila pri žvakanju koncentrira samo na zub ili zube koji su u obrnutom prijeklopu, opterećujući njihov parodontni ligament. Opterećenje parodontnog ligamenta vidljivo je po ishemizaciji marginalne gingive. Primjenjuje se kod obrnutnog prijeklopa jednog do dva sjekutića, a terapija traje 7-14 dana. Terapija ne bi smjela trajati duže jer zbog dezartikulacije zagriža, izrastaju molari i povisuju zagriz pa bismo dužom terapijom dobili pacijenta s otvorenim zagrizom u fronti. Pacijenta se nakon cementiranja kosine naruči na kontrolu nakon tjedan dana, kada se kosina vertikalno skрати fisurnim svrdlom jer je zbog protrudiranja zuba došlo do snižavanja interokluzalnog razmaka pa vrh kosine lupa u nepce. Kosina se sastoji od akrilatne baze, koja zahvaća 4-6 donjih frontalnih zuba, i kose plohe. Pravilo je da baza kosine obuhvaća najmanje dvostruko veći broj zuba od onih koje treba pomaknuti. Baza kosine odmaknuta je 1 mm od ruba gingive, širina kose plohe odgovara širini zuba koji se prebacuje iz obrnutog prijeklopa, a visinom dodiruje veći dio palatinalne plohe zuba koji treba prebaciti u pravilni prijeklop. Kosa je ploha debljine oko 4 mm, a nagib prema bazi je 45-60°, kako bismo imali jači protruzivni efekt. Kosina se na zube cementira privremenim cementom ili fosfat-cementom, skida se klackalicom za skidanje mostova, a može se i fisurnim svrdlom vestibularno prepiliti akrilat.

Kosina se može izraditi direktno u ordinaciji tako da ortodont modelira kosinu iz brzovezujućeg hladnopolimerizirajućeg autakrilata, direktno u ustima pacijenta, na donjim frontalnim zubima prethodno izoliranima vazelinom. Najčešće je ipak izrađuje, indirektnom metodom, u laboratoriju dentalni tehničar. Modeli se fiksiraju u artikulatoru, u međučeljusnom odnosu definiranom konstrukcijskim zagrizom, a kosinu modelira iz autakrilata. Ortodont može izmodelirati kosinu iz voska, direktno u ustima pacijenta, nakon čega dentalni tehničar u laboratoriju ulaže kosinu u kivetu i zamjenjuje vosak akrilatom. Ovaj, treći način najrjeđe se primjenjuje.



Slike 249 i 250. Fiksna kosina sa širokom bazom

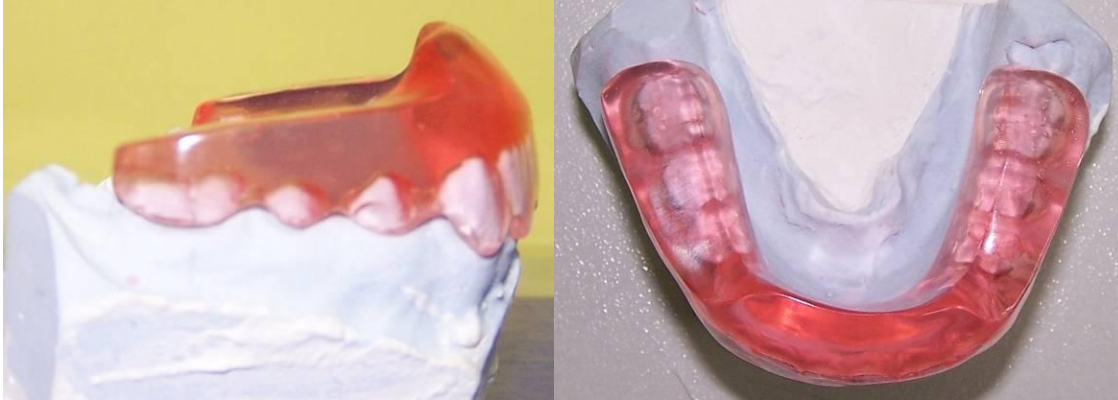
FIKSNA KOSINA S USKOM BAZOM

Primjenjuje se kod obrnutnog prijeklopa jednog do dva gornja sjekutića, uz labijalno nagnuće donjih antagonista. Terapija traje tri do sedam dana, a indicirana je kada se želi postići reciprocitet djelovanja putem istovremenog protrudiranja gornjih i retrudiranja donjih zubi. Iako tom napravom vrlo brzo postignemo rezultat, potreban je velik oprez zbog velike koncentracije sila na malom broju zubi. Može se izrađivati kao i kosina, sa širokom bazom ili kombinacijom ortodontskog čeličnog prstena (koji obuhvaća donja dva inciziva) i autakrilata od kojeg se modelira kosa ploha.

OPPENHEIMOV SPLINT

Openheimov splint je vrsta mobilne kosine u obliku donjeg akrilatnog splinta. Indiciran je u terapiji obrnutog prijeklopa, dva do četiri inciziva, uz retrudirane gornje i normalno postavljene donje sjekutiće. Izrađuje ga dentalni tehničar u laboratoriju, indirektnom metodom, na temelju otisaka i konstrukcijskog zagriža.

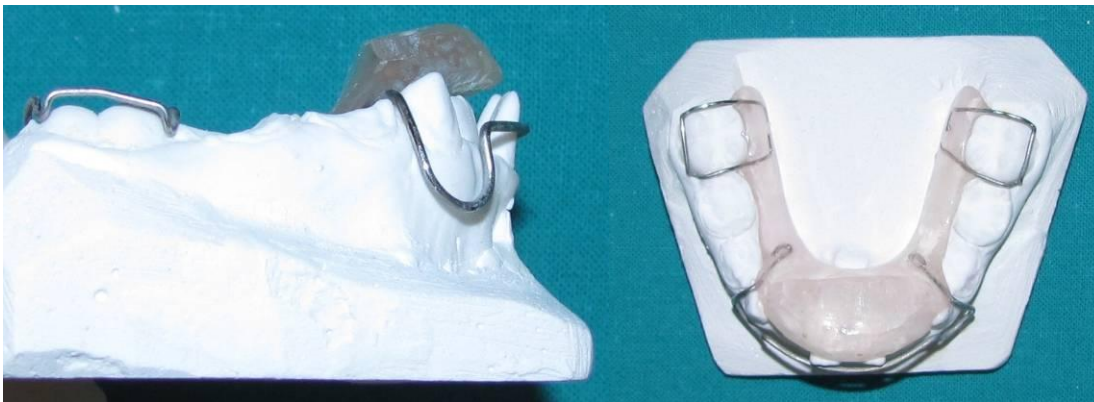Pacijent napravu može nositi neprestano, i za vrijeme jela, a skida je samo radi čišćenja. Ukoliko se naprava neprestano nosi, terapijski učinak može biti postignut već za tri do šest mjeseci. Sastoji se od baze koja obuhvaća sve donje zube vestibularno i oralno, uključujući i molare, te kose plohe koja dotiče palatinalne plohe gornjih frontalnih zubi. Okluzalne plohe lateralnih zubi imaju ravne nagrizne grebene koji se ubrušavaju kako bi omogućili da lateralni zubi pri zagrizu budu odmaknuti, a samo gornji frontalni zubi budu u kontaktu s akrilatom. Na taj način gornji frontalni zubi klizu po kosoj plohi i protrudiraju se. Nakon ponovnog kontakta lateralnih zubi s bazom kosine, ponovo se lateralno brusi akrilat, a postupak se ponavlja dok se ne ispravi obrnuti prijeklop.



Slike 251 i 252. Oppenheimov splint

MOBILNA KOSINA PO BRÜCKLU

Mobilna kosina po Brücklu je modificirana donja Schwarzova ploča s kosim nagriznim grebenom u fronti. Indicirana je kod obrnutog prijeklopa, dva do četiri gornja sjekutića, uz protruziju donjih antagonista, a djelovanje joj je bazirano na reciprocitetu protruzije gornjih i retruzije donjih sjekutića. Ukoliko se naprava neprestano nosi, terapijski se učinak može postići već za nekoliko mjeseci. Izrađuje se indirektno u laboratoriju, na temelju otiska i konstrukcijskog zagriža. Kao retencijski elementi ugrađuju se kvačice, a labijalni luk ima aktivnu ulogu u retruziji donjih inciziva. Da bismo dobili prostor za retruziju donjih zubi, potrebno je ubrusiti akrilat retroincizalno te iznad incizalnih bridova donjih sjekutića, ne uklanjajući okluzalnu kosu plohu.

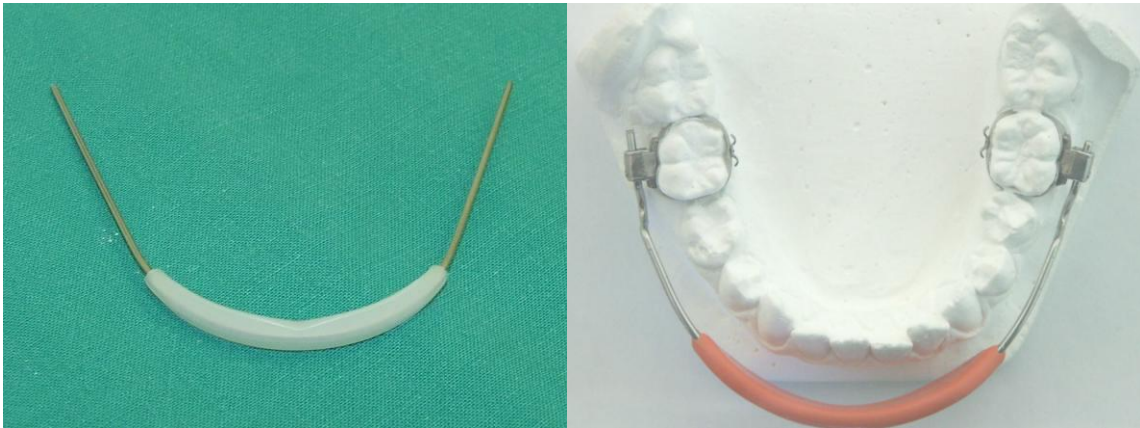


Slike 253 i 254. Mobilna kosina po Brücklu

LIP BUMPER

Lip bumper, usni odbojnik, pasivna je mobilna intraoralna ortodonska naprava koju aktivira orbikularis oris. Sastoji se od žičanog luka promjera 1,15 mm koji se umeće u bukalne cjevčice na prstenovima cementiranim na prve kutnjake. U frontalnom dijelu žica zaobilazi frenulum, može biti bužirana ili imati pelotu za usnicu, a straga ima graničnik ispred ulaza u bukalnu cjevčicu. *Lip bumper* je smješten u vestibulumu, a

odmaknut 2–3 mm od alveolarnog grebena. Izrađuje se posebno za gornju i donju čeljust, a može se kupiti gotov ili individualno izraditi. Koristi se u mješovitoj i trajnoj denticiji za uklanjanje nepogodnih navika grizenja i uvlačenja usnice, kao držač mjesta kod preranog gubitka zuba i sidrište pri vođenoj erupciji zubi, za uspravljanje mezijalno nagnutih i atipično rotiranih prvih trajnih kutnjaka, ispravljanje oralno nagnutih sjekutića te razvoj apikalne baze anteriorno i lateralno. Inačica *lip bumper* je Denholzova naprava koja lateralno ima dodane potisne opruge. No opruge je ne čine aktivnom, već samo pojačavaju djelovanje mišića.



Slike 255 i 256. Lip bumper

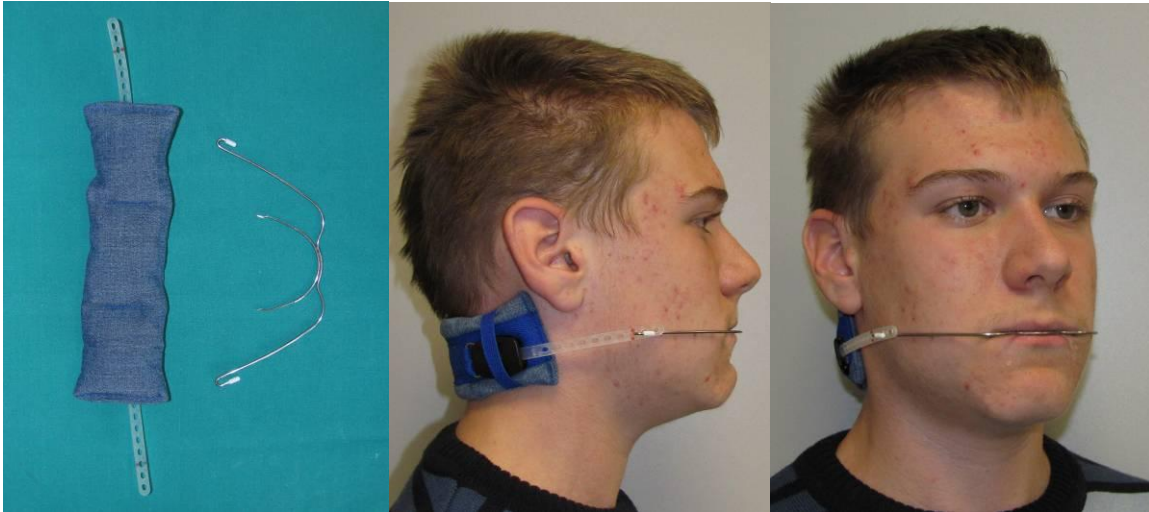OBRAZNI LUK - HEADGEAR

Obrazni luk - *headgear* je naprava s intraoralnim djelovanjem i ekstraoralnim sidrenjem. Sastoji se dvostrukog metalnog luka spojenog u frontalnom dijelu i elastičnih traka koje se prebacuju oko vrata ili glave. Unutarnji se luk retinira u tubama na prstenovima prvih gornjih molara, a za vanjski se kači elastična traka za ekstraoralno sidrenje.

Ekstraoralna sila se preko vanjskog luka prenosi na unutarnji, a s unutarnjeg na prve molare. S obzirom na sidrenje, rabe se tri vrste obraznog luka – parjetalni (visoka vuča - *high pull*), cervikalni (niska vuča - *low pull*) i kombinirani (okcipitalni, ravna vuča – *straight pull*). Postoji i *J-hook headgear*, a to su dvije zasebne ekstraoralne kuke koje se hvataju za kukice zalemljene na čeličnom luku, u sklopu fiksne *edgewise*-naprave, te elastičnim trakama sidre za vrat. Pomažu u retruziji frontalnih zubi nakon ekstrakcije pretkutnjaka. *Headgear* može imati simetrične ili asimetrične vanjske krakove. Na strani na kojoj je potreban veći distalni pomak, vanjski krak obraznog luka trebao bi biti dulji i udaljen od obraza 4-5 cm. Time se, teoretski, dobije veća sila i veći učinak na toj strani. No kako se sila elastičnom trakom iza vrata podjednako raspoređuje na obje strane, upitan je takav jednostrani učinak.

Obrazni se luk može koristiti samostalno ili u kombinaciji s fiksnim ili mobilnim napravama. To je naprava koja može imati ortodontski (distalizacija, intruzija ili ekstruzija molara, sidrište) i ortopedski učinak (kočenje rasta maksile), a vrstu učinka reguliramo intenzitetom sile (19-22). Za ortodontski pomak zuba koristi se sila od 1.5 N

(150 g) po jednoj strani, ako pomičemo samo jedan molar sa svake strane, no silu je potrebno povećati ako su nikli drugi molari te ako je postavljena fiksna naprava.

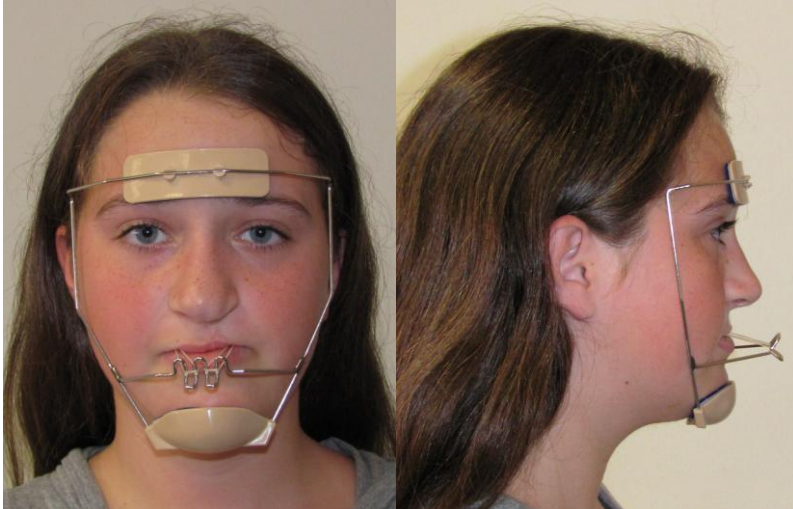

Slike 257 -259. Obrazni luk

Rast maksile koči se aplikacijom sile koja stvara kompresiju na suture, između maksile i zigomatične kosti, pterigoidne i frontalne kosti. Sila od 2.5 N (250 g) po jednoj strani minimum je za kočenje rasta maksile. Kako bismo dobili skeletni učinak, terapiju headgerom treba započeti u periodu pubertetskog ubrzanja rasta. Potrebno je aplicirati ukupnu silu od preko 5 N, a naprava se mora nositi 12 do 14 sat dnevno. Noćno je nošenje važno jer se tada izlučuje hormon rasta, a pacijenta se instruiira da spava na leđima. *Headgear* djeluje na maksilu tako da koči njezin rast prema naprijed i dolje, jer silu koju stvara izaziva kompresiju na cirkummaksilarnim suturama i onemogućava apoziciju koštanog tkiva. Istovremeno je mandibula otkočena i normalno raste prema naprijed te “sustigne” maksilu, čime se korigira klasa II. Uz skeletni učinak uvijek dobijemo i dentali. Promjenom dužine i pozicije vanjskog luka te pozicije ekstraoralnog sidrenja mijenja se smjer sile i učinak obraznog luka. Tako, primjerice, ukoliko kod cervikalnog sidrenja imamo dugi i nisko položen vanjski krak, uz distalizaciju ćemo dobiti i intruziju gornjih molara, a ukoliko je ravno ili visoko položen, dobijemo distalizaciju i ekstruziju.

OBRAZNA MASKA

Obrazna maska je naprava s ekstraoralnim sidrištem (čelo i brada) i intraoralnim hvatištem (vestibularni luk, *edgewise*-naprava). Zbog smjera djelovanja koji je suprotan onome kod *headgeara*, često se obrazna maska naziva i reverzni *headgear*. Masku je u širu primjenu uveo francuski ortodont Jean Delaire, zbog čega se često naziva i njegovim imenom.



Slike 260 i 261. Obrazna maska

Indikacije za primjenu obrazne maske jesu deficijenti sagitalni rast maksile i rascjepi maksile (23). Njezin se učinak manifestira u skelatalnom anteriornom pomaku maksile za prosječno 1-2 mm, protruziji gornjih inciziva, dentoalveolarnom anteriornom pomaku maksilarne denticije, lingvalnom naginjanju donjih inciziva, posteriornoj rotaciji okluzalne ravnine i mandibule, povećanju prednje visine lica te korekciji CO-CR diskrepancije (24). Idealni pacijenti za ovu terapiju jesu oni kod kojih postoji normalni postav gornje fronte ili retruzija te normalna ili smanjena visina lica. Kontraindikacije za primjenu jesu protruzija gornjih inciziva i vertikalni obrazac rasta.

Maska se sastoji od vertikalnih žičanih elemenata koji spajaju sidrište na čelu s onim na bradi. U razini usta nalazi se prelabijalni luk s kukicama za ekstraoralno hvatanje elastičnih gumica. Za intraoralnu fiksaciju može se postaviti konstrukcija načinjena od vestibularnog i palatinalnog žičanog luka promjera 1 mm, zalemljenog za prstenove na prvim molarima. Palatinalni luk adaptira se na palatinalne plohe zuba isto kao lingvalni luk. Vestibularni luk prati zubni niz u predjelu vrata zuba u blagom luku. Na vestibularni se luk zaleme kukice u području lateralnih sjekutića ili očnjaka, na koje se hvataju gumice koje povezuju intraoralnu konstrukciju s obraznom maskom. Konstrukcija služi za prijenos vlačnih sila s čela i brade na maksilarni kompleks. Suma sile trebala bi biti iznad 7 N (700 g) i postiže se pomoću gumica promjera 4 mm, koje se stavljaju obostrano kako bi se postigao željeni intenzitet. Pravac djelovanja sile je prema naprijed i dolje. Maska se nosi kao *headgear*, 12 -14 sati dnevno, najmanje 6 mjeseci.

Kod djece s maksilarnim retrognatizmom, tretman se sastoji u pomicanju maksile anteriorno, što povećava njezinu veličinu dodavanjem kosti na posteriornim suturama. Kod djece ispod 8 godina dolazi do skeletnog pomaka maksile od 1 do 2 mm. Kod starije djece, od 9 godina nadalje, isti tretman dovodi do većeg dentalnog pomicanja i manjih skeletnih promjena. Ekstraoralni vlak za pomicanje maksile anteriorno najbolji je kod djece sa 6-8 godina, a prosječna gornja granica za započinjanje terapije obraznom maskom je 10 godina (25, 26). Kako bi se što više oduprlo isključivo dentalnom pomicanju, maksilarne zube treba povezati splintom u jednu cjelinu. Obrazna se maska često primjenjuje u kombinaciji s cementiranom napravom za forsirano cijepanje nepca s hyrax-vijkom, čak i kada nije potrebno širenje gornje čeljusti. Aktivacijom vijka

aktiviraju se cirkummaksilarne i cirkumzigomatične suture, čime se olakšava pomak maksilarnog kompleksa naprijed. Prvo se samo okreće vijak 7–10 dana, jedanput ili dvaput dnevno, nakon čega kreće terapija maskom. Gumice se hvataju na vestibularne kukice hyraxa u području korijena očajnika, čime se smanjuje posteriorna rotacija maksile. Hyrax u kombinaciji s maskom daje bolji skeletni efekt i manju protruziju gornjih inciziva, ali izgleda i da više povećava visinu lica (26-28). U novije se vrijeme radi kombinacija hyraxa i obrazne maske, pri čemu se hyrax-vijak naizmjenice aktivira i deaktivira dvaput dnevno, u trajanju od sedam tjedana. Prvo se, dakle, tjedan dana svakodnevno dvaput aktivira, sljedeći tjedan svakodnevno dvaput dnevno deaktivira i tako naizmjenice tijekom sedam tjedana, s tim da je zadnji tjedan aktivacijski. Nakon toga se nosi obrazna maska tijekom šest meseci, a anteriorni pomak točke A u dobi od 9 do 13 godina može dosegnuti i 5.8 mm (29, 30). Zbog boljeg skeletnog učinka u posljednje se vrijeme protrakcija maksile obavlja pomoću koštanog sidrenja na miniimplantatima (31). Brojne su modifikacije maske - Dahan, Tübingen, Nanda, Petit, Grummons. Grummons, primjerice, ima sidrište na čelu i zigomatičkim lukovima, a nema na bradi, kako bi smanjio posteriornu rotaciju mandibule. Nandina je modifikacija pravi reverzni *headger* jer rabi obrazni luk čiji su krakovi unutrašnjeg luka savinuti pod kutem od 180° te se sa stražnje strane umeću u tube na cementiranim prstenovima na gornjim molarima.

Literatura:

1. Al Nimri K, Richardson AM. Applicability of interceptive orthodontics in the community. *J Orthod.* 1997;24:223-8.
2. King GJ, Brudvik P. Effectiveness of interceptive orthodontic treatment in reducing malocclusions. *Am J Orthod Dentofacial Orthop.* 2010;137:18-25.
3. Sugawara J, Mitani H. Facial growth of skeletal Class III malocclusion and the effects, limitations, and long-term dentofacial adaptations to chin cap therapy. *Semin Orthod.* 1997;3:244-54.
4. Uner O, Yüksel S, Uçüncü N. Long-term evaluation after chin cap treatment. *Eur J Orthod.* 1995;17:135-41.
5. Slaj M, Spalj S, Pavlin D, Illes D, Slaj M. Dental archforms in dentoalveolar Class I, II and III. *Angle Orthod.* 2010;80:919-24.
6. Grabowski R, Kundt G, Stahl F. Interrelation between occlusal findings and orofacial myofunctional status in primary and mixed dentition: Part III: Interrelation between malocclusions and orofacial dysfunctions. *J Orofac Orthop.* 2007;68:462-76.
7. Mason RM. A retrospective and prospective view of orofacial myology. *Int J Orofacial Myology.* 2008;34:5-14.
8. Zicari AM, Albani F, Ntrekou P, Rugiano A, Duse M, Mattei A, Marzo G. Oral breathing and dental malocclusions. *Eur J Paediatr Dent.* 2009;10:59-64.
9. Góis EG, Ribeiro-Júnior HC, Vale MP, Paiva SM, Serra-Negra JM, Ramos-Jorge ML, Pordeus IA. Influence of nonnutritive sucking habits, breathing pattern and adenoid size on the development of malocclusion. *Angle Orthod.* 2008;78:647-54.
10. Ovsenik M, Farcnik FM, Korpar M, Verdenik I. Follow-up study of functional and morphological malocclusion trait changes from 3 to 12 years of age. *Eur J Orthod.* 2007;29:523-9.

11. Warren JJ, Slayton RL, Bishara SE, Levy SM, Yonezu T, Kanellis MJ. Effects of nonnutritive sucking habits on occlusal characteristics in the mixed dentition. *Pediatr Dent.* 2005;27:445-50.
12. Weiss CE, van Houten JT. A remedial program for tongue-thrust. *Am J Orthod.* 1972;62:499-506.
13. Cayley AS, Tindall AP, Sampson WJ, Butcher AR. Electropalatographic and cephalometric assessment of myofunctional therapy in open-bite subjects. *Aust Orthod J.* 2000;16:23-33.
14. Takahashi S, Kuribayashi G, Ono T, Ishiwata Y, Kuroda T. Modulation of masticatory muscle activity by tongue position. *Angle Orthod.* 2005;75:35-9.
15. Smithpeter J, Covell D Jr. Relapse of anterior open bites treated with orthodontic appliances with and without orofacial myofunctional therapy. *Am J Orthod Dentofacial Orthop.* 2010;137:605-14.
16. Proffit WR. The etiology of orthodontic problems. In: Proffit WR, editor. *Contemporary orthodontics.* 2nd ed. St. Louis: Mosby; 1993:128.
17. Nobili A, Adversi R. Relationship between posture and occlusion: a clinical and experimental investigation. *Cranio.* 1996;14:274-85.
18. Ngan PW, Kao EC, Wei SH. Guidance of eruption for general practitioners. *Int Dent J.* 2003;53:100-113.
19. McNamara JA Jr, Peterson JE Jr, Alexander RG. Three-dimensional diagnosis and management of Class II malocclusion in the mixed dentition. *Semin Orthod.* 1996;2:114-37.
20. de Almeida-Pedrin RR, Henriques JF, de Almeida RR, de Almeida MR, McNamara JA Jr. Effects of the pendulum appliance, cervical headgear, and 2 premolar extractions followed by fixed appliances in patients with Class II malocclusion. *Am J Orthod Dentofacial Orthop.* 2009;136:833-42.
21. Lai EH, Yao CC, Chang JZ, Chen I, Chen YJ. Three-dimensional dental model analysis of treatment outcomes for protrusive maxillary dentition: comparison of headgear, miniscrew, and miniplate skeletal anchorage. *Am J Orthod Dentofacial Orthop.* 2008;134:636-45.
22. Harrison JE, O'Brien KD, Worthington HV. Orthodontic treatment for prominent upper front teeth in children. *Cochrane Database Syst Rev.* 2007;(3):CD003452.
23. Delaire J. Maxillary development revisited: relevance to the orthopaedic treatment of Class III malocclusions. *Eur J Orthod.* 1997;19:289-311.
24. Yavuz I, Halicioğlu K, Ceylan I. Face mask therapy effects in two skeletal maturation groups of female subjects with skeletal Class III malocclusions. *Angle Orthod.* 2009;79:842-8.
25. Macey-Dare LV. The early management of Class III malocclusions using protraction headgear. *Dent Update.* 2000;27:508-13.
26. Kim JH, Viana MA, Graber TM, Omerza FF, BeGole EA. The effectiveness of protraction face mask therapy: a meta-analysis. *Am J Orthod Dentofacial Orthop.* 1999;115:675-85.
27. Li YM, Zhang MP, Zha NB. [Treatment effects of the maxillary protraction in correction of maxillary deficiency: a comparative study between RPE group and no RPE group.] [Article in Chinese] *Shanghai Kou Qiang Yi Xue.* 2004;13:437-40.

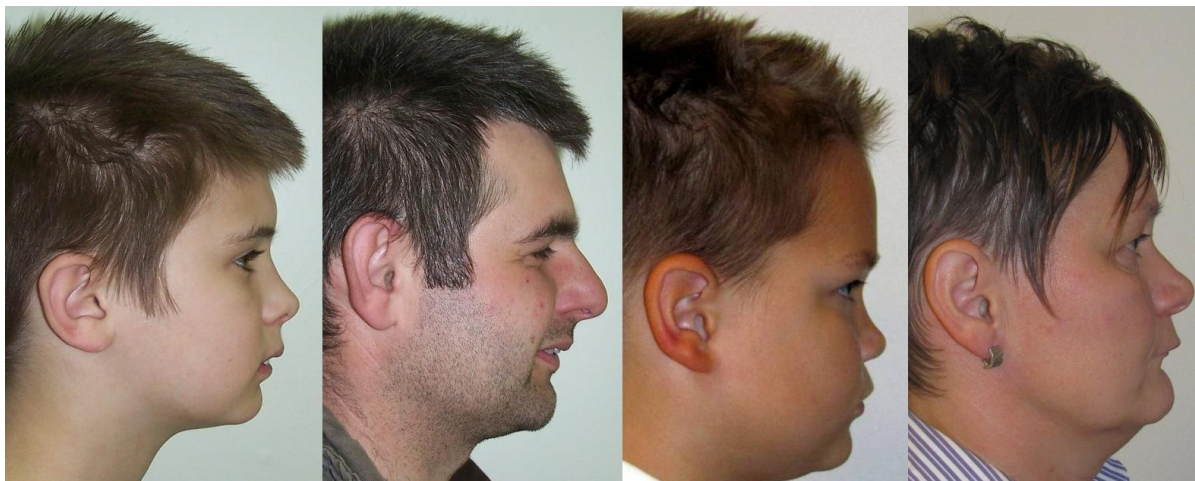28. Kama JD, Ozer T, Baran S. Orthodontic and orthopaedic changes associated with treatment in subjects with Class III malocclusions. *Eur J Orthod.* 2006;28:496-502.
29. Isci D, Turk T, Elekdag-Turk S. Activation-deactivation rapid palatal expansion and reverse headgear in Class III cases. *Eur J Orthod.* 2010 May 9. [Epub ahead of print]
30. Liou EJ. Effective maxillary orthopedic protraction for growing Class III patients: a clinical application simulates distraction osteogenesis. *Prog Orthod.* 2005;6:154-71.
31. Cevidanes L, Baccetti T, Franchi L, McNamara JA Jr, De Clerck H. Comparison of two protocols for maxillary protraction: bone anchors versus face mask with rapid maxillary expansion. *Angle Orthod.* 2010;80:799-806.

II. DIO - ORTODONTSKA DIJAGNOSTIKA

Dijagnostika je ključni element uspješne ortodontske terapije. Jedna izreka dobro ukazuje na važnost dijagnostike: „Ako ne znaš kamo ideš, svejedno je kojim putem ćeš krenuti“. Dijagnoza se u ortodonciji postavlja na temelju anamneze, kliničkog ekstraoralnog i intraoralnog pregleda, funkcijske analize, analize studijskih modela, rendgenskih slika i fotografija. Prikupljeni podaci upisuju se u ortodontski karton pacijenta.

9. ANAMNEZA

Anamneza je prvi korak u ortodontskoj terapiji, a njome nastojimo prepoznati uzroke malokluzije, što će biti vodilja u ustale dijagnostičke pretrage. Pri ulasku pacijenta u ordinaciju promotrimo njegovu konstituciju i ponašanje. Na početku postavljamo pitanja o imenu, prezimenu i dobi pacijenta te razlogu njegova dolaska, čime se smanjuje nelagoda i uspostavlja komunikacija. Daljnja pitanja prilagođavaju se dobi pacijenta, a u davanju informacija sudjeluju i roditelji. Inicijalno je važno procijeniti motivaciju pacijenta i roditelja, očekivanja od terapije te kooperabilnost pacijenta. Mala djeca uglavnom su eksterno motivirana, što znači da su motivirajući čimbenik roditelji, dok su adolescenti interno motivirani. Eksterno motivirani vrlo će često biti i manje kooperabilni tijekom ortodontske terapije. Potrebno je zabilježiti i podatke o prethodnoj ortodontskoj terapiji – kada je bila inicirana, koliko je trajala, kako je tekla, tko ju je vodio te zašto je prekinuta.



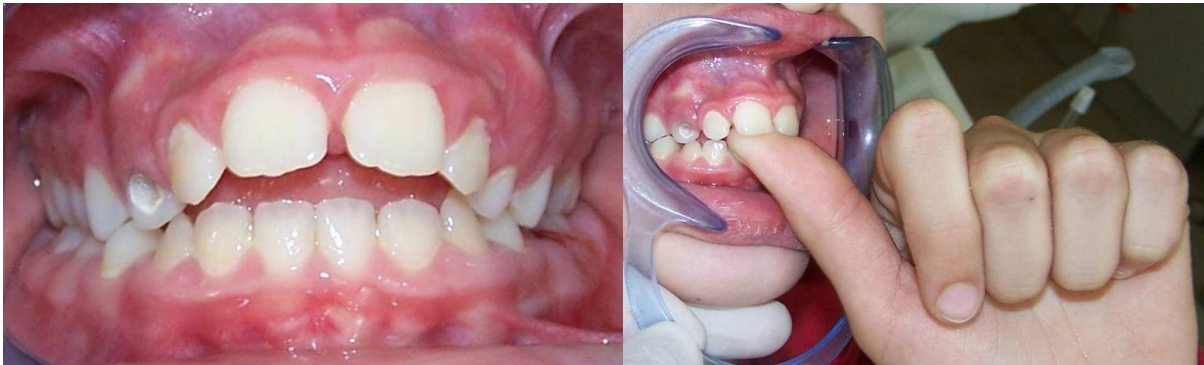Slika 262. Nasljedna komponenta mandibularnog retrognatizma u roditelja i djece

Iz obiteljske anamneze saznaje se o malokluzijama prisutnim u obitelji i njihovoj ortodontskoj terapiji. Veći je broj malokluzija i disgnatija nasljedan te može biti skeletno, dentoalveolarno ili neuromuskularno uvjetovan. Dio nasljednih malokluzija prenosi se preko dominantnog gena - poput mandibularnog prognatizma, mandibularnog retrognatizma, pokrovnog zagriža, skeletnog otvorenog zagriža, bialveolarne protruzije i diasteme mediane, dok se rascjepi usne i nepca nasljeđuju preko recesivnog gena. Nasljedna komponenta kod bialveolarne protruzije lokalizirana je u neuromuskularnom sustavu. Zbog nasljedne inkompetencije usana narušena je mišićna ravnoteža između jezika i usana, a relativna hiperaktivnost jezika potpomaže protruziju sjekutića. Uz nasljeđe su vezane i anomalije broja i oblika zubi te često roditelji i djeca imaju

hipodoncije. Primarna zbijenost često bude obiteljski prisutna ili djeca naslijede veličinu čeljusti od jednog, a veličinu zubi od drugog roditelja, što rezultira disproporcijom zubne i alveolarne mase.

U osobnoj anamnezi uzimaju se podaci o tijeku majčine trudnoće i porodu. Na prenatalni rast i razvoj mogu utjecati prehrambeni poremećaji i bolesti majke, lijekovi, zračenja, hormoni, traume, alkohol, pušenje, stres te opojne droge. Važno je registrirati blizanačku trudnoću jer blizanci često imaju identičnu ili zrcalnu sliku malokluzije. Kod načina poroda bilježi se koji je bio po redu, je li bio terminski, na koji je način proveden, koja je bila vodeća čest te postporođajne osobitosti poput neurorizičnosti, žutice i inkubatora.

Uz postnatalni razvoj, postavljaju se pitanja o načinu prehrane (trajanju dojenja, prijelazu na mješovitu prehranu, korištenju dude i sisača, nicanju i mijeni zubi, pojavi karijesa i prijevremenom gubitku zubi, općem razvoju (govor, hodanje), nepogodnim navikama, preboljenim bolestima, traumama i operativnim zahvatima. Opće bolesti mogu utjecati na razvoj čeljusti (rahitis, disostoza, osteoporoza, fraktura vrata kondila). Važne su i bolesti koje su imale utjecaja na disanje (prehlade, upale pluća, uha i alergije), a indicija poremećenog disanja jesu otvorena usta tijekom sna i hrkanje. Potrebno je registirati jesu li učinjene adenoidektomija ili tonzilektomija. Neke bolesti limitiraju ortodontski tretman - poput dijabetesa melitusa, epilepsije, krvnih diskrazija, reumatskih bolesti te alergije na nikal i akrilat.



Slika 263. Nepogodna navika sisanja palca uzrokuje otvoreni zagriz u fronti

**KLINIKA ZA DENTALNU MEDICINU KBC-a RIJEKA
 KLINIČKA JEDINICA ZA ORTODONCIJU
 MEDICINSKI FAKULTET SVEUČILIŠTA U RIJECI**

broj kartona



ordinarius

ORTODONTSKI KARTON

IME I PREZIME	SPOL	
DATUM ROĐENJA	DOB	
ADRESA		
MATIČNI BROJ		
TELEFON		
BR. OSIG. OSOBE	KTG. OS.	
BROJ OBVEZE		

DIJAGNOZA	MKB

Slika 264. Naslovna stranica ortodontskog kartona Klinike za dentalnu medicinu KBC-a Rijeka

ANAMNEZA

Razlog dolaska, motivacija (interna/eksterna), **kooperabilnost, prethodna ortoth.**

Obiteljska anamneza (nasljedne anomalije – mandibularni prognatizam, mandibularni retrognatizam, kl II/2, skeletni otvoreni zagriz, diastema mediana, bialveolarna protruzija, hipodoncije)

Trudnoća (blizanac, bolesti, lijekovi, zračenja, hormoni, traume, alkohol, pušenje, stres, opojne droge)

Porod (koji po redu; prijeternski/terminski/poslijeterminski; porođaj: normalan/vakuum/ carski rez/drugo; vodeća čest: glava/zadak/drugo; postporođajne osobitosti – neurorizičnost, inkubator, žutica)

Prehrana (dojenje _____ mjeseci, dudu _____ mjeseci)

Opći razvoj i bolesti (prohodaio, progovorio, dječje bolesti – koje i kada, alergije, kronične bolesti – dijabetes, epilepsija, reumatske bolesti, astma, srčane bolesti; tonzilektomija, ostali operativni zahvati)

Dentalni razvoj i bolesti (prvi mliječni zub, početak mijene zubi, pojava karijesa, narušena zona odupiranja, prijevremeni gubitak zubi, ozljede čeljusti i zubi – kojih i kada)

Nepogodne navike (sisanje prsta – kojeg i do kada, guranje jezika, infantilno gutanje, dudu, grickanje noktiju, usnice, obraza, predmeta, škripanje zubima)

Slika 265. Obrazac ortodontskog kartona za bilježenje anamnestičkih podataka na Klinici za dentalnu medicinu KBC-a Rijeka

10. KLINIČKI PREGLED

Klinički je pregled osnova dijagnostičkog postupka, a obuhvaća opći status te specifični ekstraoralni i intraoralni pregled s analizom funkcije.

Visina, tjelesna masa i konstitucija pokazatelji su općeg razvoja, a pacijente karakteriziramo kao astenike, atlete ili piknike te po visini i masi uspoređujemo s podacima ekvivalentnima njihovoj dobi i spolu u percentilnim krivuljama somatograma. Kod razlika većih od \pm dvije standardne devijacije treba posumnjati na gigantizam, nanizam, pretilost ili anoreksiju. Gracilnije su konstitucije sklone bržem učinku terapije, ali je i recidiv brži, dok je kod piknika terapija sporija, ali i sporiji recidiv. Već pri ulasku u ordinaciju, potrebno je promotriti konstituciju pacijenta i držanje tijela. Bilježi se i obrazac disanja te način govora. Govor karakteriziramo kao normalni, nazalni (rinolalija) ili peskanje. Provjerava se izgovor dentalnih i labijalnih glasova (npr. Misisipi) te po potrebi konzultira s logopedima i fonijatrima o interdisciplinarnom tretmanu.

Čovjeku je način nazalnog disanja fiziološki, a kronične nazalne opstrukcije, poput devijacije septuma, kongestije nosne sluznice, polipa te hipertrofije adenoida i tonzila, mogu uzrokovati disfunkciju orofacijalne muskulature, poremećaj razvoja orofacijesa te nastanak malokluzija. Disanje na usta stvara 11 puta veću šansu za nastanak malokluzije kod predškolske djece, koja se manifestira kao visoko nepce, suženi gornji zubni luk i obostrani križni zagriz (9). Djeca uz to imaju i lošiju oralnu higijenu te hiperplastičnu gingivu. Jezik je položen na dno usne šupljine i straga te izostaje impuls za transversalni rast gornje i sagitalni rast donje čeljusti. Lice djeteta s izraženim disanjem na usta je usko, izduženo, izmučeno, uvučenih očiju, s naglašenim podočnjacima i naziva se "adenoidno lice". Ulazi u nosnice su suženi, usnice suhe, ispucale i otvorene, a gingiva upaljena i hiperplastična. Jednostavan test za procjenu obrasca disanja provodi se tako da se dentalno ogledalce stavi ispod nosnica i gleda zamagljuje li se pri disanju. Može se promatrati i jesu li pri disanju usnice spojene ili otvorene. U diferencijalnoj dijagnostici treba razlučiti je li oralno disanje uzrokovano fizičkom zaprekom, prehladom, alergijom, navikom disanja na usta ili skeletnim otvorenim zagrizom.

PROCJENA TIPOLOGIJE GLAVE I LICA

Kranifacijalni indeksi po Martinu i Salleru pretpostavljaju lociranje definiranih antropometrijskih točaka glave i mjerenje njihovih udaljenosti pomoću kefalometra – antropološkog šestara s mjernom skalom od 300 mm. Iz dobivenih raspona izračunavaju se indeks glave i indeks lica (2).

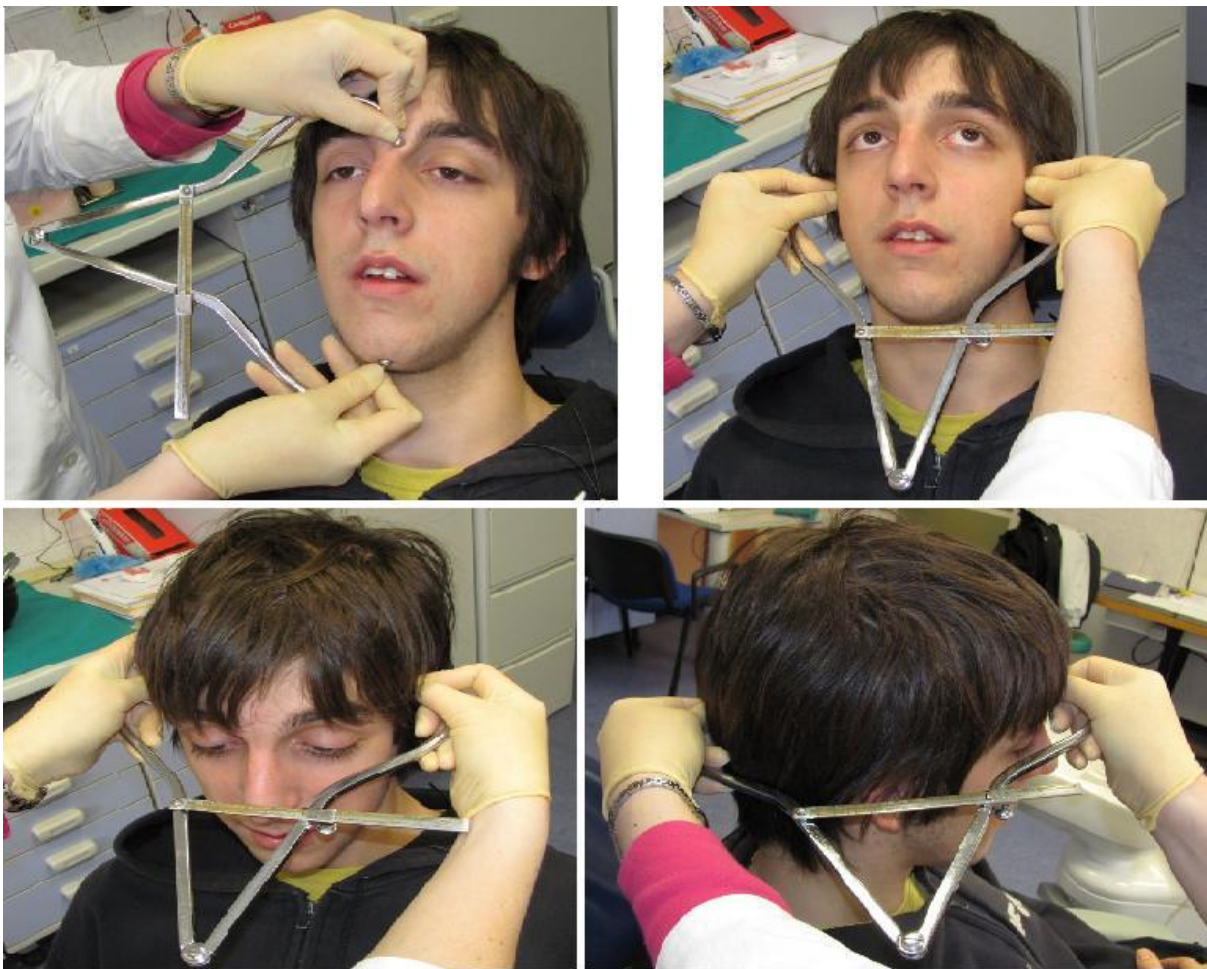
Antropometrijske točke

Kratica	Naziv	Definicija točke
Zy	Zygion	Najlateralnija točka zigomatičnog luka
Eu	Eurion	Najlateralnija točka glave
G	Glabella	Najprominentnija točka čela
Op	Opistokranion	Najprominentnija točka okcipitalne kosti
N	Nasion	Najdublja točka konkavитета mekih česti nosa
Gn	Gnathion	Najniža točka simfize brade

Širina lica definirana je udaljenošću točaka Zy-Zy, a dužina lica rasponom N-Gn. Indeks lica izračunava se omjerom dužine i širine lica ($N-Gn \times 100/Zy-Zy$).

Širina glave određena je rasponom Eu-Eu, a dužina G-Op. Indeks glave je omjer širine i dužine (Eu-Eu x 100/G-Op).

TIPOLOGIJA GLAVE	M	Ž
Dolihokefal	71-75,9	72-76,9
Mezokefal	76-80,9	77-81,9
Brahikefal	81-85,4	82-86,4
TIPOLOGIJA LICA		
Euriprozop	79-83,9	77-80,9
Mezoprozop	84-87,9	81-84,9
Leptoprozop	88-92,9	85-89,9



Slika 266. Postupak kefalometrijskih mjerenja lica i glave

Martin i Saller klasificiraju tri osnovna tipa lica: mezoprozop - prosječni tip, euriprozop - široki i niski, a leptoprozop - uski i izduženi; te tri tipa glave: mezokefal - prosječni tip (i obično udružen s mezoprozopom), brahikefal - široke i skraćene dužine glave (udružen s euriprozopom) te dolihokefal - uske i povećane dužine glave (udružen s leptoprozopom). Treba imati na umu da indeks glave stavlja u omjer širinu i dužinu, a indeks lica dužinu i širinu, tako da su veće vrijednosti indeksa i tipa glave udružene s manjim vrijednostima indeksa i tipa lica.

Pacijenti s uskim i izduženim licem imaju usku apikalnu bazu pa se u terapiji zbijenosti češće odlučujemo na ekstrakciju, dok oni sa širokim licem obično imaju i široke apikalne

baze pa rjeđe pribjegavamo ekstrakcijama i odlučujemo se zbijenost riješiti ekspanzijom zubnog luka.



Slike 267 – 269. Tri osnovna tipa lica i glave – brahikefal i euriprozop, mezokefal i mezoprozop te dolihokefal i leptoprozop

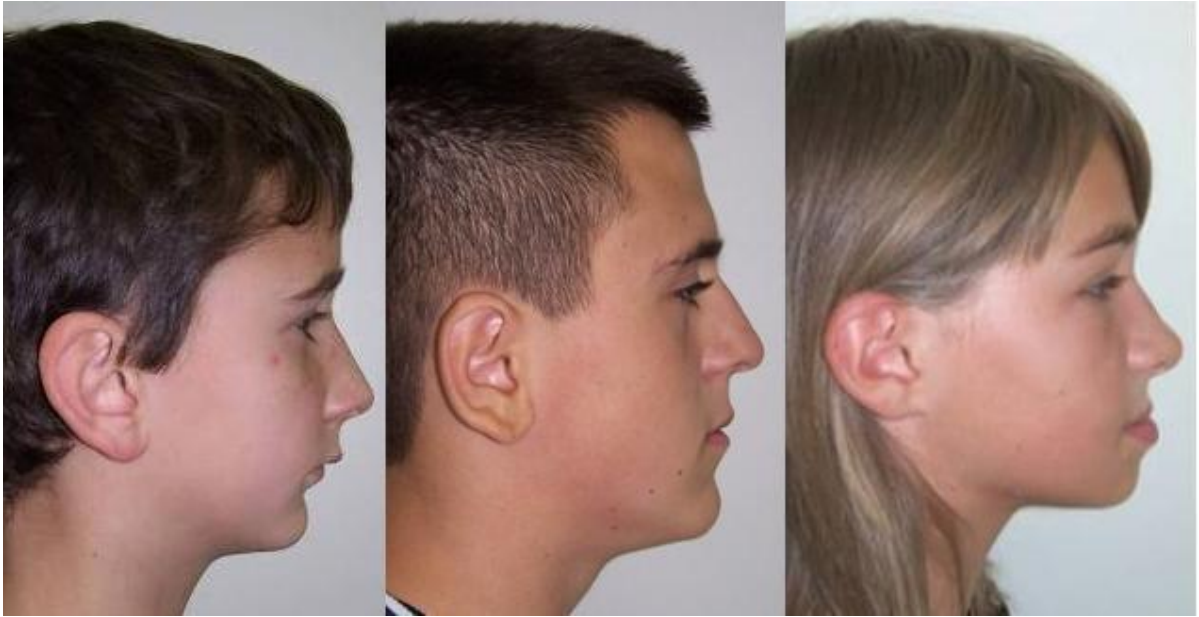EKSTRAORALNI PREGLED

Ekstraoralno se pregledava lice iz frontalne (en face) i profilne projekcije, promatra čelo, nos, usne, obrazi i brada te analizira osmijeh.

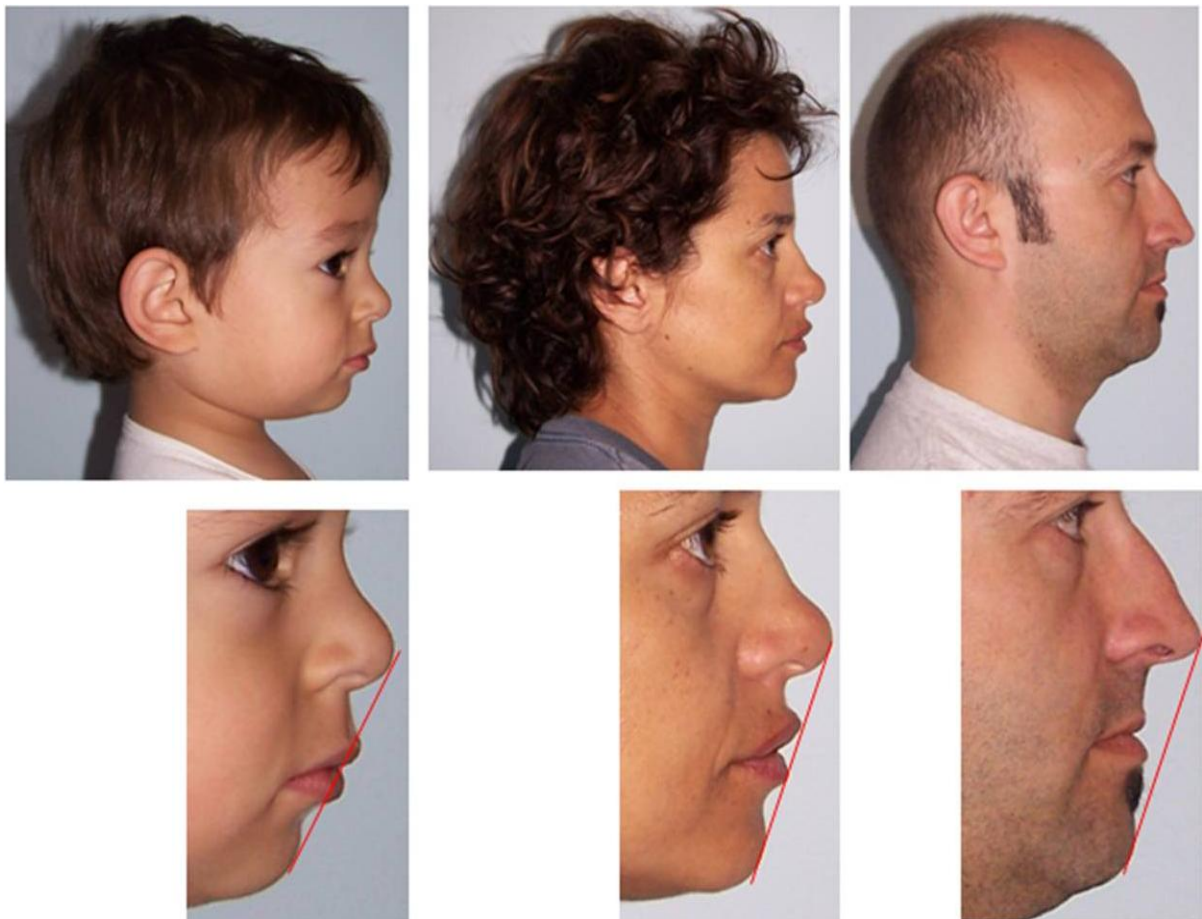Antropometrijske točke lica

Kratica	Naziv	Definicija točke
Tri	Trichion	Točka na granici vlasišta i čela ili zadnja bora
G	Glabella	Najprominentnija točka čela
Sn	Subnasale	Točka spojišta kolumele i kožnog dijela gornje usne
Sto	Stomion	Točka spojišta gornje i donje usne
M	Mentum	Najniža točka mekog tkiva brade

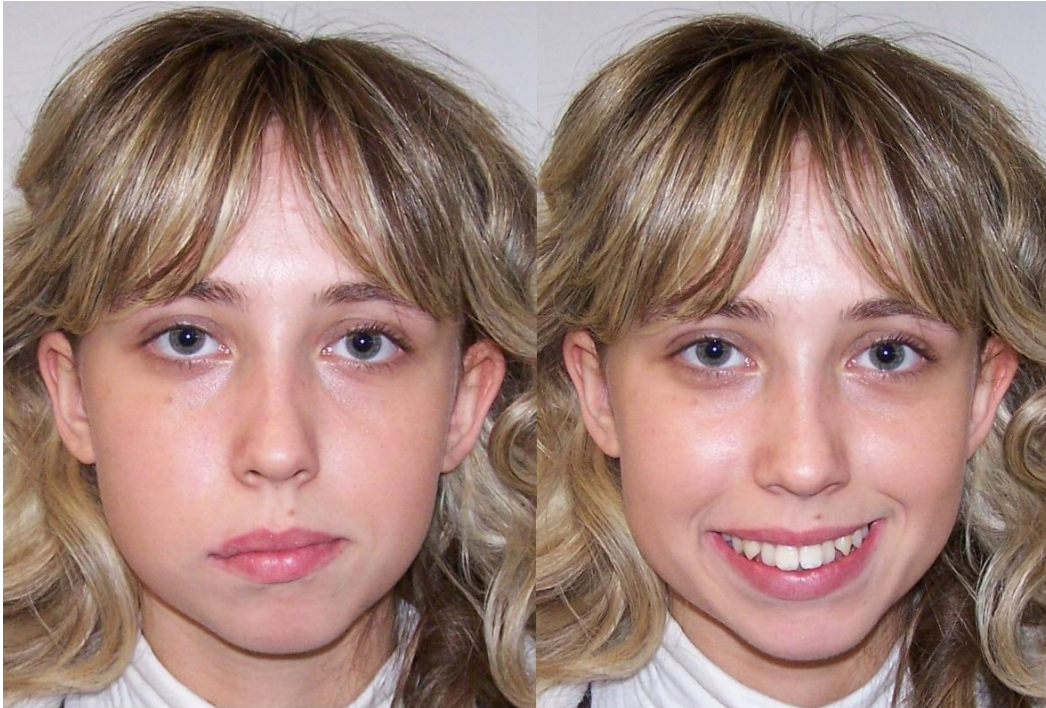Na licu prvo pormatramo simetričnost lijeve i desne strane, pri čemu se vodimo mediosagitalnom linijom koja spaja N i Sn. Procjena vertikalnog sklada lica može se obaviti u frontalnoj i profilnoj projekciji, prilikom ekstraoralnog pregleda ili na fotografijama. Gornja trećina lica definirana je točkama Tri-G, srednja G-Sn, a donja Sn-M. Estetski je ideal da je odnos gornje, srednje i donje trećine lica u odnosu 1:1:1, no kod mijene mliječnih zubi trajnima normalno je da je donja trećina lica nešto niža. Kod smanjene donje trećina lica govorimo o horizontalnom obrascu rasta i dubokom zagrizu, a kod povećane o vertikalnom rastu koji je često udružen s otvorenim zagrizom. U transverzali gledamo simetriju lijeve i desne strane lica. Profil karakteriziramo kao ravni, konkavni ili konveksni. Konkavni govori u prilog klasi III, a konveksni klasi II, no djeca često imaju konveksni profil jer mandibula završava sagitalni rast kasnije od maksile.



Slike 270 – 272. Tri osnovna profila lica – konveksni, ravni i konkavni



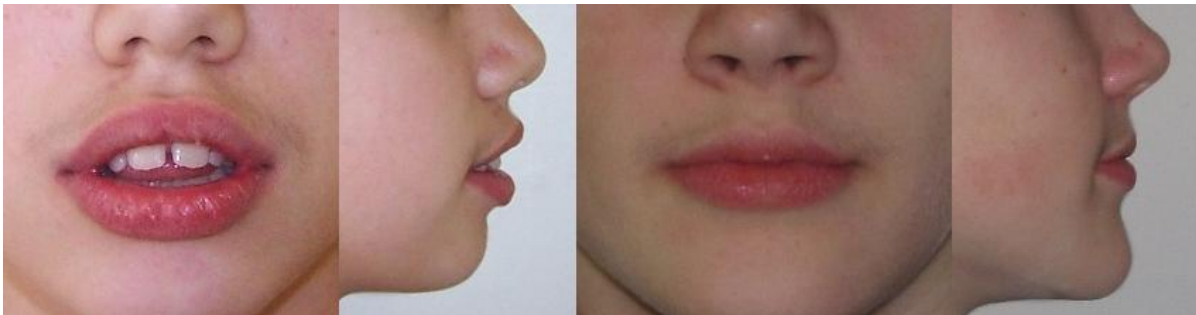Slika 273 – 278. Ovisnost profila o dobi i spolu



Slika 279 i 280. Asimetrično lice

Kod usnica se procjenjuje oblik, kompetencija te odnos pri mirovanju i osmijehu. Prominentnost usnica ovisna je o položaju inciziva, alveolarnoj bazi, debljini mekih tkiva i tonusu orbikularnog mišića. Gornji incizivi uglavnom su odgovorni za položaj i gornje i donje usne – gornje 2/3 krune podupiru gornju usnu, a incizalna 1/3 podupire donju usnu. Kod eugnatih pacijenata gornja se usnica u profilnoj projekciji nalazi malo ispred donje, kod klase II/1 gornja je izrazito ispred donje, a kod klase III donja je ispred gornje. Visina gornje usnice, definirana točkama Sn-Sto, čini 1/3 ukupne visine donje trećine lica, a donja usnica i brada preostale 2/3.

Usnice karakteriziramo kao kompetentne ukoliko ih pacijent može zatvoriti bez pojačanog tonusa orbikularnog mišića, a inkompetentnima ako su pri mirovanju uobičajeno otvorene, a pri zatvaranju se mora pojačati tonus orbikularisa i mentalisa (klasa II/1, otvoreni zagiz). Potencijalno kompetentne usnice jesu one koje su uz postojeću malokluziju inkompetentne, ali bi nakon korekcije malokluzije mogle postati kompetentne.



Slika 281 – 284. Inkompetentne i kompetentne usnice

Nazolabijalni kut je kut između donjeg dijela nosa i gornje usnice, u profilnoj projekciji, i normalno iznosi oko 100°. Smanjeni, odnosno oštriji kut ukazuje na maksilarni

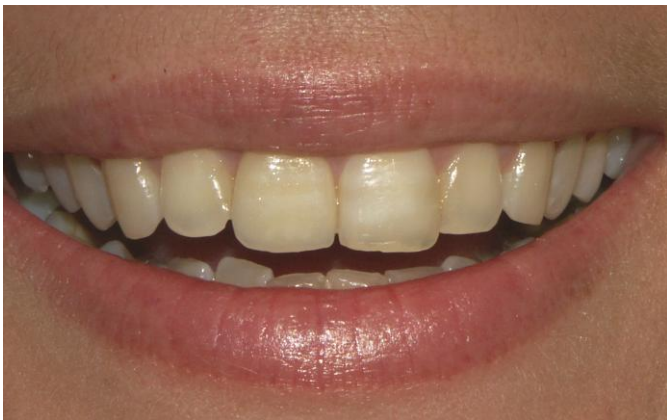prognatizam, protruziju gornjih sjekutića ili preizražen vertikalni rast nosa, dok povećani, odnosno tuplji kut ukazuje na maksilarni retrognatizam ili retruziju gornjih sjekutića. Mentolabijalni kut je kut između brade i donje usnice, koji je ovisan o položaju gornjih, ali i donjih inciziva. Tuplji je kod anomalija klase III, a oštiji kod klase II/1 i kl II/2.

Kod ekstraoralnog pregleda nosa promatra se njegova veličina, oblik i pozicija, odnosno simetričnost i pravilnost. Profil nosa ne mijenja se ortodontskom terapijom, no kod izraženog nosa i brade treba izbjegavati ekstrakcije jer se njima produbljuje zagriz, smanjuje prominencija usnica te nos i brada dolaze do izražaja stvarajući tzv. „vještiji izgled“. Prohodnost nosa ispituje se u sklopu nepogodnih navika i procjene obrasca disanja.

Na izgled mekih tkiva brade utječe njezina koštana podloga, debljina i tonus mentalnog mišića. Promatra se simetrija, širina, visina i prominencija brade te tonus mentalnog mišića. Prominentna brada daje dojam retrudiranih usnica i bliža je estetskom idealu muškog profila, dok deficitarna brada daje dojam protrudiranih usnica i bliža je estetskom idealu žena. Položaj središnje točke brade u odnosu na medijalnu liniju lica ukazuje na simetriju ili asimetriju brade, odnosno devijaciju mandibule ili prisilni zagriz. Izraženi mentolabijalni sulkus karakterističan je kod hiperaktivnog mentalnog mišića, koji može kočiti sagitalni rast prednjeg dijela donjeg alveolarnog nastavka uzrokujući zbijenost donjih frontalnih zubi. Hiperaktivni mentalis obično je udružen sa sisanjem i ispučavanjem usana, a može biti nasljedan ili imitacija nekog člana obitelji.

ANALIZA OSMIJEHA

U analizi osmijeha gleda se linija smijeha, simetričnost, vidljivost gornjih inciziva, gingive i crnih bukalnih hodnika, nagib okluzalne ravnine, oblik, dužina i meziodistalni nagib prednjih zubi, buko-oralni nagib očnjaka i premolara te crveno-bijela estetika.



Slika 285. Analiza osmijeha na fotografiji

Tri su osnovna tipa odnosa gornje usnice prema maksilarnim incizivima pri osmijehu – niski (vidljivo je <75% kruna inciziva), prosječni (vidljivo je 75-100% kruna inciziva) i visoki (vidljiva gingiva). Estetski idealnom smatra se vidljivost većeg dijela gornjih inciziva (>75%) ili cijelih inciziva do gingivnih margina (3). Vidljivost većeg dijela gingive neestetska je i naziva se „gingivni osmijeh“. Takav je nalaz čest u pacijenata s

klasom II/2, što je posljedica preizraženog rasta prednjeg dijela maksile i njezine retroinklinacije te prekratke gornje usnice. Kod žena se pri osmijehu obično više vide gornji zubi nego kod muškaraca. Starenjem usnice gube tonus i pri smijehu se sve manje vide gornji zubi, što dovodi do prirodnog poboljšanja estetike gingivnog osmijeha. Kako i donja usnica gubi tonus, sve više su vidljivi donji zubi. Vidljivost zubi može se provjeriti i pri govoru - na način da pacijentu kažemo da izgovori riječ „ema“.

Incizalni bridovi i vestibularne kvržice gornjih zubi prilikom osmijeha trebali bi slijediti kurvaturu gornjeg ruba donje usne. Osim tog paralelnog odnosa s donjom usnicom, odnosno konveksne incizalne linije, incizalni bridovi mogu biti poredani u ravnu liniju ili imati inverznu kurvaturu u odnosu na kurvaturu donje usnice.

Tamni bukalni hodnici prirodni su prostori između kruna bukalnih zubi i sluznice obraza. U većine su ljudi pri osmijehu vidljivi drugi premolari, ali ne i prvi molari. Oko estetskog elementa bukalnih koridora struka nije usuglašena, pa tako protetičari smatraju da je ljepše da se oni vide, dok je za ortodonte estetski ideal imati širok osmijeh s vidljivošću mezijalne plohe prvog gornjeg trajnog molara i što užim i manje vidljivim bukalnim koridorima. Kontaktna točka gornjih središnjih sjekutića trebala bi se podudati sa sredinom Kupidovog luka gornje usne, no odstupanja sredine zubnih lukova od sredine lica do 4 mm ne narušavaju estetiku ako su frontalni zubi paralelno pomaknuti u stranu, bez naginjanja, dok naginjanje središnje linije za 2 mm već značajno narušava estetiku (4). Ako su donji incizivi međusobno paralelni, nepodudaranje donje s gornjom sredinom neće narušiti estetiku osmijeha.

Okluzalna ravnina ne bi smjela biti nagnuta u transverzalnom smjeru. Nagib okluzalne ravnine dijagnosticira se zagrizanjem u transverzalno postavljenu drvenu špatulu.

Slika – Provjera transverzalnog nagnuća okluzalne ravnine

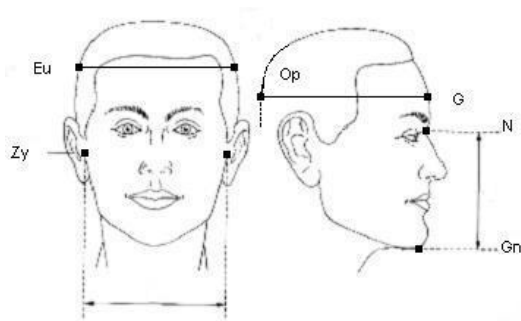
Nagib zubi u meziodistalnoj dimenziji nazivamo tip, a u vestibulo-oralnoj tork. Uzdužne osovine kruna prednjih zubi lagano bi trebale biti nagnute mezijalno (pozitivan tip). Gornji sjekutići i očnjaci trebali bi imati incizalne bridove položene labijalnije u odnosu na zubne vratove (pozitivan tork), dok bi u distalnom području krune zubi trebale biti položene palatinalnije u odnosu na zubne vratove (negativan tork).

Crveno-bijela estetika definira visinu gingivnih rubova i incizalnih bridova prednjih zubi. Incizalni bridovi gornjih središnjih sjekutića i vršak krune očnjaka trebali bi biti u istoj razini, a isto se odnosi i na njihove gingivne rubove. Incizalni brid postraničnog sjekutića trebao bi biti pola milimetra niži, prvog premolara 1 mm, a drugog 1.5 mm od očnjaka. Isto se odnosi i na njihove gingivne rubove. Pažnja se posvećuje i odnosu širine i visine zubi, koji bi trebao biti 75-80%. Kod lopatastih ili bačvastih zubi često su u interdentalnim prostorima vidljivi crni trokutići. Takve zube trebalo bi preoblikovati te ortodontski međusobno približiti, pri čemu se stisne gingivna papila koja ispuni taj neestetski prostor. Definirano je da bi u idealnim uvjetima kontaktna ploha između kruna gornjih središnjih inciziva trebala iznositi 50% dužine njihovih kliničkih kruna, između središnjeg i lateralnog inciziva 40% dužine krune središnjeg inciziva, a između lateralnog inciziva i kanina 30% dužine krune središnjeg inciziva. Ostatak prostora trebao bi biti popunjen gingivnom papilom.

KLINIČKI NALAZ

Opći status (visina i težina u cm, konstitucija: astenik/atlet/ piknik; držanje tijela: uspravno, zabačena glava, pogrbljeno, disanje: usta/nos; govor: normalin/nazalni/peskanje)

KRANIOFACIJALNI INDEKSI PO MARTINU I SALLERU



TIPOLOGIJA GLAVE	M	Ž
dolihokefal	71-75,9	72-76,9
mezocefal	76-80,9	77-81,9
brahikefal	81-85,4	82-86,4
TIPOLOGIJA LICA		
euriprozop	79-83,9	77-80,9
mezoprozop	84-87,9	81-84,9
leptoprozop	88-92,9	85-89,9

Zy-Zy
 Eu-Eu
 G-Op
 N-Gn

INDEKS GLAVE
 $Eu-Eu \times 100 / G-Op$

INDEKS LICA
 $N-Gn \times 100 / Zy-Zy$

dolihokefal
 mezocefal
 brahikefal
 euriprozop
 mezoprozop
 leptoprozop

EKSTRAORALNI PREGLED I ANALIZA FOTOGRAFIJE

Lice, frontalno: simetrično/asimetrično; odnos vertikalnih trećina _____

Usnice: kompetentne/inkompetentne/potencijalno kompetentne/pune/tanke

nazolabijalni kut: naglašen/nenaglašen

mentolabijalni kut: naglašen/nenaglašen

Profil: konkavan/ravan/konveksan

Nos: simetričan/asimetričan; pravilan/nepravilan

Tonus orbikularisa, bukcinatora i mentalisa:

Osmijeh – vidljivost gornjih inciziva, gingive, bukalnih hodnika, nagib okluzalne ravnine

Slika 286. Obrazac ortodontskog kartona za bilježenje podataka o općem statusu i ekstraoralnom pregledu pacijenta s analizom fotografija lica na Klinici za dentalnu medicinu KBC-a Rijeka

INTRAORALNI PREGLED

Frenulum labii sup: (ishemizacijski test)

Gingiva i PDL (biotip tanki/debeli, digitopresija):

Mukogingivna granica i insercija plika:

Sluznica obraza i nepca:

Apikalna baza: sagitalno maksila - uska/normalna/široka

sagitalno mandibula - uska/normalna/široka

transverzalno maksila - uska/normalna/široka

transverzalno mandibula - uska/normalna/široka

Jezik - veličina, položaj, tonus, impresije i frenulum:

Oralna higijena: (dobra/loša, indeks plaka)

Promjene na zubima:

Funkcijska analiza: (defleksija pri otvaranju, prisilni zagriz: križni/progeni/distalni, CO-CR diskrepancija, TMZ: škljocanje, otežano otvaranje, luksacija, bol; bolovi mišića; parafunkcije)

INDEKS PLAKA [%] (broj zubi s plakom (+) /broj pregledanih zubi * 100)

																	%
18	17	16	15	14	13	12	11	21	22	23	24	25	26	27	28		
48	47	46	45	44	43	42	41	31	32	33	34	35	36	37	38		

STATUS ZUBI **55** **54** **53** **52** **51** **61** **62** **63** **64** **65**

18	17	16	15	14	13	12	11	21	22	23	24	25	26	27	28		
48	47	46	45	44	43	42	41	31	32	33	34	35	36	37	38		

85 **84** **83** **82** **81** **71** **72** **73** **74** **75**

DENTICIJA:

MLIJEČNA

**RANA
MJEŠOVITA**

**KASNA
MJEŠOVITA**

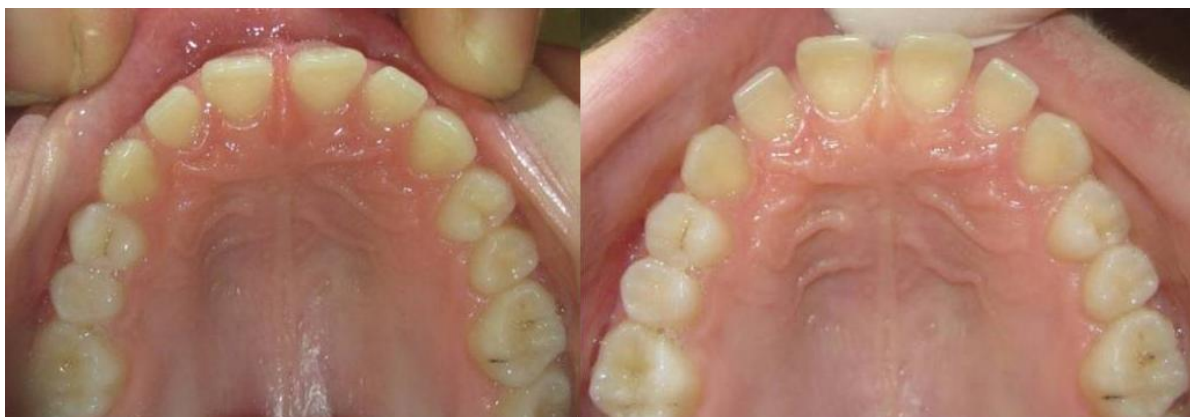TRAJNA

Slika 287. Obrazac ortodontskog kartona za bilježenje podataka o intraoralnom pregledu pacijenta na Klinici za dentalnu medicinu KBC-a Rijeka

INTRAORALNI PREGLED

U sklopu intraoralnog pregleda pregledavaju se insercije frenuluma i plika, mukogingivna granica, izgled gingive i parodontnog ligamenta (PDL), sluznica obraza i nepca, apikalna baza, jezik, bilježi status zubi i stupanj oralne higijene te provodi analiza funkcije.

Insercija frenuluma gornje usnice u djeteta bez zubi duboka je i seže do papile incizive. Rastom alveolarnog nastavka i nicanjem mliječnih, a pogotovo trajnih prednjih zubi insercija se povlači vestibularno. Frenulum zna biti inkorporiran i u suturu incizivu, između lijeve i desne incizivne kosti, te se tada na rendgenskoj snimci vidi kao prosvjetljenje. Perzistentni tektolabijalni frenulum gornje usnice dijagnosticira se ishemizacijskim testom – odizanjem gornje usnice provjerava se ishemizira li papila inciziva na nepcu. Tektolabijalni frenulum može biti uzrok diasteme mediane kada insertira nisko i široko u područje interdentalne papile i izaziva ishemizaciju papile incizive pa je indicirana frenulektomija. No, frenulektomija se ne provodi prije završetka nicanja lateralnih sjekutića, odnosno po nekim se autorima provodi tek nakon nicanja očnjaka. Novije smjernice kažu da terapiju zatvaranja diasteme mediane ne treba započeti frenulektomijom jer će se jedno vezivno tkivo tektolabijalnog frenuluma tada zamijeniti drugim vezivnim tkivom ožiljkastog cijeljenja, koje će opet onemogućavati zatvaranje diasteme. Stoga je preporuka frenulektomiju napraviti tijekom ortodontske terapije zatvaranja diasteme mediane.



Slike 288 i 289. Pozitivan ishemizacijski test

Frenulum donje usnice rijetko uzrokuje diastemu u donjoj čeljusti, ali njegov jaki vlak na gingivu može uzrokovati recesiju. Iz istog je razloga potrebno pregledati mukogingivnu granicu i inserciju bukalnih plika. Mukogingivno spojište dobar je orijentir za procjenu visine alveolarne kosti jer se rub kosti nalazi obično oko 2 mm koronalnije od mukogingivnog spojišta.

Zdrava gingiva i parodont, te dobra oralna higijena preduvjeti su za uključivanje pacijenta u ortodontsku terapiju. Kod pacijenata s dubokim zagrizom provjerava se traumatizira li gornjim incizivima vestibularnu gingivu donjih inciziva. Stupanj oralne higijene može se odrediti pomoću indeksa prisutnosti plaka na zubima. U posebnu se tablicu za svaki zub registrira prisustvo (+) ili odsustvo (-) plaka na vestibularnim plohama zubi, a indeks plaka izračuna se stavljanjem u omjer broja zubi s plakom i broja pregledanih zubi, te izrazi kao postotak.

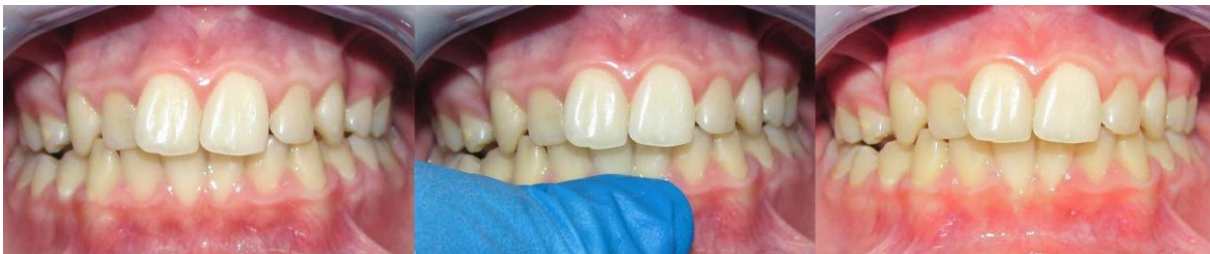INDEKS PLAKA [%] (broj zubi s plakom (+) / broj pregledanih zubi * 100)

																		%
18	17	16	15	14	13	12	11	21	22	23	24	25	26	27	28			
48	47	46	45	44	43	42	41	31	32	33	34	35	36	37	38			

Slika 290. Obrazac za bilježenje statusa plaka

Pacijenta s gingivitisom ili neliječenim parodontitisom ne uključuje se u ortodontsku terapiju. Reducirana visina alveolarne kosti, bez aktivne parodontne bolesti, nije kontraindikacija za uključivanje u ortodontsku terapiju, no shodno tome, dozira se iznos sile i planira biomehanika pomaka zubi. Pregled gingive uključuje definiranje gingivnog biotipa, koji može biti ravan (debeli/fibrozni) ili naglašeno valovit (tanki/fragilni) (5). Kod tankog biotipa vidljiv je kapilarni crtež mukoze, bukalna marginalna gingiva je nježna, papile su visoke, zona pričvrstne gingive je uska, gingivni rub je naglašeno valovit, tanka je vestibularna alveolarna kost te se korjenovi mogu palpirati kroz gingivu. Krune zubi često su uske i duge, s minimalnim interdentalnim kontaktima. Taj biotip nosi veći rizik od gubitka vestibularne alveolarne kosti pri vestibularnom pomicanju zubi kod ekspanzije zubnih lukova. Kod debelog biotipa bukalna marginalna gingiva je debela, papile su kratke ali voluminozne, manje je naglašena valovitost gingivnog ruba, zona pričvrstne gingive je široka, a vestibularna alveolarna kost je debela. Krune zubi su kratke i široke. Kod odraslih pacijenata potrebno je sondirati gingivne sulkuse te bilježiti prisustvo gingivnog krvarenja, dubinu parodontnog džepa, gubitak parodontnog pričvrstva, pomičnost zubi i zahvaćenost furkacija.

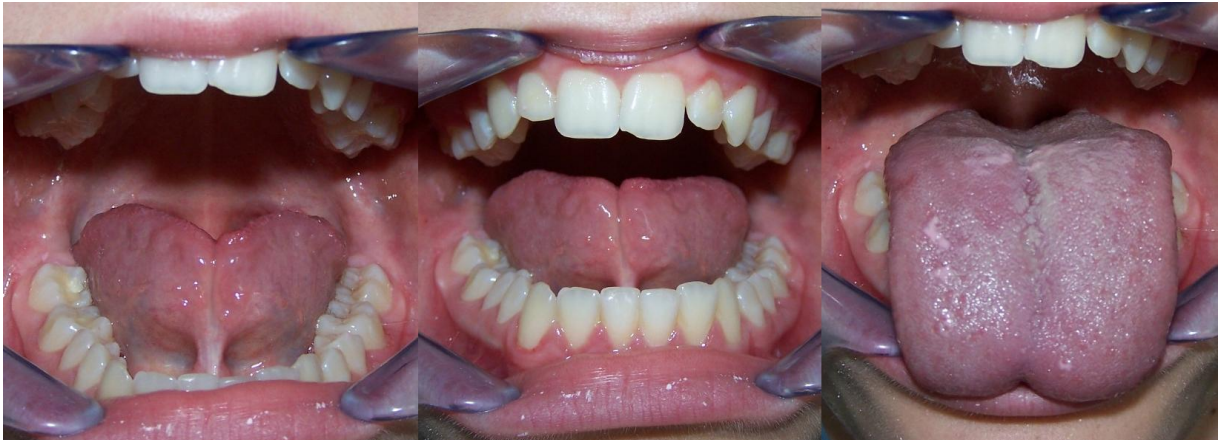Testom digitopresije procjenjuje se prisustvo ili odsustvo vestibularne alveolarne kosti. Ukoliko nakon pristiska prstom na gingivu, ispred korijena zuba, gingiva duže ishemitizira, znak je da nedostaje alveolarne kosti. Ukoliko se gingiva brzo puni krvlju, onda je poduprta vestibularnom alveolarnom kosti pa dio opskrbe krvlju dolazi iz okolne gingive, a dio iz kosti. Kako ortodont pomiče korjenove zubi kroz kost i često radi ekspanziju zubnog luka, neprepoznati inicijalni nedostatak vestibularne alveolarne kosti, koji rezultira recesijom gingive, često se proglašava iatrogenim oštećenjem koje je posljedica ortodontske terapije, a vjerojatno bi se recesija pojavila kasnije u životu i bez provođenja ortodontske terapije. Stoga je inicijalno važno prepoznati takvo stanje i na njega upozoriti pacijenta i roditelja te shodno tome planirati ortodontsku terapiju.



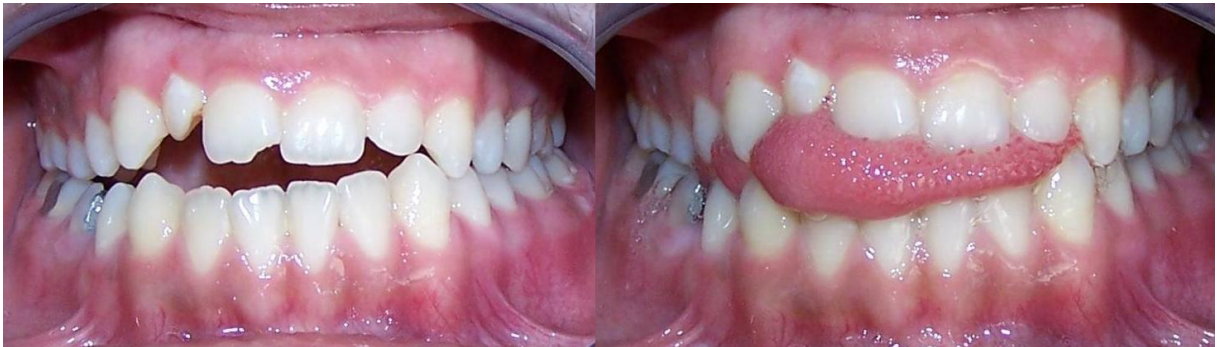Slike 291 – 293. Test digitopresije ukazuje na nedostatak vestibularne alveolarne kosti

Jezik je važan i snažan mišićni organ koji definira oblik zubnog luka i rast čeljusti. Procjenjuje se njegova veličina, položaj, tonus i pokretljivost. Promjene položaja i pokretljivost uglavnom su u svezi s frenulumom jezika, koji može biti normalan, kratak (breve) i srašten (acreta). Lingua acreta ograničava jezičnu pokretljivost i može uzrokovati probleme u izgovoru glasova. Pacijentu kažemo da isplazi jezik te da njime pokuša dotaknuti bazu nosa. Ukoliko pacijentu stavimo dva prsta između očajnika i

pretkutnjaka, trebao bi na toj visini zagrizati moći vrškom jezika dotaknuti tvrdo nepce. Terapijska je opcija freulektomija jezičnog frenuluma.



Slike 294 – 296. Frenulum linguae breve

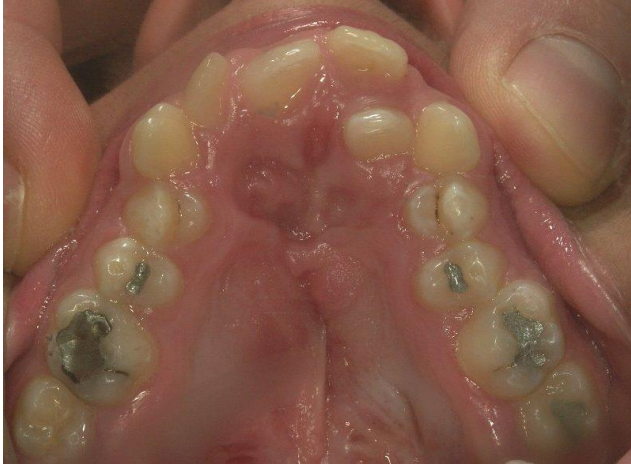

Slike 297 i 298. Infantilno gutanje i otvoreni zagriz

Veličina, položaj i mišićna aktivnost jezika imaju važnu ulogu u etiologiji malokluzija - stvaraju prednji ili lateralni otvoreni zagriz, rastresitost te protruziju prednjih zubi. Kod klase III često nalazimo širok i nisko smješten jezik, zbog čega je donji zubni luk transversalno predimenzioniran, a gornji sužen, s obostranim križnim zagrizom. Kod velikog se jezika često vide impresije zubi na njegovim lateralnim dijelovima te generalizirana rastresitost denticije. U tom slučaju, terapijom ne smijemo djelovati na smanjenje zubnog luka ekstrakcijama, već ga trebamo razviti.

Tijekom intraoralnog pregleda treba provjeriti i položaj jezika pri govoru i gutanju. Normalni somatski ili adultni tip gutanja karakterizira okluzija frontalnih i lateralnih zubi, jezik postavljen iza sjekutića i mandibula stabilizirana kontrakcijom žvačnih mišića. Infantilno ili visceralno gutanje je nezreli tip gutanja, koji je normalno prisutan kod djece do kompletiranja mliječne denticije, a nakon toga se smatra nepogodnom navikom. Jezik se interponira između alveolarnih grebena i mliječnih zubi u frontu i lateralno uz kontrakciju perioralne muskulature. Provjeru kontraktilnosti mentalnog mišića i usnica pri gutanju možemo prevesti na dva načina - kažiprstima i srednjim prstima rastegnemo pacijentu usnice ili na donju usnicu postavimo ogledalce. Oni s infantilnim gutanjem pri gutanju napinjat će mentalni mišić i usnice jer im je njihova kontrakcija potrebna kako bi stabilizirali mandibulu. Guranje jezika između zubi može biti posljedica nasljeđa, hipertrofije tonzila ili makroglosije i primarni je uzročnik malokluzije. No jezik se može i sekundarno, odnosno adaptivno interponirati u zjap nastao zbog postojeće malokluzije -

kao kod skeletnog otvorenog zagrizu ili kod gubitka zubi. U potonjem slučaju funkcija mu se normalizira nakon tretmana malokluzije. Kod horizontalnog obrasca rasta guranje jezika, osim otvorenog zagrizu, uzrokuje i protruziju gornjih te donjih prednjih zubi, a kod vertikalnog obrasca protruziju gornjih i retruziju donjih zubi.



Slika 299. Ožiljkasto tkivo nastalo kao posljedica kirurškog zatvaranja rascjepa nepca

Na nepcu se gledaju patološke otekline, ulceracije, tragovi mikrorascjepa i postojanje ožiljaka. Otekline na nepcu mogu ukazivati na impaktiran zub ili postojanje cistične tvorbe. Ulceracije iza gornjih sjekutića upućuju na traumatski duboki zagriz, a ožiljci na operacije nepca kod zatvaranja rascjepa. Nepce karakteriziramo kao normalno, nisko ili visoko gotsko. U ždrijelu se gledaju tonzile i adenoidi, zbog eventualne hipertrofije.

Povećan tonus obrazne muskulature može kočiti transverzali razvoj čeljusti pa je potrebno pogledati postoje li morzikacije u području okluzalnih ploha zubi na obraznoj sluznici. Kod sisanja obraza i usana meka se tkiva interponiraju između zubi, što za posljedicu može imati lateralni otvoreni zagriz ili duboki zagriz u fronti.

Apikalna je baza dio alveolarne kosti u kojoj su smješteni korjenovi zuba. Potrebno je pogledati sagitalnu i transverzalnu razvijenost apikalne baze u objema čeljustima i definirati je kao normalnu, usku ili široku. Kod klase II/1 čest je nalaz uske apikalne baze s apikalnom zbijenosti i koronarnom rastresitosti, dok je kod klase II/2 prisutna široka apikalna baza s apikalnom rastresitosti i koronarnom zbijenosti.

Ortodontska funkcijska analiza uključuje inspekciju položaja fiziološkog mirovanja i maksimalne interkuspிடacije, bilježenje defleksije pri otvaranju, prisilnog zagrizu, diskrepancije između centralne okluzije i centrične relacije, pregled funkcije temporomandibularnog zgloba (TMZ), s bilježenjem zvukova (škljocanja, kreptacije), otežanog otvaranja, luksacija, bolova zglobova i mišića te ispitivanje orofacijalnih disfunkcija i parafunkcija.

Fiziološko mirovanje može se postići: kada je pacijent u uspravnom sjedećem položaju s pogledom ravno prema naprijed i izgovora riječ „mi“, guta slinu ili ga opuštamo neobaveznim razgovorom. Razlika između maksimalne interkuspிடacije i fiziološkog mirovanja najčešće se određuje mjerenjem udaljenosti između referentnih točaka nacrtanih tintanom olovkom na koži iznad gornje usne i na bradi.

Pomak mandibule iz fiziološkog mirovanja u maksimalnu interkuspிடaciju promatra se u sve tri ravnine i analizira postoje li prerani kontakti koji će dovesti do prisilnog zagrizu. Kod suženog maksilarnog zubnog luka mandibula može kliznuti u prisilni distalni zagriz,

dok do prisilnog progenog zagrizava najčešće dolazi zbog neabradiranih izraženih oštih kruna mliječnih očnjaka ili preranog kontakta na trajnim sjekutićima. U oba slučaja govori se o funkcijskim malokluzijama koje su povoljne za terapiju.

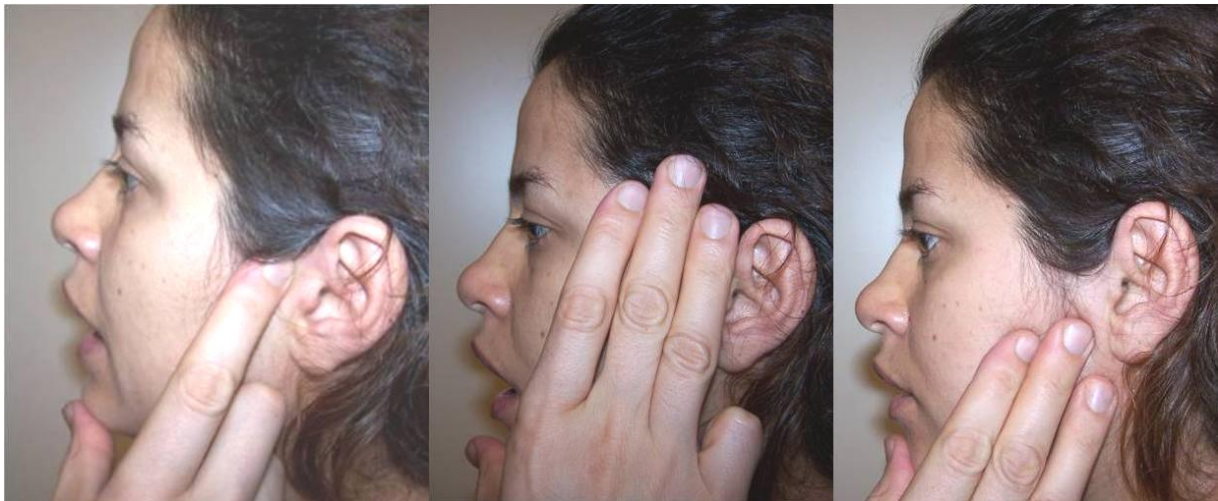U vertikali je ortodontu interesantan slobodni interokluzijski prostor između okluzalnih ploha u fiziološkom mirovanju (koji obično iznosi 1-3 mm u fronti, a 8-10 mm u distalnom području) jer temeljem njega određuje visinu konstrukcijskog zagrizava pri izradi miofunkcionalnih naprava. Analiza vertikalne dimenzije važna je i zbog određivanja tipa dubokog zagrizava. Kod pravog dubokog zagrizava, s velikim slobodnim interokluzijskim prostorom, problem je u nedovoljno eruptiranim molarima pa je potrebno terapijski stimulirati njihovu erupciju. Kod pseudodubokog zagrizava prisutan je mali slobodni interokluzijski prostor, koji je posljedica supraerupcije inciziva, pa je potrebno terapijski blokirati erupciju molara, a stimulirati intruziju inciziva.

U transverzalnoj ravnini traže se razlozi nepodudaranja sredina gornjeg i donjeg zubnog luka, a indikativno je provesti funkcijsku analizu kod jednostranog križnog zagrizava. Razlog prisilnog križnog zagrizava najčešće su neabradirani mliječni očnjaci ili molari. Ukoliko se sredine ne poklapaju, niti pri fiziološkom mirovanju niti pri maksimalnoj interkuspidaciji, razlog bi mogla biti jednostrana trauma kondila, anatomski ili neuromuskularni problem TMZ-a.

Tip okluzije ili malokluzije objašnjava oko 10-20% spektra multifaktorijalne etiologije i progresije temporomandibularne disfunkcije (7). Dokazane su neke korelacije između pojedinih tipova malokluzija i temporomandibularnog poremećaja, no one ne impliciraju uzročno-posljedičnu vezu. Čak i da uzročno-posljedična veza postoji, često nije jednostavno pojasniti je li temporomandibularni poremećaj induciran ortodontskom anomalijom ili je anomalija tek adaptacija na prethodno postojeće poremećaje.

Ispitivanje stanja TMZ-a provodi se anamnestički, auskultacijom, palpacijom i analizom funkcije. Anamnestički se saznaje prisustvo, trajanje i pojava problema zglobova. Auskultacijom se osluškuje škljocanje i krepitacije zglobova pri otvaranju i zatvaranju usta. Malim prstom palpira se preaurikularno i intraurikularno područje te područje pterigoidea, temporalisa i masetera pri otvaranju i zatvaranju usta te bilježi eventualna bolnost. Lateralni pterigoidni mišić intraoralno se palpira iza tubera maksile, dok se maseter i temporalis palpiraju ekstraoralno. Graničnom vrijednosti za reducirano otvaranje usta smatra se ako se pri otvaranju između inciziva mogu umetnuti dva prsta. Promatra se i eventualno postojanje defleksije mandibule pri otvaranju usta. Nakon što pacijent zagriže u maksimalnoj interkuspidaciji, mandibula mu se rukom pokušava voditi u distalniji položaj te se gleda postoji li razlika između centralne okluzije i centrične relacije (CO-CR). Na pacijentu se, u stvari, registrišu maksimalna interkuspidacija i retrudirani kontaktni položaj (6). CO-CR diskrepancija je normalna do 2 mm, a potrebno je zabilježiti ukoliko je veća od toga. Pacijenti ponekad znaju imati dvostruki zagriz – distalni i onaj mezijalniji koji koriste pri žvakanju.

Može se provesti i radiološka analiza TMZ-a snimanjem obaju zglobova pri zatvorenim i otvorenim ustima, a na snimkama se promatra morfologija kondila te položaj prema artikulacijskoj udubini.



Slika 300 – 302. Palpacija TMZ-a, temporalnog i maseteričnog mišića

Kliničkim pregledom denticije definira se tip denticije, bilježi se prisustvo svakog zuba, njegov dentalni status (K=kariozan, E=ekstrahiran, P=ispunjen), bilježi se devijacija od normalnog položaja u zubnom luku i eventualni atipični oblik (Rt=tipična rotacija, Rat=atipična rotacija, Dz=distopija, T=transpozicija, Tr=traumatska ozljeda, Pz=prekobrojni zub, Az=atipični oblik zuba, H=hipoplazija, - =zuba nema, →← =mezijalni/distalni pomak, Abr=abrazija). Kod tipične rotacije mezijalni brid zuba rotiran je vestibularno, a kod atipične rotiran je oralno. Distopičnim se naziva zub koji je smješten izvan zubnog luka i obje su mu kontaktne točke pomaknute od mjesta gdje bi se idealno trebale nalaziti u kontaktu sa susjednim zubima. Transpozicijom nazivamo pojavu da dva susjedna zuba zamijene svoja mjesta u zubnom luku, što se ponekad događa između očnjaka i prvog pretkutnjaka. Postojanje karijesa je kontraindikacija za početak ortodonske terapije i onemogućava ortodonta da napravi plan terapije, te ortodont nesanimirane pacijente vraća primarnom doktoru dentalne medicine na sanaciju. Stoga je iznimno važno da primarni doktor dentalne medicine na prvi pregled ortodontu upućuje samo pacijente koji imaju sanirane zube, bez obzira radi li se o mliječnim ili trajnim zubima.

Literatura:

1. Góis EG, Ribeiro-Júnior HC, Vale MP, Paiva SM, Serra-Negra JM, Ramos-Jorge ML, Pordeus IA. Influence of nonnutritive sucking habits, breathing pattern and adenoid size on the development of malocclusion. *Angle Orthod.* 2008;78:647-54.
2. Martin R, Saller K. *Lehrbuch der Anthropologie.* Fischer, Stuttgart, 1957.
3. Zachrisson BU. Esthetics in tooth display and smile design. In: Nanda R. *Biomechanics and esthetics strategies in clinical orthodontics.* St. Louis: Elsevier Saunders; 2005. Pp. 110-30.
4. Kokich VO Jr, Kiyak HA, Shapiro PA. Comparing the perception of dentists and lay people to altered dental esthetics. *J Esthet Dent.* 1999;11:311-24.
5. Lindhe J, Wennstrom JL, Berglundh T. Sluznica oko zuba i implantata. U: Lindhe J, ur. *Klinička parodontologija i dentalna implantologija.* Zagreb: Nakladni zavod Globus; 2010. 69-71 p.
6. Rakosi T, Jonas I, Graber TM. *Orthodontic diagnosis.* Thieme, Stuttgart, 1993.
7. Rinchuse DJ, McMinn JT. Summary of evidence-based systematic reviews of temporomandibular disorders. *Am J Orthod Dentofacial Orthop.* 2006;130:715-720.

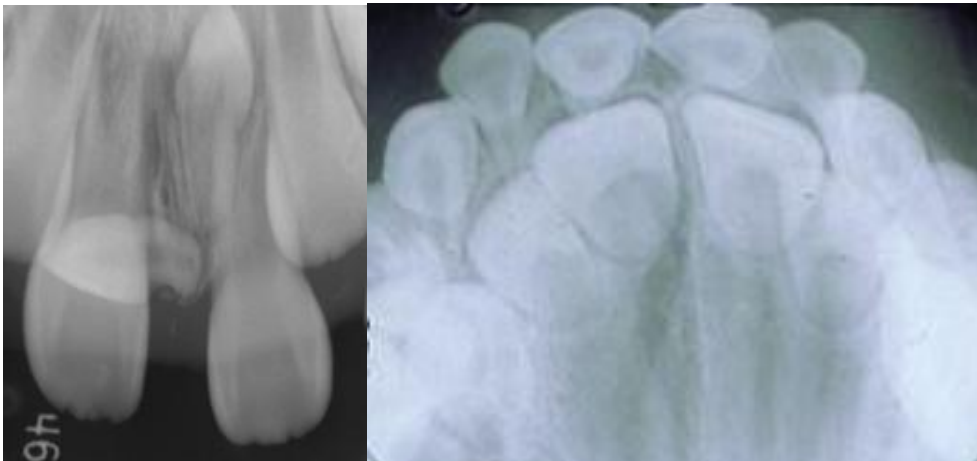
11. RADIOLOŠKA DIJAGNOSTIKA

Rengenske snimke daju nam informaciju o stanju i međusobnom odnosu zuba, parodonta i koštanih struktura. U ortodontici se od intraoralnih snimaka rabe retroalveolarna i okluzalna snimka, a od ekstraoralnih - ortopantomogram, latero-lateralni i postero-anteriorni kefalogram te kompjutorizirana tomografija.

INTRAORALNE SNIMKE

Retroalveolarna snimka je ciljana snimka dimenzija 3x4 cm koja prikazuje zube, korijen, korijenske kanale i okolnu kost, a kod koje središnja zraka u ortoradijalnoj projekciji pada na simetralu kuta film-osovina zuba.

Okluzalna snimka je dvostruko veća od retroalveolarne i kod nje središnja zraka pada pod kutem od oko 65° na film kod maksile i oko 90° kod mandibule, dok je film položen paralelno s okluzalnom ravninom. Koristimo je u dijagnosticiranju pozicije impaktiranih ili retiniranih zubi.



Slike 303 i 304. Retroalveolarna i okluzalna snimka

EKSTRAORALNE SNIMKE

Ortopantomogram (OPT) je panoramska snimka čeljusti, dimenzija 15x30 cm. Naziv joj dolazi od riječi orto – svaki je dio slikan u ortoradijalnoj projekciji, pan – obuhvaća cijelu čeljust, od zgloba do zgloba, tomo – slikanje u jednom sloju, te gram – zapis. Pri snimanju se glava pacijenta fiksira kefalostatom, reagenska cijev rotira se iza glave pacijenta, a receptor slike (kazeta s filmom) ispred glave, istom brzinom. Snimanje traje 10-20 sekundi, bez prekida. Prednost OPT-a je da u jednoj ekspoziciji dobivamo kompletan snimak kostiju lica sa sinusima i zubnih lukova s oboma čeljusnim zglobovima, a nedostaci da daje prikaz samo jednog sloja, gube se detalji, strukture su uvećane i trasverzalno razvučene, ne možemo dobiti uvid u vestibulo-oralne neprevilnosti položaja zubi, frontalna je regija često slabije vidljiva zbog superponiranja kralježnice.

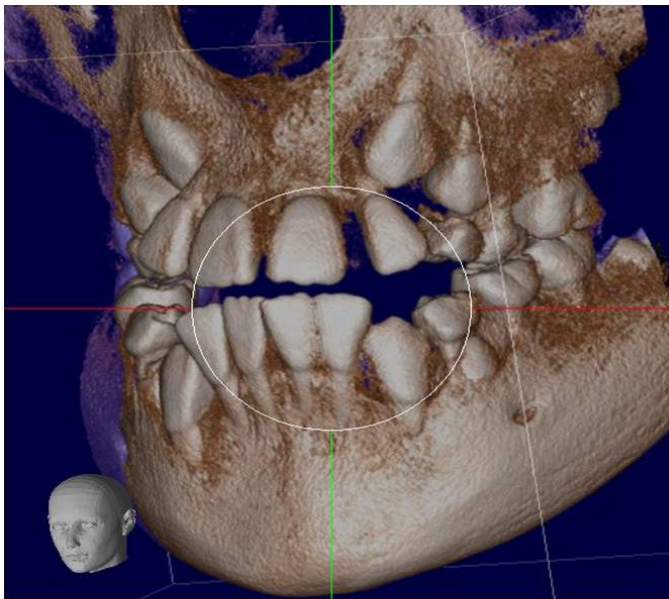
Latero-lateralni kefalogram (LL) je profilna snimka glave koja se snima uz fiksiranje glave u kefalostatu, posebnim nastavcima za vanjsko uho i korijen nosa. Time je glava paralelna s kazetom s filmom, a frankfurtska horizontala s podom. Film je udaljen 18 cm od glave, a izvor zračenja 1.5 m od glave. Kako se kefalogram snima s određene udaljenosti, često ga se naziva i telerengenogramom. Zbog takvog načina snimanja glava je na snimci uvećana, što remeti linearna mjerenja, ali ne i angularna. Kako bismo dobili precizna linearna mjerenja, u nastavak kefalostata kojim se fiksira korijen nosa, ugrađena

je kontrastna milimetarska skala koja bude vidljiva na snimci, a omogućava nam da prije početka analize snimke baždavimo linearne vrijednosti. Pomoću ove snimke analiziramo odnos koštanih, dentoalavelarnih i mekotkivnih struktura glave i lica, a smatra se standardnom rtg snimkom u ortodontici.

Postero-anteriorni kefalogram (PA) je frontalna snimka glave, snimljena pomoću kefalostata, a rabi se za analizu asimetrija čeljusti.

Rtg snimka šake radi se rtg uređajem za snimanje zubi ili LL kefalograma, a film je obično promjera 18x24 cm. Šaka se s razmaknutim prstima polaže na kazetu s filmom, nagnuta oko 10° medijalno da se izbjegne superponiranje osi pisiforme s osi triquetrum. Snimka šake rabi se za procjenu skeletne zrelosti pacijenta.

Kompjutorizirana tomografija (CT) rabi se u procjeni položaja impaktiranih zubi te debljine vestibularne alveolarne kosti. Za dentalne svrhe prikladna je kompjutorizirana tomografija s konusnim snopom (*cone beam CT* - CBCT), iz koje se mogu izraditi klasične dvodimenzionalne snimke (OPT, LL, PA) i trodimenzionalna simulacija.

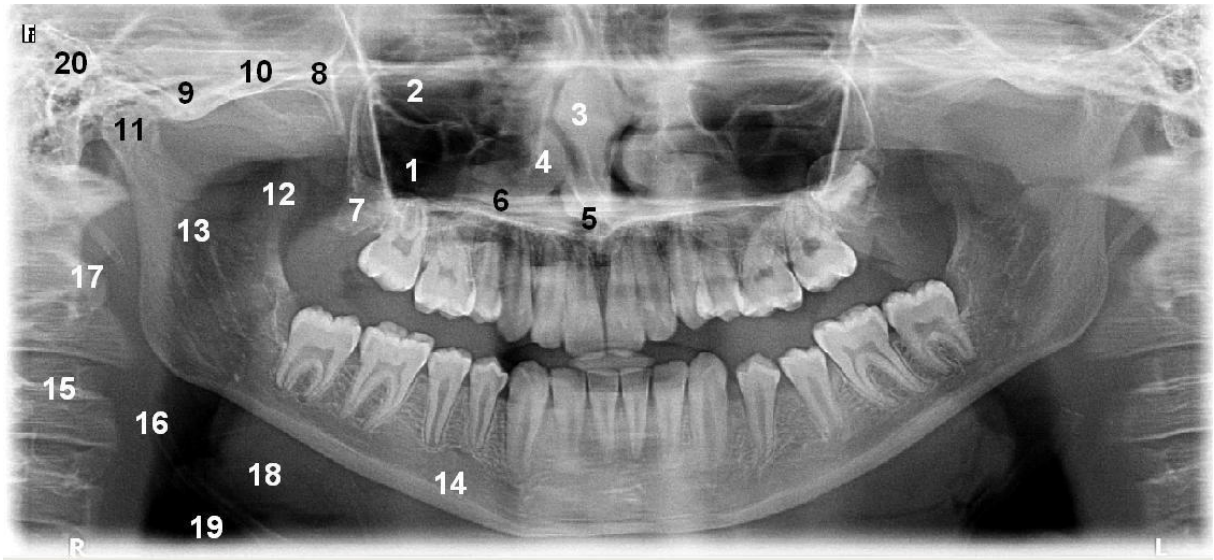


Slika 305. Prikaz položaja impaktiranog očnjaka na CBCT

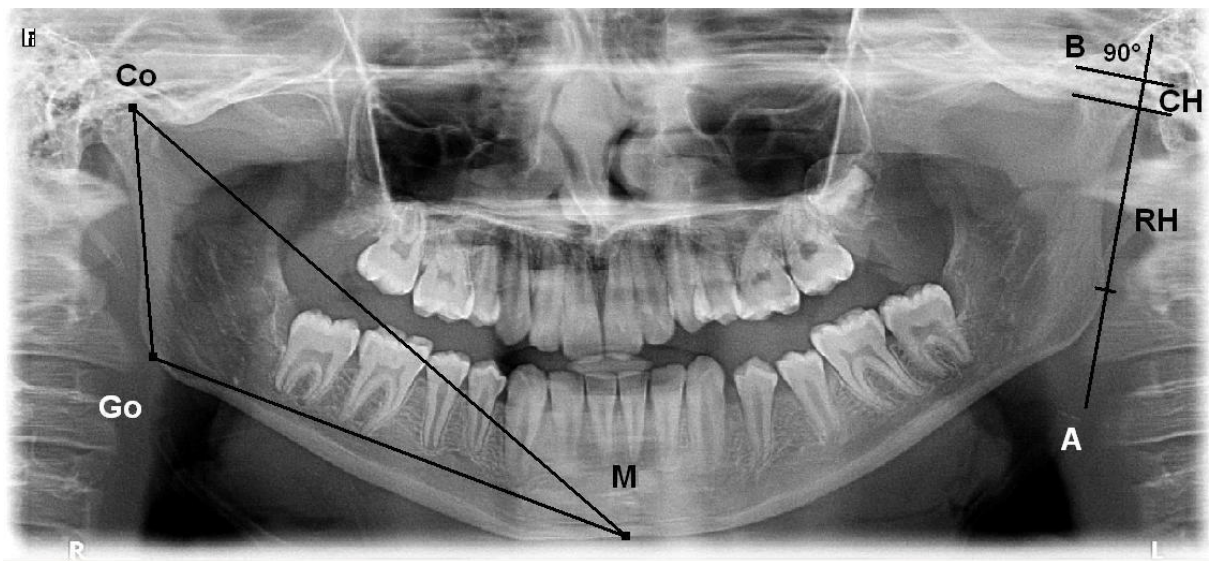
ANALIZA ORTOPANTOMOGRAMA

Prvi OPT obično se snima u periodu mijene denticije, oko sedme godine. OPT nam daje uvid u kompletnu denticiju s karijesima, ispunima, punjenjima korijenskih kanala, protetskim radovima i implantatima, procjenu dentalne zrelosti, odnos mliječnih i trajnih zubi te redoslijed nicanja, ranu dijagnostiku hipodoncija i hiperdoncija, prisustvo i raspoloživi prostor za umnjake, uvid u osovinski nagib zubi, odnos korjenova zubi sa sinusima i mandibularnim kanalom, promjene oblika zubi, stanje alveolarne kosti i periapiksa, simetričnost visina ramusa te slučajne nalaze. OPT nam može služiti i u procjeni položaja impaktiranog gornjeg očnjaka. Kako se pri snimanju rtg cijev nalazi iza glave pacijenta, a kazeta s filmom ispred, ukoliko je impaktirani očnjak smješten palatinalno i kruna mu je mezijalno inklinirana te preklapa korijen susjednog

postraničnog sjekutića, očnjak će apsorbirati rtg zrake i njegova će se kruna na OPT-u vidjeti jasnije nego korijen sjekutića.



Slika 306. Opis struktura vidljivih na OPT-u: (1) sinus maxillaris, (2) orbita, (3) spetum nasi, (4) concha nasalis inferior, (5) spina nasalis, (6) palatum durum, (7) tuber maxillae, (8) fossa pterygopalatina i fissura pterygomaxillaris, (9) tuberculum articulare, (10) arcus zygomaticus, (11) processus condylaris, (12) processus coronoideus, (13) canalis mandibulae, (14) foramen mentale, (15) vertebra, (16) pharynx, (17) processus styloideus, (18) lingua, (19) os hyoideum, (20) porus acusticus externus.



Slika 307. Dva načina analiziranja simetrije na OPT-u

Za analizu simetrije na OPT-u označimo tri točke: menton (M) – u sredini donjeg ruba mandibule, uz spinu mentalis, gonion (Go) – najniža, najlateralnija i najdistalnija točka angulusa mandibule, te condilion (Co) – najviša točka na kondilu. Visina mandibule je udaljenost Co-Go, a širina mandibule udaljenost M-Go. Može se mjeriti i dijagonala Co-M koja predstavlja efektivnu dužinu mandibule.

Metoda po Habetsu mjeri visinu ramusa i kondila na način da se povuče tangenta na stražnji rub ramusa (A), koja distalno dotiče najprominentnije točke kondila i početnog dijela uzlaznog kraka mandibule, te okomica na tu tangentu (B), koja dotiče najkranijaliju točku kondila. Visina kondila definirana je udaljenošću od sjecišta linija A-B i najprominentnije točke kondila na liniji A, dok je visina ramusa određena sjecištem linija A-B i najprominentnijom točkom stražnjeg ruba ramusa na liniji A (1).

Iznosi visina i širina lijeve i desne strane trebali bi biti podjednaki. Vrijednosti se mogu unijeti i u formulu za izračun indeksa asimetrije: $(\text{desna} - \text{lijeva struktura}) / (\text{desna} + \text{lijeva struktura}) * 100$. Pozitivan predznak govori o većoj, a negativan o manjoj desnoj strani. Veći iznos vrijednosti indeksa govori o većoj asimetriji, a vrijednost nula o apsolutnoj simetriji lijeve i desne strane.

FIZIOLOŠKA ZRELOST

Indikatori fiziološke zrelosti jesu dentalna, skeletna, fizička i psihička zrelost, koje uspoređujemo s kronološkom dobi pacijenta.


DENTALNA ZRELOST

Za procjenu dentalne zrelosti možemo se služiti intraoralnim pregledom i utvrditi vrijeme pojave nekog zuba u usnoj šupljini ili na OPT-u utvrditi stupanj mineralizacije trajnih zubi. Kronološka i dentalna dob trebale bi biti ujednačene, a razlika od \pm dvije godine karakterizira se kao dentitio praecox ili tarda. Zub počinje nicati s početkom razvoja korijena, a pojavljuje se u ustima kada mu je 2/3 korijena razvijeno. Mandibularni zubi obično niču nešto ranije, a u djevojčica se razvijaju nešto ranije nego u dječaka. Razlozi ubrzane erupcije jesu: endokrini poremećaji (dijabetes, povećano lučenje hormona rasta i tiroksina), rani gubitak mliječnog prethodnika te upalni procesi alveole koji uzrokuju bolju porokrvljenost područja. Na usporavanje erupcije utječu hiperplastična gingiva ili alveolarna kost, ranije traumatske ozljede, ozbiljne organske bolesti, bolesti kosti i neki endokrini poremećaji (smanjeno lučenje hormona rasta i tiroksina).

Najčešće korištene metode procjene dentalne dobi na OPT-u razvili su Nolla, Demirjian i Moorrees.

Metoda po Carmen Nollu u kalkulaciju uzima zube jednog kvadranta maksile i jednog kvadranta mandibule. Na temelju sumarne vrijednosti očita se dob iz tablice, ovisno o spolu, te usporedi s kronološkom dobi (2). Metoda ima deset stadija i nulti.

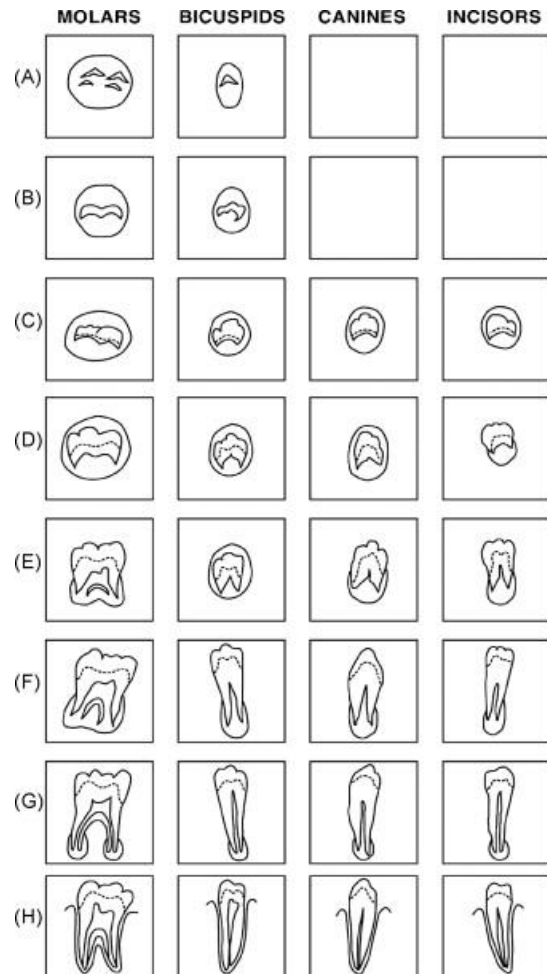
0. Odsustvo krippte
1. Pojava krippte
2. Početna kalcifikacija
3. 1/3 krune kalcificirana
4. 2/3 krune kalcificirane
5. Skoro cijela krana kalcificirana
6. Cijela krana kalcificirana
7. 1/3 korijena kalcificirana
8. 2/3 korijena kalcificirane
9. Skoro cijeli korijen kalcificiran, otvoren apeks
10. Zatvoren apeks



Slika 308. Procjena dentalne dobi po Carmen Nollu

Metoda po Demirjianu procjenjuje samo sedam zubi u donjem lijevom kvadrantu, a definira osam razvojnih stadija zuba i nulti (3, 4). Za svaki se zub upiše slovo stadija i očita njegova vrijednost iz tablice te zbroje svi iznosi i očita iz druge tablice - kolika je dentalna dob za ukupni zbroj. Ukoliko postoji hipodoncija nekog zuba, u tom kvadrantu procjenjuje se zrelost homolognog zuba donjeg desnog kvadranta.

- 0. zubni zametak bez znakova kalcifikacije
- A. započeta kalcifikacija na okluzalnoj plohi u jednoj točki
- B. spajanje mineraliziranih područja, prepoznaje se kontura okluzijske plohe
- C. mineralizacija krune je potpuna i započeto je odlaganje dentina
- D. kruna je formirana do cementocaklinskog spojišta
- E. započeto formiranje korijena koji je još uvijek kraći od krune
- F. dužina korijena veća od dužine krune
- G. korijen je formiran, no još je otvoren apikalni otvor
- H. apikalni otvor zatvoren



Slika 309. Procjena dentalne dobi po Demirjianu

Tablica 2. Vrijednosti stupnja razvitka pojedine vrste zuba po Demirjianovoj procjeni

	zub/stadij	0	A	B	C	D	E	F	G	H
	muški	M2	0.0	2.1	3.5	5.9	10.1	12.5	13.2	13.6
M1					0.0	8.0	9.6	12.3	17.0	19.3
PM2		0.0	1.7	3.1	5.4	9.7	12.0	12.8	13.2	14.4
PM1				0.0	3.5	7.0	11.0	12.3	12.7	13.5
C					0.0	3.5	7.9	10.0	11.0	11.9
I2						3.2	5.2	7.8	11.7	13.7
I1						0.0	1.9	4.1	8.2	11.8
ženski	zub/stadij	0	A	B	C	D	E	F	G	H
	M2	0.0	2.7	3.9	6.9	11.1	13.5	14.2	14.5	15.6
	M1				0.0	4.5	6.2	13.5	14.0	16.2
	PM2	0.0	1.8	3.4	6.5	10.6	12.7	13.5	13.8	14.6
	PM1			0.0	3.7	7.5	11.8	13.1	13.4	14.1
	C				0.0	3.2	5.6	10.3	11.6	12.4
	I2				0.0	3.2	5.6	8.0	12.2	14.2
	I1					0.0	2.4	5.1	9.3	12.9

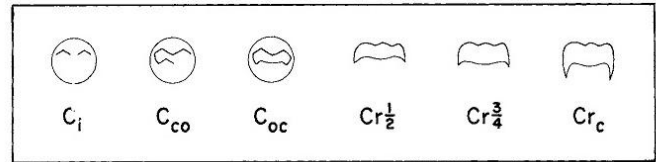
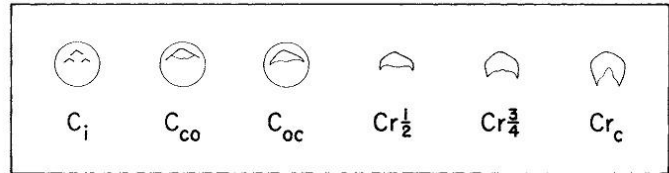
Tablica 3. Tablica za pretvaranje sume Demirjianove procjene u dentalnu dob

dob	M	Ž	dob	M	Ž	dob	M	Ž	dob	M	Ž
3.0	12.4	13.7	6.3	36.9	41.3	9.6	87.2	90.2	12.9	95.4	97.2
.1	12.9	14.4	.4	36.9	41.3	.7	87.7	90.7			
.2	13.5	15.1	.5	39.2	43.9	.8	88.2	91.1	13.0	95.6	97.3
.3	14.0	15.8	.6	40.6	45.2	.9	88.6	91.4	.1	95.7	97.4
.4	14.5	16.6	.7	42.0	46.7				.2	95.8	97.5
.5	15.0	17.3	.8	43.6	48.0	10.0	89.0	91.8	.3	95.9	97.6
.6	15.6	18.0	.9	45.1	49.5	.1	89.3	92.3	.4	96.0	97.7
.7	16.2	18.8				.2	89.7	92.3	.5	96.1	97.8
.8	17.0	19.5	7.0	46.7	51.0	.3	90.0	92.6	.6	96.2	98.0
.9	17.6	20.3	.1	48.3	52.9	.4	90.3	92.9	.7	96.3	98.1
			.2	50.0	55.5	.5	90.6	93.2	.8	96.4	98.2
4.0	18.2	21.0	.3	52.0	57.8	.6	91.0	93.5	.9	96.5	98.3
.1	18.9	21.8	.4	54.3	61.0	.7	91.3	93.7			
.2	19.7	22.5	.5	56.8	65.0	.8	91.6	94.0	14.0	96.6	98.3
.3	20.4	23.2	.6	59.6	68.0	.9	91.8	94.2	.1	96.7	98.4
.4	21.0	24.0	.7	62.5	71.8				.2	96.8	98.5
.5	21.7	24.8	.8	66.0	75.0	11.0	92.0	94.5	.3	96.9	98.6
.6	22.4	25.6	.9	69.0	77.0	.1	92.2	94.7	.4	97.0	98.7
.7	23.1	26.4				.2	92.5	94.9	.5	97.1	98.8
.8	23.8	27.2	8.0	71.6	78.8	.3	92.7	95.1	.6	97.2	98.9
.9	24.6	28.0	.1	73.5	80.2	.4	92.9	95.3	.7	97.3	99.0
			.2	75.1	81.2	.5	93.1	95.4	.8	97.4	99.1
5.0	25.4	28.9	.3	76.4	82.2	.6	93.3	95.6	.9	97.5	99.1
.1	26.2	29.7	.4	77.7	83.1	.7	93.5	95.8			
.2	27.0	30.5	.5	79.0	84.0	.8	93.7	96.0	15.0	97.6	99.2
.3	27.8	31.3	.6	80.2	84.8	.9	93.9	96.2	.1	97.7	99.3
.4	28.6	32.1	.7	81.2	85.3				.2	97.8	99.4
.5	29.5	33.0	.8	82.0	86.1	12.0	94.0	96.3	.3	97.8	99.5
.6	30.3	34.0	.9	82.8	86.7	.1	94.2	96.4	.4	97.9	99.5
.7	31.1	35.0				.2	94.4	96.5	.5	98.0	99.6
.8	31.8	36.0	9.0	83.6	87.2	.3	94.5	96.6	.6	98.1	99.6
.9	32.6	37.0	.1	84.3	87.8	.4	94.6	96.7	.7	98.2	99.7
			.2	85.0	88.3	.5	94.8	96.8	.8	98.2	99.8
6.0	33.6	38.0	.3	85.6	88.8	.6	95.0	96.9	.9	98.3	99.9
.1	34.7	39.1	.4	86.2	89.3	.7	95.1	97.0			
.2	35.8	40.2	.5	86.7	89.8	.8	95.2	97.1	16.0	98.4	100.0

Metoda po Moorreesu ima 13 stupnjeva za jednokorijenske i 14 za višekorijenske zube jer je jedan stupanj mineralizacija furkacija. Posebni su stupnjevi za krunu (6), korijen (5 ili 6) i apeks (2). Metoda ima opsežan sustav shema - u kojima je svakom zubu i svakom stupnju mineralizacije pridružena dob (5).

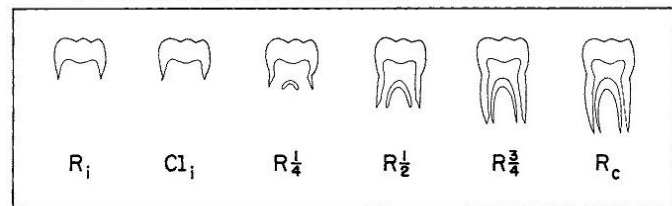
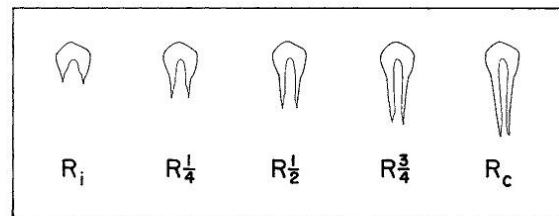
Kruna

1. Ci (kvržice inicijalno)
2. Co (spajanje kvržica)
3. Coc (kompletiranje kontura kvržica)
4. Cr 1/2
5. Cr 3/4
6. Crc (kruna kompletno)



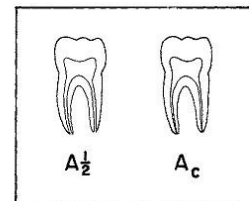
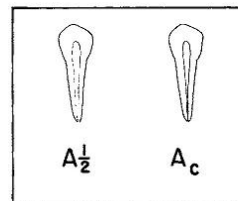
Korijen

1. Ri (radiks inicijalno)
2. Cli (inicijalno furkacija)
3. R1/4
4. R1/2
5. R3/4
6. Rc (radiks kompletno)



Apeks

1. A1/2
7. Ac (apeks kompletno)



Slika 310. Procjena dentalne dobi po Moorreesu

ANALIZA ORTOPANTOMOGRAMA

Prisustvo zubi, odnos mliječni – trajni zubi, osovinski nagib, visina alveolarnog grebena, koštani džepovi, resorpcija korijena, simetričnost visina ramusa, impakcije, ankiloze, položaj umnjaka, potrebna endodontska th...

DENTALNA ZRELOST po Carmen Nolli

1	2	3	4	5	6	7

Maksila SUM	
Mandibula SUM	
Mx+Md SUM	

godine	Mx sum		Md sum		Mx + Md sum	
	M	Ž	M	Ž	M	Ž
7	46.5	49.5	46.1	49.3	92.6	98.8
8	49.7	52.9	50.3	53.2	100.0	106.1
9	55.9	58.7	56.7	58.8	112.6	117.5
10	60.4	63.5	59.9	62.7	120.3	126.2
11	64.4	65.8	63.7	64.8	128.1	130.6
12	66.8	67.1	66.0	66.5	132.8	133.6
13	68.2	68.1	67.8	68.0	136.0	136.1
14	68.7	69.1	68.4	68.8	137.1	137.9

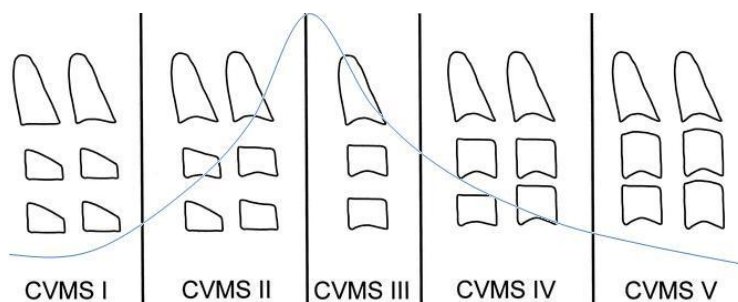
0. Odsustvo krippte
1. Pojava krippte
2. Početna klacifikacija
3. 1/3 krune kalcificirana
4. 2/3 krune kalcificirane
5. Skoro cijela krana
6. Cijela krana
7. 1/3 korijena
8. 2/3 korijena
9. Skoro cijeli korijen – apeks otvoren
10. Apeks zatvoren

dentalna dob: _____, kronološka dob: _____, razlika _____

Nalaz: normalan dentalni razvoj/dentitio praecox/dentitio tarda

SKELETNA ZRELOST

Stupanj maturacije vratnih kralježaka (CVMS)



- I. vrhunac mand. rasta za 1 godinu
- II. vrhunac slijedi unutar 1 godine
- III. vrhunac prošao prije 1-2 godine
- IV. vrhunac prošao prije godinu dana
- V. vrhunac prošao prije dvije godine

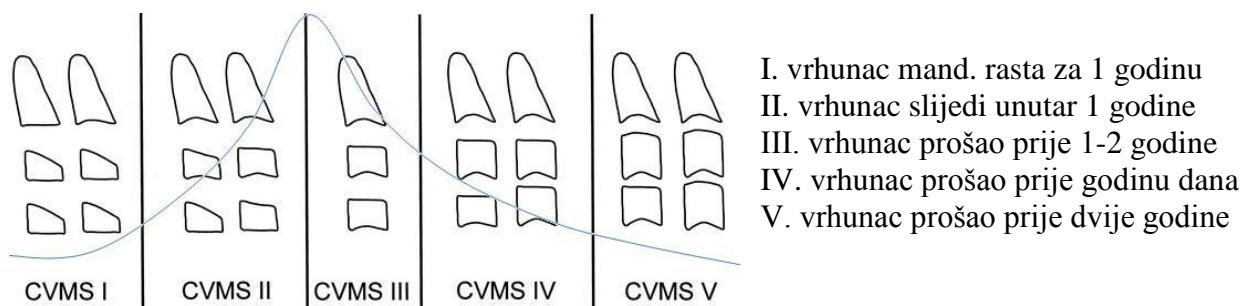
Slika 311. Obrazac ortodontskog kartona za analizu ortopantomograma te procjenu dentalne i skeletne zrelosti na Klinici za dentalnu medicinu KBC-a Rijeka

SKELETNA ZRELOST

Skeletna starost može se procijeliti po izgledu kralježaka na latero-lateralnom kefalogramu, koji se standardno snima kod ortodontskih pacijenata, ili po osifikaciji kostiju šake na rendgenskoj snimci šake.

Skeletna zrelost prema izgledu kralježaka

Razvijeno je više metoda za procjenu skeletne dobi prema kralješcima, no najpreciznije rezultate daje stupanj maturacije vratnih kralježaka (*Cerebral vertebra maturation stage* – CVMS). Metodu su razvili Baccetti, Franchi i McNamara (6, 7). Prvi kralježak – atlas prstenastog je oblika i superponira se s drugim kralješkom – axisom, pa ga ne uzimamo u procjenu, već isctavamo konture tijela samo drugog, trećeg i četvrtog kralješka. Na njima uočavamo visinu i oblik tijela te konkavitet donjeg ruba kralježaka. Kralješci se po obliku karakteriziraju kao klinasti, trapezoidni, pravokutni ili kvadratasti, a konkavitet donjeg ruba može im biti nenaglašen ili naglašen. Važno je prepoznati pacijenta u periodu akceleracije pubertetskog rasta čiji se potencijal može iskoristiti za modifikaciju rasta čeljusti funkcionalnim napravama. Najčešće se rabe za stimulaciju sagitalnog rasta mandibule kod malokluzija klase II uzrokovanih mandibularnim retrognatizmom, a taj segment ortodontske terapije kojom modificiramo koštani rast, nazivamo dentofacijalna ortopedija. Započinjanjem terapije tijekom akceleracije rasta u najkraćem vremenu dobivamo najveći rezultat. Period akceleracije karakterizira pojava konkavитета na donjem rubu C3, dok je C4 ravan. Oba su kralješka šira nego viša. Završetak akceleracije karakterizira naglašen kavitet C3, pojava konkavитета na C4 i veća visina od širine.



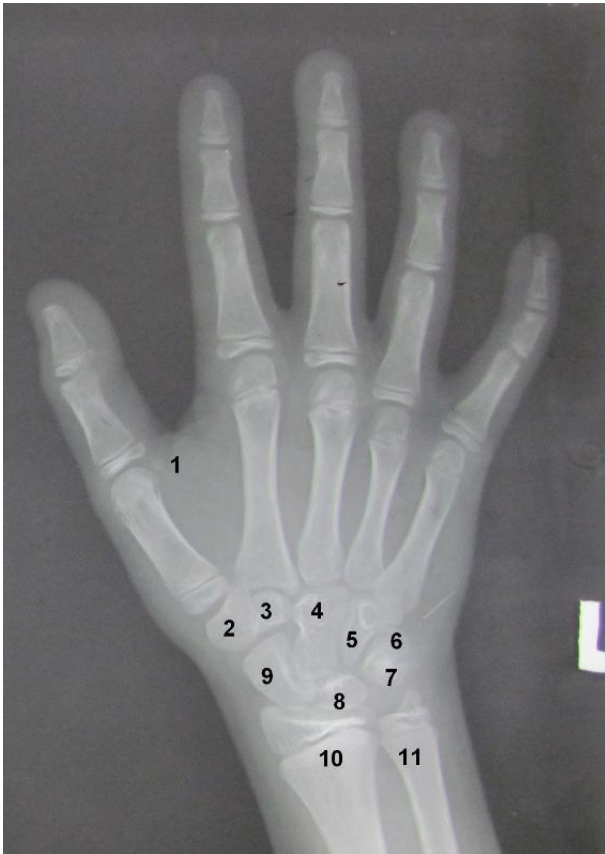Slika 312. Skala za procjenu stupnja maturacije vratnih kralježaka

Skeletna zrelost prema osifikaciji kostiju šake

Procjena skeletne zrelosti indicirana je kod određivanja pravog vremena za početak korekcije skeletnih malokluzija metodama dentofacijalne ortopedije ili ortognatske kirurgije – kod pacijenata sa skeletnim malokluzijama klase II i III, skeletnim dubokim ili otvorenim zagrizom te obostranim križnim zagrizom, gdje je indicirano forsirano cijepanje nepca. Indicirana je i kod pacijenata sa značajnim odstupanjem kronološke od dentalne dobi.

Nekoliko je metoda za procjenu skeletne zrelosti po osifikaciji kostiju šake. Greulich i Pyle objavili su atlas s rtg snimkama standarda za odgovarajuću dob i spol pa se procjena zrelosti vrši usporedom snimke šake sa standardima (8). Prosječno skeletno razvijen pacijent može odstupati od standarda unutar jedne godine.

Björk i Helm određuju skeletnu dob s obzirom na odnos epifize i dijafize falangi te razlikuju tri stupnja osifikacije: 1. epifiza iste širine kao dijafiza (oznaka =), 2. stadij kape, kada epifiza pokriva dijafizu poput kape (oznaka cap), te 3. stadij ujedinjenja, kada je epifiza srasla s dijafizom (oznaka u) (9). Ključne su falange – proksimalna falanga drugog prsta (PP2) te distalna, mezijalna i proksimalna falanga trećeg prsta (DP3, MP3, PP3). Grave i Brown nadopunjuju ovu analizu s osifikacijom proksimalne falange palca (PP1), osi pisiforme (PISI), hamularnog procesusa na osi hamatum (H), radijusa (R) te sezmoidne kosti palca (S) (10).

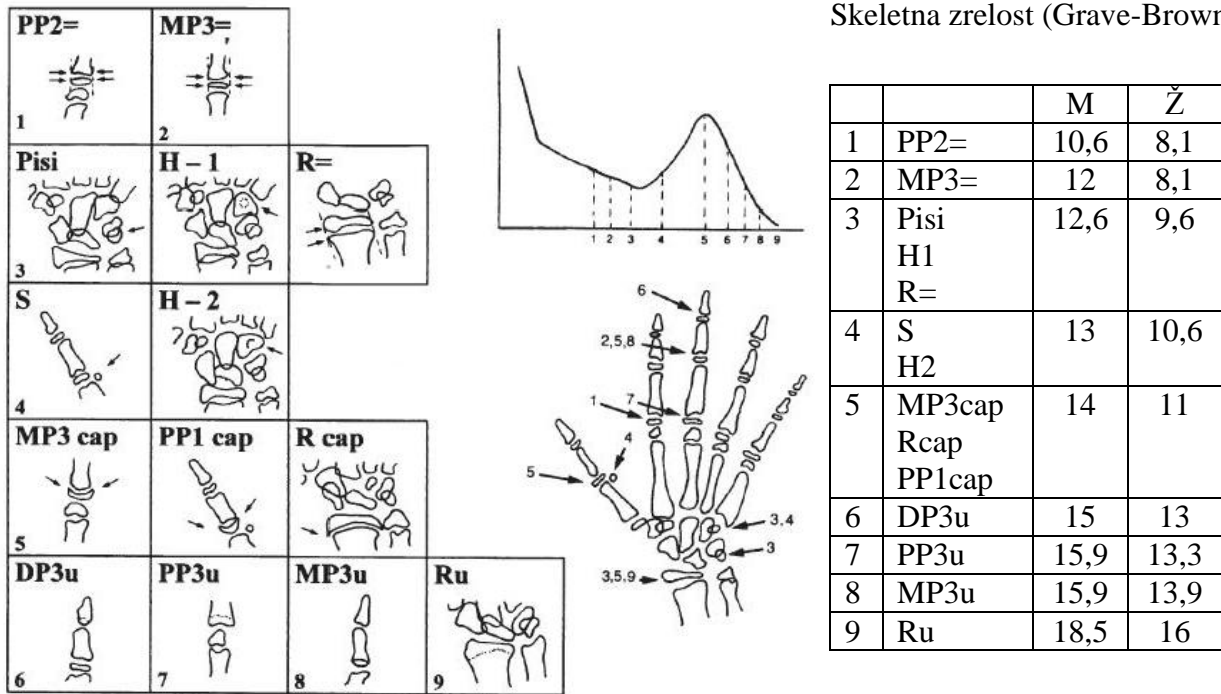


Slika 313. Rtg šake s oznakama kostiju

1. Sesamoid
2. Trapesium
3. Trapesoideum
4. capitatum
5. Hamatum
6. Triquetrum
7. Pisiforme
8. Lunatum
9. Scaphoideum
10. Raduis
11. Ulna

Osifikacija osi pisiforme, koja se događa oko 9.5 godina kod djevojčica i 12.5 kod dječaka, upućuje na početak pubertetskog ubzanja rasta i javlja se oko 1.5 godinu prije vrhunca rasta. Klinički je to vrijeme najpogodnije za primjenu miofunkcionalnih naprava jer se u najkraćem periodu dobije najbolji učinak modifikacije rasta (11). Mineralizacija sezamoida (S) događa se neposredno prije vrhunca pubertetskog rasta, a ujedinjenje epifize i dijafize radijusa (Ru) ukazuje na završetak skeletnog rasta. Vrhunac rasta u djevojčica je u 11., a u dječaka u 14. godini. Za kiruršku korekciju skeletnih malokluzija čeka se završetak skeletnog rasta, što je kod žena oko 16 godine, a muškaraca oko 18. No kako mandibula pokazuje i varijabilni kasni postadolescentski sagitalni rast, koji može pokvariti uspjeh terapije, ortognatska se kirurgija najčešće odgađa na dob iza 18. godine. Najpreciznije, završetak postadolescentnog rasta možemo pratiti snimanjem LL kefalograma, jedanput godišnje, te superponiranjem preko LL-a iz prethodne godine i usporedbom položaja referentnih točaka i linija.

Skeletna zrelost (Grave-Brown)



Slika 314. Skeletna osifikacija kostiju šake i krivulja ubrzanja adolescentskog rasta (10)

REGENSKA KEFALOMETRIJSKA ANALIZA

Rengenska kefalometrijska analiza koristi se za dijagnosticiranje skeletnih, dentoalveolarnih i mekotkivnih obilježja malokluzija i disgnatija, praćenje rasta i razvoja kraniofacijalnog sustava te tijeka i ishoda ortodontske terapije. Omogućava određivanje skeletnog sagitalnog položaja gornje i donje čeljusti sa skeletnom klasom, vertikalnog obrasca rasta čeljusti, sagitalnog položaja i angulacije inciziva te profila mekih česti (12). Međunarodno je dogovoreno da se snima desni profil lica. Do danas je kreirano više kefalometrijskih analiza koje se uglavnom nazivaju po svojim autorima (Steiner, Schwarz, Tweed, Ricketts...). U Hrvatskoj se najčešće rabi analiza Zagreb 82 koju je kao kompilaciju nekoliko analiza načinio prof. dr. Želimir Muretić sa Stomatološkog fakulteta u Zagrebu 1982. godine, s referentnim vrijednostima za domaću eugnatu populaciju (13).

Analiza se može raditi precrtavanjem tvrdotkivnih i mekotkivnih struktura olovkom na prozirni papir, na kojem se obilježavaju definirane točke, povlače referentne linije te mjere linearne udaljenosti i kutevi. Razvijeni su i namjenski softveri koji omogućavaju da ortodont na digitalnim snimkama na zaslonu računala kursorom digitalno obilježava definirane točke, između kojih računalo povlači linije i provodi mjerenja (14). Prednost je tih softvera što štede ortodontu vrijeme i omogućavaju baždarenje lineranih vrijednosti. Najčešće rabljeni softveri na hrvatskom području su *Dolphin* (Dolphin Imaging and Management Solutions, Los Angeles, SAD), *Onix Ceph* (Image Instruments GmbH, Chemnitz, Njemačka) i *AxCeph* (Audax, Ljubljana, Slovenija).

Kod ručnih se analiza na prozirni papir precrtava:

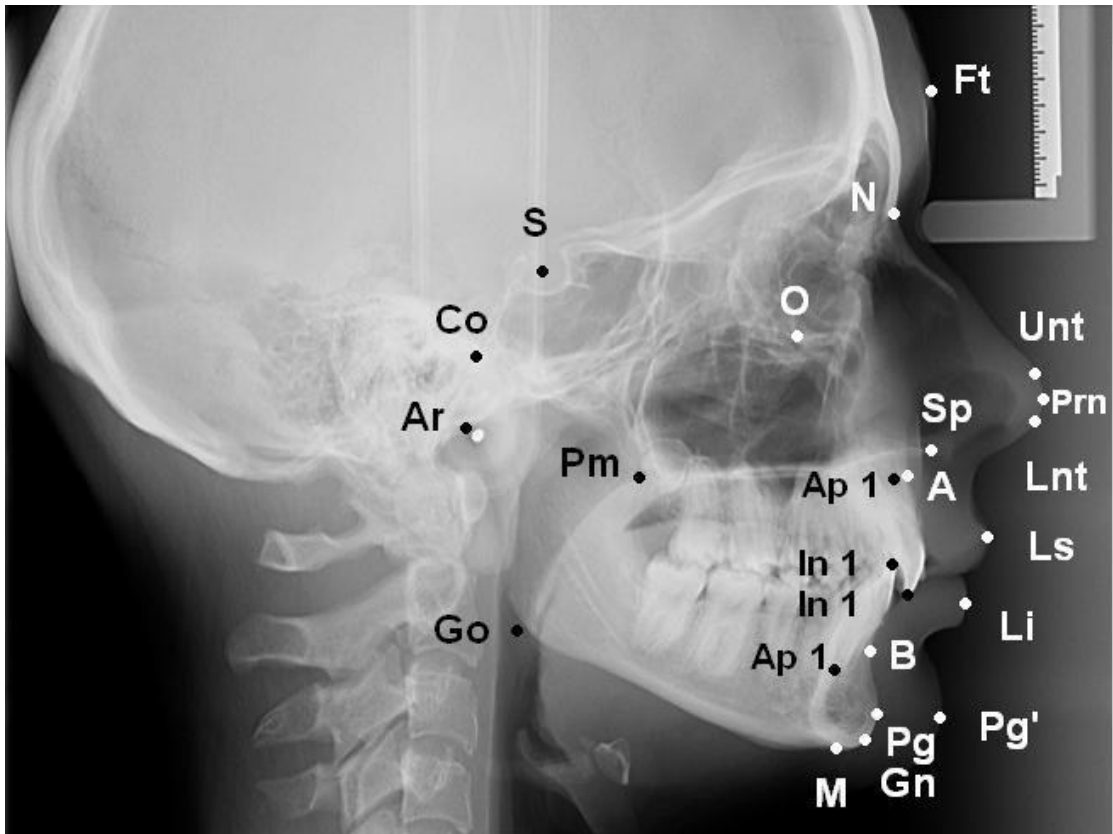
1. meko tkivo profila lica
2. sella turcica
3. frontalna i nazalna kost
4. orbita
5. kontura vanjske površine okcipitalne kosti s prednjim rubom foramena magnuma
6. maksila s konturama prominentnijeg središnjeg sjekutića i prvog molara
7. mandibula s konturama prominentnijeg središnjeg sjekutića i prvog molara

Rengenske kefalometrijske točke mogu biti anatomske točke na skeletnim i mekotkivnim konturama ili konstruirane (primjerice S, Go, Pm). Kratice točaka mogu se pisati malim ili velikim početnim slovom, a mekotkivne koje imaju svoje tvrdotkivne ekvivalente, označavaju se apostrofom (primjerice N i N').

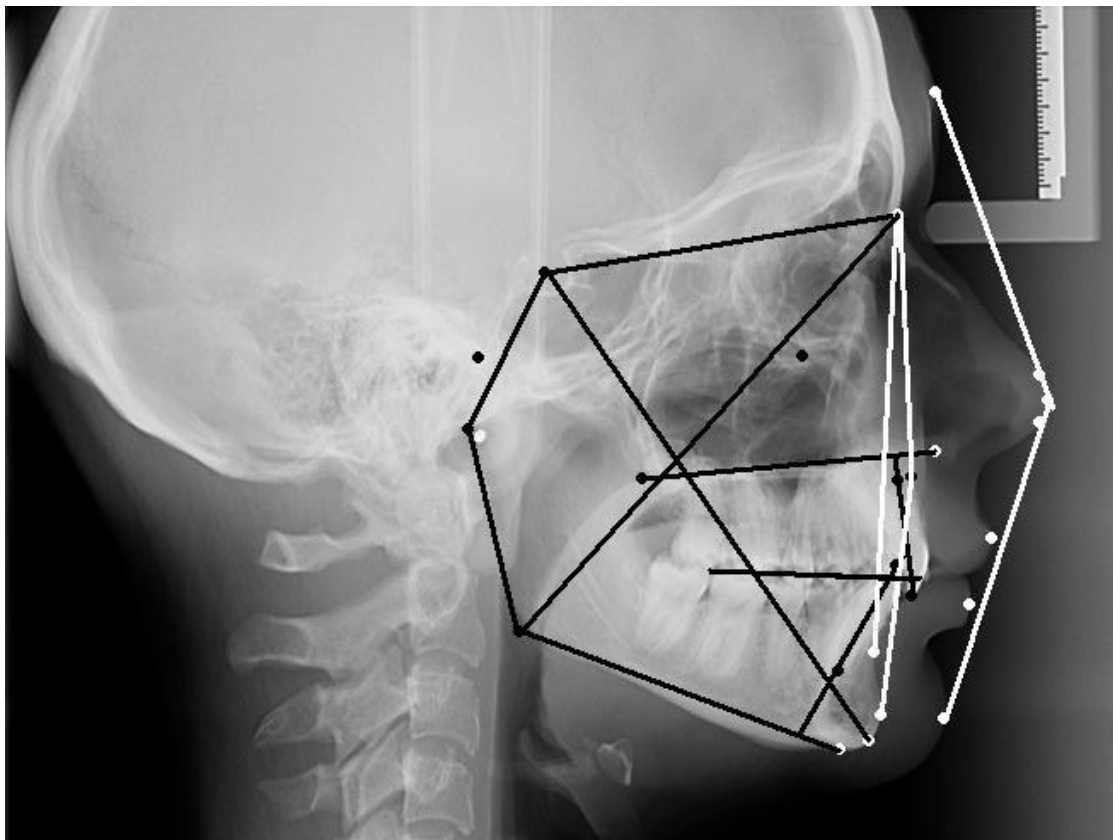
Pomoću LL kefalograma može se pratiti rast, tijek i ishod terapije snimanjem niza kefalograma i njihovim superponiranjem preko referentnih linija i točaka. Najčešće rabljena linija superponiranja je S-N, s ishodištem u točki S. Kada se kefalogrami iste osobe, snimljeni u različitim vremenskim periodima, polože jedan na drugi i poravnaju po referentnoj liniji i ishodišnoj točki, promatra se međusobna udaljenost istih točaka na prvoj i drugoj snimci. Superponirati se može i pomoću prirodnih anatomske struktura koje pokazuju stalnost položaja pri rastu - poput medijalnog ruba krova orbite, sjene lamine kribroze etmoidne kosti, velikog krila sfenoidne kosti i tuberkuluma sele turcike.

Rengenske kefalometrijske točke

Kratica	Naziv	Definicija točke
N	Nasion	Najanteriornija točka nazofrontalne suture
S	Sella	Središte selle turcice
Or	Orbitale	Najniža točka donjeg koštanog ruba orbite
Sp	Spina nasalis anterior	Vrh prednje nazalne spine
Pm	Pterygomaxillare	Projekcijska točka na mjestu gdje donji produžetak pterigomaksilarne fisure siječe nepce
Ss (A)	Subspinale	Najdublja točka konkaviteta alveolarnog nastavka maksile
Sm (B)	Supramentale	Najdublja točka konkaviteta alveolarnog nastavka mandibule
Co	Condylion	Najviša točka kondila
Ar	Articulare	Točka na sjecištu vanjskog ruba baze lubanje i stražnjeg ruba ramusa mandibule
Go	Gonion	Projekcijska točka na sjecištu tangente korpusa i ramusa mandibule
M	Menton	Najniža točka simfize brade gdje se simfiza spaja s korpusom mandibule
Pg	Pogonion	Najprominentnija točka koštanog profila brade
Gn	Gnathion	Sredina između točaka Pg i M
In 1	Incisale superius	Incizalni rub prominentnijeg maksilarnog sjekutića
In 1	Incisale inferius	Incizalni rub prominentnijeg mandibularnog sjekutića
Ap 1	Apicale superius	Najapikalnija točka prominentnijeg maksilarnog sjekutića
Ap 1	Apicale inferius	Najapikalnija točka prominentnijeg mandibularnog sjekutića
Ft	Frontal tangent	Najprominentnija točka na tangenti čela
Unt	Upper nasal tangent	Najprominentnija točka na tangenti gornjeg dijela vrha nosa
Lnt	Lower nasal tangent	Najprominentnija točka na tangenti donjeg dijela vrha nosa
Ct	Chin tangent	Najprominentnija točka brade (isto što i Pg')
Prn	Pronasale	Najanteriornija točka vrha nosa
Ls	Labrale superius	Najanteriornija točka konveksiteta gornje usne
Li	Labrale inferius	Najanteriornija točka konveksiteta donje usne
Pg'	Pogonion	Najanteriornija točka mekog tkiva brade



Slika 315. Rengenske kefalometrijske točke



Slika 316. Rengenske kefalometrijske linije

Rengenske kefalometrijske linije povezuju definirane kefalometrijske točke, a prema njima se procjenjuje položaj i odnos ostalih struktura. Stabilna referentna linija, čiji se položaj najmanje mijenja tijekom rasta, jest linija prednje kranijalne baze (S-N). Od ostalih linija, najčešće se rabe stražnja kranijalna baza (S-Ar), baza maksile (Sp-Pm), baza mandibule (M-Go) te okluzalna linija (polovica prijeklopa sjekutića - najdistalnija točka kontakta molara). Kutevi se često nazivaju po središnjoj točki kuta (S-Ar-Go: artikularni ili zglobovi, N-S-Ar: selin ili inklinacije kranijalne baze, M-Go-Ar: gonijalni ili mandibularni kut).

Analiza sagitalnih odnosa veličine i položaja čeljusti

Kratica	Naziv	referentna vrijednost
N-A-Pg	Profil koštanih tkiva	-2,5-8,5
SNA	Kut maksilarnog prognatizma	77,5-84,5
SNB	Kut mandibularnog prognatizma	75,5-81,5
ANB	Kut skeletne klase	0,5-4,5
Wits	Skeletna klasa (mm)	-1-3
N-S	Dužina kranijalne baze (mm)	68,5-75,5
Sp-Pm	Dužina korpusa maksile (mm)	7/10 N-S
M-Go	Dužina korpusa mandibule (mm)	21/20 N-S
Co-Go	Visina ramusa mandibule (mm)	5/7 M-Go

1. **Kut konveksiteta koštanih struktura lica** upućuje na sagitalni odnos čeljusti putem profila lica. Povećane vrijednosti ukazuju na konveksan profil i idu u prilog klasi II, a smanjene vrijednosti na konkavan (odnosno smanjeno konveksan profil) i idu u prilog klasi III. Uz kut konveksiteta koštanih struktura procjenjuje se i kut konveksiteta mekih tkiva lica (ft-unt-Int-ct), čije povećane vrijednosti ukazuju na konkavan, a smanjene na konveksan profil. Ta je suprotnost posljedica kuta koji se mjeri – kod mekih tkiva mjeri se cijeli unutarnji kut, a kod tvrdih tkiva dio vanjskog kuta koji čini produžetak linije N-A i A-Pg.

2. **Kut maksilarnog prognatizma (SNA)** ukazuje na sagitalni položaj maksile u odnosu na prednju kranijalnu bazu. Vrijednost veću od referentnog raspona interpretiramo kao maksilarni prognatizam, a manju kao mandibularni retrognatizam. Povećana vrijednost može biti posljedica mezijalog položaja maksile ili povećane dužine njenog korpusa, a suprotno je za smanjenu vrijednost.

3. **Kut mandibularnog prognatizma (SNB)** definira sagitalni položaj mandibule u odnosu na prednju kranijalnu bazu te se povećane, odnosno smanjene vrijednosti interpretiraju kao mandibularni prognatizam, odnosno retrognatizam.

4. **Kut skeletne klase (ANB)** određuje sagitalni međučeljusni odnos. Kutevi SNA, SNB i ANB sa starenjem se smanjuju jer mandibula sagitalno raste duže od maksile. Smanjene ili negativne vrijednosti interpretiraju se kao skeletna klasa III, vrijednosti u referentnom rasponu kao klasa I, a povećane kao klasa II. SNA ne pokazuje realne vrijednosti kod bimaksilarnog prognatizma ili retrognatizma, izražene anterotacije ili postrotacije maksile ili mandibule, nisko položene selle turcice, te povećane duljine i rotirane S-N linije (15).

5. **Wits-procjena** je alternativa za određivanje skeletne klase u prethodno navedenim slučajevima, kada SNA nije realan pokazatelj skeletne klase. Za razliku od ANB-a, nije angularna nego linearna mjera koja se dobiva spuštanjem okomica iz točki A i B na okluzalnu ravninu te mjerenjem milimetarske udaljenosti između tih novih točki AO i BO

(16). Smanjene ili negativne vrijednosti interpretiramo kao skeletnu klasu III, referentni raspon kao klasu I, a povećane kao klasu II. Iako Wits bolje procjenjuje sagitalnu klasu od ANB-a, ovisan je o rotaciji okluzalne ravnine i načinu njenog crtanja na LL-u. Posebno je varijabilan u pacijenata s vertikalnim obrascem rasta, a ne razlikuje skeletnu od dentalne diskrepacije (15).

U prilog sagitalnom položaju čeljusti mogu govoriti i neki kutevi koji se rabe za procjenu vertikalnih odnosa, poput N-S-Ar, S-Ar-Go te N-S-Gn.

Kako su kutevi SNA i SNB ovisni o rotacijskim obrascima rasta, analizu sagitalnog položaja nadopunjujemo linearnim analizama baza čeljusti po Schwarzu (17). Kao referentna dužina uzima se izmjerena individualna dužina kranijalne baze na LL-u te se u odnosu na nju izračunavaju referentne vrijednosti dužine korpusa maksile (7/10 N-S) i mandibule (21/20 N-S), a temeljem izračunate referentne vrijednosti korpusa mandibule uzima se referentna vrijednost visine ramusa (5/7 M-Go). Nakon toga se na LL-u izmjere stvarne vrijednosti dužine mandibularne i maksilarne baze te ramusa i usporede s izračunatim referentnim vrijednostima, a veća se odstupanja interpretiraju kao povećane ili smanjene dužine. Može se izmjeriti i efektivna duljina maksile (Co-A) i mandibule (Co-Gn), a razlika tih linija trebala bi biti u rasponu 29,2±2,3 mm kod muškaraca te 32,5±4 mm kod žena.

Analiza vertikalnih odnosa - obrasca rasta

Kratica	Naziv	referentna vrijednost
N-S:Sp-Pm	Kut inklinacije maksile na kranijalnu bazu	6-13
N-S:M-Go	Kut inklinacije mandibule na kranijalnu bazu	26-38
Sp-Pm:M-Go	Međučeljusni kut	20-30
N-S-Ar	Kut inklinacije kranijalne baze	118-128
S-Ar-Go	Zglobni kut	134,5-144,5
M-Go-Ar	Mandibularni kut	122,5-132,5
Björk	Björkov poligon (suma kuta kranijalne baze, zglobnog i mandibularnog kuta)	385-395
N-Go-Ar	Gornji segment mandibularnog kuta	50,5-58,5
N-Go-M	Donji segment mandibularnog kuta	70-77
N-S-Gn	Kut Y-osi	63-70
S-Go:N-M	Jarabakov omjer (%)	62-69

Maksila i mandibula postnatalno rastu straga i gore, pri čemu se u odnosu na kranijalnu bazu pomiču prema dolje i naprijed. S obzirom na više izraženo pomicanje naprijed ili dolje, razlikujemo horizontalni, neutralni i vertikalni rast lica. Kod horizontalnog obrasca rasta lica intenzivnije raste stražnji dio lica (kondil i ramus mandibule, uz anterotaciju mandibule), dok kod vertikalnog intenzivnije raste prednji dio lica (maksila, maksilarni i mandibularni alveolarni nastavci, uz postrotaciju mandibule). Obrazac rasta stabilizira se oko devete godine života. Osim generalnog obrasca rasta lica, gledaju se i obrasci rasta pojedine čeljusti te odnosi između čeljusti.

1. **Kut inklinacije maksile na prednju kranijalnu bazu (N-S:Sp-Pm)** definira obrazac rasta maksile. Vrijednosti iznad referentnog raspona ukazuju da se maksila pri rastu rotirala dolje i natrag te se interpretiraju kao retroinklinacija ili postoracija maksile, što ide u prilog skeletnom dubokom zagrizu. Vrijednosti ispod referentnog raspona ukazuju na rotaciju maksile prema gore i naprijed (anteinklinacija ili anterotacija koja ide u prilog skeletnom otvorenom zagrizu).

2. **Kut inklinacije mandibule na kranijalnu bazu** (N-S:M-Go) ukazuje na obrazac rasta mandibule koja je kod povećane vrijednosti kuta posteriorno, a kod smanjene anteriorno rotirana. Povećana vrijednost ide u prilog skeletnom otvorenom, a smanjena dubokom zagrizu. Anterotaciju mandibule karakterizira dominantni kondilarni rast, visoki i široki ramus, veliki korpus, debela simfiza i smanjen mandibularni kut. Postrotaciju mandibule karakterizira dominantni suturo-alveolarni rast, niski i uski ramus, mali korpus, tanka simfiza i povećan mandibularni kut.

3. **Međučeljusni kut** (Sp-Pm:M-Go) definira međusobne odnose rotacijskog rasta maksile i mandibule koji mogu biti konvergentni, divergentni ili paralelni. Konvergentni ili hipodivergentni odnos nastaje kada se čeljusti pri rastu rotiraju jedna prema drugoj – maksila se retroinklinira, a mandibula anterotira, što rezultira smanjenim međučeljusnim kutem i skeletnim dubokim zagrizom. Divergentni ili hiperdivergentni odnos rezultat je rotacija čeljusti u suprotnim smjerovima – maksila se anteinklinira, a mandibula postrotira, što rezultira skeletnim otvorenim zagrizom. Kod paralelnog tipa rotacijskog rasta obje čeljusti rastu u istom smjeru – anteriorno, posteriorno ili neutralno.

4. **Björkov poligon** čini suma triju kuteva – inklinacije kranijalne baze (N-S-Ar), zglobnog (S-Ar-Go) i mandibularnog kuta (M-Go-Ar). Svaki od tih kuteva govori nam o obrascu rasta mandibule, odnosno lica, no precizniju procjenu daje njihovo sumiranje. Povećane vrijednosti interpretiramo kao vertikalni, a smanjene kao horizontalni rast.

5. **Mandibularni kut** (M-Go-Ar) - linijom N-Go može se podijeliti u dva segmenta: gornji (N-Go-Ar) i donji (N-Go-M). Povećanje gornjeg segmenta, uz smanjenje donjeg, ide u prilog horizontalnog obrasca rasta, dok je u obrnutom slučaju riječ o vertikalnom obrascu rasta.

6. **Kut Y-osi** (N-S-Gn) također govori o obrascu rasta, a povećane vrijednosti iznad referentnog raspona ukazuju na vertikalni, dok smanjene vrijednosti ukazuju na horizontalni rast lica.

7. **Jarabakov omjer** (S-Go:N-Me) u odnos stavlja iznos stražnje i prednje visine lica te, za razliku od ostalih kuteva, njegove povećane vrijednosti ukazuju na horizontalni, a smanjene na vertikalni obrazac rasta.

Analiza položaja inciziva

Kratica	Naziv	referentna vrijednost
<u>1</u>:S-N	Kut inklinacije gornjih inciziva na kranijalnu bazu	96-108
<u>1</u>:Sp-Pm	Kut inklinacije gornjih inciziva na skeletnu bazu maksile	106-117
1:M-Go	Kut inklinacije donjih inciziva na skeletnu bazu mandibule	86-98
<u>1</u>:1	Interincizalni kut	125-137
<u>1</u>:N-A	Položaj gornjih inciziva na apikalnu bazu maksile (mm)	3-6
1:N-B	Položaj donjih inciziva na apikalnu bazu mandibule (mm)	3-6

1. **Nagib gornjih inciziva na skeletnu bazu maksile (1:Sp-Pm) i donjih inciziva na skeletnu bazu mandibule (1:Me-Go)** interpretiramo kao protruziju kod povećane vrijednosti, a retruziju kod smanjene vrijednosti. Taj nam je podatak važan kod procjene raspoloživog prostora za smještaj zubi u zubni luk i nivelacije Speeove krivulje. Za svaki

milimetar ispravljanja Speeove krivulje potreban je jedan milimetar dužine luka. Promjena nagiba sjekutića za $2,5^\circ$ pomiče incizalni brid sjekutića za 1 mm. Može se procijeniti i **nagib gornjih inciziva na kranijalnu bazu** ($\underline{1}$:S-N), no on se mijenja s promjenom obrasca rotacijskog rasta maksile. Kod anteinklinirane maksile, normalni kut inciziva na bazu maksile pokazuje protruziju na kranijalnu bazu dok istovremeno kod retroinklinirane maksile pokazuje retruziju.

3. **Interincizalni kut** ($\underline{1}$:1) ukazuje na odnos osovina gornjih i donjih inciziva. Oštrij, odnosno manji kut upućuje na protruziju gornjih i/ili donjih inciziva i često je udružen s klasom II/1 i bialveolarnom protruzijom. Tuplji, odnosno povećani kut ukazuje na retruziju gornjih i/ili donjih inciziva i nalazimo ga uz klasu II/2, III i bialveolarnu retruziju.

4. **Položaj gornjih inciziva na apikalnu bazu maksile** ($\underline{1}$:N-A) i **donjih inciziva na apikalnu bazu mandibule** (1:N-B) interpretiramo kao antepoziciju (ili protruziju na apikalnu bazu) kod povećane vrijednosti te retropoziciju (ili retruziju na apikalnu bazu) kod smanjene vrijednosti. Pri mjerenju rabimo okomicu iz najprominentnije točke krune protrudiranijeg inciziva na referentnu liniju N-A, odnosno N-B. Treba imati na umu da angularne i linearne vrijednosti ne mjere iste parametre – angularne su na bazu čeljusti, a linearne na apikalnu bazu. Ako je milimetarska udaljenost povećana ili smanjena, a kut normalan, radi se o translatornom pomaku zuba, a ako je i kut povećan ili smanjen, radi se o naginjanju zuba. Shodno nalazu ortodont planira koju će vrstu pomaka inciziva rabiti u terapiji.

Angularne vrijednosti na bazu čeljusti ne ovise o rotacijskim obrascima rasta i sagitalnom položaju čeljusti, dok linearne vrijednosti jako ovise o sagitalnom položaju i rotaciji pa je uz njih obvezatno procijeniti sagitalni i vertikalni položaj čeljusti. Bolji su pokazatelji položaja inciziva oni koji se odnose na bliže referentne linije ($\underline{1}$:Sp-Pm) nego oni koji se odnose na udaljene referentne linije ($\underline{1}$:S-N) (18).

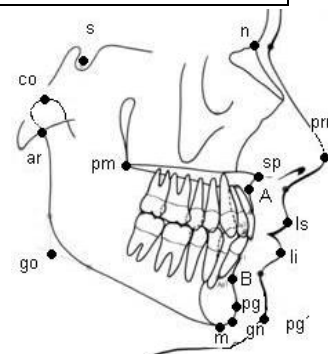
ANALIZA MEKIH TKIVA

U analizi mekih tkiva najčešće se rabi kut konveksiteta mekih tkiva lica Ft-Unt:Lnt-Ct te procjena položaja gornje (Ls) i donje usnice (Li), prema Rickettsovoj estetskoj liniji (E) (14).

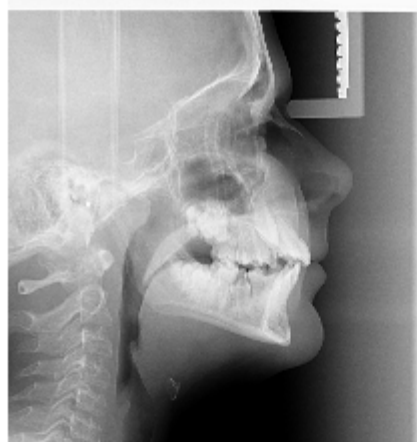REGENSKA KEFALOMETRIJSKA ANALIZA – ZG 82 mod RI

	parametar	ref. raspon	nalaz	interpretacija
	VELIČINA I POLOŽAJ ČELJUSTI			
1	profil mekih tkiva Ft-Unt:Lnt-Ct	137,5-146,5		
2	profil koštanih tkiva N-A-Pg	-2,5-8,5		
3	SNA	77,5-84,5		
4	SNB	75,5-81,5		
5	ANB	0,5-4,5		
6	Wits (mm)	-1-3		
7	kranijalna baza N-S(mm)	68,5-75,5		
8	korpus maksile Sp-Pm (mm)	7/10 N-S		
9	korpus mandibule M-Go (mm)	21/20 N-S		
10	ramus mandibule Co-Go (mm)	5/7 M-Go		
	OBRAZAC RASTA			
11	inkl. maks. na kr. bazu N-S:Sp-Pm	6-13		
12	inkl. mand. na kr. bazu N-S:M-Go	26-38		
13	međučeljusni kut Sp-Pm:M-Go	20-30		
14	inklinacija kranijalne baze N-S-Ar	118-128		
15	zglobni kut S-Ar-Go	134,5-144,5		
16	mandibularni kut M-Go-Ar	122,5-132,5		
17	Björkov poligon (14+15+16)	385-395		
18	gornji segm. mand. kuta N-Go-Ar	50,5-58,5		
19	donji segm. mand. kuta N-Go-M	70-77		
20	kut Y-osi N-S-Gn	63-70		
21	Jarabakov omjer S-Go:N-M (%)	62-69		
	POLOŽAJ INCIZIVA			
22	gornji incizivi na kran. bazu $\underline{1}$:S-N	96-108		
23	gornji inc. na bazu maks. $\underline{1}$:Sp-Pm	106-117		
24	donji inc. na bazu mand. $\underline{1}$:M-Go	86-98		
25	interincizalni kut $\underline{1}$:1	125-137		
26	pozicija GI $\underline{1}$:N-A (mm)	3-6		
27	pozicija DI $\underline{1}$:N-B (mm)	3-6		
	POLOŽAJ USNICA			
28	Ls:Prn-Pg' (E) (mm)	-4 [-6- (-2)]		
29	Li:Prn-Pg' (E) (mm)	-2 (-4 - 0)		

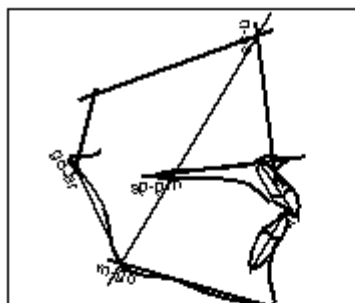
Dg:



Slika 317. Obrazac ortodontskog kartona za analizu telerengena na Klinici za dentalnu medicinu KBC-a Rijeka



Status initial
 Patient [REDACTED], M (15)
 Date of birth 1.4.1997
 Date of image 16.4.2012
 Date of analysis 16.4.2012



Measure	Normal value	Value	Difference	Bias
Skull				
kut konveksiteta mekih tkiva ft-unt:In[°]	142,00	138,71	-3,29	., ., ▼
kut konveksiteta tvrdih tkiva N-A-Pg [°]	3,00	7,35	4,35	., ., ▼
SNA [°]	81,00	77,39	-3,61	., ., ▼
SNB [°]	78,50	73,62	-4,88	., ., ▼
ANB [°]	2,50	3,77	1,27	., ., ▼
wits [mm]	-1,00	2,10	3,10	., ., ▼
kut inklinacije baze lubanje n-s-ar [°]	123,00	124,34	1,34	., ., ▼
duzina kranijalne baze n-s (mm) [mm]	72,00	66,52	-5,48	., ., ▼
duzina korpusa mx sp-pm (mm) [mm]		6,02		
duzina korpusa md m-go (mm) [mm]		-11,78		
visina ramusa co-go (mm) [mm]		5,09		
Maxilla				
kut inklinacije maksile n-s: sp-pm [°]	9,50	12,77	3,27	., ., ▼
inklinacija mandibule na kranij s-n:m-[°]	32,00	36,10	4,10	., ., ▼
meduceljusni kut sp-pm : m-go [°]	25,00	23,34	-1,66	., ., ▼
zglobni kut s-ar-go [°]	139,50	140,47	0,97	., ., ▼
mandibularni kut m-go-ar [°]	127,50	131,29	3,79	., ., ▼
Bjorkov poligon [°]	390,00	396,10	6,10	., ., ▼
donji odsjecak mand kuta n-go-m [°]	73,50	75,33	1,83	., ., ▼
gornji odsjecak mand kuta n-go-ar [°]	54,50	55,96	1,46	., ., ▼
kut Y osi n-s-gn [°]	66,50	69,49	2,99	., ., ▼
Jarabak [%]	65,50	63,32	-2,18	., ., ▼
Mandible				
+1 : s-n [°]	102,00	104,33	2,33	., ., ▼
+1 : sp-pm [°]	111,50	117,10	5,60	., ., ▼
-1 : m-go [°]	92,00	103,89	11,89	., ., ▼
+1/-1 [°]	131,00	115,67	-15,33	., ., ▼
+1 : n-ss [mm]	4,50	7,51	3,01	., ., ▼
-1 : n-sm [mm]	4,50	7,11	2,61	., ., ▼
Soft tissue				
Ls/E linija [mm]	-4,00	-4,58	-0,58	., ., ▼
Li/E linija [mm]	-2,00	-3,77	-1,77	., ., ▼

Slika 318. Rengenska kefalometrijska analiza načinjena u softveru AxCeph

ANALIZA ASIMETRIJA NA PA KEFALOGRAMU

Analize za procjenu asimetrija na PA kefalogramu rabe razne horizontalne i vertikalne referentne linije, a stupanj asimetrije izračunava se usporedbom mjerenja udaljenosti parnih istih točaka s lijeve i desne strane od referentnih linija (**Error! Reference source not found.**). Na isti se način procjenjuje i devijacija neparnih središnjih struktura od referentne medijalne linije. Gornji dio skeleta lica, uključujući i prednju kranijalnu bazu, često se koristi za konstruiranje horizontalnih referentnih linija. Nakon osme godine života gornji i lateralni rubovi orbite stabilna su referentna mjesta, a kao stabilna mjesta rabe se i lateralni dijelovi zigomatiko-frontalne suture i središte zigomatičnog luka (19). Stellenbosch-analiza je jednostavan postupak za procjenu asimetrije na PA kefalogramu. Dobila je ime po južnoafričkom sveučilištu na kojem je razvijena, a bazira se na dva trokuta – maksilarnom i mandibularnom (20).

Točke i linije u analizi simetrije na PA kefalogramu

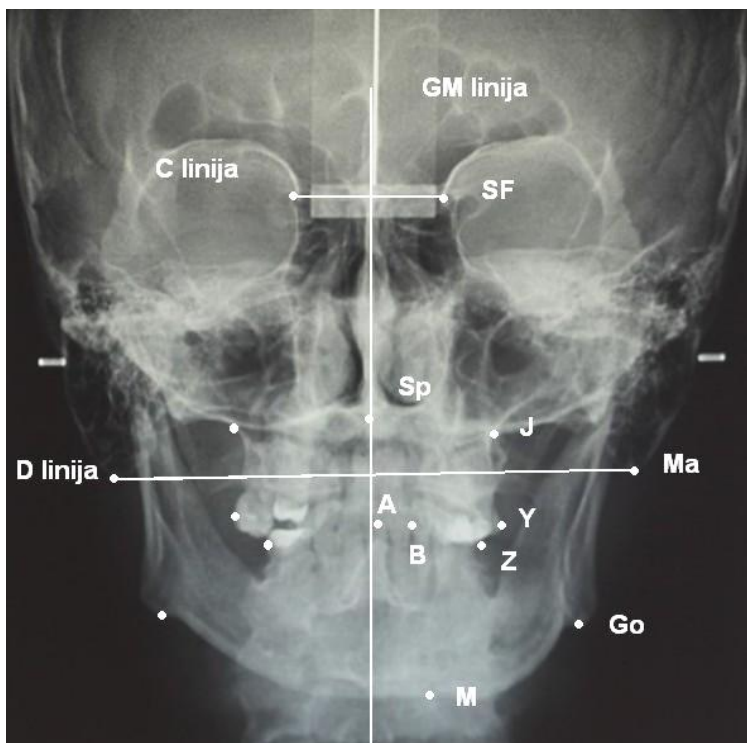
Kratica	Naziv
SF	Točka u kojoj malo krilo sfenoidne kosti presijeca medijalni rub orbite
Sp	Spina nasalis anterior
J	Jugulare – najviša i najmedijalnija točka molarnog ruba maksile na sjecištu tubera maksile i zigomatičnog luka
Ma	Mastoidale – najniža točka na mastoidnom nastavku temporalne kosti
A	Kontaktna točka između maksilarnih središnjih sjekutića
B	Kontaktna točka između mandibularnih središnjih sjekutića
Y	Najlateralnija točka kruna prvih maksilarnih molara
Z	Najlateralnija točka kruna prvih mandibularnih molara
Go	Gonion - Najniža i najposteriornija točka na angulusu mandibule
M	Menton – najniža točka brade
C linija	Spojnicica kroz obje točke SF
D linija	Spojnicica kroz obje točke Ma
I linija	Spojnicica dviju jugularnih točaka (J)
H linija	Spojnicica GM-C i jugularne točke svake strane
S linija	Spojnicica dvaju goniona (Go)
P linija	Spojnicica GM-C i goniona svake strane
OC	Okluzalna linija – spaja kontaktne točke gornjih i donjih prvih molara lijeve i desne strane
GM	Geometrijska aksijalna osovina – izračuna se dijeljenjem duljine C linije na pola i D linije na pola te spajanjem tih dviju točki
GM-C	Sjecište GM i C linije
YR i YL	Udaljenost baze maksile (I linija) od okluzalne linije (OC) na liniji koja je okomica na okluzalnu liniju kroz najlateralniju točku prvog maksilarnog molara
ZR i ZL	Udaljenost baze mandibule (S linija) od okluzalne linije (OC) na liniji koja je okomica na okluzalnu liniju kroz najlateralniju točku prvog maksilarnog molara

Mjeri se udaljenost neparnih točki Sp, A, B i M od geometrijske aksijalne osovine (GM). Maksilarni trokut konstruira se povezivanjem točke GM-C s objema J točkama. Krakovi trokuta nazivaju se HL i HR linija, a baza trokuta (I) je GM linijom podijeljena na lijevu i desnu stranu (IL i IR).

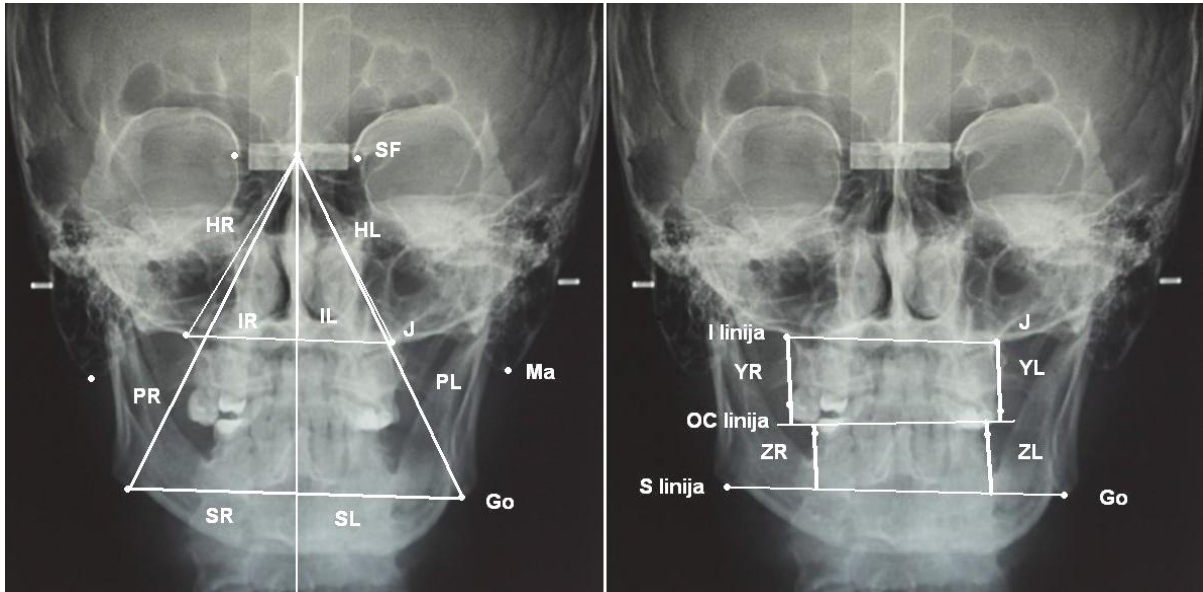
Mandibularni trokut konstruira se spajanjem točke GM-C s objema točkama Go. Krakovi trokuta nazivaju se PL i PR linija, a baza trokuta (S) je GM linijom podijeljena na lijevu i desnu stranu (SL i SR).

Za procjenu međučeljusnog odnosa, tj. sveze između maksilarnog i mandibularnog trokuta, povlači se okomica na okluzalnu liniju iz najlateralnijih točaka prvih molara maksile (Y) i mandibule (Z) lijeve i desne strane te linija produži iz Y do baze maksile (I linije) i iz Z do baze mandibule (S linije). Time se dobiju nove linije YR, ZR, YL i ZL, čija dužina predstavlja udaljenost od okluzalne ravnine do baza čeljusti lijeve i desne strane. Dijeljenjem omjera udaljenosti maksilarne i mandibularne baze desne strane (YR/ZR) s omjerom lijeve strane (YL/ZL), dobiva se podatak o međučeljusnom odnosu skeletnih baza (YR/ZR:YL/ZL).

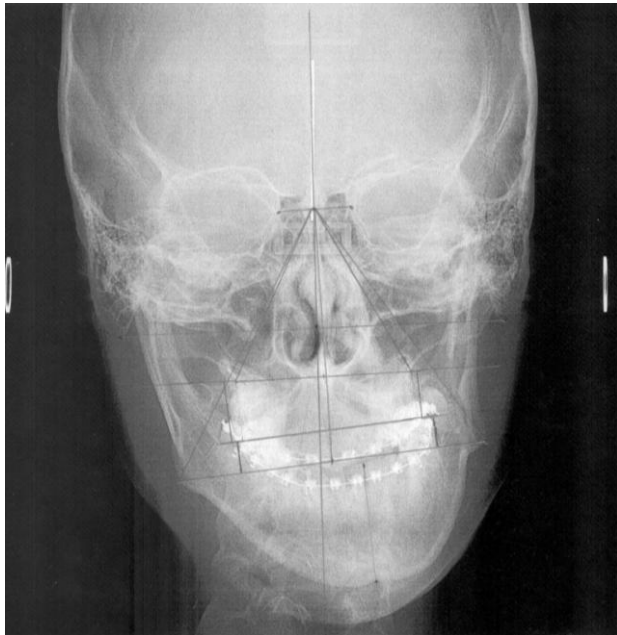
	Parametar	Nalaz		Razlika i smjer
	Devijacija neparnih točki			
1	Devijacija baze nosa Sp:GM			
2	Devijacija sredine gornjeg zubnog luka A:GM			
3	Devijacija sredine donjeg zubnog luka B:GM			
4	Devijacija brade M:GM			
	Maksilarni trokut – devijacija parnih točki	R	L	
5	Krakovi maksilarnog trokuta HR i HL			
6	Dijelovi baze maksilarnog trokuta IR i IL			
	Mandibularni trokut – devijacija parnih točki	R	L	
7	Krakovi maksilarnog trokuta PR i PL			
8	Dijelovi baze mandibularnog trokuta SR i SL			
	Međučeljusni odnos			
9	Omjer udaljenosti baza maksile i mandibule prema okluzalnoj ravnini YR/ZR:YL/ZL			



Slika 319. Referentne točke na PA kefalogramu



Slike 320 i 321. Mjerenja na PA kefalogramu



	Parametar	Nalaz (mm)		Razlika i smijer
	Devijacija neparnih točki			
1	<i>Devijacija baze nosa Sp:GM</i>	2		Pomak L
2	<i>Devijacija sredinje gornjeg zubnog luka A:GM</i>	3,5		Pomak L
3	<i>Devijacija sredinje donjeg zubnog luka B:GM</i>	13,5		Pomak L
4	<i>Devijacija brade M:GM</i>	17		Pomak L
	Maksilarni trokut – devijacija parnih točki	R	L	
5	<i>Krakovi maksilarnog trokuta HR i HL</i>	60,5	60	0,5mm duži D
6	<i>Dijelovi baze maksilarnog trokuta IR i IL</i>	26	30	4mm duži L
	Mandibularni trokut – devijacija parnih točki	R	L	
7	<i>Krakovi maksilarnog trokuta PR i PL</i>	96,5	61,5	5mm duži D
8	<i>Dijelovi baze mandibularnog trokuta SR i SL</i>	45	53	8mm duži L
	Međučeljusni odnos			
9	<i>Omjer udaljenosti baza maksile i mandibule prema okluzalnoj ravnini YR/ZR:YL/ZL</i>	1,3		Viša D
<p>Dg. Skeletna frontalna asimetrija s laterorotacijom maksile, mandibule i okluzalne ravnine u lijevo Jače izražena mandibularna nego maksilarna asimetrija</p>				

Slika 322. Analiza PA kefalograma

Literatura:

1. Habets LL, Bezuur JN, Naeiji M, Hansson TL. The Orthopantomogram, an aid in diagnosis of temporomandibular joint problems. II. The vertical symmetry. J Oral Rehabil. 1988;15:465-71.
2. Nolla CM. The development of the permanent teeth. J Dent Child. 1960;27:254-66.
3. Demirjian A, Goldstein H, Tanner JM. A new system of dental age assessment. Hum Biol. 1973;45:211-27.

4. Demirjian A. Dentition, chapter in human growth. In: Falkner F, Tanner J, ed. *Developmental growth*. London: Bailliere; 1978.
5. Moorrees CF, Fanning EA, Hunt EE Jr. Age variation of formation stages for ten permanent teeth. *J Dent Res*. 1963;42:1490-502.
6. Baccetti T, Franchi L, McNamara JA Jr. An improved version of the cervical vertebral maturation (CVM) method for the assessment of mandibular growth. *Angle Orthod*. 2002;72:316-23.
7. Jaqueira LM, Armond MC, Pereira LJ, Alcântara CE, Marques LS. Determining skeletal maturation stage using cervical vertebrae: evaluation of three diagnostic methods. *Braz Oral Res*. 2010;24:433-7.
8. Greulich WW, Pyle SI. *Radiographic atlas of skeletal development of hand and wrist*. 2nd edn. Stanford: Stanford University Press; 1959.
9. Björk A, Helm S. Prediction of the age of maximum puberal growth in body height. *Angle Orthod*. 1967;37:134-43.
10. Grave KC, Brown T. Skeletal ossification and the adolescent growth spurt. *Am J Orthod*. 1976;69:611-9.
11. Flores-Mir C, Nebbe B, Major PW. Use of skeletal maturation based on hand-wrist radiographic analysis as a predictor of facial growth: a systematic review. *Angle Orthod*. 2004;74:118-24.
12. Athanasiou AE. *Orthodontic cephalometry*. London: Mosby-Wolfe; 1995.
13. Muretic Z, Lapter-Varga M. New parameters for roentgencephalometric analysis Zagreb 82 MOD. *Acta Stomatol Croat*. 2004;38:163-79.
14. Jacobson A, Jacobson RL. *Radiographic cephalometry: From basics to 3-d imaging*. 2nd ed. Chicago: Quintessence Publishing; 2006.
15. Del Santo M Jr. Influence of occlusal plane inclination on ANB and Wits assessments of anteroposterior jaw relationships. *Am J Orthod Dentofacial Orthop*. 2006;129:641-8.
16. Jacobson A. The "Wits" appraisal of jaw disharmony. *Am J Orthod*. 1975;67:125-38.
17. Rakosi T. *An atlas and manual of cephalometric radiography*. London: Wolfe Publishing; 1982.
18. Ellis E 3rd, McNamara JA Jr. Cephalometric evaluation of incisor position. *Angle Orthod*. 1986;56:324-44.
19. Trpkova B, Prasad NG, Lam EWN, Raboud D, Glover KE, Major PW. Assessment of facial asymmetries from posteroanterior cephalograms: Validity of reference lines. *Am J Orthod Dentofacial Orthop*. 2003;123:512-20.
20. Butow KW, van der Walt PJ. The „Stellenbosch“ triangle analysis of the postero-anterior and basilar cephalograms. *J Dent Assoc S Afr*. 1981;36:461-7.


12. GNATOMETRIJA

Gnatometrijska analiza u ortodontiji uključuje kvalitativne i kvantitativne analize studijskih modela. Analitički instrumentarij uključuje pomičnu mjerku, šestar, trodimenzionalni šestar po Korkhausu, ortometar, ortokriž i mjerilo po Schmuthu.

Pomična mjerka i šestar služe za linearna mjerenja promjera zubi i raspoloživog prostora za smještaj zubi. **Pomična mjerka** omogućuje preciznija mjerenja i može biti digitalna ili analogna. **Šestar** ima dva šiljka preko kojih je, kada se ne koristi, navučen metalni poklopac na čijoj je vanjskoj strani ugravirano ravnalo. Poklopac se prije mjerenja skine, pomoću šiljaka izmjeri se raspon, prenese na ravnalo poklopca te očita vrijednost. Šestar je praktičniji, ali i manje precizan od pomične mjerke.

Ortometar je plastično pomagalo koje nam služi za određivanje optimalnih vrijednosti širine i dužine zubnih lukova, temeljem izmjerene gornje sume inciziva u analizama po Pontu i Korkhausu.

Trodimenzionalni šestar po Korkhausu (s oprugom i navojima) omogućava mjerenja u transverzali, sagitali i vertikali. Za transverzalna mjerenja širine zubnih lukova rabe se krakovi šestara. Opruga nastoji širiti krakove, a vijkom ih namještamo do raspona koji nalazimo na modelima te na poprečnoj mjernoj skali očitavamo vrijednost. Za sagitalna mjerenja dužine zubnoga luka krakove je potrebno fiksirati u definirane točke na modelu te prednji jezičak pomicati dok ne obuhvatimo incizalni brid sjekutića. Na pripadajućoj sagitalnoj skali očitava se vrijednost. Za vertikalna mjerenja dubine nepca krakove je potrebno fiksirati u mezibukalne fisure prvih trajnih molara, a vertikalni nastavak spustiti do nepca te sa skale koja je ugravirana na taj nastavak, očitati izmjerenu vrijednost.



Slika 323. Gnatometrijski instrumentarij

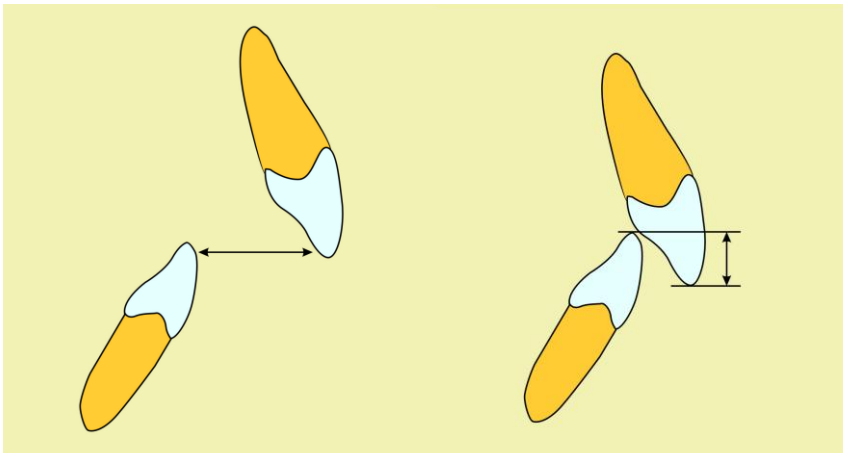
Ortokriž i mjerilo po Schmuthu jesu prozirne pleksiglasne pločice s milimetarskim razdjelom, a rabe se za procjenu simetrija i asimetrija zubi i zubnih lukova u transverzali i sagitali. **Ortokriž** je okrugla pločica radijusa 3.6 cm i debljine 1 mm, a može imati centimetersku ili milimetarsku podjelu. **Schmuthova pločica** dimenzija je 6x6 cm, a

debljine 1 cm - kako bi se spriječio fenomen paralakse, odnosno prividni pomak položaja zuba ukoliko se pomakne smjer promatranja. Na jednoj strani ima centimetarsku podjelu označenu crvenim linijama, a na drugoj milimetarsku, s podjelom na 2 mm, označenu crnim linijama. Pri mjerenju milimetarsku skalu okrenemo prema zubima, a centimetarsku prema gore.

ANALIZA OKLUZIJE

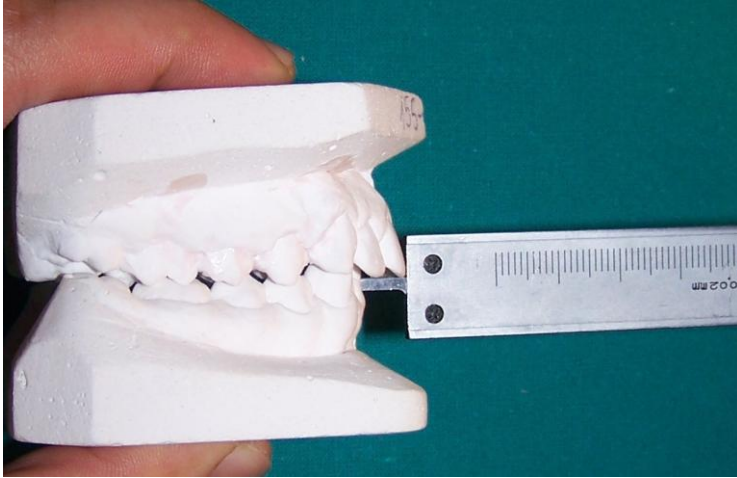
Analiza okluzije registrirane u maksimalnoj interkuspidaciji na studijskim modelima provodi se u tri ravnine – transverzalnoj, sagitalnoj i vertikalnoj.

Transverzalno, u fronti se analizira podudaranje sredina gornjeg i donjeg zubnog luka te bilježi iznos i smjer odstupanja. Razlozi nepodudaranja mogu biti hiperdoncija, hipodoncija, prerani gubitak zuba, zbijenost, prisilni zagriz ili prava skeletna asimetrija. U lateralnom segmentu promatra se nadsvođuju li bukalne kvržice gornjih zubi donje, ili postojanje križnog ili škarastog zagrizu. Kod križnog zagrizu gornji su zubi palatinalno nagnuti, a donji bukalno te obuhvaćaju gornje zube, no postoji tuberkulo-fisurni kontakt. Odnos kvržice na kvržicu također se smatra križnim zagrizom. Kod škarastog zagrizu zubi se međusobno mimoilaze poput krakova škara, bez tuberkulo-fisurnog kontakta. Dva su oblika škarastog zagrizu – bukalni i oralni. Kod bukalnog škarastog zagrizu (ili bukalne nonokluzije) gornji su zubi previše nagnuti bukalno, a donji lingvalno te se u zagrizu mimoilaze ostvarujući kontakt palatinalne kvržice gornjeg s bukalnom kvržicom donjeg zuba. Kod oralnog škarastog zagrizu gornji su zubi nagnuti oralno, a donji bukalno, kontaktirajući bukalnom kvržicom gornjeg s lingvalnom kvržicom donjeg zuba. Potrebno je zabilježiti je li križni/škarasti zagriz jednostran ili obostran te na kojim je zubima prisutan. Kod križnog/škarastog zagrizu dolazi do neusklađenosti razvoja gornjeg i donjeg zubnog luka, nepravilnog smjera nicanja zubi ili prisilnog zagrizu.

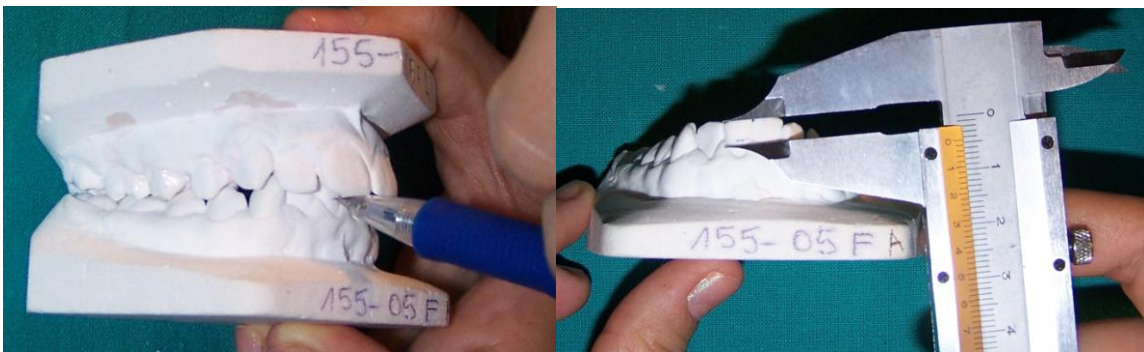

Slika 324. Pregriz (*overjet*, OJ) i prijeklop (*overbite*, OB) inciziva

Sagitalna analiza uključuje mjerenje pregriza (*overjet*, OJ), koje se provodi mjerenjem udaljenosti između labijalne plohe najretrudiranijeg donjeg inciziva i incizalnog brida protrudiranijeg gornjeg inciziva, pomoću jezičca na stražnjem dijelu pomične mjerke. Normalan je pregriz 2-3 mm, povećan upućuje na klasu II/1, a bridni ili negativan na klasu III. Ukoliko postoji obrnuti pregriz, bilježi se na kojim se zubima nalazi. Obrnuti pregriz odnosi se na sjekutiće i očnjake, dok se na premolarima i molarima govori o križnom zagrizu.



Slika 325. Mjerenje pregriza sjekutića pomičnom mjerkom

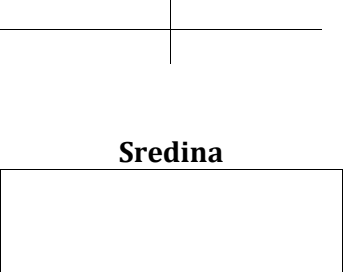


Slika 326 i 327. Mjerenje prijeklopa sjekutića pomičnom mjerkom

U lateralnom segmentu gleda se okluzija na trajnim očnjacima i prvim trajnim molarima i bilježi klasa po Angleu. Klasa I (neutrookluzija ili normokluzija) podrazumijeva odnos kod kojeg meziobukalna kvržica gornjeg prvog trajnog molara okludira između meziobukalne i mediobukalne kvržice donjeg prvog molara, a vrh gornjeg očnjaka između prvog trajnog premolara i očnjaka. Pomak od tog odnosa izražavamo u širini premolara i definiramo smjer. Pola je širine premolara odnos kvržice na kvržicu, a puna je širina premolara kada je kvržica u fisuri. Kod klase II donji molar i očnjak pomaknuti su distalnije - za pola ili cijelu širinu premolara, zbog čega to stanje nazivamo distookluzija, a kod klase III pomaknuti su mezijalnije pa to nazivamo meziokluzija. Singularni antagonizam bilježi se kao klasa II. U mliječnoj denticiji klasu određujemo po mliječnom očnjaku. Angle je smatrao da je položaj prvog gornjeg trajnog molara stabilan pa u odnosu na njega promatra odnos antagonista. No, kako zbog djelovanja okolišnih čimbenika poput aproksimalnog karijesa i preranog gubitka mliječnih zubi može doći do pomaka molara i očnjaka, potrebno je procijeniti i zabilježiti rekonstrukciju klase, odnosno procijeniti gdje bi se očnjaci i prvi molari nalazili da nije došlo do njihovog pomaka. Indikativno je raditi rekonstrukciju klase kod nepodudaranja klasa na lijevoj i desnoj strani, prisutne sekundarne zbijenosti karakterizirane labijalnim distopičnim položajem gornjih očnjaka te lingvalnim položajem donjih drugih premolara ili impakcijom navedenih zubi. U mliječnoj denticiji gleda se i odnos distalnih ploha drugih mliječnih molara. Optimalan je odnos kod kojega su distalne plohe gornjih i donjih zubi u ekvidistalnoj ravnini. Kod mezijalne stepenice donji drugi mliječni molar pomaknut je

prema naprijed i ravnina je prelomljena mezijalno. Takav nalaz može upućivati na klasu III u trajnoj denticiji. Kod distalne stepenice donji drugi molar pomaknut je prema natrag i ravnina je prelomljena distalno, što može značiti klasu II u trajnoj denticiji.

U vertikali se mjeri prijeklop inciziva (*overbite*, OB), koji normalno iznosi 2-3 mm. Modeli se u okluzijskom kontaktu polože okomito na stol, poravnati na stražnoj strani postolja, a grafitnom se olovkom na donjim sjekutićima označi do kojeg nivoa ih preklapaju gornji sjekutići. Modeli se razdvoje te se krakovima prednjeg dijela pomične mjerke izmjeri udaljenost od markacije do incizalnog brida donjeg sjekutića i iznos upiše u karton pacijenta. Kod povećanog prijeklopa govorimo o dubokom zagrizu, kod smanjenog o plitkom, a kod negativnog o otvorenom. Kod dubokog zagrizu potrebno je još zabilježiti traumatizira li pacijent donjim incizivima nepce, odnosno gornjima vestibularnu gingivu donje fronte.

TRANSVERZALA	SAGITALA	VERTIKALA												
<p>križni/škarasti</p>  <p>Sredina</p>	<p>pregriz (OJ) _____ mm</p> <p>Angle klasa nalaz rekonstr.</p> <table border="1"> <tr> <td>D6</td> <td></td> <td></td> </tr> <tr> <td>D3</td> <td></td> <td></td> </tr> <tr> <td>L6</td> <td></td> <td></td> </tr> <tr> <td>L3</td> <td></td> <td></td> </tr> </table> <p>Obrnuti pregriz _____</p>	D6			D3			L6			L3			<p>prijeklop (OB) ____ mm</p> <p>trauma gingive/nepca O prisutna O odsutna</p>
D6														
D3														
L6														
L3														

Slika 328. Obrazac za analizu okluzije

ANALIZA ZUBNOG LUKA

Analiza zubnog luka izvodi se na studijskim modelima, a obuhvaća mjerenje dento-dentalne i dento-alveolarne diskrepancije, oblika, dimenzija i simetrija zubnih lukova te visine nepca.

Dento-dentalna diskrepancija (DDD) po Boltonu

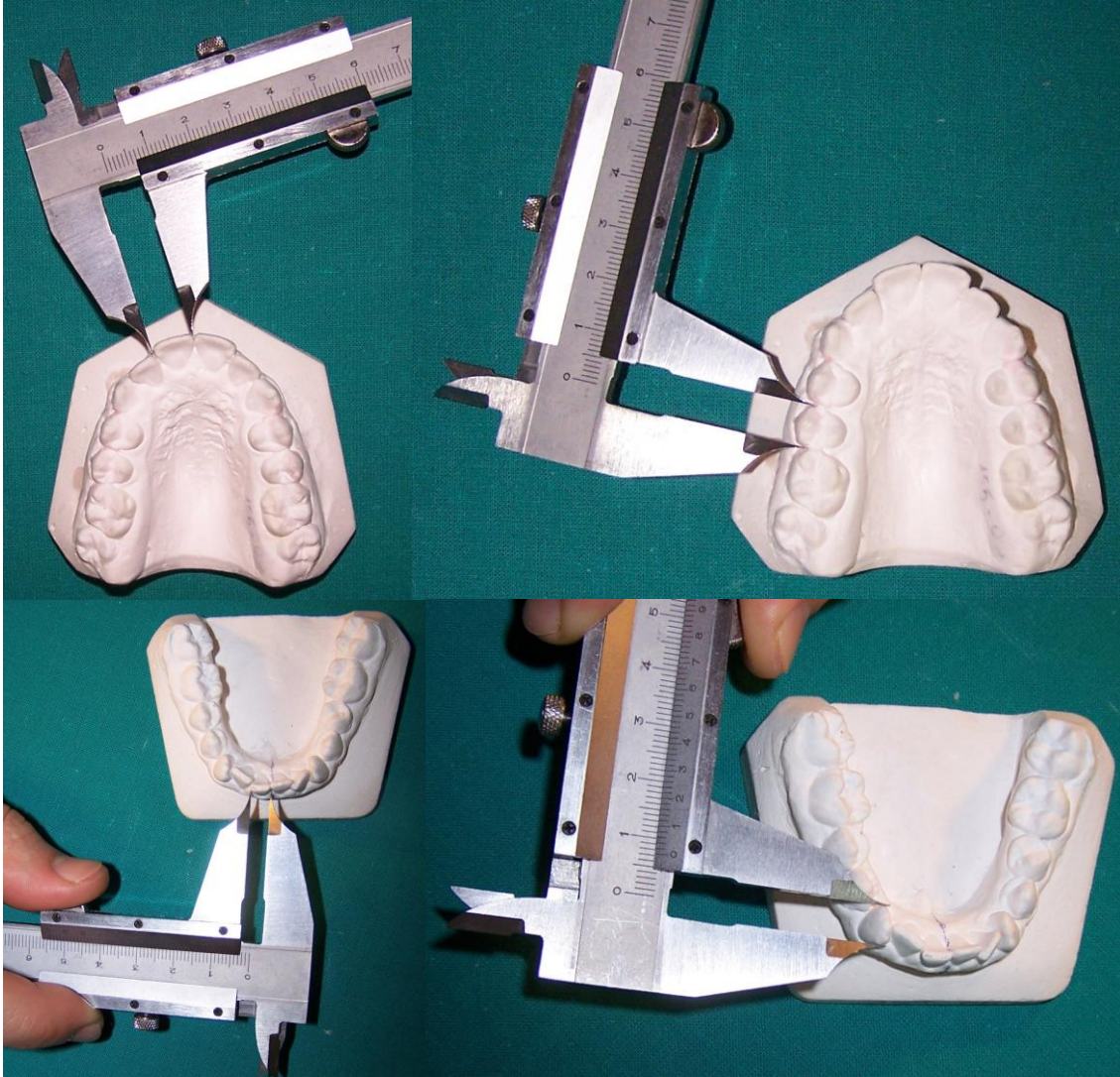
Jedan od osnovnih zadataka ortodonta pri zbrinjavanju pacijenta jest ispravljanje nepravilnog položaja zubi. Pritom se zubi dovode u pravilno formirani zubni luk gornje ili donje čeljusti. No, kako bi terapija doista bila adekvatno završena, zubni se lukovi moraju međusobno uskladiti. Usklađivanje bez dodatnih zahvata na zubima, u pravilu, moguće je u slučajevima kada nema skeletnih diskrepancija, a zubna masa gornje odgovara zubnoj masi donje čeljusti.

Boltonova analiza je odontometrijska metoda procjene usklađenosti zubnih masa gornje i donje čeljusti u trajnoj denticiji. Pomičnom mjerkom izmjere se mezio-distalni promjeri svakog trajnog zuba gornje i donje čeljusti, izuzev drugih i trećih kutnjaka, te se upišu u ortodontski karton.

Iz tih podataka može se izračunati prednji omjer suma širina donjih i gornjih zubi interkaninog sektora – središnjih i postraničnih sjekutića te očnjaka („mali Bolton“) i

ukupni omjer suma širina sjekutića, očajnika, pretkutnjaka i prvih kutnjaka donje i gornje čeljusti („veliki Bolton“), prema formulama:

$\text{PREDNJI OMJER} = \frac{\Sigma 6 \text{ prednjih zubi mandibule}}{\Sigma 6 \text{ prednjih zubi maksile}} \times 100$ $\text{UKUPNI OMJER} = \frac{\Sigma 12 \text{ zubi mandibule}}{\Sigma 12 \text{ zubi maksile}} \times 100.$



Slike 329 – 332. Mjerenje mezio-distalnih promjera maksilarnih i mandibularnih zubi

Prosječna vrijednost ukupnog omjera od 91.3% ukazuje na usklađenost zubnih masa gornje i donje čeljusti i omogućuje postizanje idealnog incizalnog prijeklopa, pregriza i pravilne okluzije. Kako Bolton u izračun stavlja donje prema gornjim zubima, dobivena vrijednost veća od 91.3% upućuje na neusklađenost nastalu zbog relativno širih zubi donje čeljusti u odnosu na gornje, ili relativno užih zubi gornje čeljusti u odnosu na donje. Kada je dobivena vrijednost manja od spomenute, radi se o neusklađenosti zbog preširokih zubi u maksili ili preuskih u mandibuli.

Prosječna vrijednost prednjeg omjera iznosi 77.2%, a interpretacija se odnosi na podudarnost zubnih masa prednjih zubi. Smatra se da je i kod ukupnog i prednjeg Boltona odstupanje od prosjeka za ± 2 standardne devijacije klinički značajno. Stoga bi prednji Bolton trebao biti 77.2 ± 1.6 %, odnosno u rasponu 75.6-78.8, a ukupni Bolton 91.3 ± 1.9 %, odnosno u rasponu 89.4-93.2.

Veličina Boltonovog omjera govori nam samo postoji li diskrepancija i u kojem dijelu zubnog luka, no ne govori nam koliki je iznos diskrepancije u milimetrima. Za to nam mogu poslužiti sljedeće formule:

Gornja diskrepancija= gornja suma – (donja suma/77.2 ili 91.3 x 100)
Donja diskrepancija=donja suma – (77.2 ili 91.3/100)

Negativna vrijednost upućuje na nedostatak, a pozitivna na višak zubne mase. Ukupni omjer izračunavamo kada su prisutni svi trajni zubi - od prvog kutnjaka jedne, do prvog kutnjaka druge strane obiju čeljusti. No, to ne znači da kod takvih pacijenata ne treba izmjeriti i prednji omjer. Ukoliko ukupni omjer odstupa od idealnih vrijednosti, potrebno je odrediti gdje se problem nalazi. Ukoliko pritom odstupa i prednji omjer - to upućuje na neusklađenost zubne mase frontalnih zubi, a ukoliko je prednji omjer unutar zadanih vrijednosti, a odstupa ukupni omjer - problem se nalazi u lateralnom segmentu. Tako se i terapijski postupci provode na onom mjestu unutar zubnog luka gdje je to potrebno.

Osnovne indikacije za Boltonovu analizu jesu nepodudaranje klasa na molarima i očnjacima, prisutnost klase I uz zbijenost ili rastresitost jednog zubnog luka te poremećaj prijeklopa i pregriza, mikrodoncija ili makrodoncija te promjene meziodistalnih širina zubi zbog karijesa. Na dento-dentalni nesrazmjer kod povećanih zubi maksile, intraoralno, upućuje povećan incizalni prijeklop i pregriz, zbijenost u gornjoj čeljusti, rastresitost u donjoj čeljusti, oralni nagib gornjih i labijalni nagib donjih inciziva. Kod relativno većih mandibularnih zubi intraoralno nalazimo smanjen prijeklop i pregriz, zbijenost u maksili i rastresitost u mandibuli te labijalni nagib gornjih i lingvalni nagib donjih inciziva. Procjenjuje se da 20-30% populacije ima značajno poremećen prednji omjer, a 5-14% ukupni omjer (1).

Terapijski pristup dento-dentalnom nesrazmjeru uključuje: smanjenje suvišne zubne mase selektivnim aproksimalnim ubrušavanjem zubi ili ekstrakcijama (najčešće jednog donjeg središnjeg sjekutića kod izrazito povećanog prednjeg omjera). Također uključuje povećanje meziodistalne širine zubi kompozitom, izradom krunica ili ljuski te povećanjem mezio-distalnog nagiba zubi - kontroliranim ortodontskim naginganjem zubi fiksnom *edgewise*-napravom. Najčešći je nalaz povećanog prednjeg omjera kod mikrodončnih postraničnih maksilarnih sjekutića, pri čemu je terapijski potrebno povećati njihovu širinu nekim konzervativnim ili protetskim postupkom i materijalom. Razlog povećanog ukupnog omjera, uz normalan prednji omjer, najčešće je molarizacija premolara.

mm												
ZUB	16	15	14	13	12	11	21	22	23	24	25	26
	46	45	44	43	42	41	31	32	33	34	35	36
mm												

Prednji („mali“) [77.2 ± 1.6 (75.6-78.8) %]

$$= \frac{\sum D6}{\sum G6} \times 100 = \boxed{}$$

Ukupni („veliki“) [91.3 ± 1.9 (89.4-93.2) %]

$$= \frac{\sum D12}{\sum G12} \times 100 = \boxed{}$$

Slika 333. Obrazac za Boltonovu analizu

ANALIZA OBLIKA ZUBNIH LUKOVA

Analiza oblika zubnih lukova provodi se opisivanjem zubnih lukova, a oni mogu biti: široki - izgledaju poput slova U, uski - izgledaju poput slova V, te omega - nalikuju tom grčkom slovu ili antičkom glazbenom instrumentu liri. Širok maksilarni luk često je karakteristika malokluzija klase II/2, uski je karakterističan za klasu II/1, a omega za sekundarne zbijenosti s palatinalnom distopijom drugih premolara.

Potrebno je procijeniti i izgled Speeove krivulje, koja može biti ravna i naglašena (često u mandibuli kod klase II/1), odnosno kontra Spee (u maksili kod klase II/2). Procjenu Speeove krivulje radimo tako da na okluzijske plohe sadrenih modela u sagitalnom smjeru postavimo ravnalo ili da modele okrenemo naopako, tako da okluzijskim ploham dodiruju stol. Gleda se udaljenost vrhova kruna zubi prema ravnini koju čini tako postavljeno ravnalo ili površina stola.

Kako bi se u vertikalnoj ravnini analizirala pozicija zubi, potrebno je odrediti ravninu prema kojoj se možemo ravnati. Zamišljena ravnina u ovom je slučaju okluzijska ravnina. Ukoliko zubi previše izniknu (preko razine okluzijske ravnine), govorimo o njihovoj suprapoziciji. Ukoliko, pak, ne izniknu dovoljno i ne dosegnu okluzijsku ravninu, govorimo o njihovoj infrapoziciji.

Prilikom analize oblika zubnih lukova mjere se širine i dužine lukova na referentnim točkama, njihova transverzalna i sagitalna simetrija te dubina nepca.

ŠIRINA ZUBNIH LUKOVA

U transverzalnoj analizi zubnih lukova određuju se prednja gornja širina, stražnja gornja širina, prednja donja širina i stražnja donja širina. Dokazana je povezanost između meziodistalne širine zubi i širina zubnih lukova. Standardne vrijednosti premolarne i molarne regije ovise o meziodistalnim širinama gornjih inciziva, što se označava odgovarajućim indeksnim vrijednostima koje su na temelju svojih istraživanja definirali Pont, Linder i Harth (2). No, manjkavost određivanja transverzalnih dimenzija zubnih lukova prema meziodistalnim širinama prednjih zubi, leži u tome da se mjerne točke pomiču zajedno s pomicanjem zubi, pa treba biti oprezan u slučajevima hipodoncije i mezijalizacije zubi lateralnog segmenta.

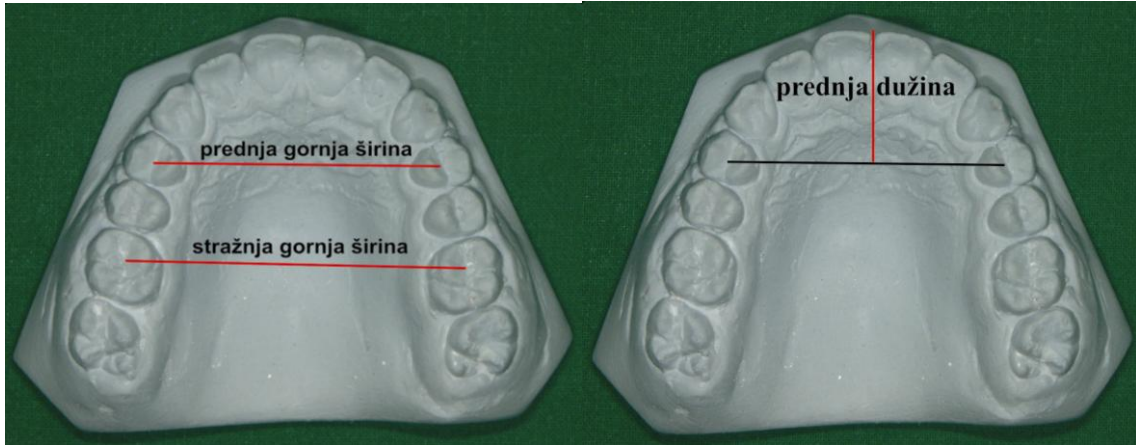
Kada, pak, postoji problem u određivanju gornje sume inciziva (GSI) (zbroy meziodistalnih širina gornjih prednjih zubi na najširem mjestu kliničke krune), bilo da se radi o mikrodonciji ili hipodonciji, možemo je izračunati Tonnovom formulom koristeći donju sumu inciziva (DSI):

$$\text{TONNOVA FORMULA: } \text{GSI} = \text{DSI} \times 4/3 + 0.5$$

Referentne točke za određivanje širina maksilarnog i mandibularnog zubnog luka definirane su tako da u anatomske idealnoj okluziji odgovaraju jedne drugima. Na taj bi način u navedenim uvjetima prednja gornja širina odgovarala prednjoj donjoj širini, a stražnja gornja širina odgovarala bi stražnjoj donjoj.

Kao referentnu točku za određivanje prednje širine na maksili koristimo najdublju točku transverzalne fisure prvih pretkutnjaka, a za stražnju širinu koristimo točku sjecišta transverzalne fisure s bukalnom fisurom prvog trajnog kutnjaka. Na mandibuli - za prednju širinu rabimo vestibularne kontaktne točke između prvog i drugog pretkutnjaka, a za stražnju vrh mediobukalne kvržice prvog donjeg trajnog kutnjaka.

Ukoliko se radi o mješovitoj denticiji, mjerenje prednje širine vrši se u distalnoj fisuri na prvom mlječnom kutnjaku maksile i vrhu distobukalne kvržice prvog mandibularnog mlječnog kutnjaka, dok se stražnja širina mjeri isključivo na prvom trajnom kutnjaku. Prednja širina zubnog luka definirana je kao udaljenost između prednjih referentnih točaka, a stražnja kao udaljenost referentnih točaka na kutnjacima (3).



Slika 334. Prednja i stražnja gornja širina

Slika 335. Prednja dužina zubnog luka

Nakon što se izmjere vrijednosti prednjih i stražnjih širina zubnih lukova, potrebno ih je usporediti s referentnim vrijednostima u tablicama. Budući da su te vrijednosti individualne, a ovise o GSI, mogu se izračunati prema sljedećim formulama:

Pontov indeks:

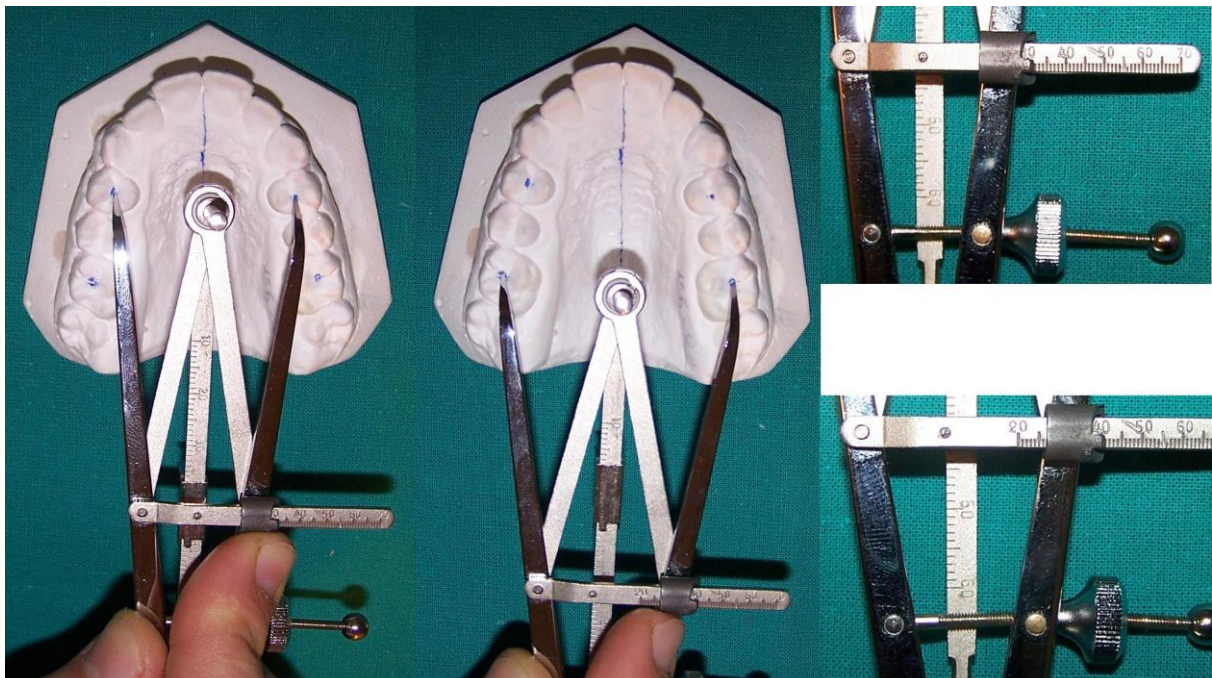
$$4:4 = \text{GSI} \times 100 / 80$$

$$6:6 = \text{GSI} \times 100 / 64$$

Harthov indeks:

$$4:4 = \text{GSI} \times 100 / 85$$

$$6:6 = \text{GSI} \times 100 / 65$$



Slike 336 – 339. Mjerenje prednje i stražnje gornje širine

Svojedobno su se Pontove vrijednosti favorizirale u svakodnevnoj dijagnostici, a danas se upotrebljavaju kod izrazitih brahikefala, dok se Harthove mjere upotrebljavaju u slučajevima kada se radi o dolihokefalima. Lapter je 1979. u prilogu udžbenika dao srednje vrijednosti koje se mogu koristiti kao orijentacijske vrijednosti za procjenu transverzalne razvijenosti zubnih lukova. Razlika između standardnih vrijednosti očitanih iz tablica i stvarnih vrijednosti ukazuje na devijaciju u transverzalnom razvoju.

U tablici su, međutim, također navedene vrijednosti i nekih drugih autora, a njihova međusobna razlika može se objasniti time što su autori do rezultata došli mjerenjem na različitoj vrsti uzorka (npr. Pont je mjerenja vršio na lubanjama južnih Francuza, a Harth i Linde na uzorku ispitanika sjeverne Njemačke).

Oblik zubnog luka ovisi o razvoju širine i dužine, koje su u omjeru 2:1. Ako se, primjerice, širina poveća za 2 mm, dužina se smanji za 1 mm.

PREDNJA DUŽINA ZUBNOG LUKA

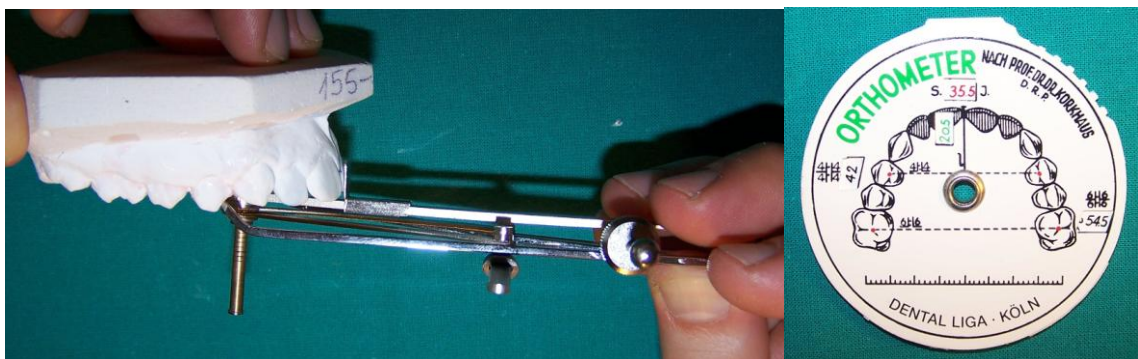Dužina zubnog luka definira se kao dužina okomice na liniju koja povezuje referentne točke prednje širine luka u mediosagitalnoj ravnini. Mjeri se od labijalne površine najanteriornije smještenog središnjeg inciziva. Mjerenje se vrši trodimenzionalnim šestarom po Korkhausu. Na taj se način određuje anteroposteriorna pozicija prednjih zubi.

Na donjem zubnom luku mjerenje se vrši na isti način. Kod normalnog postava prednjih zubi gornje i donje čeljusti, dužina zubnog luka donje čeljusti kraća je za 2 mm (toliko iznosi anteroposteriorna dimenzija bridova gornjih sjekutića). No, prednja dužina zubnog luka ne ovisi samo o poziciji sjekutića, već se ta vrijednost može promijeniti i kod migracije prekutnjaka.

Slično kao i širina lukova, uz korištenje Pontovog indeksa, i prednja dužina zubnog luka može se dovesti u korelaciju s gornjom sumom inciziva. Gruba procjena odstupanja od normalnih vrijednosti gleda se prema Korkhausovoj formuli:

$$PD = GSI \times 100/160$$

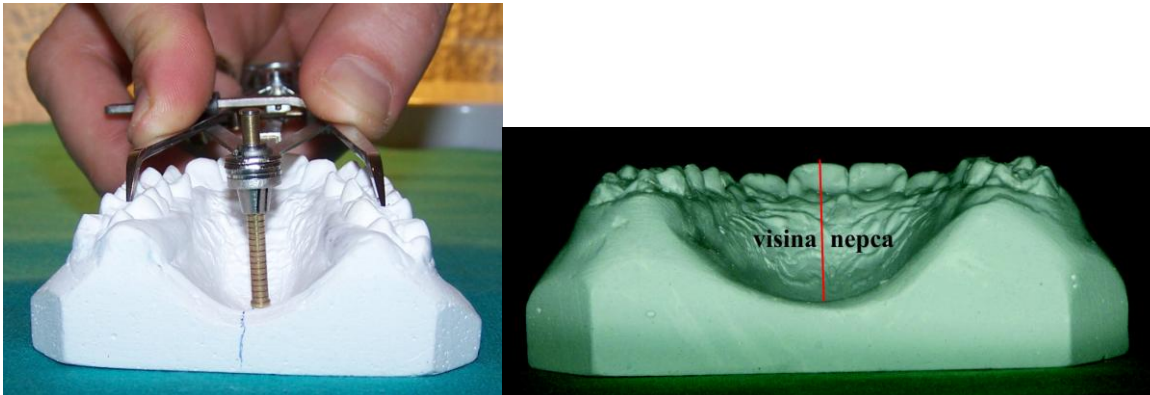
Prema tome, vrijednosti širina i dužine zubnog luka treba promatrati zajedno. Kod malokluzija klase II/1 česta je smanjena prednja širina i povećana dužina, a kod klase II/1 povećana prednja širina i smanjena dužina.



Slike 340 i 341. Mjerenje prednje gornje dužine i određivanje optimalne vrijednosti pomoću ortometra

VISINA NEPCA

U vertikalnoj analizi zubnog luka potrebno je odrediti visinu nepca. Prema Korkhausu - ona je definirana kao linija koja se s okuzijske ravnine spusti okomito na raphe medianu.



Slike 342 i 343. Određivanje visine nepca

Mjerenje se vrši šestarom po Korkhausu na način da se šiljci na krakovima šestara postave u referentne točke za mjerenje stražnje širine (točke sjecišta transverzalne fisure s bukalnom fisurom prvog trajnog kutnjaka) i pomoću vertikalnog nastavka šestara spusti se okomica na nepce. Iz navedene vrijednosti može se izračunati indeks visine nepca:

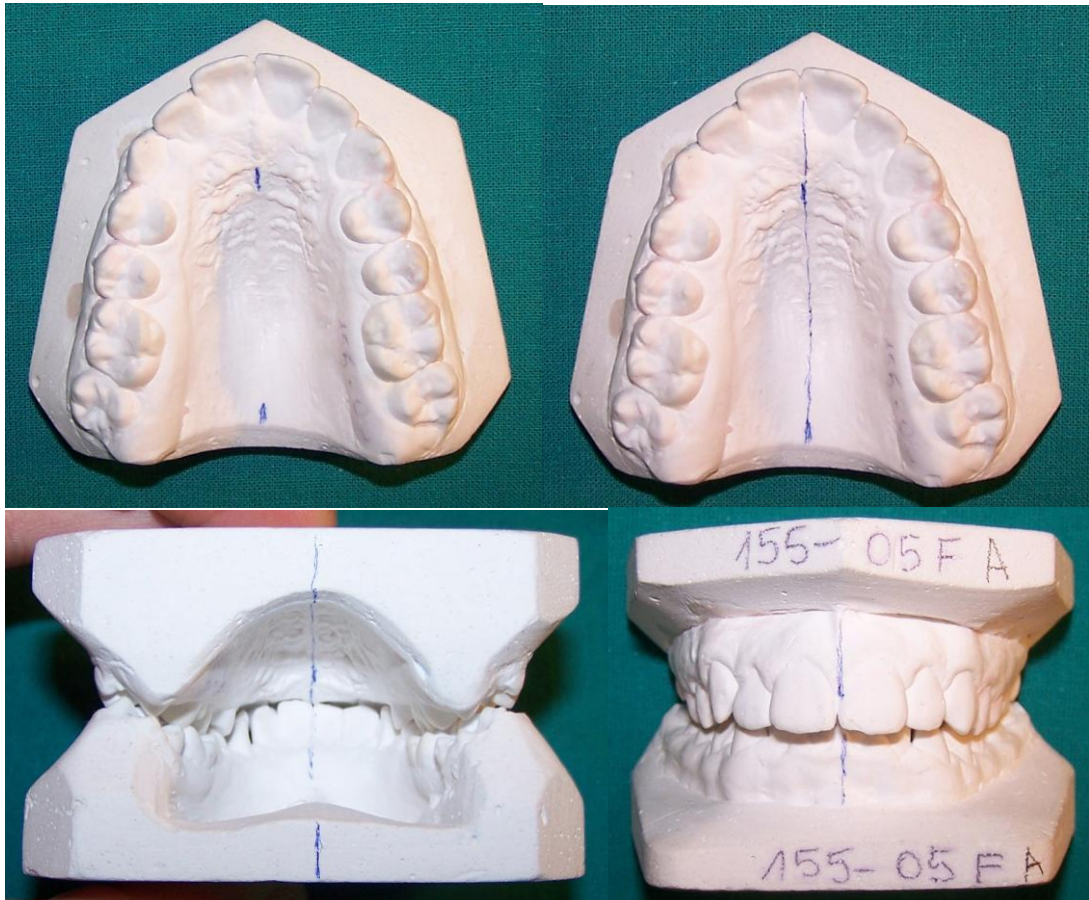
$$\text{Indeks visine nepca} = \frac{\text{visina nepca} \times 100}{\text{stražnja širina}}$$

Prosječna vrijednost indeksa iznosi 42% i povećava se s povećanjem visine nepca. Kad se definira tip nepca, ono se u odnosu na navedeni indeks opisuje kao plitko, srednje i visoko, a dobivena vrijednost može ujecati na plan terapije. Tako primjerice, ukoliko pacijent ima bilateralni križni zagriz i istovremeno visoko gotsko nepce, rješavanje anomalije može uključiti širenje gornjeg zubnog luka metodom forsiranog cijepanja nepca. Ukoliko, pak, pacijent uz isti nalaz ima plitko nepce, ekstenzivno širenje gornje čeljusti bit će kontraindicirano.

Etiološki - može se raditi o nasljednoj anomaliji, ali visoko nepce, kao obilježje apikalnog suženja alveolarnog nastavka gornje čeljusti, često se nalazi kod pacijenata koji dišu na usta i onih koji imaju neke nepogodne navike (sisanje prsta i predmeta).


ANALIZA SIMETRIJE U TRANSVERZALI

Kako bi se odredila simetrija zubnih lukova u transverzalnoj ravnini, potrebno je odrediti referentnu medijalnu liniju. Ona se u gornjoj čeljusti određuje prema stabilnim anatomskim strukturama na nepcu, a za sam je postupak potrebno locirati dvije točke – prednju i stražnju. Na prednjem dijelu nepca to je sjecište drugih ruga palatina i rafe palatine. Na stražnjem dijelu nepca to je ili središnja točka između dvije foveole palatine ili prijelaz mekog u tvrdo nepce u liniji rafe palatine (projekcija spine nazalis posterior). Spajanjem prednje i stražnje točke pomoću olovke i ravnala, na modelu ucrtavamo središnju liniju čeljusti. U donjoj čeljusti također postoje dva načina za određivanje sredine – stražnja točka dobije se prijenosom oznake s modela gornje čeljusti na donji, nakon što se postave u habitualnu okluziju, a prednja pomoću frenuluma jezika ili rengenke snimke spine mentalis u okluzalnoj projekciji.



Slike 344 – 347. Određivanje referentne središnje linije na sadrenim modelima

Nakon ucrtavanja referentne središnje linije na sadrene modele, na njih se postavi ortokriž ili Schmutova pločica tako da se središnja linija pločice poklopi sa središnjom linijom modela. Ortokriž daje preciznije mjerenje jer je baždaren na milimetar, a Schmutova pločica na svaki drugi milimetar. Promatramo i mjerimo kolika je udaljenost od medijalne linije do najoralnijeg ruba svakog pojedinog zuba te uspoređujemo simetriju zubi lijeve i desne strane. Usporedba se može raditi i samo u referentnim točkama, za prednju i stražnju širinu, pri čemu nalaz svake strane uspoređujemo s polovicom idealne vrijednosti prednje i stražnje širine očitane iz tablice za pripadajući GSI pojedinog pacijenta. Nepodudaranje širine lijeve i desne strane interpretiramo kao asimetrično transverzalno razvijen zubni luk i definiramo u kojem je segmentu. U transverzali, u fronti promatramo i podudaranje dentalne i skeletne središnje linije u svakom zubnom luku te podudaranje središnjih linija između zubnih lukova. Važno je diferencirati radi li se o dentalnom ili skeletnom pomaku sredine. Razlog dentalnog pomaka sredine često je prerani gubitak mliječnog očnjaka i nedostatak prostora za nicanje trajnog očnjaka. Klinički je važno provesti analizu transverzalne simetrije zubnih lukova kod transverzalnih malokluzija – križnog i škarastog zagriža, devijacije mandibule i nepodudaranja sredina zubnih lukova.



Slike 348 i 349. Određivanje sagitalne i trasverzalne simetrije zubnog luka pomoću Schmutove pločice i ortokriža

ANALIZA SIMETRIJE U SAGITALI

Analiza simetrije u sagitali potrebna je kako bi se odredio mezijalni pomak homolognih stražnjih zubi. Katkad postoji simetrični mezijalni pomak pa ne postoji lijevo-desna asimetrija, a realni se pomak određuje na modelima ortokrižem ili Schmutovom pločicom. Ortokriž se postavi na model tako da se središnja linija poklapa s medijalnom ravninom, a okomica na nju prolazi uz distalnu plohu prvog trajnog kutnjaka. Budući da se kutnjaci u pravilu pomiču mezijalno, kao ispravan položaj uzima se položaj distalnije postavljenog zuba. Milimetarska udaljenost distalne plohe mezijalnije položenog zuba uzima se kao vrijednost mezijalnog pomaka.

Međutim, mezijalnu migraciju zubi možemo odrediti i na temelju postojanja nekih simptoma - poput zbijenosti i gubitka prostora u zubnom luku (posebno ako se radi o zoni odupiranja), pomaka sredine zubnog luka, mezijalnog naginjanja pretkutnjaka i mezioralne rotacije prvih trajnih kutnjaka. Jesu li prvi maksilarni molari rotirani, može se provjeriti metodom po McNamari. On je definirao da bi linija koja povezuje vrhove bukodistalnih i meziopalatinalnih kvržica prvih trajnih gornjih kutnjaka, trebala sjeći vrh kvržice očnjaka kontralateralne strane.

Mezijalnu migraciju stražnjih zubi možemo odrediti i prema anatomskim strukturama. Projekcija prvih ruga palatina trebala bi prolaziti kroz krune očnjaka, a u slučaju da prolazi distalnije od njih, radi se o mezijalnoj migraciji zuba. Ukoliko okomica na rafe medijanu koja dotiče distalni rub papile incizive, prolazi distalnije od očnjaka (odnosno preko pretkutnjaka), radi se, također, o njihovoj mezijalnijoj poziciji. Ovakav način određivanja mezijalnog pomaka očnjaka može nam pomoći, uz druge dijagnostičke pokazatelje, u planiranju terapije. Mezijalni pomak stražnjih zubi upućuje na postojanje sekundarne zbijenosti zbog preranog gubitka zubne mase potporne zone, a nalaz kod kojeg postoji zbijenost u frontalnom segmentu, dok se očnjaci nalaze na mjestu, upućuje na primarnu zbijenost.

ANALIZE PROSTORA – DENTO-ALVEOLARNA DISKREPANCIJA (DDD)

Analize prostora često se koriste kao dijagnostička metoda u ortodonciji. Baziraju se na procjeni odnosa veličine raspoloživog prostora alveolarne baze za smještaj postojećih zubi. Razlika između zubne mase i veličine alveolarne baze iskazuje se u milimetrima i daje terapeutu smjernice - je li potrebno ekstrahirati premolare da bi se preostali zubi mogli smjestiti u pravilan zubni luk, bez pretjerane ekspanzije zubnog luka. Obično se uzima granična diskrepancija od -6 mm kao smjernica za terapijsku opciju ekstrakcije četiriju prvih premolara. Iznos do 6 mm može se kompenzirati laganom ekspanzijom zubnog luka i selektivnim ubrušavanjem mezijalnih i distalnih ploha svih trajnih zubi, uključivo s prvim trajnim molarom u svakoj čeljusti. Prosječna je širina jednog prvog trajnog premolara 6 mm te se prostor od 12 mm, dobiven ekstrakcijom lijevog i desnog prvog premolara u svakoj čeljusti, često koristi većim dijelom za distalni pomak prednjih zubi, a manjim za mezijalizaciju stražnjih zubi.

PREDIKCIJSKE ANALIZE PROSTORA U MJEŠOVITOJ DENTICIJI

Kad se ortodontska terapija planira kod pacijenta s mješovitom denticijom, važno je odrediti ima li u zubnom luku dovoljno mjesta za smještaj trajnih zubi koji još nisu niknuli. Kako je nemoguće točno odrediti mezio-distalne dimenzije neizniklih zubi, u analizi se rabe matematičke metode predviđanja – predikcije (5). Pritom se uglavnom misli na područje zone odupiranja (mliječni očaj, prvi i drugi kutnjak), na čiju se poziciju u zubnom luku moraju smjestiti trajni očaj, prvi i drugi pretkutnjak (CP2 segment). U idealnim situacijama, kada nije došlo do gubitka zubne mase zone odupiranja (prerana ekstrakcija mliječnih zubi spomenutog područja ili opsežne aproksimalne karijesne lezije), u zubnom luku obično ima dovoljno mjesta za trajne zube CP2 segmenta. Naime, zona odupiranja zauzima više prostora u zubnom luku od CP2 segmenta (tzv. *leeway space*), a najveći dio *leeway spacea* dobiva se zbog razlike u veličini drugog mliječnog kutnjaka i drugog trajnog pretkutnjaka - tzv. *E-space*. Međutim, sve situacije nisu idealne i tada se određuju razlike između raspoloživog i potrebnog prostora spomenutog područja. Predikcijske metode kojima se to može učiniti, možemo podijeliti u tri skupine:

- korelacijske metode
- rengenske metode
- kombinacija rengenske i korelacijske metode.

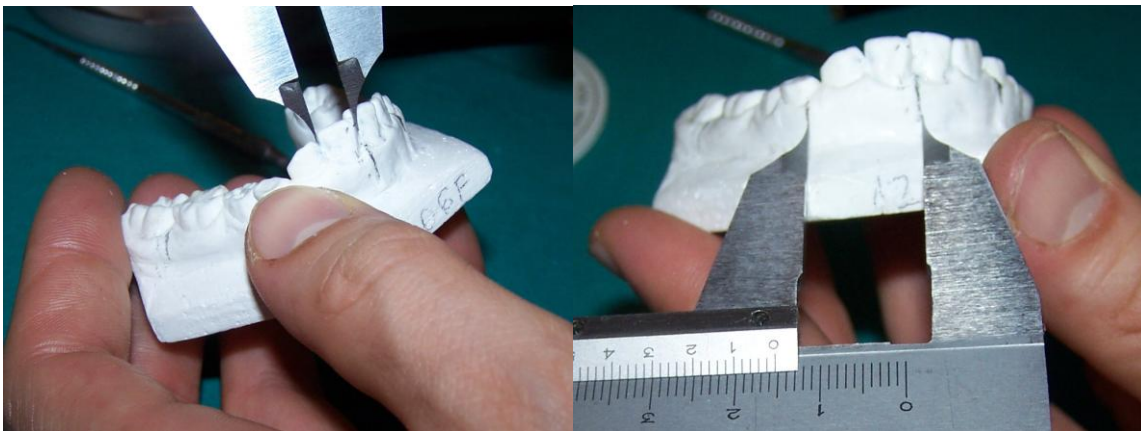
KORELACIJSKE METODE

Korelacijske metode baziraju se na procjeni veličine trajnih neizniklih zubi CP2 segmenta, na temelju izniklih trajnih sjekutića. Najpoznatije su analize opisali Moyers, Drosche te Tanaka i Johnston.

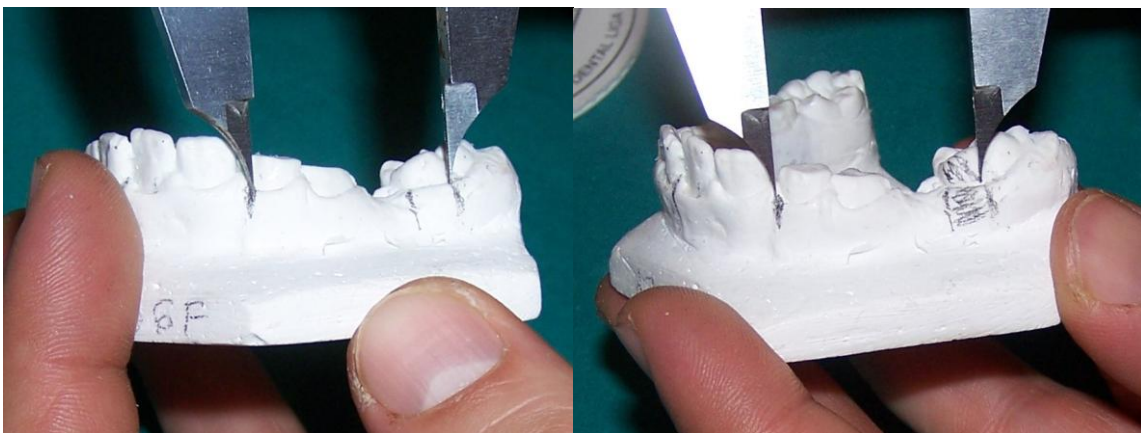
Moyersova analiza

Moyersova predikcijska analiza za određivanje potrebnog prostora za smještaj zubi CP2 segmenta rabi donju sumu inciziva (DSI), koja se dobije zbrajanjem izmjerenih mezio-distalnih širina donjih središnjih i postraničnih inciziva pomičnom mjerkom. Moyers u kalkulaciju uzima donje incizive jer su oni genetski stabilniji od gornjih. Temeljem

izračunatog DSI očitava se vrijednost potrebnog prostora za smještaj CP2 segmenta iz Moyersovih tablica proporcionalnosti, sa 75% vjerojatnošću za gornju i donju čeljust. Važno je naglasiti da se za procjenu potrebnog prostora koristi uvijek samo DSI, neovisno o tome radi li se o procjeni potrebnog prostora u donjoj ili gornjoj čeljusti. Određivanje raspoloživog prostora za smještaj zubi CP2 segmenta provodi se pomičnom mjerkom na način da se na sadrenom odljevu odrede sredine čeljusti, te se polovica DSI projicira i označi na zubni luk donjeg odljeva na svakoj strani, polazeći od označene sredine. Isti se postupak ponovi s odljevom gornjeg zubnog luka i GSI. Nakon toga se određuje udaljenost od zacrtane oznake do mezioaproksimalne plohe prvog trajnog kutnjaka na svakoj strani. Ova vrijednost označava raspoloživi prostor. Ukoliko vrijednost razlike između raspoloživog i potrebnog prostora ima negativan predznak, govorimo o nedostatku prostora. Pozitivan predznak ukazuje na dostatan ili suvišak prostora. Moyersova analiza najčešće je rabljena predikcijska analiza u mješovitoj denticiji, no istraživanja su dokazala da je i najnepreciznija (6).



Slike 350 i 351. Mjerenje donje sume inciziva i prenošenje polovice sume inciziva od sredine na obje strane



Slike 352 i 353. Usporedba potrebnog i raspoloživog prostora za smještaj CP2 segmenta

Tanaka-Johnstonova analiza

Tanaka i Johnston proveli su istraživanje kojim su htjeli vidjeti je li u 20 godina nakon Moyersovog istraživanja došlo do sekularnih promjena koje bi mogle utjecati na izračun veličine CP2 segmenta. Pokazalo se da Moyersove predikcijske tablice pokazuju adekvatnu veličinu potrebnog prostora i u suvremenoj populaciji. Međutim, oni su uveli i

neke novosti - postupak određivanja potrebnog prostora za smještaj trajnih očajnika i pretkutnjaka izrazili su kroz formulu:

$$G\ 345 = \frac{1}{2} DSI + 11 \quad D\ 345 = \frac{1}{2} DSI + 10.5$$

Na taj su način pojednostavili postupak, a određivanje raspoloživog prostora ostaje isto kao i u Moyersovoj analizi (4).

Određivanje veličine neizniklih zuba na osnovi RTG-a

Na rendgenskim snimkama mogu se vidjeti i mliječni i trajni zubi mješovite denticije. Ukoliko smo izlili sadrene odljeve istog pacijenta, odnos veličine mliječnih i trajnih zubi na snimkama se može prenijeti na odnos veličine mliječnih i neizniklih trajnih zubi na odljevima, korištenjem jednostavne matematičke formule:

$$\text{Veličina trajnog zuba} = \text{veličini neizniklog trajnog zuba na RTG-u} \times \text{veličina mliječnog zuba na modelu} / \text{veličina mliječnog zuba na RTG-u}$$

Za ovu je metodu adekvatnije koristiti retroalveolarne rendgenske snimke nego panoramske, zbog preciznosti, a uvjet za primjenu je dobar položaj zuba te da rendgenska zraka na njih pada pod pravim kutem. Budući da pri primjeni postoje navedeni nedostaci, a u svakodnevnoj se praksi prije ortodontskog tretmana, u pravilu, izrađuju sadreni odljevi te snima ortopantomogram, ova se metoda rjeđe koristi.

Kombinacija radiološke metode i predikcijskih tablica

Hixon-Oldfatherova metoda za analizu koristi kombinaciju radiološke i predikcijske metode i primjenjiva je samo za mandibulu. Mjere se širine središnjeg i postraničnog sjekutića jedne strane donjeg zubnog niza na sadrenim odljevima. Zatim se izmjere širine neizniklih pretkutnjaka iste strane usne šupljine na retroalveolarnoj rendgenskoj snimci. Nakon zbrajanja tih vrijednosti, na grafu se u koloni za tu vrijednost, s apsise na ordinati, očitaju vjerojatne širine očajnika i pretkutnjaka tog kvadranta usne šupljine. Nakon dvadesetak godina uporabe, Staley i Kerber revidirali su ovu metodu točnijim predikcijskim vrijednostima regresijskog pravca (7). Nedostaci metode su što se može koristiti samo u mandibuli i iziskuje retroalveolarne rendgenske snimke, no ovo je jedna od najpreciznijih predikcijskih analiza u mješovitoj denticiji (5).

ANALIZE PROSTORA U TRAJNOJ DENTICIJI

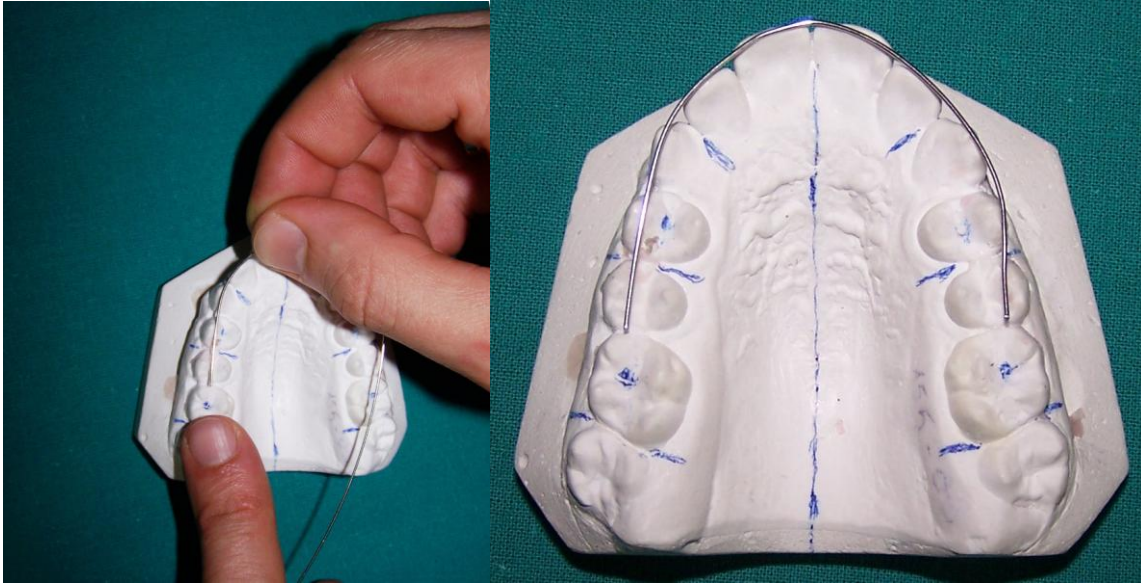
U trajnoj denticiji svi su zubi nikli pa nam ne trebaju predikcijske metode za određivanje dento-alveolarne diskrepancije, međutim često postoji nedostatak ili višak prostora za njihov smještaj. To se manifestira zbijenošću ili dijastemama, a razlika između raspoloživog i potrebnog prostora za smještaj zuba može nam dati smjernice za terapiju. Potreban prostor za smještaj zubi određuje se zbrojem izmjerenih meziodistalnih širina svih zubi u zubnom luku, dok se za procjenu raspoloživog prostora alveolarne baze najčešće rabe Nanceova ili Lundströmova metoda.

Nanceova metoda

Raspoloživi prostor u ovoj se metodi određuje pomoću meke žice (npr. bakrene) koja se oblikuje tako da prati oblik zubnog luka - od mezioapoksimalne plohe jednog do mezioapoksimalne plohe drugog prvog trajnog kutnjaka. Žica se postavlja tako da prati kontaktne točke postraničnih zubi i incizalne bridove prednjih zubi. Raspoloživi prostor

(dužina zubnog luka) određuje se u milimetarskoj vrijednosti, ispravljanjem žice i mjerenjem njezine dužine.

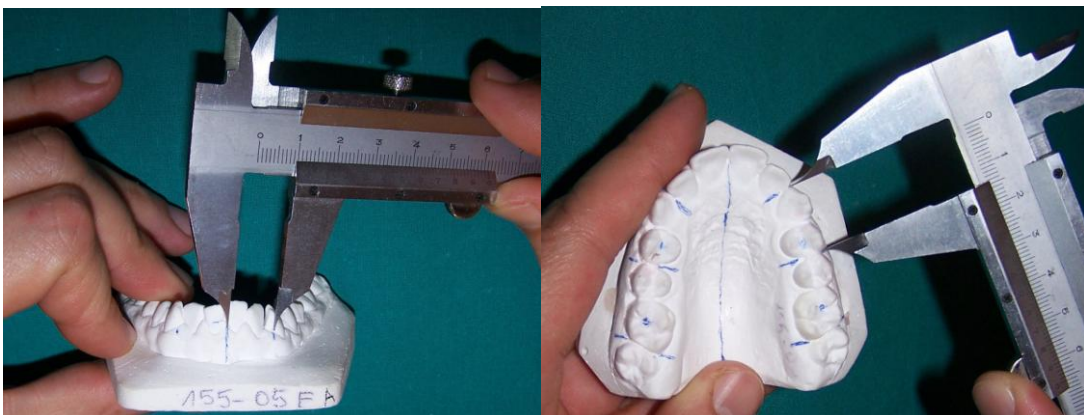
Potreban se prostor određuje zbrajanjem meziodistalnih širina zubi mjerenog područja (pretkutnjaci, očnjaci i sjekutići). Iznos dento-alveolarne diskrepance čini razlika između raspoloživog i potrebnog prostora u milimetrima. Negativna vrijednost upućuje na nedostatak prostora za smještaj zubi u zubnom luku, a pozitivna na višak prostora.



Slike 354 i 355. Mjerenje raspoloživog prostora bakrenom žicom (Nanceova metoda)

Lundströмова metoda

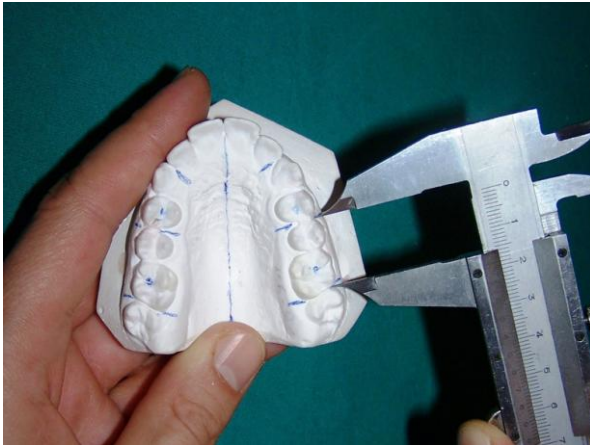
Raspoloživi prostor u ovoj se metodi mjeri tako da se zubni luk dijeli na šest segmenata, a za razliku od Nanceove metode, obuhvaćeno je mjerenje i prvih trajnih kutnjaka. Svaki segment obuhvaća prostor za dva zuba. Veličina svakog segmenta uspoređuje se s meziodistalnim promjerom dvaju zuba koji odgovaraju tom segmentu, što čini potreban prostor, a razlika upućuje na nedostatak ili na višak prostora u određenom području zubnog luka.



Slike 356 -357. Mjerenje raspoloživog prostora po segmentima (Lundströмова metoda)

Sveukupni nedostatak ili višak prostora u zubnom luku računa se tako da se odredi razlika između svih segmenata zajedno (zbroje se vrijednosti svih raspoloživih prostora po segmentima i od te se vrijednosti oduzme vrijednost dobivena zbrojem svih potrebnih

prostora po segmentima). Prednost Lundströmova u odnosu na Nanceovu metodu je što točno pokazuje u kojem se segmentu nalazi dento-alveolarna diskrepancija.



Slike 358. Mjerenje raspoloživog prostora po segmentima (Lundströmova metoda)

Procjena ukupne diskrepancije

Prethodno opisane metode za procjenu prostora za smještaj zubi u trajnoj denticiji daju okvirne podatke. Kako bi se dobila preciznija slika stanja, može se izračunati ukupna diskrepancija, koja u obzir uzima i izraženost Speeove krivulje te nagib frontalnih zubi (3). I jedan i drugi parametar, naime, utječu na ukupnu dužinu zubnog luka. Ukupna se diskrepancija računa nakon mjerenja dentalne diskrepancije (DD) i sagitalne diskrepancije (SD), prema formuli:

$$\text{UKUPNA DISKREPANCIJA} = \text{SD} + \frac{1}{2} \text{DD}$$

Dentalna diskrepancija obuhvaća mjerenje razlike između idealne i stvarne duljine zubnog luka i izraženost Speeove krivulje, posebno na svakoj strani čeljusti. Sagitalna diskrepancija obuhvaća mjerenje milimetarske vrijednosti nagiba prednjih zubi na N-Pg liniju na latero-lateralnom kraniogramu.

Jako izražena Speeova krivulja povezana je sa zbijenošću, a ispravljanje krivulje iziskuje produženje dužine zubnog luka. Nekada se uzimalo da je za svako izravnavanje Speeove krivulje od 1 mm potrebno je 1 mm dužine zubnog luka (po 0.5 mm sa svake strane zubnog luka) (3). No kasnija istraživanja su ukazala da je taj iznos precijenjen te da je za svakih 5 mm izravnavanja krivulje potrebno 1 mm dodatne dužine zubnog luka, pri čemu izravnavanje Speeove krivulje za 1 mm dovodi do protruzije donjih inciziva za 4° (8, 9). Dubina Speeove krivulje označava udaljenost krivulje od ravne površine koja spaja bridove inciziva i distalne kvržice posljednjeg molara.

Ukoliko su zubi nagnuti labijalno, dužina je zubnog luka povećana, a ukoliko su nagnuti oralno, dužina je luka smanjena. Ako u terapiji treba mijenjati nagib frontalnih zuba, svako oralno nagninjanje dovodi do gubitka raspoloživog prostora i obratno. Nagib sjekutića određuje se kefalometrijski. Promjena položaja sjekutića za 1 mm na profilnom snimku glave dovodi do promjene od 1 mm u dužini luka, sa svake strane – lijeve i desne. Sagitalni položaj sjekutića na LL-u određuje se kao odnos vrha incizalnog brida gornjeg i donjeg inciziva prema N-Pg liniji. U maksili bi taj iznos trebao biti od -2 do 4, a u mandibuli od -2 do 2.

GNATOMETRIJSKA ANALIZA

ANALIZA OKLUZIJE

TRANSVERZALA	SAGITALA	VERTIKALA
križni/škarasti	pregriz (O) _____ mm	prijeklop (OB) ____ mm
	Angle klasa	trauma gingive/nepca
	nalaz rekonstr.	0 prisutna
	D6	0 odsutna
	D3	
	L6	
	L3	
sredina	Obrnuti pregriz _____	

ANALIZA ZUBNOG LUKA

Dento-dentalna diskrepancija (DDD) po Boltonu

mm												
ZUB	16	15	14	13	12	11	21	22	23	24	25	26
	46	45	44	43	42	41	31	32	33	34	35	36
mm												

Prednji („mali“) [77.2 ± 1.6 (75.6-78.8) %]

$$= \frac{\sum D6}{\sum G6} \times 100 = \boxed{}$$

Ukupni („veliki“) [91.3 ± 1.9 (89.4-93.2) %]

$$= \frac{\sum D12}{\sum G12} \times 100 = \boxed{}$$

Dento-alveolarna diskrepancija (DAD) po Lundströmu

ukupno						
razlika						
raspoloživo						
potrebno						
segment	16-15	14-13	12-11	21-22	23-24	25-26
segment	46-45	44-43	42-41	31-32	33-34	35-36
potrebno						
raspoloživo						
razlika						
ukupno						

Slika 359. Obrazac ortodontskog kartona za gnatometrijsku analizu na Klinici za dentalnu medicinu KBC-a Rijeka

Predikcijska analiza DAD za CP2 u mješovitoj denticiji po Moyersu ili Tanaka-Johnstonu

DSI= _____ mm	MAKSILA		MANDIBULA	
	D	L	D	L
raspoloživo III, IV, V				
potrebno 3,4,5 (tablica) *				
razlika				

*Tanaka-Johnston: potrebno maksila = $\frac{1}{2}$ DSI + 11mm; potrebno mandibula = $\frac{1}{2}$ DSI + 10,5mm

Moyersova predikcijska tablica

DSI	19,5	20	20,5	21	21,5	22	22,5	23	23,5	24	24,5	25	25,5	26	26,5	27
Mx	20,1	20,4	20,7	21	21,3	21,6	21,9	22,2	22,5	22,8	23,1	23,4	23,7	24	24,3	24,6
Md	20,6	20,9	21,2	21,5	21,8	22	22,3	22,6	22,9	23,1	23,4	23,7	24	24,2	24,5	24,8

Analiza širine zubnih lukova po Pontu i dužine po Korkhausu

GSI= _____ mm*	MAKSILA			MANDIBULA		
	nalaz	potrebno	razlika	nalaz	potrebno	razlika
prednja širina						
stražnja širina						
prednja dužina						

* kod mikrodoncije ili makrodoncije GI koristi se Tonnova formula: $GSI = DSI \times \frac{4}{3} + 0,5$

Pontova i Korkhausova predikcijska tablica

GSI	27	28	29	30	31	32	33	34	35	36	FORMULE
PŠ	33,5	35	36	37,5	39	40	41	43	44	45	PŠ = $GSI \times 100/80$
SŠ	42,5	44	45,3	46,9	48,2	50	51,5	53	54,5	56,3	PD = $GSI \times 100/64$
PD	16	16,5	17	17,5	18	18,5	19	19,5	20	21	PD = $GSI \times 100/160$

Visina nepca po Korkhausu

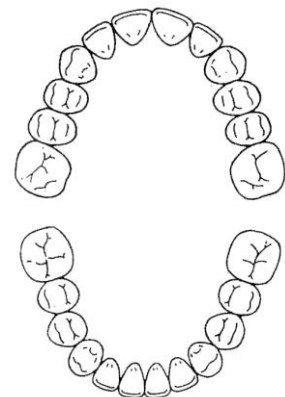
$$\text{Indeks visine nepca} = \frac{\text{visina nepca}}{\text{stražnja širina}} = \boxed{} \%$$

visoko >40%
normalno 40-28%
nisko <28%

Vertikalni položaj zubi – infraerupcija/supraerupcija
Speeova krivulja – ravna/naglašena/kontra Spee

Oblik zubnih lukova
široki/uski/omega

Transverzalna simetrija (Schmuthova pločica)
Anteroposteriorna simetrija (Schmuthova pločica)



Slika 360. Obrazac ortodontskog kartona za gnatometrijsku analizu na Klinici za dentalnu medicinu KBC-a Rijeka

ANALIZA APIKALNE BAZE PO REESU

Analiza apikalne baze upućuje na odnos između ukupne širine apikalne baze i duljine zubnog luka. Na sadrenim odljevima potrebno je nožićem ukloniti frenulume i bukalne plike. Označavaju se tri okomite linije na okluzijsku ravninu (uz mezoaproximalnu plohu prvih trajnih kutnjaka i na kontaktnoj točki središnjih sjekutića). Linije se povuku od dentalne papile prema vestibulumu (forniksu) i dugačke su 8 mm. Nakon toga mjeri se udaljenost od mezoaproximalne plohe prvog trajnog kutnjaka jedne do mezoaproximalne plohe prvog trajnog kutnjaka druge strane čeljusti, kroz vrhove vertikalnih linija. Postupak se izvodi tako da se u navedenom području zalijepi tanka ljepljiva traka. Nakon što se traka ukloni s odljeva, izmjeri se njezina duljina. Dobivena vrijednost označava veličinu apikalne baze čeljusti. Duljina zubnog luka također se mjeri od mezoaproximalne plohe prvog trajnog kutnjaka jedne do mezoaproximalne plohe prvog trajnog kutnjaka druge strane čeljusti. Za taj se postupak koristi bakrena žica, a njezina duljina označava duljinu zubnog luka. Razlika između izmjerenih vrijednosti, u idealnim okolnostima, trebala bi ići u korist apikalne baze (3).

Idealne vrijednosti po Reesu:

Apikalna baza maksile – gornji zubni luk	1.5 do 5 mm
Apikalna baza mandibule – donji zubni luk	2 do 7 mm
Apikalna baza maksile – apikalna baza mandibule	3 do 9.5 mm
Gornji zubni luk – donji zubni luk	5 do 10 mm

Informacija dobivena ovim dijagnostičkim postupkom upućuje nas na terapijski plan s vađenjem zubi ili bez njega.

Literatura:

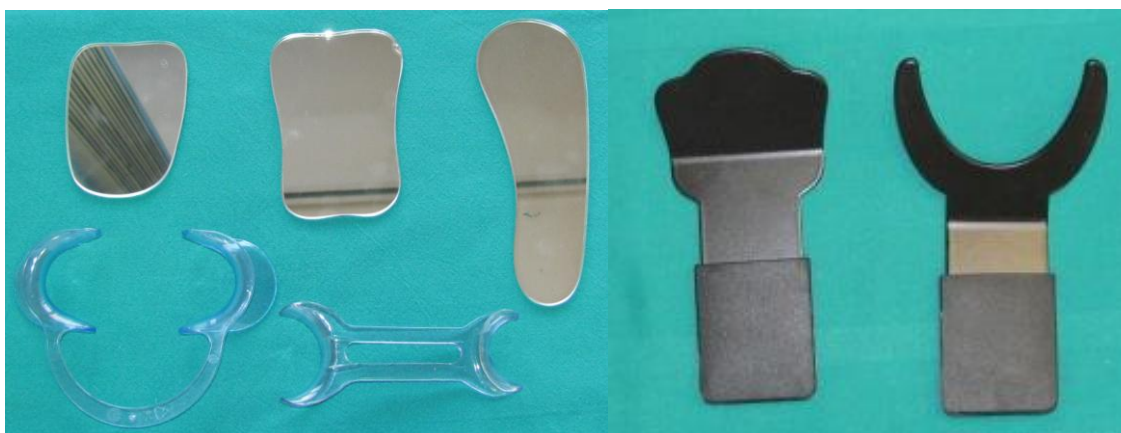
1. Othman SA, Harradine NW. Tooth-size discrepancy and Bolton's ratios: a literature review. *J Orthod.* 2006;33:45-51.
2. Lapter V. Gnatometrija ili kefalometrija (dijagnostičke dileme). *Acta Stomatolog Croat.* 1980;4:12-7.
3. Rakosi T, Jonas I, Graber TM. *Orthodontic diagnosis. Color atlas of dental medicine.* New York: Thieme medical publishers Inc; 1993.
4. Singh G. *Textbook of orthodontics.* New Delhi: Jaypee Brothers Medical Publishers; 2007.
5. Irwin RD, Herold JS, Richardson A. Mixed dentition analysis: a review of methods and their accuracy. *Int J Paediatr Dent.* 1995;5:137-42.
6. Philip NI, Prabhakar M, Arora D, Chopra S. Applicability of the Moyers mixed dentition probability tables and new prediction aids for a contemporary population in India. *Am J Orthod Dentofacial Orthop.* 2010;138:339-45.
7. Staley RN, Kerber PE. A revision of the Hixon and Oldfather mixed-dentition prediction method. *Am J Orthod.* 1980;78:296-302.
8. Braun S, Hnat WP, Johnson BE. The curve of Spee revisited. *Am J Orthod Dentofacial Orthop.* 1996;110:206-10.
9. Pandis N, Polychronopoulou A, Sifakakis I, Makou M, Eliades T. Effects of levelling of the curve of Spee on the proclination of mandibular incisors and expansion of dental arches: a prospective clinical trial. *Aust Orthod J.* 2010;26:61-5.

13. DENTALNA FOTOGRAFIJA

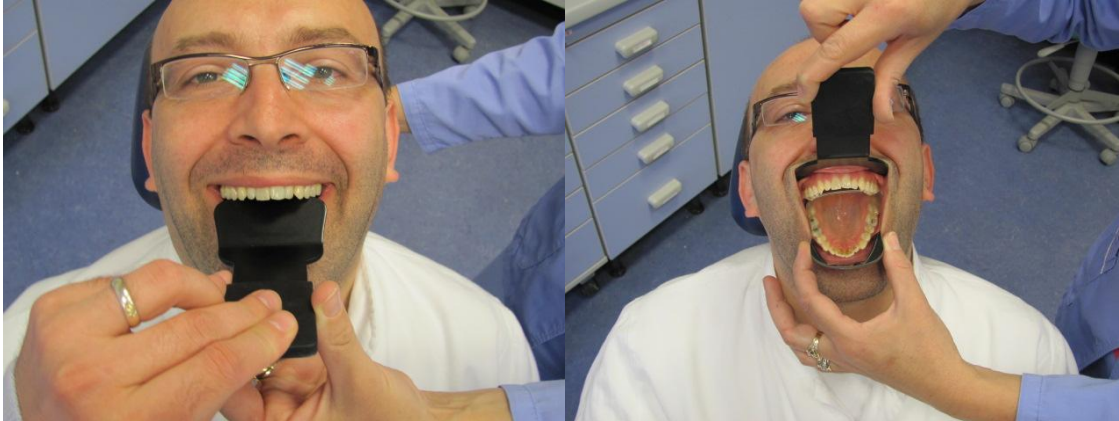Fotografija je tehnika digitalnog ili kemijskog zapisivanja prizora iz stvarnosti na sloju materijala koji je osjetljiv na svjetlost koja na njega pada. Dentalna je fotografija pomoćna dijagnostička metoda koja služi za dokumentiranje, planiranje, praćenje rasta i razvoja, praćenje, simulaciju i evaluaciju ishoda terapije te komunikaciju s pacijentom (1). Izradu kvalitetnih fotografija osigurava digitalni fotoaparati s prstenastom bljeskalicom, intraoralna lateralna i okluzalna ogledala, jednostani i obostrani držači usana – retraktori i kontrastori (2). Kontrastori su metalni držači presvučeni slabo reflektirajućim slojem crne boje, a stvaraju kontrastnu plohu za intraoralna snimanja. Na tržištu su dostupni frontalni, lateralni i okluzalni. Frontalni se umeću iza gornjih inciziva i kanina, pri snimanju frontalnih fotografija, i omogućuju nam stvaranje kontrasta ispod incizalnih rubova prednjih gornjih zubi, kako bismo na fotografijama lakše analizirali njihov položaj i oblik. Okluzalni pridržavaju gornju, odnosno donju usnicu i na fotografijama stvaraju crni kontrast u području usnica. Lateralni se rabe umjesto jednostranih retraktora, a odmiču usnicu suprotne strane čineći kontrastnu plohu za procjenu prominentnosti inciziva. Kako bi intraoralne fotografije bile kvalitetno snimljene, intraoralna ogledala trebala bi biti tvornički presvučena slojem za zaštitu od bliještanja.



Slika 361. Digitalni fotoaparati s prstenastom bljeskalicom



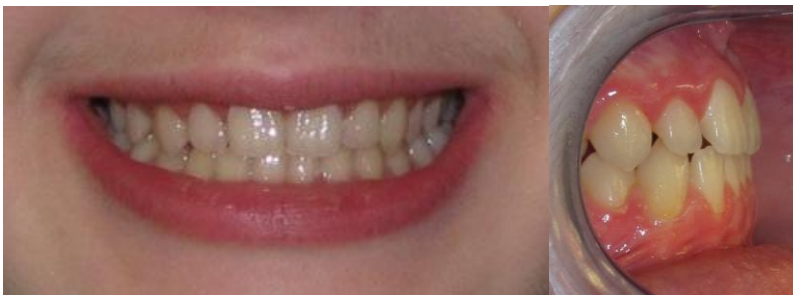Slika 362 i 363. Intraoralna ogledala, retraktori i kontrastori



Slike 364 i 365. Fotografiranje s kontrastorima

Standardni set fotografija u ortodontiji sadrži četiri ekstraoralne i šest intraoralnih fotografija. Od intraoralnih fotografija snimamo frontalnu i lateralne fotografije zagrizu u habitualnoj okluziji, okluzalnu snimku gornjeg i donjeg zubnog luka te pregriz. Set ekstraoralnih fotografija čini frontalna fotografija lica (*en face*), frontalna fotografija s osmijehom, desni profil i poluprofil (3). Standardizacija seta fotografija nije svugdje u svijetu jednaka, pa tako Američki ortodontski odbor u svoj set ortodontskih fotografija ne uključuje fotografiju pregriza i poluprofil. Ponekad se pacijenta intraoralno snima tijekom izvođenja parafunkcijske kretnje, preranog kontakta ili nepogodne navike. Može se snimati i makrosnimka osmijeha pri izgovoru riječi EMA ili MI, zbog procjene vidljivosti sjekutića, jer se teži tome da se pri govoru što više vide gornji, a što manje donji sjekutići. Zbog analize položaja prednjih zubi može se još snimiti i fotografija osmijeha s frontalnim kontrastorom.

Osim pacijenata, fotografiramo i studijske modele u frontalnoj, lijevoj i desnoj lateralnoj te okluzalnoj projekciji, a možemo fotografirati i ortodontsku napravu. Kod tih snimanja dobro je objekte staviti na kontrastnu podlogu poput zelene plahtice. Fotodokumentaciji pripadaju i fotografije rendgenskih snimaka – ciljanih retroalveolarnih snimaka, ortopantomograma, latero-lateralnog kranioograma, kefalometrijskog crteža te superponiranja kefalometrijskog crteža na LL kranioogram ili lice. Za snimanje rendgenskih snimaka potrebno je isključiti bljeskalicu i snimku postaviti na upaljeni negatoskop.

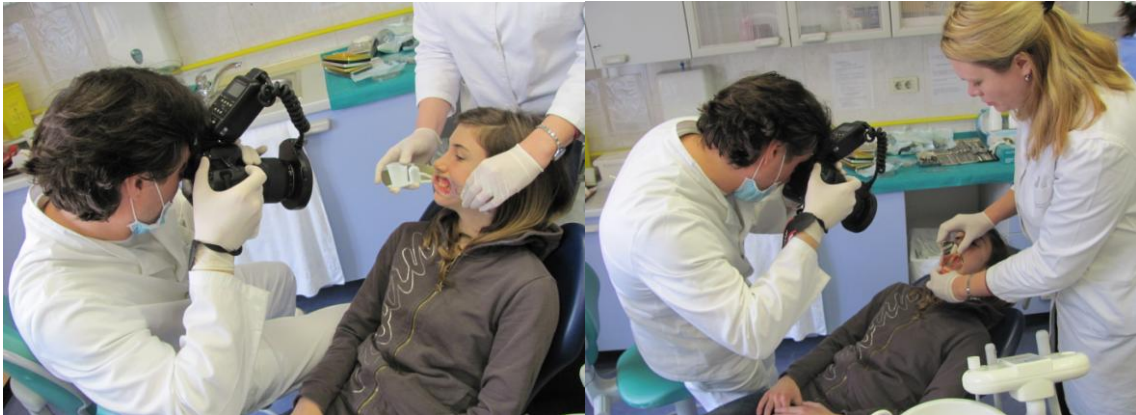

Slika 366 i 367. Fotografije osmijeha i pregriza

Pri snimanju intraoralnih fotografija pacijent sjedi, a rabimo program *macro* i ne trebamo reflektorsko osvjetljenje stomatološke jedinice. Prva intraoralna fotografija koju snimamo jest frontalna fotografija zagrizu u habitualnoj okluziji, odnosno maksimalnoj interkuspidaciji. Pri tome se služimo obostranim retraktorima koji odmiču usnice i obraze

osiguravajući pregledno radno polje. Okluzalna ravnina treba biti paralelna s podom i vizualno presijecati fotografiju na dva dijela, zubi trebaju biti u kontaktu s podjednako vidljivim lateralnim dijelovima denticije s objiju strana.

Slike – Snimanje intraoralnih fotografija uz pomoć asistenta



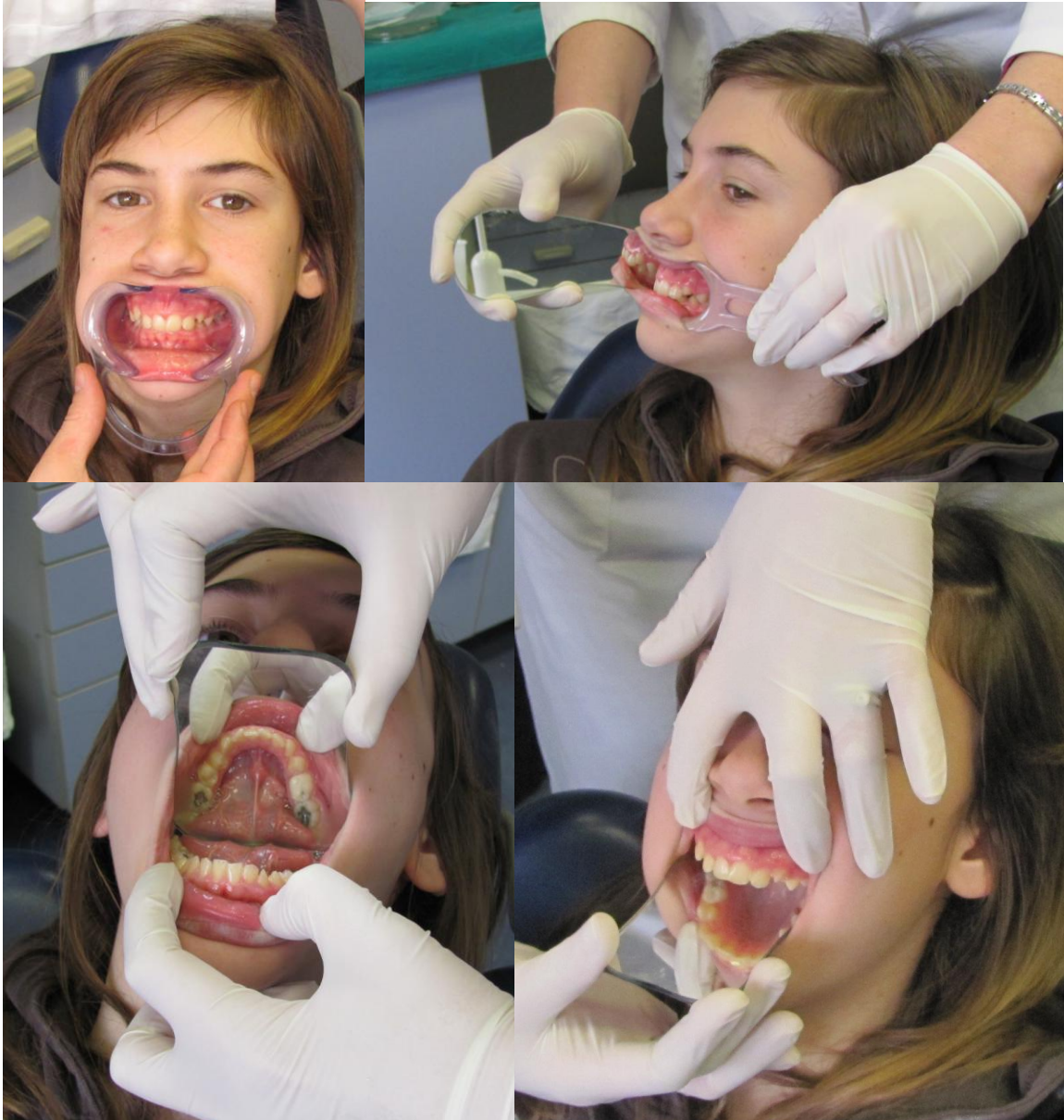Slike 368 i 369. Snimanje intraoralnih fotografija

Pri snimanju postraničnih intraoralnih fotografija potrebna nam je pomoć asistenta koji jednom rukom drži intraoralno ogledalo u ustima, a drugom retractor kojim odmiče suprotni obraz osiguravajući dobar prikaz. Na fotografijama snimanim od naprijed, mora biti vidljiv maksilarni središnji inciziv s druge strane, straga cijeli prvi kutnjak s dobro prikazanom klasom po Angleu, alveolarne baze i pričvrсна gingiva, a okluzalna ravnina mora biti paralelna s podom. Pacijent mora zagristi u habitulanoj okluziji, a zbog boljeg kuta snimanja desne strane kažemo mu da pomakne glavu malo u stranu.

Okluzalne fotografije snimaju se uz pomoć asistenta koji jednom svojom rukom pridržava intraoralno ogledalo oslanjajući njegov stražnji rub na okluzalnu plohu iza prvog ili drugog kutnjaka, a prstima druge ruke odmiče usnicu. Pri snimanju gornje okluzalne fotografije pacijenta instruiramo da glavu malo nagne prema naprijed. Rafe palati mora biti centrirana, mora biti prikazan cijeli zubni luk uključujući barem prvi kutnjak, s minimalnim obuhvaćanjem mekih tkiva lateralno. Za donju okluzalnu fotografiju pacijenta instruiramo da zabaci glavu unatrag i podigne jezik na nepce. Kako bismo spriječili zamagljivanje ogledala, prije uporabe ih možemo zagrijati potapanjem u gumenu šalicu s toplom vodom, a zamagljivanje tijekom snimanja rješavamo ispuhivanjem komprimiranog zraka pusterom.

Pri snimanju ekstraoralnih fotografija pacijent stoji uspravno uza zid, s prirodnim položajem glave, u habitulanoj okluziji, opuštene muskulature usana i mentalne regije, a bipupilarna linija i frankfurtska horizontala moraju biti paralelne s podom. Postav glave može se standardizirati pomoću kefalostata ili fotosata – naprave koja fiksira glavu u dvije ili tri točke - obično na bradi, ušnim olivama, glabeli ili na točki orbitale. Ekstraoralne fotografije snimamo s udaljenosti od oko 3 metra, a moramo prikazati cijelu glavu, od vrha tjemena do ključne kosti. Pacijentice ne bi smjele imati napadni nakit i šminku.

Na frontalnim fotografijama lica oči moraju biti otvorene, pacijent gledati u kameru, uši vidljive, bipupilarna linija paralelna s podom, a središte fotografije smješteno na vrhu nosa. Frontalna fotografija s osmijehom mora snimiti prirodni, neusiljeni osmijeh. Kod profilne fotografije snimamo desni profil, pri čemu uho mora biti vidljivo zbog orijentacije po frankfurtskoj horizontali, a središte fotografije smješteno je otprilike 1 cm ispred tragususa.



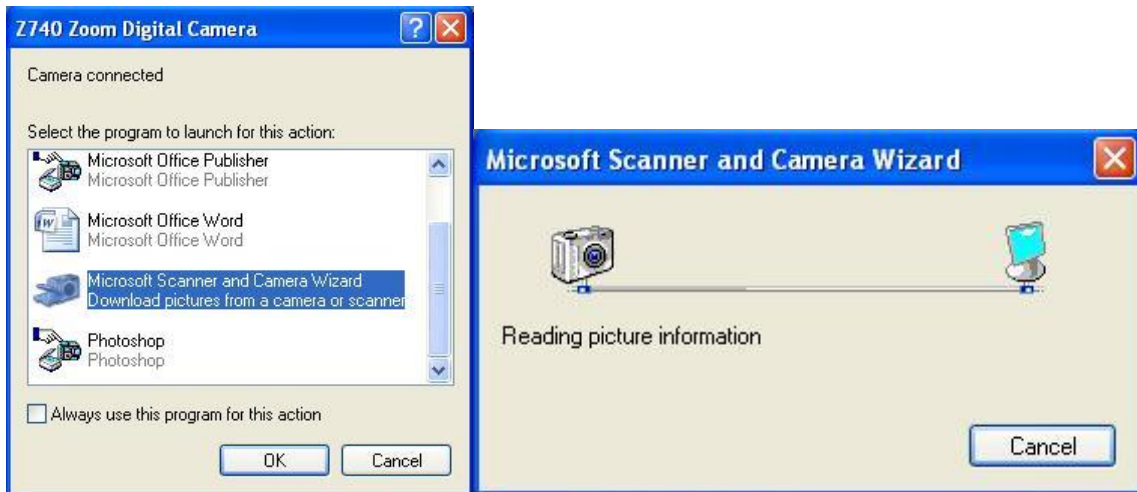Slika 370 – 373. Snimanje ekstraoralnih fotografija

Ukoliko je glava malo nagnuta naprijed ili straga, nemamo realan prikaz horizontalnih odnosa dijelova lica u frontalnoj projekciji, te sagitalnih odnosa u profilnoj projekciji, a ako je glava nagnuta u stranu, stječe se dojam asimetrije. Fotoaparatus se prilikom snimanja ekstraoralnih fotografija može postaviti na postolje, u razini očiju pacijenta. Previsoko postavljanje fotoaparata smanjuje donju trećinu lica i dobija se izgled glave nagnute naprijed. Kod prenisko položenog aparata glava će izgledati kao da je zabačena unatrag. Loše osvjetljenje stvara magličastu sliku i sjene na dijelu gdje nije bila usmjerena bljeskalica. Taj se problem rješava tako što se umjesto točkaste bljeskalice, koju standardno ima svaki digitalni fotoaparatus, rabi prstenasta, koja kružno obuhvaća objektiv dajući podjednako raspršenje svjetla na sve strane.

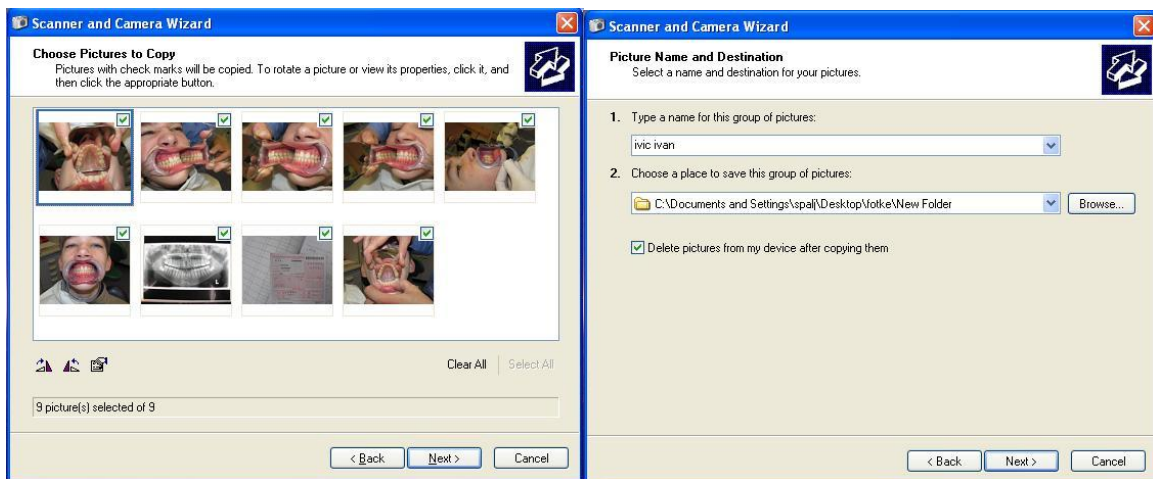
OBRADA FOTOGRAFIJA

Snimljene fotografije prebacujemo s memorijske kartice digitalnog fotoaparatusa u računalo putem USB-a ili čitača kartica, pri čemu računalo pokreće namjenski program *Microsoft*

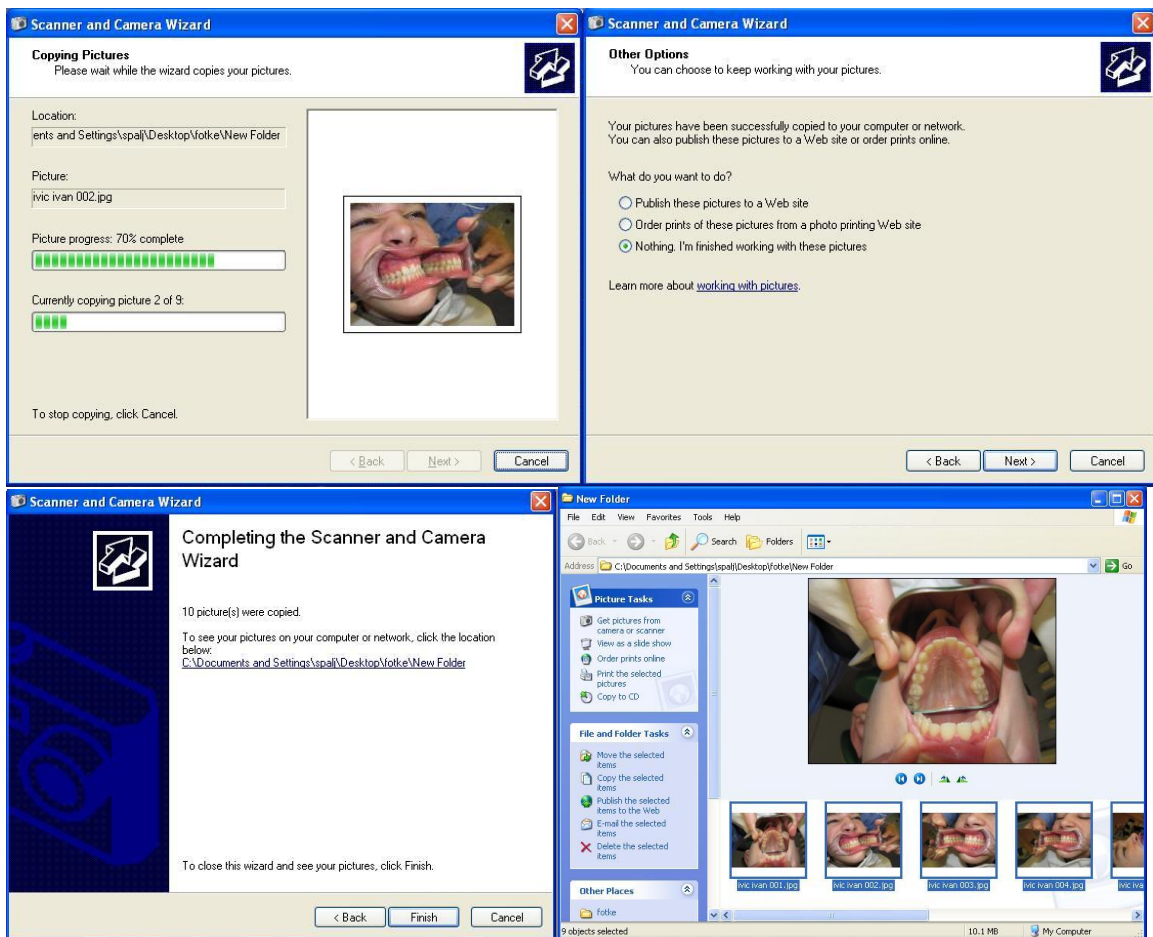
Scanner and Camera Wizard, koji nam olakšava postupak presnimavanja fotografija u računalo i brisanja s memorijske kartice.



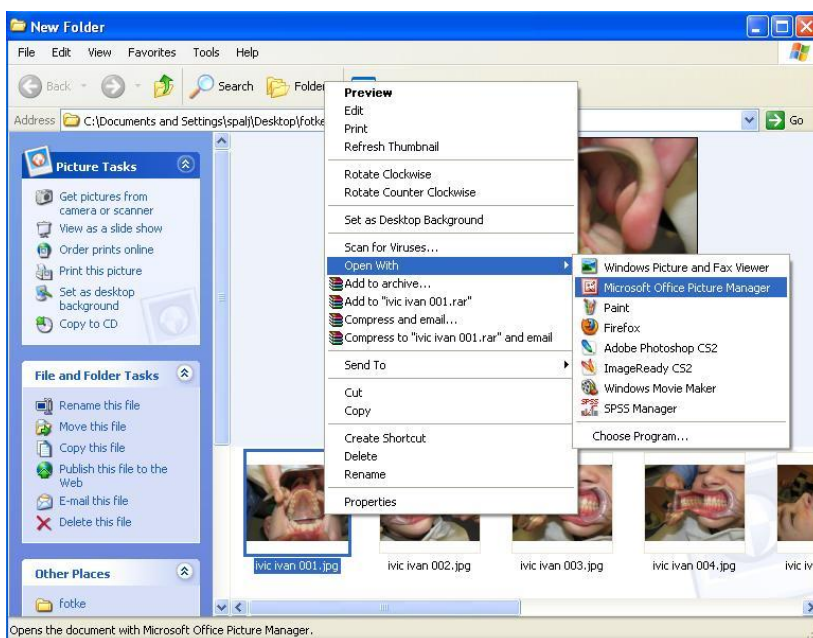
Slike 374 i 375. Povezivanje fotoaparata s računalom pomoću USB-a - potrebno je uključiti fotoaparat koji će pokrenuti namjenski softver *Microsoft Scanner and Camera Wizard*



Slike 376 i 377. Odabir fotografija koje želimo snimiti može se učiniti označavanjem pojedinačnih fotografija ili izborom opcije *Select all*, u donjem desnom kutu dijaloškog polja, nakon čega je potrebno izabrati opciju *Next*. U dijaloško polje 1 unosi se ime pacijenta kojem će računalo zazvati sve fotografije, uz dodatak rednog broja snimljene slike. U dijaloškom polju 2, preko opcije *Browse*, u računalo izaberemo destinaciju na koju želimo snimiti fotografije. Kako bismo istovremeno sa snimanjem fotografija u računalo izbrisali te snimke s memorijske kartice fotoaparata, potrebno je izabrati opciju *Delete pictures from my device after copying them*. Time se na fotoaparatu oslobađa memorijski prostor za snimanje novih slika.

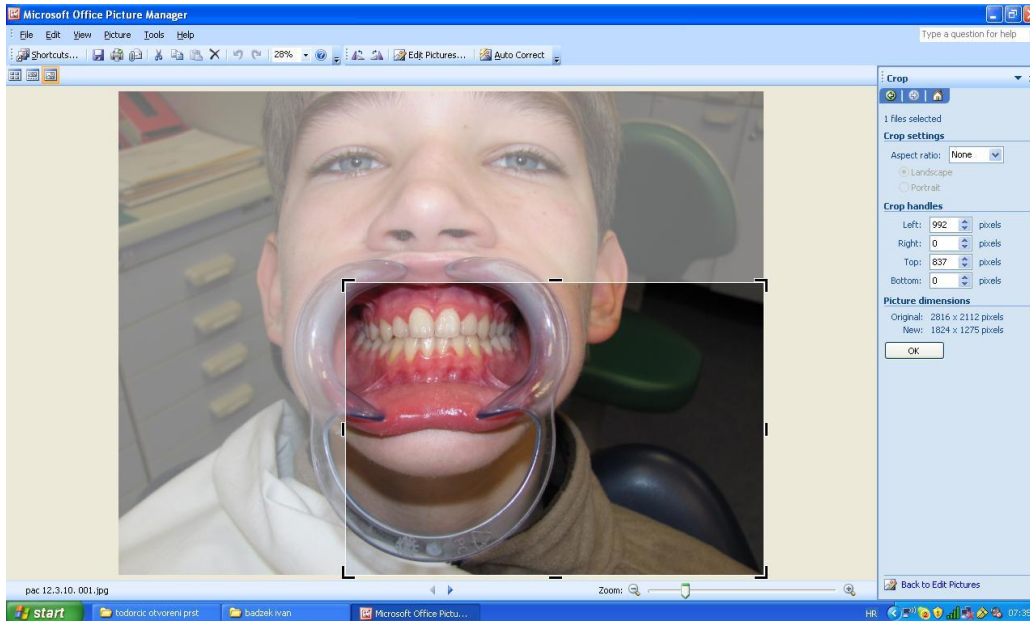


Slike 378 – 381. Nakon što računalo prebaci fotografije u dijaloškim poljima, redom izabiremo opcije - *Nothing I'm finished working with these pictures*, opciju *Next* i na kraju *Finished*, nakon čega računalo otvara mapu u kojoj su snimljene fotografije.

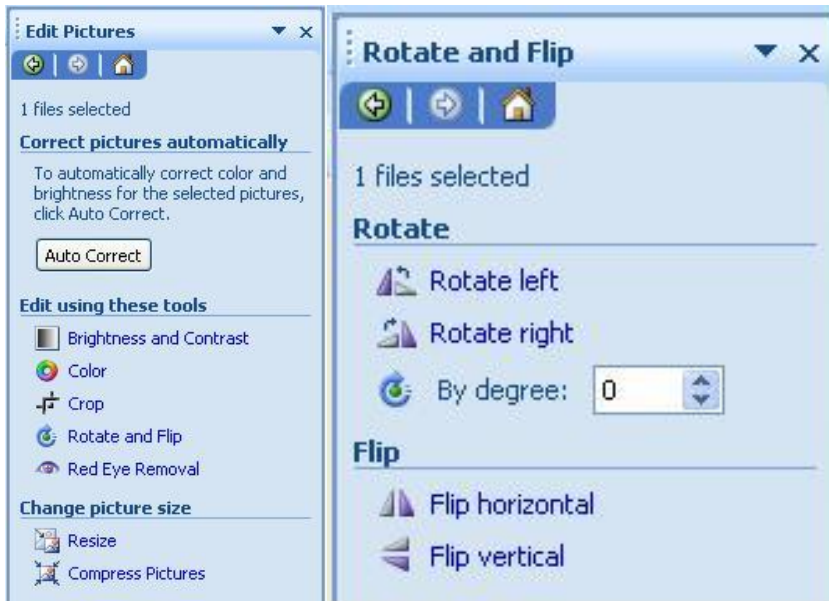


Slika 382. Otvaranje fotografija u namjenskom softveru za obradu fotografija - *Picture Manager*.

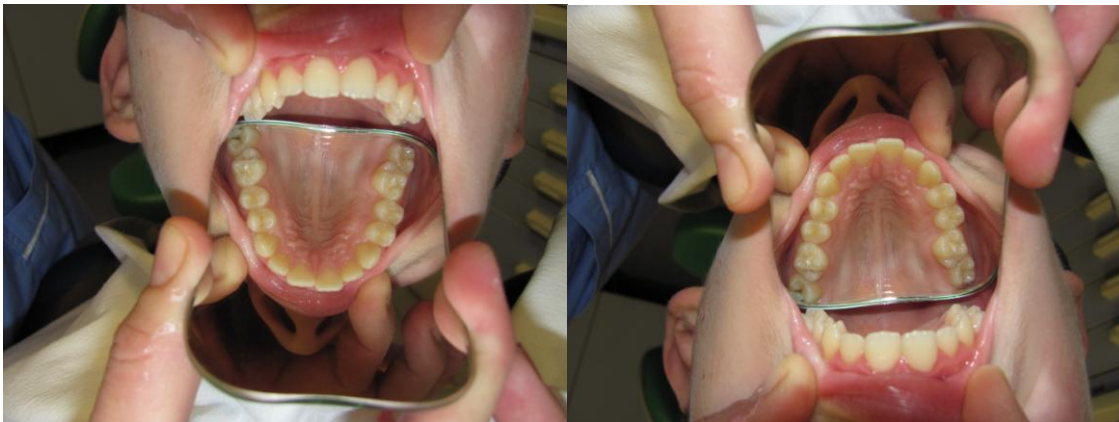Fotografije možemo obraditi u namjenskom programu *Picture Manager*, koji nam je dostupan u sklopu programskog paketa *Microsoft Officea*. Intraoralne fotografije snimljene pomoću ogledala potrebno je na početku zrcaliti opcijom *flip*, da realno prikazuju situaciju u ustima. Za okluzalne fotografije rabimo opciju *flip vertical*, a za lateralne *flip horizontal*. Nakon toga ih dodatno možemo rotirati radi centriranja izborom opcije *rotate by ___ degree* te obrezati višak izborom opcije *crop*. Zbog preglednije dokumentacije, od prebačenih fotografija možemo načiniti prikaz pacijenta u namjenskom programu *Power Pointu*.



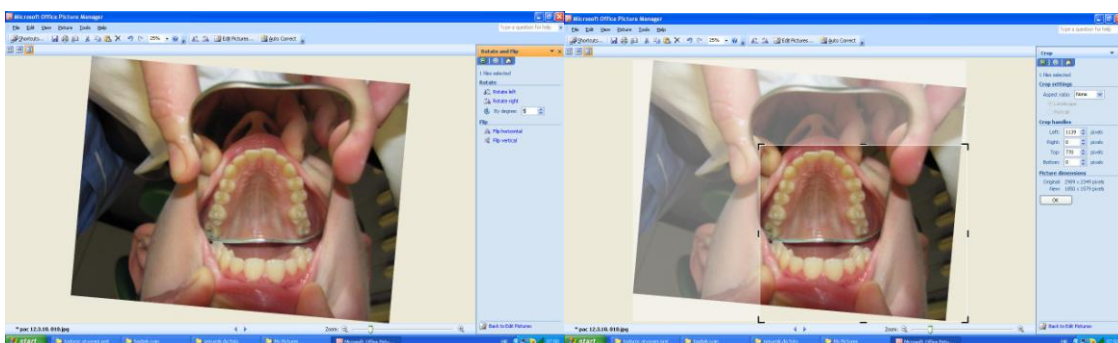
Slika 383. Obrezivanje viška fotografije opcijom *crop*. Povlačenjem dvaju dijagonalno suprotnih kuteva fotografije u dva poteza, omeđujemo polje koje želimo ostaviti na fotografiji te izabrano potvrđujemo opcijom *OK*. Nakon toga je obrađenu fotografiju potrebno snimiti izborom ikone diskete na gornjoj alatnoj traci. Prelazak na sljedeću fotografiju obavlja se pomoću strelica na donjem dijelu ekrana ili tipke strelica na tipkovnici.



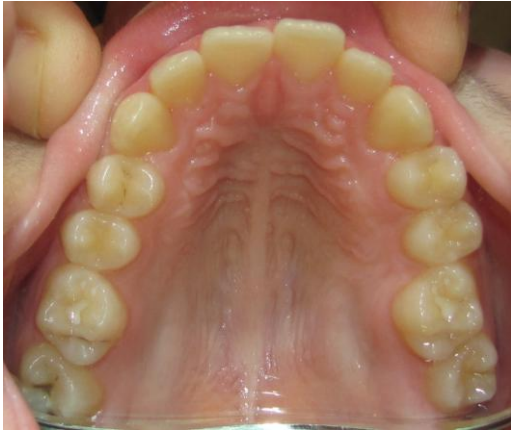Slike 384 i 385. Opcije za obradu fotografija



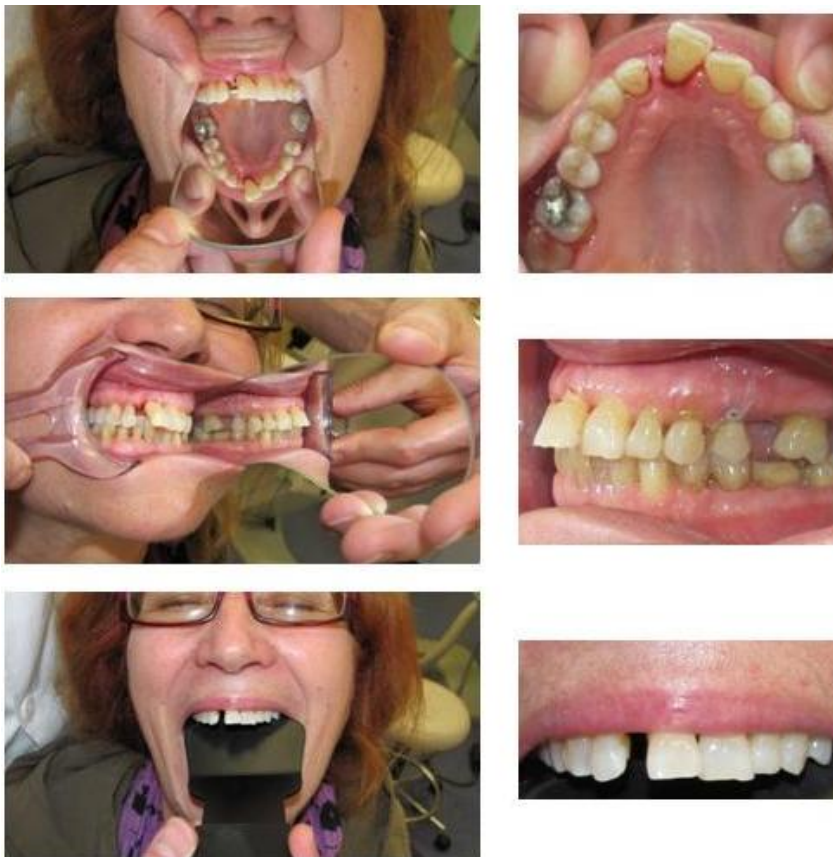Slike 386 i 387. Gornja okluzalna fotografija snimljena pomoću intraoralnog ogledala i njezina vertikalno zrcaljena inačica (*flip vertical*) koja prikazuje realno stanje u ustima



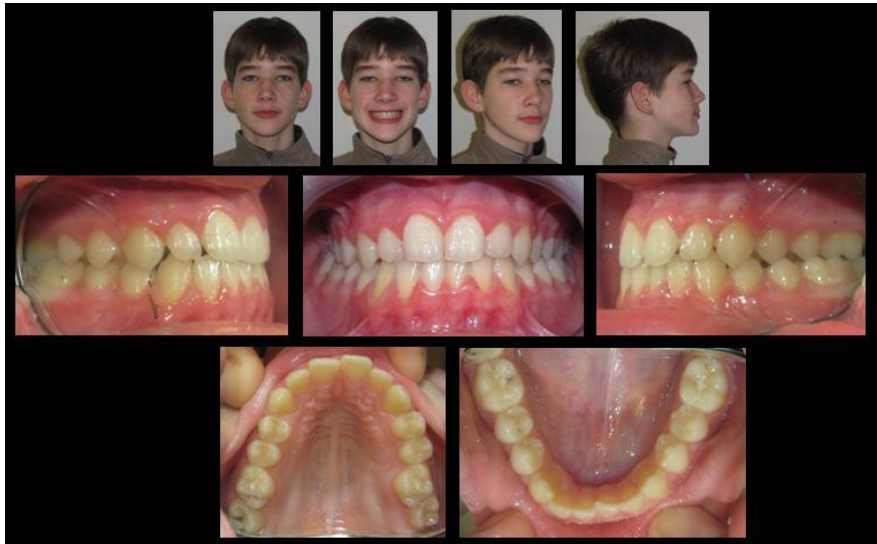
Slike 388 i 389. Centriranje fotografije opcijom *rotate by* ___ degree te njezino obrezivanje opcijom *crop*



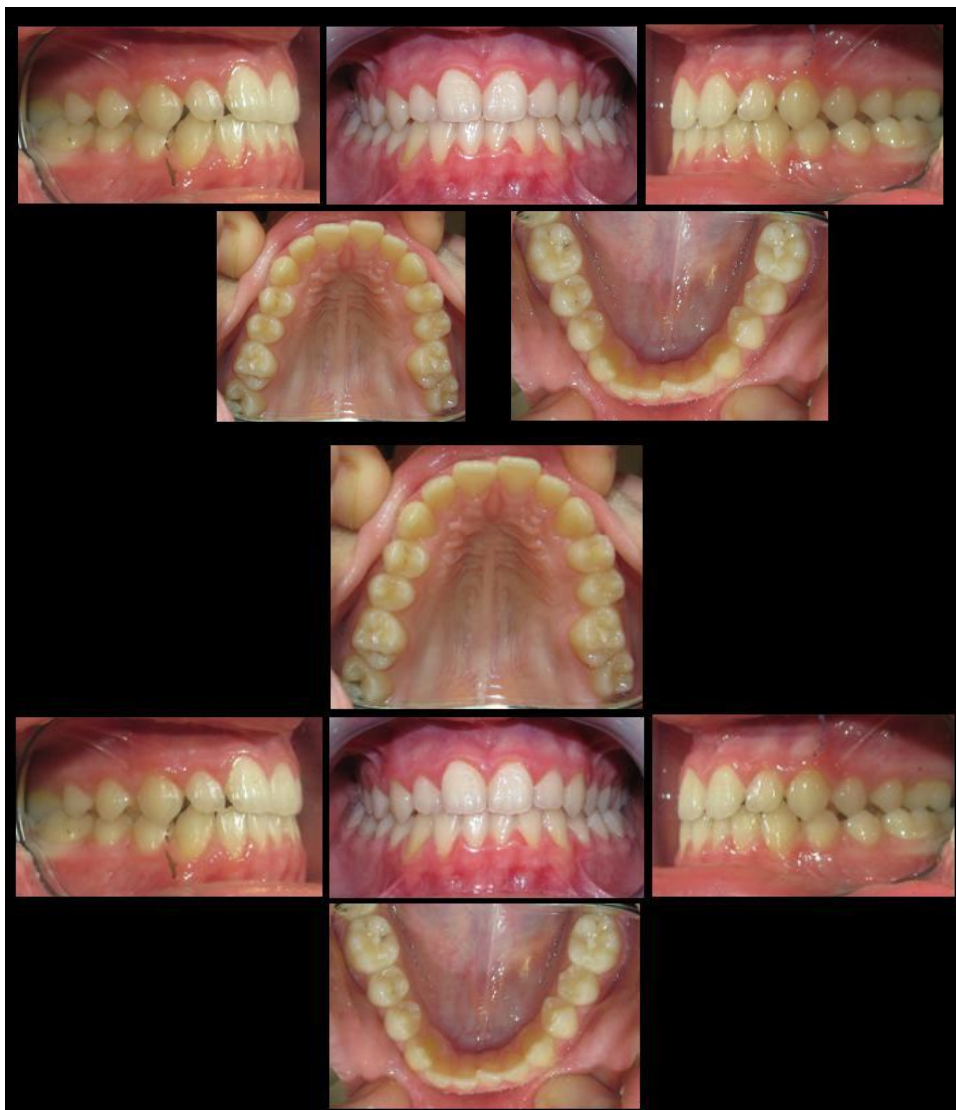
Slika 390. Izgled obrađene intraoralne gornje okluzalne fotografije



Slike 391 - 396. Neobrađene fotografije (lijevo) i njihove obrađene inačice nakon zrcaljenja, rotiranja i obrezivanja (desno)



Slika 397. Standardni set ekstraoralnih i intraoralnih fotografija



Slike 398 i 399. Dvije najčešće inačice prikaza intraoralnih fotografija

ANALIZA FOTOGRAFIJA

Fotogrametrija lica je antropometrijska metoda mjerenja parametara lica na standardiziranim fotografijama.

Definicija antropometrijskih kefalometrijskih točaka

Kratica	Naziv	Definicija
Or'	Orbitale	Najniža točka donjeg ruba orbite
Tr	Tragion	Središnja točka tragusa uha
Tri	Trichion	Točka na granici čela i vlasišta
G	Glabela	Najanteriornija točka čela
N'	Nasion	Najdublja točka konkaviteta mekih česti nosa
Nd	Nasal dorsum	Točka na sredini hrpta nosa
Prn	Pronasale	Najanteriornija točka vrha nosa
Cm	Columella	Najanteriornija točka kolumele nosa
Sn	Subnasale	Točka spojišta kolumele i kožnog dijela gornje usne
Ss (A')	Subspinale	Najdublja točka konkaviteta između gornje usne i kolumele
Ls	Labrale superius	Najanteriornija točka konveksiteta gornje usne
Sto	Stomion	Točka spojišta gornje i donje usne
Li	Labrale inferius	Najanteriornija točka konveksiteta donje usne
Sm (B')	Supramentale	Najdublja točka konkaviteta između donje usne i brade
Pg'	Pogonion	Najanteriornija točka mekog tkiva brade
M'	Menton	Najniža točka mekog tkiva brade

ANALIZA FRONTALNE FOTOGRAFIJE LICA

Analiza frontalne fotografije lica otkriva disproporcije i asimetrije, zbog čega je važno točno pozicioniranje glave pacijenta prilikom fotografiranja. Na fotografiji označavamo tri osnovne ravnine: bipupilarnu, horizontalnu kroz stomion te mediosagitalnu N'-Sn.

Idealno proporcionalno lice može se podijeliti u središnju, dvije medijalne i dvije lateralne petine. Udaljenost očnih kantusa čini srednju petinu, a širine očiju medijalne petine. Širina baze nosa trebala bi biti jednaka ili malo veća od središnje petine. Interpupilarna udaljenost trebala bi biti jednaka širini usta.

Antropometrijske točke koje se mogu definirati na licu jesu: trichion (Tri) – točka na početku vlasišta ili zadnje bore čela, glabela (G) – najprominentnija točka iznad korijena nosa u projekciji obrva, te subnasale (Sn) – spojnica septuma nosa i filtruma usnice i menton (M') – najniža točka donjeg ruba brade. Te točke dijele lice na gornju, srednju i donju trećinu, a one bi trebale biti u jednakim odnosima. Donja trećina lica od najvećeg je interesa u ortodontici jer na nju možemo utjecati ortodontskom terapijom. Kod dubokog zagrizi i u periodu mijene zubi nalazimo smanjenu, a kod otvorenog zagrizi povećanu donju trećinu lica.

Donju trećinu lica, omeđenu točkama Sn' i M', možemo podijeliti na dva dijela odijeljena stomionom (Sto), točkom spojišta gornje i donje usnice, pri čemu bi gornji dio trebao iznositi 1/3, a donji dio 2/3 donjeg dijela lica.

FOTOGRAMETRIJSKA ANALIZA

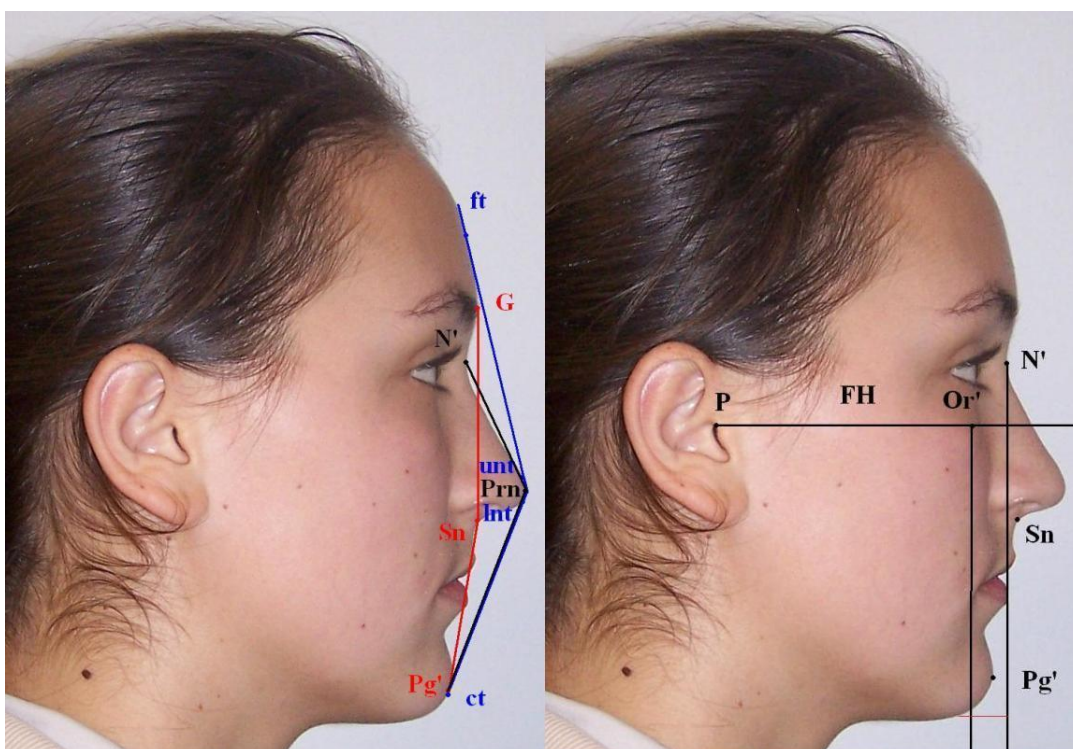
	parametar	Naziv	ref. raspon	nalaz	interpretacija
	SAGITALNA MJERENJA				
1	Ft-unt:ln-ct	Kut konveksiteta mekih tkiva	137,5-146,5		
2	N'-Prn-Pg'	Ukupni facijalni kut s nosom	126,7-133,9		
3	G-Sn-Pg'	Facijalni kut bez nosa	164,1-173,7		
4	Ls-Sn-Cm	Nazolabijalni kut	99,7-116,4		
5	Pg'-Sm-Li	Mentolabijalni kut	122,4-141,7		
	VERTIKALNA MJERENJA				
6	Tri-G	Gornja trećina lica	50,5-59,1mm		
7	G-Sn'	Srednja trećina lica	61,3-68,1mm		
8	Sn'-M'	Donja trećina lica	60,1-66,9mm		
9	Sn'-Sto	Dužina gornje usnice	20-22,3mm		
10	Sto-M'	Dužina donje usnice i brade	40,1-44,6mm		
	POLOŽAJ USANA				
11	Ls:Prn-Pg'	Udaljenost gornje usnice od Ricketsove estetske linije	[-6- (-2)]		
12	Li:Prn-Pg'	Udaljenost donje usnice od Ricketsove estetske linije	(-4 – 0)		
13	Ls:Sn-Pg'	Udaljenost gornje usnice od Burstoneove linije (Sn-Pg)	2,1-4,9 ispred		
14	Li:Sn-Pg'	Udaljenost donje usnice od Burstoneove linije	0,6-3,8 ispred		

ANALIZA PROFILNOG KUTA

U analizi profilnog kuta mogu se rabiti tri kuta - facijalni kut bez nosa, ukupni facijalni kut s nosom te kut konkaviteta mekih tkiva (4). Facijalni kut bez nosa čini spojnica čeonu točku glabela (G), labrale superius (Ls) i kožnog pogoniona (Pg'). S obzirom na nagib toga kuta, profil karakteriziramo kao ravni, konkavni ili konveksni. Blago konveksni profil estetski je ideal i često je prisutan kod djece. Ukupni facijalni kut s nosom omeđen je točkama N'-Prn-Pg', a kut konkaviteta mekih tkiva čine točke: tangenta čela (ft - frontal tangent), gornja tangenta nosa (unt - upper nasal tangent), donja tangenta nosa (Int - lower nasal tangent) i tangenta brade (ct - chin tangent).

ANALIZA PROFILA LICA PO SCHWARZU

Schwarz je biometrijsko polje profila lica definirao frankfurtskom horizontalom (FH) - koja spaja točku porion (P) na gornjem rubu tragusa (na sjecištu tangenti od kojih okomita dodiruje prednji, a vodoravna gornji rub tragusa) i točku orbitale (Or') na dnu infraorbitalnog ruba (gdje se kod ravnog pogleda siječe okomica spuštenu iz sredine pupile s infraorbitalnim rubom) (5). Prednji rub polja profila čini okomica na FH spuštenu iz kožne točke nasion (N), najdublje točke u konkavitetu korijena nosa. Stražnji rub polja profila čini okomica na FH povučena iz točke Or. Kod normalnih sagitalnih međučeljusnih odnosa, okomica iz Or trebala bi dodirivati kut usana i najnižu točku brade, okomica iz N točku Sn, a Pg' bi se trebao nalaziti unutar biometrijskog polja. U eugnatih osoba spojnica Sn - Pg' s okomicom N čini kut od 10°. S obzirom na položaj točke Sn, razlikuje se prosječno lice/ortofrontalno (kada je Sn na okomici N), retrolice/cisfrontalno (Sn iza okomice N) i antelice/transfrontalno (Sn ispred okomice N). Linija koja spaja točke subnasale (Sn) i pogonion (Pg), trebala bi sjeći gornju i dodirivati donju usnu. S obzirom na nagib te linije prema okomici iz točke nasion, razlikujemo ravan profil (orto), straga nagnuti profil (cis) i naprijed nagnuti profil (trans). Po Schwarzu se profili mogu klasificirati u devet mogućih varijacija.



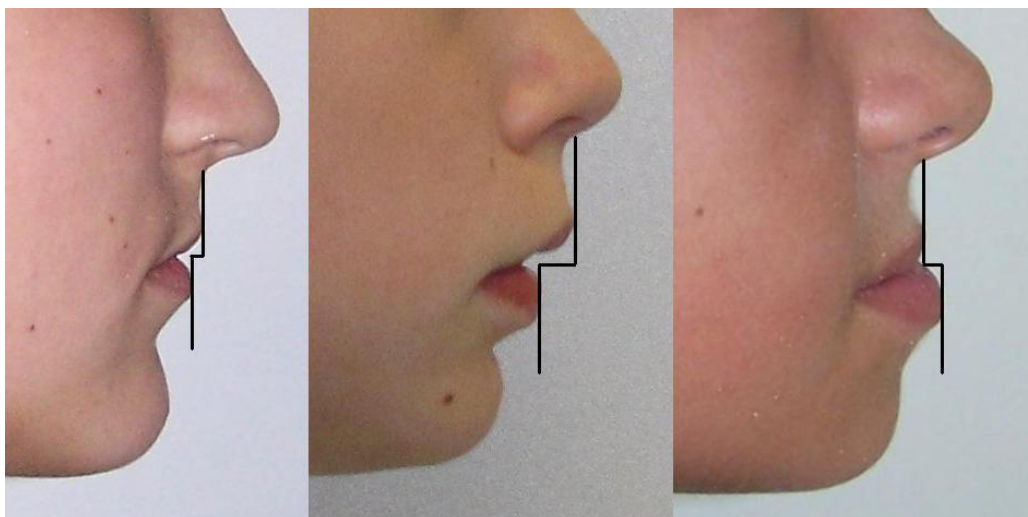
Slike 400 i 401. Analize profila lica

ANALIZA PROFILA USNICA

Korkhaus je definirao odnose labijalne stepenice i ideal po kojem bi donja usnica trebala biti postavljena lagano iza gornje, tvoreći blagu negativnu interlabijalnu stepenicu. Pozitivnu labijalnu stepenicu, kada je donja usnica ispred gornje, nalazimo kod klase III, a naglašenu negativnu, kod koje je gornja usna izrazito ispred donje, kod klase II/1.

Nazolabijalni kut je kut između donjeg dijela nosa i gornje usnice (Ls-Sn-Cm) i normalno iznosi oko 100° . Smanjeni kut ukazuje na maksilarni prognatizam, protruziju gornjih sjekutića ili preizraženi vertikalni rast nosa, dok povećani kut ukazuje na maksilarni retrognatizam ili retruziju gornjih sjekutića.

Mentolabijalni kut je kut između brade i donje usnice (Pg'-Sm-Li) i ovisan je o položaju gornjih, ali i donjih inciziva. Povećan je kod anomalija klase III, a smanjen kod klase II/1.



Slike 402 – 404. Odnosi labijalne stepenice po Korkhausu

Analiza profila usnica po Rickettsu

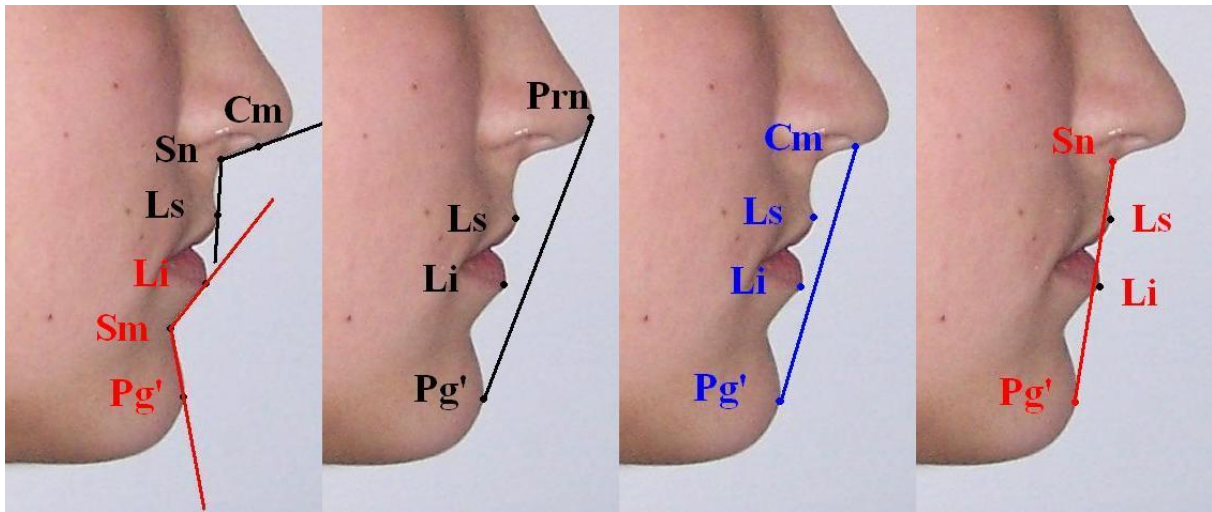
Ricketts definiše estetsku liniju E kao spojnicu točke pronasale (Prn) - najprominentnije točke vrha nosa, i točke Pg - u odnosu na nju promatra udaljenost usnica. Gornja bi usnica od linije E trebala biti udaljena prosječno oko 4 mm, a donja 2 mm. Na vrijednosti utječu položaj i pokreti prednjih zubi te rast brade i nosa. S rastom usnice bivaju sve manje protrudirane, a starenjem gube svoj tonus.

Analiza profila usnica po Steineru

Steiner za analizu rabi spojnicu Pg i columela (Cm), sredinu između korijena i vrha nosa. Obje bi usnice trebale dodirivati tu liniju. Ukoliko su iza nje, imamo spljoštenu profil usnica pa bi trebalo izbjegavati ekstrakcije zubi, a ako su ispred nje, može se ići na ekstrakcijsku terapiju.

Analiza profila usnica po Burstoneu

Spojnicu Sn – Pg' trebala bi sjeći gornju i donju usnicu. Burstone za analizu koristi liniju B, koja je spojnicu točaka Sn i Pg'. U idealnim bi uvjetima gornja usnica trebala biti oko 3.5 mm, a donja oko 2.2 mm ispred te linije. Ukoliko se usnice nalaze ispred tangente Sn – Pg', govorimo o pozitivnom, a ako su iza nje, o negativnom profilu usnica. Kako pomaci zuba mijenjaju položaj usnica u odnosu na liniju B, trebalo bi izbjegavati ekstrakcije u slučajevima kada su usnice već prije terapije pozicionirane iza linije B.



Slike 405 – 408. Analize profila usnica

Literatura:

1. Bengel W. Mastering digital dental photography. London: Quintessence; 2006.
2. Ahmad I. Digital and conventional dental photography. A practical clinical manual. London; Quintessence, 2004.
3. Anić Milošević S, Šljaj M, Lapter Varga M. Osnovni principi snimanja ekstraoralnih fotografija. Acta Stomat Croat. 2005;39:201-4.
4. Anić – Milošević S, Lapter – Varga M, Šljaj M. Analysis of the soft tissue facial profile by means of angular measurements. Eur J Orthod. 2008;30:135-40.
5. Rakosi T, Jonas I, Graber TM. Orthodontic diagnosis. Color atlas of dental medicine. New York: Thieme medical publishers Inc; 1993.

14. PROCJENA POTREBE ZA ORTODONTSKOM TERAPIJOM

Ortodontska anomalija nije bolest s jasno određenim simptomima, nego se definira kao varijacija u odnosu na normalne dentalne i skeletne karakteristike. Malokluzije su često rezultat kombinacije malih varijacija otklona od onoga što se smatra normalnim i svaka je premala da bi bila kvalificirana kao abnormalna, ali njihova kombinacija stvara klinički značajnu malokluziju.

Odluka o provođenju ortodontske terapije ne donosi se jednostrano, već je ona rezultat pregovora i dogovora uključenih strana: doktora dentalne medicine, ortodonta i zdravstvenog osiguranja - pružatelja usluge, te pacijenta i, ukoliko je maloljetan, njegovog roditelja – konzumenata usluge. Razlozi traženja ortodontske terapije jesu: želja za boljim izgledom, percepcija malokluzije, povjerenje u zdravstveni sustav (uvjerenje da ortodont zna je li terapija potrebna), spol i dob (terapiju češće traže djevojčice i tinejdžeri), utjecaj vršnjaka (želja za asimilacijom) i socijalna nejednakost (ortodontska terapija kao statusni simbol) (1). Razlozi pružanja ortodontske terapije jesu: stavovi i osviještenost doktora dentalne medicine (oko 70% pacijenata ortodontu uputi doktor dentalne medicine, koji je kritičniji u procjeni potrebe za tretmanom od pacijenta), dostupnost službe (češće je ortodontskoj terapiji podvrgnuta populacija u mjestima gdje postoji ortodont), pokriće troškova terapije (češće je ortodontskoj terapiji podvrgnuta populacija kojoj zdravstveno osiguranje sufinancira terapiju) te educiranost terapeuta (educiraniji terapeut pružat će kvalitetniju terapiju).

Loša dentalna estetika, kao direktna posljedica okluzalne nepravilnosti, često je glavni kriterij za određivanje potrebe za terapijom i osobito ovisi o subjektivnoj odluci terapeuta. U zemljama u kojima ortodontsku terapiju djelomično ili potpuno financira zdravstveno osiguranje, povećani zahtjevi za terapijom doveli su do potrebe za stvaranjem objektivnih kriterija, kako bi se selekcionirali pacijenti kojima je terapija neophodna i koji će od nje imati najviše koristi (2). Osim toga, nastoji se sustavno planirati prevencija i ranija terapija, kako bi izdaci bili što manji. Zbog toga su u posljednjih pedeset godina razvijeni brojni standardizirani sustavi bodovanja, u obliku indeksa, kojima se nastoje objektivno definirati malokluzije (3).

Indeks je kriterij za kvantifikaciju kliničkog stanja, a njegovu vrijednost čine prikupljeni i zbrojeni podaci o malokluziji koji je opisuju u obliku numeričke vrijednosti. Svaki indeks ima određenu graničnu točku ispod koje se malokluzije definiraju kao neznatne. Najčešće rabljeni indeksi za procjenu potreba za ortodontskim tretmanom jesu - indeks potrebe za ortodontskim tretmanom (*Index of orthodontic treatment need – IOTN*) i indeks kompleksnosti, ishoda i potreba (*Index of complexity, outcome and need – ICON*).

INDEKS POTREBE ZA ORTODONTSKOM TERAPIJOM

Indeks potrebe za ortodontskom terapijom (*Index of orthodontic treatment need - IOTN*) sastoji se od dvije komponente: dentalne (*Dental health component - DHC*) i estetske (*Aesthetic component - AC*). Estetska je komponenta zasebna i njezino uključivanje u određivanje potrebe za terapijom posljedica je velikog utjecaja narušene estetike. IOTN je jednostavan za upotrebu i potrebno je prosječno oko dvije minute po pacijentu za određivanje stupnja potrebe za terapijom. Postoji i mjerač koji predstavlja neku vrstu pomične mjerke, pomoću kojeg je postupak dosta pojednostavljen jer se odmah mogu očitati milimetarske vrijednosti horizontalnog i vertikalnog prijeklopa, otvorenog zagriža i udaljenosti između kontaktnih točaka kojima se izražavaju distopije zubi (3).

Dentalna komponenta IOTN-a (*Dental health component - DHC*)

Ova komponenta sadrži karakteristike koje su važne za dugotrajnu i zadovoljavajuću funkciju i okluziju. Podijeljene su u pet stupnjeva, ovisno o težini. Razlika između stupnjeva izuzetno je dobro definirana na osnovi mišljenja 74 stomatologa pa je onemogućen utjecaj subjektivnog mišljenja ispitivača. Vjerodostojnost i mogućnost reprodukcije indeksa dokazane su u brojnim istraživanjima. Indeks je namijenjen mjerenjima na pacijentu u trajnoj denticiji, ali se uz modifikacije može koristiti i za mjerenja na modelima u mješovitoj denticiji. Ako se mjeri na modelima za overjet, između 3,5-6 mm, podrazumijeva se da su usnice inkompetentne. Kod obrnutog se overjeta podrazumijeva da postoji poremećaj žvakanja i govora. Ako se radi o mješovitoj denticiji, gdje nije došlo do potpune erupcije inciziva i očnjaka, ne mjere se overbite i overjet. Glavno je obilježje ovog indeksa da se ne bilježi svaka promjena, nego se određuje najgora karakteristika, odnosno ona koja određuje najveći stupanj potrebe za terapijom (Tablica 1).

Određuju se sljedeće karakteristike:

1. pregriz gornje čeljusti (pozitivni overjet) - milimetri (uz procjenu kompetencije usnica)
2. pregriz donje čeljusti (negativni overjet) - milimetri (uz procjenu postojanja govornih i/ili žvačnih disfunkcija)
3. križni zagriz - milimetri
4. distopija (udaljenost između kontaktnih točaka) - milimetri
5. otvoreni zagriz - milimetri
6. duboki zagriz - s obzirom na dodir i traumatu gingive
7. sagitalni odnos molara
8. nedostatak zuba - hipodoncija ili ekstrakcija koja iziskuje terapiju
9. poremećaj erupcije (impaktirani/retinirani zubi)
10. ankioloza
11. kraniofacijalne anomalije

Bilježi se karakteristika najvećeg stupnja, a postoji pet stupnjeva:

1. nema potrebe za terapijom
2. mala potreba za terapijom
3. umjereno potrebna terapija
4. potrebna terapija
5. potrebna terapija - obavezno

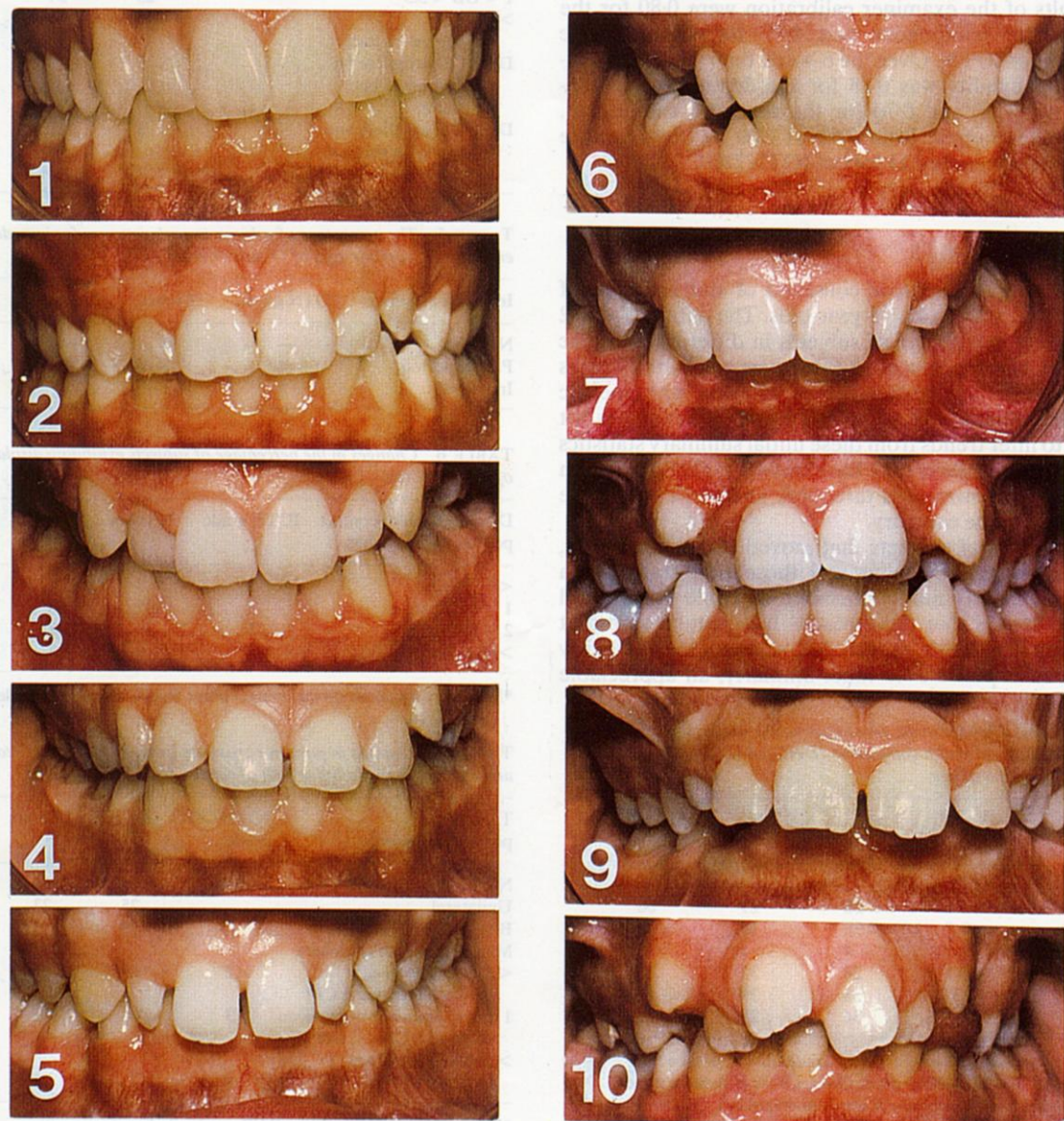
Tablica 4. Kriteriji IOTN-a

	OJ	obrnuti pregriz	križni zagriz	distopija	otvoreni zagriz	OB	klasa	hipodoncija	erupcija	rascjep	ankiloza
1	_____	_____	_____	udaljenost kontaktnih točaka < 1mm	_____	_____	_____	_____	_____	_____	_____
2	3,5-6 mm kompet. usnice	0-1 mm	<1 mm	1-2 mm	1-2 mm	< 3,5 mm bez dodira gingive	kl.II ili III za ½ širine premolar bez drugih poremećaja	_____	_____	_____	_____
3	3,5-6 mm inkompet. usnice	1-3,5 mm	1-2 mm	2-4 mm	2-4 mm	povećani overbite bez dodira gingive	_____	_____	_____	_____	_____
4	6-9 mm	>3,5 mm bez govorne/ žvačne disf. 1-3,5mm +prisutne disfunk.	>2 mm škarasti zagriz	>4 mm	>4 mm	povećani overbite s traumom gingive ili nepca	_____	potreban tretman zbog zatvaranja prostora ili otvaranja prostora prije protetike	djelomično iznikao zub, nagnut ili impaktiran između postojećih zubi hiperdoncija	_____	_____
5	> 9 mm	>3,5 mm prisutne govorne i žvačne disfunk.	_____	_____	_____	_____	_____	hipodoncija najmanje jednog zuba u kvadrantu, neophodna protetika	neiznikao zub zbog hiperdoncije, zbijenosti ili perzistentnog mliječnog zuba	obavezna terapija	obavezna terapija

Estetska komponenta IOTN-a (*Aesthetic component - AC*)

Sastoji se od deset intraoralnih fotografija različitih malokluzija, koje su stupnjevane po estetskom izražaju: od lijepog do ružnog dentalnog izgleda. Ljestvica je napravljena na osnovi mišljenja otodonata i laika koji su ocjenjivali dentalnu estetiku pogledavši tisuću različitih fotografija zuba. Prema ljestvici, uspoređuje se izgled pacijentovih zuba s fotografijama i svrstava u jedan od stupnjeva. Važno je naglasiti kako se ne traže morfološke sličnosti u položaju zuba, već estetski dojam koji zubi stvaraju. Fotografije ljestvice predstavljaju tri stupnja potrebe za terapijom:

1. nema potrebe za terapijom - fotografije 1, 2, 3, 4
2. granično potrebna terapija - fotografije 5, 6, 7
3. velika potreba za terapijom - fotografije 8, 9, 10.



Slika 409. IOTN AC (4)

Iako je IOTN najčešće korišten indeks, zabilježeni su i njegovi nedostaci:

1. ignorira kumulativni efekt više manjih devijacija
2. potrebu za terapijom određenu visokim stupnjem dentalne komponente često prati niski stupanj estetske komponente (križni zagriz, impakcije, duboki zagriz), pa postoji kontradiktornost - jedna komponenta sugerira terapiju, a druga ne
3. potreba za terapijom na osnovi dentalne komponente češća je nego na osnovi estetske
4. generalizirana rastresitost, bez ikakvih drugih simptoma, predstavlja malu potrebu za terapijom po dentalnoj komponenti, a veliku po estetskoj
5. ne uzima u obzir rengenske snimke
6. fiziološke prolazne faze položaja zuba u mješovitoj denticiji imaju sličnosti s nekim fotografijama estetske komponente
7. djeca teško određuju estetsku komponentu
8. indeks ne uzima u obzir mišljenje (stav) pacijenta o anomaliji, npr. pacijent s neznatnom anomalijom koja mu ipak jako smeta i utječe na njegov socijalni život i samopouzdanje.

INDEKS KOMPLEKSNOSTI, POTREBE I ISHODA TERAPIJE (ICON)

Ovaj indeks objedinjuje procjenu potrebe i uspješnosti terapije (4). Kompleksnost terapije određuje se na osnovi utjecaja neke od karakteristika na terapiju. Naime, na temelju regresijske statističke analize točno su određeni koeficijenti uz pomoć kojih se definira težina pojedine komponente - estetska komponenta otežava terapiju sedam puta, postojanje zbijenosti u gornjoj čeljusti pet puta, križni zagriz pet puta, dublji zagriz četiri puta, a promjene u sagitalnom odnosu otežavaju terapiju tri puta. Svaka karakteristika, s obzirom na izraženost, dobiva određeni broj bodova. Potreba za terapijom dobiva se zbrajanjem tih bodova. Rezultat se onda tumači na osnovi podataka iz tablice - od neznatne do velike potrebe za tretmanom te od neznatnog do velikog poboljšanja postignutog nakon završetka terapije. Ocjena rezultata terapije svakako pretpostavlja da je suradnja pacijenta bila dobra. Procjena ishoda terapije izračunava se po formuli: **stupanj kompleksnosti prije th – 4 x stupanj kompleksnosti poslije th**. Stupanj zbijenosti ili rastresitosti procjenjuje se samo u gonjem zubnom luku, a donji se luk uključuje u analizu jedino ukoliko postoji impaktiran zub. Tada se dodjeljuje stupanj 5.

Tablica 5. Kriteriji ICON-a

		0	1	2	3	4	5	koeficijent množenja
1	estetika	estetska komponenta IOTN						7
2	zbijenost gornja čeljust	< 2 mm	2.1-5 mm	5.1-9 mm	9.1-13 mm	13.1-17 mm	>17mm ili impaktirani zub u gornjoj ili donjoj čeljusti	5
	rastresitost gornja čeljust	< 2 mm	2.1-5 mm	5.1-9 mm	>9 mm			5
3	križni zagriz	nije prisutan	prisutan					5
4	otvoreni zagriz na incizivima	nije prisutan	< 1 mm	1.1-2 mm	2.1-4 mm	>4 mm		4
	incizalni overbite	pokriva < 1/3 zuba	1/3-2/3 zuba	2/3 do potpunog prekrivanja	potpuno prekriva			4
5	anteriorno-posteriorni odnos 6/6 zbroj lijevo+desno	odnos kvržica – fisura u klasi I, II ili III	bilo koji odnos osim kvržice na kvržicu	odnos kvržica na kvržicu				3

Tablica 6. Stupnjevanje potrebe i ishoda terapije temeljem ICON-a

stupanj kompleksnosti	iznos	procjena ishoda terapije	iznos prije-4x(poslije)
lagan	< 29	iznimno poboljšanje	> -1
blag	29 - 50	značajno poboljšanje	-25 do -1
umjeren	51 - 63	umjereni poboljšanje	-53 do -26
težak	64 - 77	minimalno poboljšanje	-85 do - 54
vrlo težak	> 77	nema poboljšanja ili pogoršanje	< -85

KVALITETA ŽIVOTA POVEZANA S MALOKLUZIJAMA

Prema definiciji Svjetske zdravstvene organizacije, zdravlje „nije samo odsustvo bolesti nego i psihičko, fizičko i socijalno blagostanje”. Samo prisustvo malokluzije nije sinonim potrebe za ortodontskim tretmanom. Potreba za terapijom postoji kada osoba ima malokluziju za koju postoji djelotvoran i prihvatljiv tretman. Razni su aspekti potrebe za ortodontskom terapijom – estetski, psihološki, socijalni, zdravstveni i funkcionalni. Kod pacijenata najčešće dominiraju želja za boljim izgledom, povećanjem samopoštovanja i želja za prihvaćenosti u društvu, dok kod ortodontata pri procjeni o potrebi za tretmanom dominiraju narušenost okluzije, mastikacije i fonacije, unapređenje oralnog zdravlja, omogućavanje održavanja optimalne oralne higijene i sprečavanje nastanka karijesa i parodontnih bolesti (5). Stoga procjenu potrebe za tretmanom možemo podijeliti na objektivnu i percipiranu. Objektivna je potreba normativna, profesionalno definirana, određuje ju kliničar temeljem normiranih okluzalnih indeksa, bez uzimanja u obzir percepcije pacijenta. Percipirana je potreba subjektivna procjena pacijenta o potrebi za tretmanom i usko je povezana sa shvaćanjem narušenosti kvalitete života zbog prisutnosti malokluzije. Utjecaj malokluzije na svakodnevni život višestruk je i može se manifestirati bolovima, nelagodama i poteškoćama pri žvakanju, govoru, održavanju oralne higijene, fizičkim aktivnostima, opuštanju i društvenim kontaktima. Istraživanja su dokazala da malokluzija, uglavnom, ima veći utjecaj na emocionalno stanje pojedinca nego na orofacijalnu funkciju i društvene kontakte (6, 7). Percepcija intenziteta malokluzija i narušenosti kvalitete života pacijenata i njihovih roditelja važna je u procjeni stupnja potrebe, prioriteta i zahtjeva za tretmanom, stupnja motivacije i buduće suradnje u terapiji. Manjak suradnje pacijenta u ortodontskoj terapiji najčešći je uzrok neuspjeha terapije, stoga je iznimno važno procijeniti koliko je pacijent motiviran za terapiju i održava li optimalnu oralnu higijenu, prije početka ortodontske terapije.

Kvaliteta života pojedinca može se definirati kao njegov osjećaj blagostanja, koji proizlazi iz zadovoljstva ili nezadovoljstva životom. Oralno zdravlje pridonosi kvaliteti života, a pravi utjecaj oralnog zdravlja, bolesti i stanja na kvalitetu života definira se kao „kvaliteta života povezana s oralnim zdravljem“ (*Oral health-related quality of life – OHRQoL*). Za procjenu kvalitete života povezane s oralnim zdravljem rabe se psihometrijski instrumenti – upitnici. Dvije su osnovne skupine instrumenata za procjenu kvalitete života – generički, koji obuhvaćaju široki krug aspekata zdravlja, te specifični, koji su usredotočeni na posebnu bolest, stanje, populaciju ili problem (8). Kako generički instrumenti uključuju širok raspon pitanja, od kojih je većina nebitna za ortodonciju jer su pacijenti zdravi, u dobroj formi i bez fizičkog deficita, rabe se specifični instrumenti. Čak i dobar dio specifičnih upitnika koji su kreirani za područje kvalitete života povezane s oralnim zdravljem, nije primjenjiv za ortodontske pacijente jer je većina ortodontskih stanja asimptomatska i povezana s estetikom, a ne s bolom i nelagodom. Daljnje je ograničenje što veliki udio ortodontskih pacijenata čine djeca i mlađi adolescenti kojima se pitanja iz upitnika često čine komplicirana i nevažna, a sami upitnici predugačkima. Konceptije pitanja stoga se moraju prilagoditi mlađima, a upitnici biti kraći i jezgroviti. Neki od upitnika kojima se može procijeniti kvaliteta života povezana s malokluzijama jesu: *Oral health impact profile - OHIP*, *Oral impact on daily performances -OIDP*, *Child perception questionnaire - CPQ*, *Psychosocial impact of dental aesthetics questionnaire - PIDAQ*, *Orthognatic quality of life questionnaire – OQLQ*.

Procjena intenziteta i učestalosti utjecaja malokluzije na kvalitetu života najčešće se bazira na trostupanjnoj ili petostupanjnoj Likertovoj intervalnoj skali. Za intenzitet utjecaja obično se rabe stupnjevi: (0) nimalo, (1) malo, (2) umjereno, (3) podosta i (4) izrazito, dok se za učestalost utjecaja rabe: (0) nikada, (1) gotovo nikada, (2) ponekad, (3) često i (4) vrlo često. Validirani nam upitnik omogućava da utjecaj malokluzije na kvalitetu života kvantificiramo sumarno i po pojedinim aspektima, odnosno dimenzijama upitnika.

U upitniku psihosocijalnog aspekta dentalne estetike - PIDAQ ponuđena su 23 pitanja, grupirana u četiri dimenzije – dentalno samopuzdanje, socijalni utjecaj, psihološki utjecaj te estetska zabrinutost. Kako pacijent ne bi prepoznao princip grupiranja pitanja, pitanja iz raznih skupina međusobno su pomiješana. Nakon završetka ispunjavanja upitnika izračunavamo sumarnu ocjenu koja može biti u rasponu od 23 do 115 bodova, te pojedinačne ocjene za svaku od četiriju dimenzija upitnika: dentalno samopuzdanje u rasponu od 6 do 30, socijalni utjecaj od 8 do 40, psihološki utjecaj od 6 do 30 te estetsku zabrinutost u rasponu od 3 do 15. Kako su pitanja vezana uz dentalno samopouzdanje afirmacijska, a sve ostale dimenzije negacijske, pri izračunu sumarnog skora vrijednosti čestica vezanih uz tu dimenziju treba izračunati u inverznoj skali, odnosno oduzeti od četvorke kao maksimalnog stupnja skale.

U upitniku oralnog utjecaja na dnevne aktivnosti – OIDP ponuđena je lista od sedamnaest orofacijalnih problema - za svaki od njih procjenjuje se intenzitet utjecaja na svakodnevni život (skala 0-5). Nadalje, navedeno je osam dnevnih aktivnosti za koje možemo procijeniti intenzitet narušenosti aktivnosti zbog orofacijalnih problema (skala 1-3) te učestalost narušenosti aktivnosti (skala 0-5). Od dnevnih su aktivnosti navedene: jelo, govor i jasni izgovor, održavanje oralne higijene, spavanje i odmaranje, održavanje emocionalnog stanja bez razdražljivosti, smijanje i pokazivanje zubi bez srama, izvođenje svakodnevnih aktivnosti te uživanje u kontaktu s drugim ljudima. U trećem se stupcu navode problemi s prethodne liste od sedamnaest orofacijalnih problema zbog kojih je bila narušena pojedina dnevna aktivnost. Nakon završetka ispunjavanja upitnika imamo uvid u pojedinačne ocjene dnevnih aktivnosti pa možemo izračunati sumarnu ocjenu intenziteta utjecaja oralnog stanja na kvalitetu života (koja može biti u rasponu od 8 do 24 boda) i učestalosti (u rasponu od 0 do 40 bodova). Moguće je izračunati umnožak stupnja intenziteta i učestalosti za svaku dnevnu aktivnost (skor aktivnosti). Sumarni OIDP skor izračunava se kao suma skorova aktivnosti podijeljena s maksimalnim mogućim skorom (120) i pomnožena sa 100 da se izrazi u postocima.

Profil utjecaja oralnog zdravlja - OHIP rabi se za procjenu kvalitete života povezane s oralnim zdravljem, a u psihometrijskoj validaciji u općoj populaciji pokazao je pouzdanost. Upitnik sadrži 14 čestica grupiranih u 7 dimenzija - funkcijske limitacije, fizička bol, psihološka nelagoda, fizička nemogućnost, psihološka nemogućnost, društvena nemogućnost te hendikep. Vrijednost OHIP-a najčešće se izračunava kao sumarni skor.

UPITNIK PSIHOSOCIJALNOG UTJECAJA DENTALNE ESTETIKE
(Psychosocial impact of dental aesthetics questionnaire – PIDAQ)

Sljedeće tvrdnje opisuju kako bi se ljudi mogli osjećati zbog izgleda svojih zubi u svakodnevnom životu. Molim, pročitajte svaku rečenicu pažljivo i obilježite koliko se tvrdnja odnosi na Vas zaokruživanjem određenog broja. Odgovorite spontano, bez predugog razmišljanja.

	Uopće ne	Malo	Donekle	Puno	Jako puno
Ne volim vidjeti svoje zube u ogledalu.	0	1	2	3	4
Suzdržavam se dok se smijem da mi se zubi ne vide previše.	0	1	2	3	4
Zavidim drugim ljudima na lijepim zubima.	0	1	2	3	4
Ponosan/sna sam na svoje zube.	0	1	2	3	4
Ako ljude ne poznajem dobro, ponekad se brinem što bi mogli misliti o mojim zubima.	0	1	2	3	4
Pomalo sam uznemiren/a kada vidim zube drugih ljudi.	0	1	2	3	4
Volim pokazivati svoje zube dok se smijem.	0	1	2	3	4
Ne volim vidjeti svoje zube na fotografijama.	0	1	2	3	4
Bojim se da bi drugi ljudi mogli davati uvredljive primjedbe o mojim zubima.	0	1	2	3	4
Ponekad sam pomalo nesretan/na izgledom svojih zubi.	0	1	2	3	4
Mislim da većina ljudi koje znam, ima ljepše zube od mojih.	0	1	2	3	4
Zadovoljan/na sam kada vidim svoje zube u ogledalu.	0	1	2	3	4
Ponekad mislim da ljudi zure u moje zube.	0	1	2	3	4
Donekle sam sputan/a u društvenim kontaktima zbog svojih zubi.	0	1	2	3	4
Ponekad se zateknem kako držim ruku na ustima da sakrijem zube.	0	1	2	3	4
Osjećam se loše kada pomislim kako mi izgledaju zubi.	0	1	2	3	4
Moji su zubi privlačni drugima.	0	1	2	3	4
Ne volim vidjeti svoje zube kada se gledam na video-snimci.	0	1	2	3	4
Primjedbe o mojim zubima iritiraju me, čak i kada su izrečene u šali.	0	1	2	3	4
Želio/la bih da mi zubi izgledaju bolje.	0	1	2	3	4
Zadovoljan/na sam izgledom svojih zubi.	0	1	2	3	4
Ponekad se brinem što osobe suprotnog spola misle o mojim zubima.	0	1	2	3	4
Smatram da je položaj mojih zubi vrlo lijep.	0	1	2	3	4

Četiri dimenzije upitnika:

Dentalno samopuzdanje - 4, 7, 12, 17, 21, 23

Socijalni utjecaj - 2, 5, 9, 13, 14, 15, 19, 22

Psihološki utjecaj - 3, 6, 10, 11, 16, 20

Estetska zabrinutnost - 1, 8, 18

PROFIL UTJECAJA ORALNOG ZDRAVLJA (*Oral health impact profile - OHIP*)

Sljedeća se pitanja odnose na kvalitetu života povezanu sa zdravljem Vaših usta, zubi i proteza.

	Nikada	Gotovo nikada	Ponekad	Često	Vrlo često
Jeste li imali ili imate poteškoća pri izgovaranju riječi zbog problema sa zubima, ustima, čeljustima ili protetskim radom?	0	1	2	3	4
Jeste li osjetili ili osjećate neugodan okus zbog problema sa zubima, ustima, čeljustima ili protetskim radom?	0	1	2	3	4
Jeste li imali ili imate jake bolove u ustima ?	0	1	2	3	4
Je li Vam bilo ili Vam je nelagodno jesti pojedinu vrstu hrane zbog problema sa zubima, ustima, čeljustima ili protetskim radom?	0	1	2	3	4
Jeste li razmišljali o svojim zubima, ustima, čeljustima ili svojoj protezi?	0	1	2	3	4
Osjećate li tjeskobu zbog problema sa zubima, ustima, čeljustima ili zbog protetskog rada?	0	1	2	3	4
Smatrate li da Vam je prehrana nezadovoljavajuća zbog problema sa zubima, ustima, čeljustima ili zbog protetskog rada?	0	1	2	3	4
Jeste li morali prekidati obrok zbog problema sa zubima, ustima, čeljustima ili zbog protetskog rada?	0	1	2	3	4
Je li Vam se teže opustiti zbog problema sa zubima, ustima, čeljustima ili zbog protetskog rada?	0	1	2	3	4
Jeste li se osjetili imalo neugodno zbog problema sa zubima, ustima, čeljustima ili zbog protetskog rada?	0	1	2	3	4
Jeste li bili razdražljivi prema drugima zbog problema sa zubima, ustima, čeljustima ili zbog protetskog rada?	0	1	2	3	4
Jeste li imali problema u obavljanju svakodnevnih poslova zbog problema sa zubima, ustima, čeljustima ili zbog protetskog rada?	0	1	2	3	4
Smatrate li da Vam život pruža manje zadovoljstva zbog problema sa zubima, ustima, čeljustima ili zbog protetskog rada?	0	1	2	3	4
Je li Vam se dogodilo da uopće ne funkcionirate zbog problema sa zubima, ustima, čeljustima ili zbog protetskog rada?	0	1	2	3	4

Sedam dimenzija upitnika:

Funkcijske limitacije - čestice 1 i 2

Fizička bol - čestice 3 i 4

Psihološka nelagoda - čestice 5 i 6

Fizička nemogućnost - čestice 7 i 8

Psihološka nemogućnost - čestice 9 i 10

Društvena nemogućnost - čestice 11 i 12

Hendikep - čestice 13 i 14

ORALNI UTJECAJ NA DNEVNE AKTIVNOSTI (*Oral impact on daily performances - OIDP*)

Zaokružite koliko je svaki od navedenih problema utjecao na Vaš svakodnevni život.

LISTA PROBLEMA

	Nimalo	Vrlo malo	Malo	Umjereno	Ozbiljno	Vrlo ozbiljno
Zubobolja	0	1	2	3	4	5
Osjetljivi zubi	0	1	2	3	4	5
Pokvaren zub, rupa u zubu	0	1	2	3	4	5
Ispadanje mliječnog zuba	0	1	2	3	4	5
Prazno mjesto za zub (jer nije niknuo trajni zub)	0	1	2	3	4	5
Slomljen trajni zub	0	1	2	3	4	5
Boja zuba	0	1	2	3	4	5
Oblik ili veličina zuba	0	1	2	3	4	5
Položaj zuba (npr. krivi/zbijeni ili izbočeni/stršeći ili razmaknuti/razdvojeni)	0	1	2	3	4	5
Krvarenje zubnog mesa	0	1	2	3	4	5
Otečeno zubno meso	0	1	2	3	4	5
Kamenac	0	1	2	3	4	5
Ranice u ustima	0	1	2	3	4	5
Loš zadah	0	1	2	3	4	5
Deformitet usta ili lica (npr. rascjep usnice ili nepca)	0	1	2	3	4	5
Nicanje trajnog zuba	0	1	2	3	4	5
Nedostaje trajni zub	0	1	2	3	4	5
Drugo (navedi što) _____	0	1	2	3	4	5

U sljedećoj tablici upišite koliko Vam je bio narušen svakodnevni život zbog problema s ustima, zubima, čeljustima ili protezama – ocijenite težinu i učestalost problema.

Aktivnost	a) težina (1-3)			b) učestalost (0-5)					c) problemi (navesti brojeve 1-18)	
	1	2	3	0	1	2	3	4		5
1. jelo (npr. hrana, sladoled)	1	2	3	0	1	2	3	4	5	
2. govor i jasno izgovaranje	1	2	3	0	1	2	3	4	5	
3. čišćenje zubi ili proteze (npr. četkanjem zubi, ispiranjem usta)	1	2	3	0	1	2	3	4	5	
4. spavanje i odmaranje	1	2	3	0	1	2	3	4	5	
5. održavanje emocionalnog stanja bez razdražljivosti	1	2	3	0	1	2	3	4	5	
6. smijanje i pokazivanje zubi bez srama	1	2	3	0	1	2	3	4	5	
7. izvođenje svakodnevnih aktivnosti (npr. odlazak na fakultet)	1	2	3	0	1	2	3	4	5	
8. uživanje u kontaktima s drugim ljudima (npr. izlazak van s prijateljima, posjećivanje prijatelja)	1	2	3	0	1	2	3	4	5	

TEŽINA PROBLEMA

Koje je **težine** bio taj problem?

1. slab
2. umjeren
3. težak

UČESTALOST

Tijekom proteklih **6 mjeseci**, koliko Vam je često navedeni problem sa **zubima, usnicama, ustima, čeljusti i protezama** stvarao poteškoće?

0. Nikada
1. Rjeđe od jedanput mjesečno
2. 1-2x mjesečno
3. 1-2x tjedno
4. 3-4x tjedno
5. Svaki ili gotovo svaki dan

Literatura:

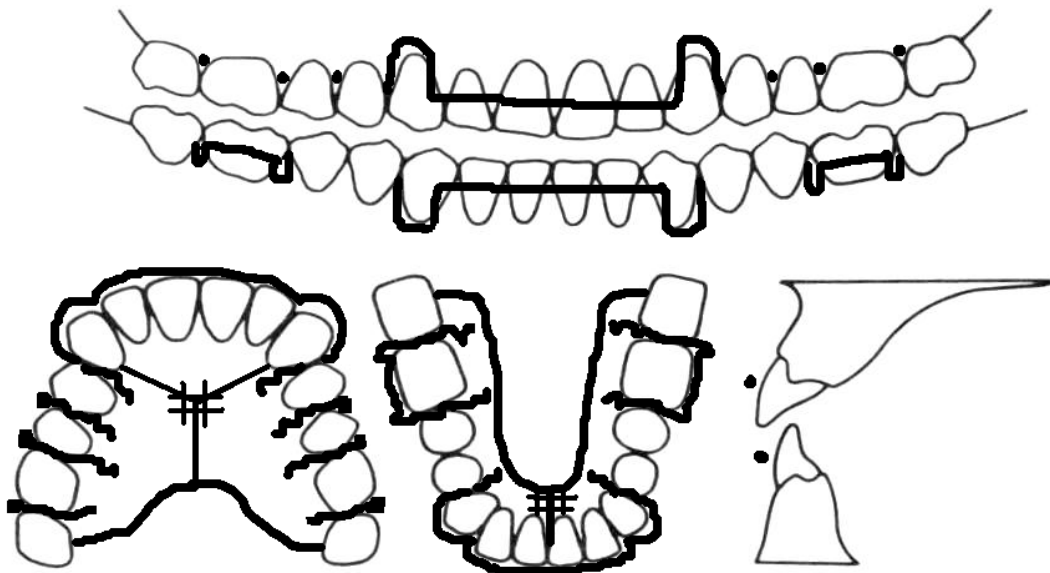
1. Shaw WC, Turbill E. Public health aspects of oral diseases and disorders: dentofacial irregularities. Chapter 9f. In: Pine C, Harriy R, editors. Community oral health. 2nd edn. London: Quintessence; 2007. 227-239. p.
2. Radica N. Kako procijeniti stupanj potrebe za ortodontskom terapijom? Hrvatski stomatološki vjesnik. 2009;16:28-32.
3. Shaw WC, Richmond S, O'Brian. The use of occlusal indices: A European perspective. Am J Orthod Dentofac Orthop. 1995;107:1-9.
4. Daniels C, Richmond S. The development of the Index of Complexity, Outcome and Need (ICON). J Orthod. 2000;27:149-62.
5. Sheiham A, Tsakos G. Oral health needs assessment. Chapter 4. In: Pine C, Harriy R, editors. Community oral health. 2nd edn. London: Quintessence; 2007. p. 59-81.
6. Liu Z, McGrath C, Hagg U. The impact of malocclusion/orthodontic treatment need on the quality of life. A systematic review. Angle Orthod. 2009;79:585-91.
7. Spalj S, Slaj M, Varga S, Strujic M, Slaj M. Perception of orthodontic treatment need in children and adolescents. Eur J Orthod. 2010;32:387-94.
8. Cunningham SJ, Hunt NP. Quality of life and its importance in orthodontics. J Orthod. 2001;28:152-8.

15. PLANIRANJE TERAPIJE

Nakon provedene dijagnostike formulira se lista problema i na osnovi nje planira aktivna faza ortodontske terapije, eventualna interdisciplinarna suradnja i retencijska terapija. Ukoliko će napravu izraditi dentalni tehničar, potrebno ju je isplanirati i nacrtati na priloženoj shemi radnoga naloga koja uključuje frontalni, okluzalni i anteroposteriorni prikaz retencijskih, aktivnih i stabilizacijskih elemenata naprave. Vijak se označava simbolom ljestve (#), pozicija kapljičastih kvačica kružićem, a ostali se elementi crtaju kako zaista izgledaju. Skica naprave radi se običnom olovkom, a ispod skice definira se tip naprave te riječima opišu elementi i pozicije na kojima se nalaze. Ukoliko izrađujemo dvije Schwarzove ploče, od kojih je gornja s Y-rezanjem, a donja s uzdužnim rezanjem, opis naprave mogao bi izgledati ovako:

GP: Y-rezanje + LL + # trosmjerni + kapljičaste kvačice 7•6•5•4 | 4•5•6•7

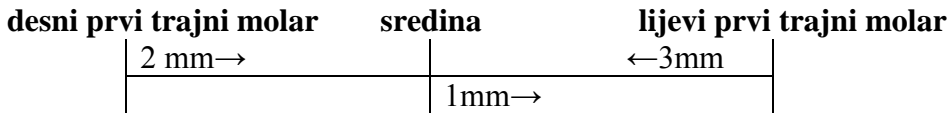
DP: LL + # transversala + Adamsove kvačice 6 i 6.



Slika 410. Planiranje Schwarzove ploče

VIZUALIZACIJA TERAPIJSKIH CILJEVA

U novije vrijeme za planiranje terapije rabi se metoda Dentalni vizualizirani terapijski ciljevi (*Dental visualized treatment objectives, Dental VTO*) koja olakšava procjenu plana ortodontske terapije, osobito u odluci da li provesti ekstrakcijsku ili neekstrakcijsku terapiju, a rabi se kao dodatak kefalometrijskoj analizi (1). Odavno je prepoznato da je mandibularni zubni luk ključ plana ortodontske terapije te se prema konsolidiranom mandibularnom zubnom luku usklađuje maksilarni. Stoga je dentalni VTO primarno usmjeren na analizu donjeg zubnog luka. Osim u planu terapije služi i u praćenju progressa terapije na kontrolnim pregledima pacijenta usporedbom s inicijalnim VTO-om. Grafičkim prikazom vizualiziraju se informacije o središnjoj liniji i položaju prvih molara na početku terapije, a položaj se utvrđuje u centričnoj relaciji mandibule. Na shemi se strelicom ucrtava smijer i iznos pomaka molara svake strane te dentalni pomak središnje linije. Analiza nije predviđena za registraciju pomaka središnje linije zbog prisilnog zagriža niti skeletnog deformiteta čeljusti kod kojeg se planira kirurški zahvat.



Pri planiranju se u obzir uzima potreba za prostorom za korekciju malokluzije (primarni čimbenici) i procjenjuje koliko se prostora može dobiti sa i bez ekstrakcija (sekundarni čimbenici)

	desno	lijevo	
3 x 3	—	—	potreban prostor za korekciju / stvaranje prostora
6 x 6			
			sagitalni položaj inciziva (protruzija/retruzija LL)
			Speeova krivulja
			središnja linija
3 x 3	—	—	<u>ukupno potrebno prostora (negativni predznak)</u>
6 x 6			
			distalizacija molara
			širenje luka
			E / Leeway space
			ekstrakcija
			<u>ukupno stvaranje prostora (pozitivni predznak)</u>
			<u>Σ POTREBNO + STVARANJE</u>

Primarni čimbenici: (vrijednosti negativnog predznaka) koji kvantificiraju količinu potrebnog prostora za korekciju malokluzije:

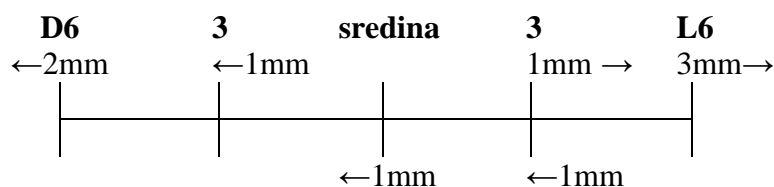
1. iznos dentoalveolarnog nesrazmjera, odnosno prostor potreban za eliminaciju zbijenosti donjeg zubnog luka, mjereno od očnjaka do središnje linije, kao i od prvog molara do središnje linije na obje strane,
2. prostor potreban za poželjne korekcije protruzije ili retruzije donjih sjekutića. Za kalkulaciju se može uzeti milimetarska vrijednost udaljenosti incizalnog brida sjekutića od referentne linije N-A na LL kefalogramu. Treba imati na umu da promjena nagiba donjih sjekutića na mandibularnu ravninu za 2.5° pomiče incizalni brid za 1 mm.
3. prostor potreban za nivelaciju Speeove krivulje. Dubina Speeove krivulje mjeri se na svakoj strani kao udaljenost najniže okluzalne točke donjeg zubnog luka (obično premolara) od linije koja spaja incizalne rubove središnjih sjekutića s distalnom kvržicom drugog molara. Za svakih 5 mm ispravljanja Speeove krivulje potrebno je 1 mm dodatnog prostora (0.5 mm po strani) koji se kod neekstrakcijske terapije manifestira kao dodatna protruzija donjih inciziva za 4° .
4. prostor potreban za korekciju položaja središnje linije.

Sekundarni čimbenici: (vrijednosti pozitivnog predznaka) koji mogu pridonijeti stvaranju dodatnog prostora za korekciju malokluzije

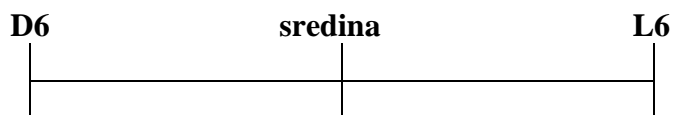
1. stvaranje prostora aproksimalnim ubrušavanjem cakline – *strippingom*. Kao princip se uzima da se po svakoj strani zuba ubrušavanjem može ukloniti oko 0.25 mm cakline, a da na zubu ostane dostatna količina cakline. Ubrušavanjem frontalnih zubi tako se može dobiti 3 mm, a svih zubi od molara do molara 6 mm.
2. stvaranje prostora distalizacijom ili uspravljanjem prvih donjih trajnih molara,
3. stvaranje prostora eventualnim širenjem zubnog luka u području očnjaka, premolara i molara,
4. stvaranje prostora pomoću Leeway-space ili E-space. Prosječni Leeway iznosi 1.5mm po strani u mandibularnom, a 0.9mm u maksilarnom luku, a E-space 2.5mm po strani u mandibuli i 2.3 u maksili (2).

Zbrajanjem pozitivnih i negativnih vrijednosti dobije se ukupni rezultat koji se upisuje u rubriku "UKUPNO". Ukoliko je vrijednost veća od nule prostora ima dovoljno za ortodontsku terapiju bez ekstrakcije, a ako je vrijednost negativna bit će potrebna ekstrakcija zubi. Ukoliko se u plan terapije unese vađenje premolara iznos njihove mezio-distalne širine unosi se u zagradama u shemu plana terapije. Prosječna širina premolara je 6-7mm. Kod ekstrakcijske terapije potrebno je isplanirati i sidrište da bi postigli željeni iznos i smjer pomaka zubi.

Na prvoj shemi unosi se položaj i gornjih i donjih zubi, a na drugoj planirani pomaci gornjih i donjih zubi te se označavaju strelicom koja označava smjer i iznosom pomaka.



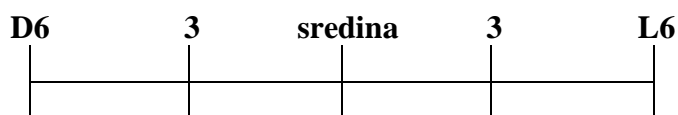
INICIJALNI POLOŽAJ



ANALIZA PROSTORA

	desno	lijevo	
3 x 3	—	—	DAD
6 x 6	—	—	incizivi
			Spee
			središnja linija
3 x 3	—	—	ukupno potrebno prostora (-)
6 x 6	—	—	aproksimalno ubrušavanje
			uspravljanje / distalizacija molara
			širenje luka
			E / Leeway space
			ekstrakcija
3 x 3	—	—	ukupno stvaranje prostora (+)
6 x 6	—	—	
3 x 3	—	—	Σ POTREBNO + STVARANJE
6 x 6	—	—	

PLAN TERAPIJE



Slika 411. Obrazac za dentalnu VTO analizu

Literatura:

1. McLaughlin RP, Bennett JC. The dental VTO: an analysis of orthodontic tooth movement. J Clin Orthod. 1999;33:394-403.
2. Moorrees, CFA. The dentition of the growing child: A longitudinal study of dental development between 3 and 18 years of age. Boston: Harvard University Press; 1959.

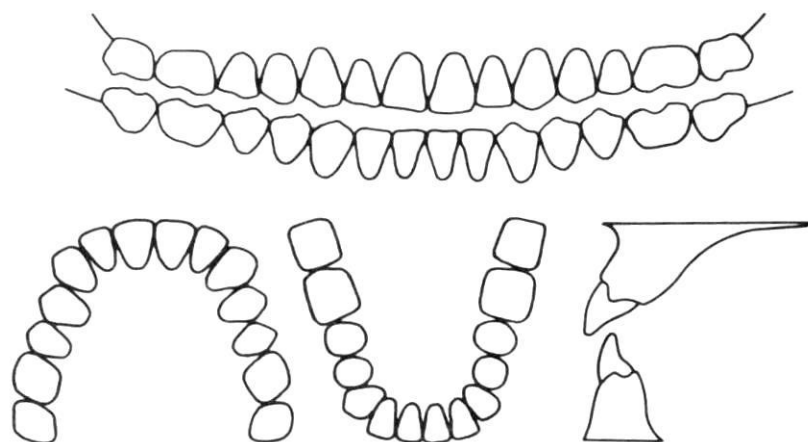
POTREBA ZA TRETMANOM	DENTALNA - IOTN DHC	
	ESTETSKA - IOTN AC	
	IOTN AC - pacijent	
	ICON kompleksnost	
	Psihosocijalna potreba (PIDAQ)	
ISHOD TERAPIJE	ICON ishod	

LISTA PROBLEMA:

1. 2. 3. 4. 5.

PLAN AKTIVNE TERAPIJE I RETENCIJE

--



Slika 412. Obrazac ortodontskog kartona za procjenu potrebe za terapijom i za plan terapije na Klinici za dentalnu medicinu KBC-a Rijeka

TIJEK TERAPIJE

DATUM	POSTUPAK

Slika 413. Obrazac ortodontskog kartona za praćenje tijeka terapije na Klinici za dentalnu medicinu KBC-a Rijeka

INDEKS

	strana
A	
aktivator	3, 52-56
alginat	5
analiza fotografija	197
analiza LL kefalograma	153-161
analiza oblika zubnih lukova	173
analiza okluzije	168-170
analiza ortopantomograma	142
analiza osmijeha	131-132
analiza PA kefalograma	162-165
analiza profila usnica	159, 200
analiza prostora	179
analiza simetrije	143, 162, 176, 178
analiza zubnog luka	170
anamneza	122
B	
bionator	61-63
<i>bite jumping</i>	42, 56, 89
Boltonova analiza	170-172
D	
dentalna fotografija	187
dentalna zrelost	145-148
dentalni VTO	215-217
dijagnostika	122
disgnatija	1
držač mjesta	97
duda	99-102
dvojne ploče	43
E	
<i>E space</i>	97, 179
<i>Egdewise</i> -naprava	3, 86-89
elastični aktivator	53, 60-61
essix	68-70
eugnatija	1
F	
fiksator	51
fiksna kosina	113

fiksne naprave	76
finalizacija	88
fiziološka zrelost	145
Forsus-opruga	90
fotogrametrija	197
Fränkelova naprava	4, 63-66
funkcijska analiza	138-140
funkcionalne naprave	47, 89
G	
gnatometrija	167
Grudevov aktivator	57-58
H	
Hawleyjeva ploča	44
<i>headgear</i>	3, 116-117
Herbstova naprava	4, 89
Hotzova ploča	42
hyrax	28, 77, 118
I	
ICON	202, 206
interceptivne naprave	103
interceptivni postopci	103
<i>invisalign</i>	73-74
IOTN	202
ishemizacijski test	135
izometrička kontrakcija	52
izotonička kontrakcija	52
J	
Jasperov skakač	90
K	
kinetor	60
klasični aktivator	56
klinički pregled	126
ključevi okluzije	85-86
konstrukcijski zagriz	47-51
Korkhausova analiza	175, 176
kosina	112-115
kosina po Brücklu	115
kraniofacijalni indeksi	126-128
kvačice	14-19
kvaliteta života	208

L

labijalni luk	20-24
<i>leeway space</i>	97, 105, 179
lemljenje	76
lingvalni luk	84
<i>lip bumper</i>	3, 115
lotanje	76
Lundströmova analiza	182

M

malokluzija	1
međučeljusni registrat	10
Metzelderov aktivator	58-60
miniimplantati	91-93
miofunkcijske vježbe	106-109
modeli	11-13
modificirane pločaste naprave	40-45
Moyersova analiza	179

N

nagrizna ploča	42
Nanceov luk	4, 83
Nanceova analiza	181
naprava za forsirano cijepanje nepca	4, 77, 82, 118
nikal-titan	88
nivelacija	88
normokluzija	1

O

obrazna maska	3, 117-119
obrazni luk	3, 116-117
OHIP	208, 211
OIDP	208, 212
Oppenheimov splint	114
opruge	24-26
opružni aktivator	60-61
ortodontske naprave	3-5
otisni postupci	5-10

P

PIDAQ	208, 210
planiranje terapije	214
ploča s ekstraoralnim vlakom	42
ploča za nepogodne navike	41

pločaste naprave	3, 38
podbradak-kapa	3, 104
poliklav	35, 56
polimerizacija	31-37
Pontova analiza	173
pozicioner	68, 72
predikcijske analize	179
preventivne naprave	97
preventivni postupci	97
procjena potrebe za ortodontskom terapijom	202
Q	
quad helix	83
R	
radiološka dijagnostika	141
reducirani aktivator	53, 57, 58
Reesova analiza	186
rengenska kefalometrijska analiza	153-161
retencijske naprave	44-45, 93-95
S	
sadra	11
Schwarzova ploča	38-40
selektivno ubrušavanje	104-106
serijska ekstrakcija zubi	109
sislač	99-102
skeletna zrelost	150-152
Š	
špatula	103
T	
T ploča	40
Tanaka-Johnstonova analiza	180
telerengenska analiza	153-161
termoplastične naprave	68
TMA	88
transpalatinalni luk	82
trenažer	70-72, 109
twin block	43-44
V	
vestibularna ploča	4, 110-112
vijci	26-31

W	
W luk	83
wraparound	45
Y	
Y ploča	40-41
Z	
zavarivanje	77