

Wunderlich sindrom kao prva manifestacija karcinoma bubrega - prikaz slučaja

Marinelli, Frano; Markić, Dean; Štifter, Sanja; Kukuljan, Melita; Miletić, Damir

Source / Izvornik: **Medicina Fluminensis, 2018, 54, 429 - 432**

Journal article, Published version

Rad u časopisu, Objavljena verzija rada (izdavačev PDF)

https://doi.org/10.21860/medflum2018_207363

Permanent link / Trajna poveznica: <https://urn.nsk.hr/urn:nbn:hr:184:468545>

Rights / Prava: [Attribution-NonCommercial-NoDerivatives 4.0 International/Imenovanje-Nekomercijalno-Bez prerada 4.0 međunarodna](#)

Download date / Datum preuzimanja: **2024-11-04**



Repository / Repozitorij:

[Repository of the University of Rijeka, Faculty of Medicine - FMRI Repository](#)



Wunderlich sindrom kao prva manifestacija karcinoma bubrega – prikaz slučaja

Wunderlich syndrome as a first manifestation of renal cell carcinoma – case report

Franco Marinelli¹, Dean Markić², Sanja Štifter³, Melita Kukuljan⁴, Damir Miletic^{4*}

Sažetak. Cilj: Prikazati spontano, netraumatsko perirenalno krvarenje (Wunderlich sindrom) kao prvu manifestaciju karcinoma bubrega te dijagnostički i terapijski postupak kod takvog pacijenta. **Prikaz slučaja:** Pacijentica stara 37 godina došla je na hitni medicinski trakt s intenzivnim, naglo nastalim bolovima u lijevom lumbalnom predjelu abdomena; uredno je mokrila, negirala traumu i nije imala makrohaturiju. Zbog općeg lošeg stanja pacijentica je poslana na hitnu višeslojnu kompjutoriziranu tomografiju (engl. *Multi-slice computed tomography, MSCT*) abdomena i zdjelice na kojoj je utvrđena inhomogena formacija u gornjem polu lijevog bubrega uz zaključak radiologa da se radi o perirenalnom krvarenju, najvjerojatnije uzrokovanog angiomiolipomom. Urolog se odlučio za hitni operacijski zahvat koji uključuje djelomičnu nefrektomiju lijevog bubrega te evakuaciju hematoma. Patohistološki pregled uputio je na karcinom bubrega kromofobnog tipa koji je uzrokovao krvarenje. Pacijentica se redovito kontrolira, nema znakova recidiva. **Zaključak:** Wunderlich sindrom je rijetka, potencijalno životno ugrožavajuća manifestacija karcinoma bubrega koja zahtijeva hitni operacijski zahvat. MSCT abdomena i zdjelice je radiološka metoda izbora za akutni abdominalni/lumbalni bol u hemodinamski nestabilnog pacijenta.

Glavne riječi: abdominalni bol; renalni karcinom; Wunderlich sindrom

Abstract. Aim: To present a case with spontaneous, non-traumatic, perirenal haemorrhage (Wunderlich syndrome) as a first manifestation of renal cell carcinoma. **Case report:** A 37-year-old female was admitted to the emergency unit with sudden and severe pain in the left lumbar area of abdomen. She had normal voiding, without macrohaematuria or trauma in her medical history. Because of her generally instable state she was referred to emergency multi-slice computed tomography (MSCT) exam of the abdomen and pelvis which reveals inhomogeneous mass in the upper pole of the left kidney. Radiology report indicated perirenal haemorrhage most likely caused by an angiomyolipoma. The patient was operated on by urologist who performed a partial nephrectomy of the left kidney and evacuation of haematoma. Samples were taken for histopathology and chromophobe renal cell carcinoma which caused the perirenal haemorrhage was diagnosed. Our patient is controlled on a regular basis, without signs of tumour recurrence. **Conclusion:** Wunderlich syndrome as the first manifestation of renal cell carcinoma is a very rare but life-threatening manifestation of renal cancer that warrants urgent surgery. MSCT of the abdomen and pelvis is a method of choice in haemodynamically unstable patients with acute abdominal/lumbar pain.

Key words: abdominal pain; renal cancer; Wunderlich syndrome

Napomena: Prikaz slučaja izrađen je u sklopu radionice „Kako napisati dobar prikaz slučaja?“ u organizaciji časopisa *Medicina Fluminensis* Medicinskog fakulteta Sveučilišta u Rijeci i Znanstvenog odbora svih studenata (ZOSS) Medicinskog fakulteta Sveučilišta u Rijeci (voditeljica: doc. dr. sc. Nina Pereza, dr. med.).

¹ Sveučilište u Rijeci, Medicinski fakultet, Rijeka

² Katedra za urologiju, Sveučilište u Rijeci, Medicinski fakultet, Rijeka

³ Zavod za patologiju i patološku anatomiju, Sveučilište u Rijeci, Medicinski fakultet, Rijeka

⁴ Katedra za radiologiju, Sveučilište u Rijeci, Medicinski fakultet, Rijeka

***Dopisni autor:**

Prof. dr. sc. Damir Miletic, dr. med.
Katedra za radiologiju
Medicinski fakultet Sveučilišta u Rijeci
Krešimirova 42, 51 000 Rijeka
e-mail: damir.miletic@medri.uniri.hr

<http://hrcak.srce.hr/medicina>

UVOD

Karcinomi bubrega su heterogena grupa sporadičnih ili nasljednih zloćudnih tumora koji su potekli iz epitelnih stanica bubrega i uzrokuju 80 – 90 % svih zloćudnih tumora bubrega. Postoji nekoliko patohistoloških podtipova kao što su karcinom svijetlih stanica, papilarni, kromofobni i drugi. Pojavljuje se između 6. i 7. desetljeća života, dvaput češće u muškaraca nego u žena. U 50 % pacijenata prezentira se hematurijom. U početku je

Razvitkom novih radioloških tehnika klasična slika karcinoma bubrega koja uključuje simptome kao što su palpabilna masa, hematurija i bol u lumbalnom predjelu viđa se sve rjeđe, te se karcinomi bubrega najčešće slučajno otkrivaju na CT ili MR-pregledima kao tzv. „incidentalomi”. Wunderlich sindrom rijetka je primarna manifestacija karcinoma bubrega.

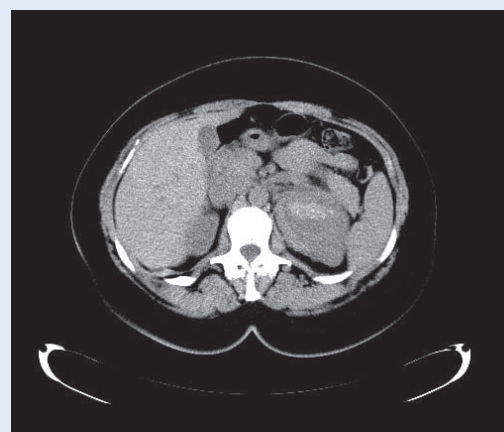
to uglavnom mikrohematurija na koju se nadovezuje povremena makrohematurija. U nekim pacijenata tumor naraste dovoljno da se može palpirati fizikalnim pregledom, a u samo 10 % pacijenata karcinom bubrega prezentira se klasičnim trijasom simptoma – bezbolna hematurija, dugotrajna vrućica i lumbalni bol. Vrlo rijetko može uzrokovati paraneoplastične sindrome poput policitemije, hiperkalcijemije ili Cushingova sindroma¹⁻³.

U posljednje vrijeme razvojem radioloških tehnika i njihovim učestalijim korištenjem asimptomatski karcinomi bubrega sve se češće otkrivaju kao slučajni radiološki nalazi ili tzv. „incidentalomi”⁴⁻⁵. Spontano netraumatsko perirenalno krvarenje ili Wunderlich sindrom rijedak je događaj, a još rjeđe nastaje kao prva manifestacija karcinoma bubrega⁶. Cilj ovog rada je ukazati na mogućnost Wunderlich sindroma kao prve manifestacije karcinoma bubrega i prikazati dijagnostički i terapijski postupak kod takvog pacijenta.

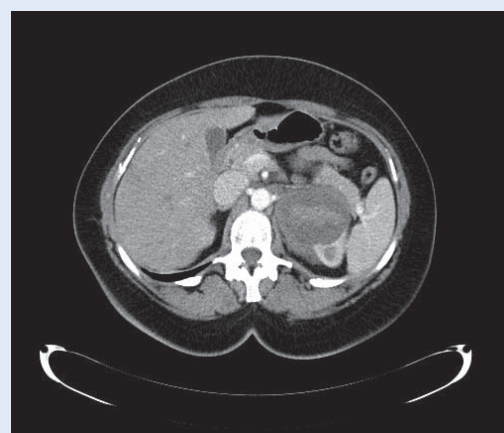
PRIKAZ SLUČAJA

Pacijentica stara 37 godina primljena je na hitni medicinski trakt zbog oštrog, naglo nastalog, nepopustljivog bola u lijevoj lumbalnoj regiji. Svi nalazi bili su uredni, osim hematokrita (0,34), hemoglobina (108 g/L) i kalija (3,5 mmol/L). Ana-

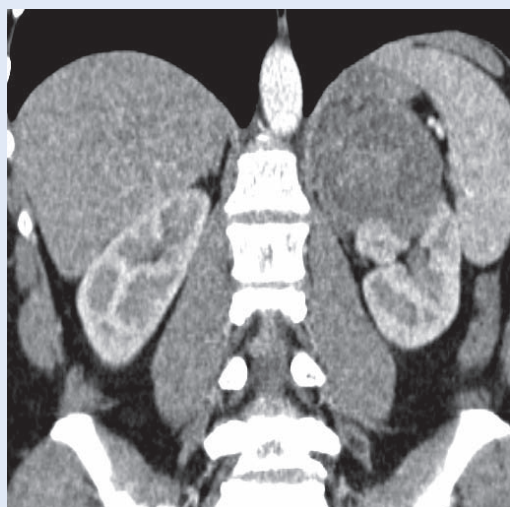
mnostički nije utvrđena makrohematurija, mokrenje je bilo uredno, a pacijentica nije pretrpjela traumu. Do tada nije teže bolovala i nije uzimala lijekove. Koža i sluznice bili su blijedi. Zbog općeg lošeg stanja i postavljene kliničke sumnje na krvarenje pacijentica je poslana na hitnu višeslojnu kompjutoriziranu tomografiju (MSCT) abdomena i zdjelice gdje je utvrđena inhomogena tvorba koja pripada gornjem polu lijevog bubrega, promjera do 7 centimetara. Na nativnim CT presjecima tvorba je visokog radiodenziteta, osobito centralno, što ukazuje na svježije krvarenje (slika 1). Budući da nije bilo opacifikacije nakon intraven-ske primjene kontrastnog sredstva nije se mogao potvrditi tumor u podlozi krvarenja (slika 2). Zbog



Slika 1. Nativni aksijalni CT-presjek kroz gornji abdomen pokazuje okruglu formaciju s centralnom zonom povišenog signala, usporedivom s jetrenim parenhimom. Radi se o novotvorini s centralnim svježim krvarenjem.



Slika 2. Aksijalni CT-presjek u istoj regiji nakon i. v. aplikacije jodnog kontrastnog sredstva pokazuje pripadnost tvorevine gornjem polu lijevog bubrega bez postkontrastne opacifikacije zone krvarenja.



Slika 3. Koronalna CT-rekonstrukcija dobivena iz tankih postkontrastnih slojeva pokazuje tumor gornjeg pola desnog bubrega koji se značajno slabije opacificira kontrastom u odnosu na bubrežni parenhim.

mlađe dobi pacijentice te mišljenja da Wunderlich sindrom češće uzrokuju dobroćudne tvorevine, smatrali smo da je vjerojatni uzrok krvarenje iz angiomiolipoma⁷. Manja nakupina intravenski apliciranog kontrasta unutar tvorbe ukazivala je na aktivno krvarenje (ekstravazaciju kontrastnog sredstva) tijekom MSCT pregleda (slika 3), stoga je pacijentica primljena na Kliniku za urologiju s ciljem operacijskog liječenja perirenalnog hematoma. Na operaciji je pronađena krvareća tvorba promjera oko 6 centimetara koja je polazila iz bubrega te prominirala prema lijevoj nadbubrežnoj žlijezdi. Učinjena je parcijalna nefrektomija s evakuacijom perirealnog hematoma. Na patohistološku analizu poslana su dva preparata; rupturirani tumor i baza tumora. Poslijeoperacijska skrb bila je komplicirana razvojem febriliteta, što je uspješno liječeno antibioticima, a po vađenju urinskog katetera pacijentica je uredno mokrila. Naknadnom patohistološkom analizom uzoraka utvrđen je nalaz karcinoma bubrega kromofobnog tipa. Na kontrolnom pregledu magnetskom rezonancijom (MR) mjesec dana nakon operacije nije bilo znakova recidiva karcinoma bubrega, a pacijentica se klinički u potpunosti oporavila.

RASPRAVA

Karcinomi bubrega su 7. najčešća vrsta karcinoma u razvijenim zemljama, prevalencija im se po-

većava i dvostruko su češći u muškaraca nego u žena. Patohistološka dijagnoza tumora ima veliko značenje te najčešće koristi kompjutoriziranu tomografiju ili ultrazvukom vođenu perkutanu biopsiju. Također, imunohistokemijska bojanja preparata izuzetno su važna jer razlučuju različite podtipove karcinoma bubrega, što je važno za prognozu i terapiju³.

Kromofobni tip karcinoma bubrega koji je dokazan našoj pacijentici treći je najčešći karcinom bubrega i čini otprilike 5 % svih karcinoma bubre-

Najučinkovitija metoda dijagnoze Wunderlich sindroma je MSCT koji prepoznaje spontano perirenalno krvarenje u 100 % pacijenata, a po određenim radovima u čak do 91,6 % može točno odrediti uzrok, dok se kao najvažnija i najučinkovitija terapija Wunderlich sindroma pokazao operativni zahvat.

ga. Najčešće se javlja u 6. desetljeću života, ali se može javiti u svakoj dobi. Ovaj tip je puno manje agresivan od najčešćeg karcinoma bubrega – svijetlostaničnog, a uzrokuje metastaze u samo 7 % slučajeva. Na radiološkim slikovnim prikazima su češće homogeni u usporedbi sa svijetlostaničnim karcinomima. Lezije su obično hipovaskularne u odnosu na koru bubrega i umjereno se imbibiraju kontrastom te im je postkontrastni denzitet slabiji od svijetlostaničnog, ali jači od papilarnog karcinoma bubrega³.

Razvitkom novih radioloških tehnika klasična slika karcinoma bubrega koja uključuje simptome kao što su palpabilna masa, hematurija i bol u lumbalnom predjelu viđa se sve rjeđe te se karcinomi bubrega najčešće slučajno otkrivaju na CT ili MR pregledima, što se naziva "incidentalomima"⁴⁻⁵. Ipak, Wunderlich sindrom kao prva klinička prezentacija karcinoma bubrega vrlo je rijetka. Posljednja i jedina prava metaanaliza literature na engleskom jeziku u razdoblju 1985. do 1999. godine je na uzorku od 165 pacijenata sa spontanim perirenalnim krvarenjem pokazala da je čak 61,2 % bilo uzrokovano neoplazmama, otprilike jednako podijeljeno između dobroćudnih i zloćudnih što je suprotno uobičajenom mišljenju da su spontana perirenalna krvarenja češće uzrokovana dobroćudnim tvorevinama^{6,8-9}. Ostali uzroci

bili su vaskularni i infektološki, a često se uopće ne otkrije uzrok krvarenja⁶. Najučinkovitija metoda dijagnoze Wunderlich sindroma je CT koji prepoznaje spontano perirenalno krvarenje u 100 % pacijenata, a po određenim radovima u čak do 91,6 % može točno odrediti uzrok¹⁰. Ultrazvuk je uspješan u otkrivanju perirealnog krvarenja u 56 % ispitanika⁸. MR se ne preporučuje kao primarna metoda dijagnostike zbog hitnoće ovog stanja, ali može biti korišten u kontrolnom pregledu, kao u slučaju naše pacijentice.

Kao najvažnija i najučinkovitija terapija Wunderlich sindroma pokazao se operativni zahvat. U slučaju naše pacijentice urolog je uspio sačuvati velik dio bubrega te je izveo parcijalnu nefrektomiju i evakuaciju hematoma. U literaturi se također najčešće preporučuje operacija, bila to potpuna ili parcijalna nefrektomija ili eventualno samo evakuacija hematoma u blažim slučajevima¹¹⁻¹². U određenim slučajevima, pogotovo kada je uzrok dobroćudna tvorevina, može se napraviti embolizacija grane renalne arterije, s tim da je tu primijećena povećana vjerojatnost ponovnog nastanka krvarenja¹³⁻¹⁵.

ZAKLJUČAK

U prikazu slučaja želi se istaknuti kako se karcinomi bubrega mogu prezentirati na različite načine. Uobičajene kliničke slike karcinoma bubrega koje su se prije javljale danas se rjeđe viđaju te se karcinomi sve češće otkrivaju kao slučajni nalazi na CT i MR pregledima. U ovom slučaju prikazana je rijetka primarna manifestacija karcinoma bubrega – Wunderlich sindrom. Radi se o rijetkom, ali vrlo opasnom stanju koje se teško prepoznaje samim fizikalnim pregledom. Pri sumnji na Wunderlich sindrom indicirano je hitno napraviti CT pregled koji u 100 % pacijenata prepoznaje spontano perirenalno krvarenje, a velikom broju pacijenata može odrediti uzrok krvarenja, što je važno za određivanje daljnje terapije. I dok se općenito smatra da je Wunderlich sindrom uzrokovao benignim stanjima, u literaturi je vidljivo da u različitim populacijama može biti jednako često uzrokovano i dobroćudnim i zloćudnim novotvorinama. Za terapiju spontanog perirealnog krvarenja izbor je također jasan; ako je dobroćudna novotvorina može se razmišljati o embolizaciji gra-

ne renalne arterije, ali ako je riječ o zloćudnoj novotvorini indicirana je djelomična ili po potrebi potpuna nefrektomija s evakuacijom hematoma.

Izjava o sukobu interesa: autori izjavljuju da ne postoji sukob interesa.

LITERATURA

1. Damjanov I, Seiwert S, Jukić S, Nola M. Patologija. Četvrto, prerađeno i dopunjeno izdanje. Zagreb: Medicinska naklada, 2014;563-4.
2. Kasper D, Fauci A, Hauser S, Longo D, Jameson JL, Loscalzo J. Harrison's Principles of Internal Medicine. 19th edition. New York: McGraw-Hill Medical Publishing Division, 2015;578-9.
3. Muglia FV, Prando A. Renal cell carcinoma: histological classification and correlation with imaging findings. *Radiol Bras* 2015;48:166-74.
4. Reddan DN, Raj GV, Polascik TJ. Management of small renal tumors: an overview. *Am J Med* 2001;110:558-62.
5. Lumbreras B, Donat L, Hernández-Aguado I. Incidental findings in imaging diagnostic tests: a systematic review. *Br J Radiol* 2010;83:276-89.
6. Oon SF, Murphy M, Connolly SS. Wunderlich Syndrome as the First Manifestation of Renal Cell Carcinoma. *Urol J* 2010;7:129-32.
7. Yu ZX, Xia GP, Hu WH, Chen W, Li XB, Chen HD et al. Etiology, diagnosis and management of spontaneous perirenal hemorrhage. *Zhonghua Yi Xue Za Zhi* 2006;86:39-41.
8. Zhang JQ, Fielding JR, Zou KH. Etiology of spontaneous perirenal hemorrhage: a meta-analysis. *J Urol* 2002;167:1593-6.
9. Daskalopoulos G, Karyotis I, Heretis I, Anezis P, Mavromanolakis E, Delakas D. Spontaneous perirenal hemorrhage: a 10-year experience at our institution. *Int Urol Nephrol* 2004;36:15-9.
10. Sebastia MC, Perez-Molina MO, Alvarez-Castells A, Quiroga S, Pallisa E. CT evaluation of underlying cause in spontaneous subcapsular and perirenal hemorrhage. *Eur Radiol* 1997;7:686-90.
11. Molina Escudero R, Castillo OA. Spontaneous retroperitoneal hemorrhage of renal origin (Wunderlich syndrome): analysis of 8 cases. *Arch Esp Urol* 2013;66:925-9.
12. Ahmad M, Arora M, Reddu R, Rizvi I. Wunderlich's syndrome (spontaneous renal hemorrhage). *BMJ Case Rep* [Internet]. 2012. Available from: <https://www.ncbi.nlm.nih.gov/pmc/articles/PMC4543381/>.
13. Otsuki H, Ito K, Kosaka T, Hamada S, Takahashi M, Isono M et al. Hemodialysis case in which RCC was identified after disappearance of perirenal hematoma following spontaneous renal rupture treated by transcatheter arterial embolization. *Hinyokika Kyo* 2011;57:247-50.
14. Park HJ, Shin JH, Han KC, Yoon HK, Ko GY, Sung KB. Transcatheter Arterial Embolization of Angiographically Visible and Occult Renal Capsular Artery Hemorrhage in 28 Patients. *J Vasc Interv Radiol* 2016;27:973-80.
15. Kikuchi N, Kuwatsuru R, Kyogoku S, Shiraishi A, Okada S, Tsuge D et al. Embolization of spontaneous intratumoral hemorrhage with the hemodynamic characteristics of arteriovenous fistula in renalangiomyolipoma. *Case Rep Nephrol Dial* 2015;5:54-9.