

NISKI ILEUS U NOVOROĐENČADI

Gorjan, Luka

Master's thesis / Diplomski rad

2018

Degree Grantor / Ustanova koja je dodijelila akademski / stručni stupanj: **University of Rijeka, Faculty of Medicine / Sveučilište u Rijeci, Medicinski fakultet**

Permanent link / Trajna poveznica: <https://um.nsk.hr/um:nbn:hr:184:461336>

Rights / Prava: [In copyright](#)/[Zaštićeno autorskim pravom.](#)

Download date / Datum preuzimanja: **2024-07-18**



Repository / Repozitorij:

[Repository of the University of Rijeka, Faculty of Medicine - FMRI Repository](#)



SVEUČILIŠTE U RIJECI
MEDICINSKI FAKULTET
INTEGRIRANI PREDDIPLOMSKI I DIPLOMSKI
SVEUČILIŠNI STUDIJ MEDICINE

Luka Gorjan

NISKI ILEUS U NOVOROĐENČADI

Diplomski rad

Rijeka, 2018

SVEUČILIŠTE U RIJECI
MEDICINSKI FAKULTET
INTEGRIRANI PREDDIPLOMSKI I DIPLOMSKI
SVEUČILIŠNI STUDIJ MEDICINE

Luka Gorjan

NISKI ILEUS U NOVOROĐENČADI

Diplomski rad

Rijeka, 2018

Mentor rada: Doc. dr. sc. Nado Bukvić, dr. med.

Diplomski rad ocjenjen je dana _____

u/na _____, pred povjerenstvom u sastavu:

1. _____

2. _____

3. _____

Rad sadrži 43 stranica, 7 slika i 14 literaturnih navoda.

ZAHVALA

Od srca se zahvaljujem svome mentoru, doc. dr. sc. Nadu Bukviću, dr. med. na velikoj pomoći i dobroti, koju mi je pružio ne samo prilikom izrade ovog diplomskog rada, nego i u životu tijekom studija, kroz korisne savjete iz svojih dugogodišnjih iskustava kao i kroz praktično učenje kirurških vještina u operacijski sali, postavljajući prve šavove u svom životu pod njegovim mentorstvom.

Posebna i najveća, iskrena zahvala mojim roditeljima, Branku i Lučki, koji su mi omogućili studij medicine, kojeg sam želio od malih nogu, te pružali podršku, bezuvjetno ljubav i povjerenje u svim teškim trenucima, postavljajući svoju djecu uvijek na prvo mjesto.

Kako stoji rečenica „slatko za kraj“, tako se beskonačno zahvaljujem mojoj Amedeji, kojoj dugujem sve, koja je uvijek bila uz mene i bez koje ne bih uspio.

SADRŽAJ

1. UVOD	1
2. SVRHA RADA	3
3. PREGLED LITERATURE O NISKOM ILEUSU U NOVOROĐENČADI.....	4
3.1. ANATOMIJA I FIZIOLOGIJA TANKOG I DEBELOG CRIJEVA	4
3.1.1. Anatomija tankog crijeva	4
3.1.2. Anatomija debelog crijeva.....	7
3.1.3. Anatomske razlike crijeva između dojenčeta i odraslog čovjeka.....	10
3.1.4. Krvne žile tankog i debelog crijeva.....	11
3.1.5. Inervacija crijeva	12
3.1.6. Fiziologija tankog i debelog crijeva	12
3.1.7. Hormonska regulacija crijevnih funkcija.....	17
4. KONGENITALNE ANOMALIJE TANKOG I DEBELOG CRIJEVA.....	18
4.1. OPSTRUKCIJSKE ANOMALIJE TANKOGA CRIJEVA.....	19
4.1.1. Atrezija i stenoza tankog crijeva	19
4.1.2. Malrotacija crijeva.....	20
4.1.3. Mekonijski ileus	21
4.2. NEOPSTRUKCIJSKE ANOMALIJE TANKOGA CRIJEVA	22
4.2.1. Divertikuli tankoga crijeva	22
4.2.2. Duplikacije tankoga crijeva.....	23
4.3. KONGENITALNE ANOMALIJE DEBELOGA CRIJEVA	23
4.3.1. Atrezije i stenozne kolone	23
4.3.2. Hirschsprungova bolest	24
4.3.3. Anomalije anorektalne regije	25
5. KLINIČKA SLIKA NISKOG ILEUSA.....	26
6. DIJAGNOSTIKA ILEUSA U NOVOROĐENČADI.....	28
7. LIJEČENJE NISKOG ILEUSA U NOVOROĐENČADI.....	31
8. KOMPLIKACIJE LIJEČENJA ILEUSA U NOVOROĐENČADI.....	35
9. PROGNOZA NOVOROĐENČAKOG ILEUSA.....	36
10. RASPRAVA.....	37
11. ZAKLJUČCI.....	39
12. SAŽETAK.....	40
13. SUMMARY	41
14. LITERATURA.....	42
15. ŽIVOTOPIS	44

POPIS SKRAĆENICA I AKRONIMA

a. = arteria; aa. = arteriae

cm = centimetar

Ig = imunoglobulin

m. = musculus

^{99m}Tc = tehnećij

tzv. = takozvani

v. = vena

1. UVOD

Kongenitalna anomalija, poremećaj ili malformacija mogu se definirati kao strukturno, funkcionalno ili metaboličko odstupanje od normalnog obrasca razvojnog procesa tijekom intrauterinog života. Uzroci anomalija mogu biti genetski, okolišni, infektivni ili prehrambeni. Ovisno o kliničkoj prezentaciji i vremenu nastanka simptoma, anomalije mogu se dijagnostički otkriti prenatalno, perinatalno ili kasnije u životu. U svijetu predstavljaju važan uzrok novorođenačkog mortaliteta i kroničnih bolesti. Među najčešće spadaju anomalije srca, središnjeg živčanog sustava i mokraćnog sustava. (1)

Prirođene anomalije probavnog sustava također se javljaju često, obično uzrokujući anatomske ili funkcionalne opstrukcije intestinalne cijevi, što zahtjeva operativnih zahvat u prvim danima života. Učestalost pojavljivanja varira s obzirom na lokalizaciju intestinalne opstrukcije, koja može biti visoka (jednjak, želudac i dvanaesnik) ili niska (jejunum, ileum, debelo crijevo i rektoanalna regija), a granicu između njih čini Treitzov ligament. Primjerice hipertrofična stenoza pilorusa javlja se s učestalošću 1:300 živorođene djece, dok je incidencija atrezija tankog i debelog crijeva 1:2000 do 1:5000 živorođene djece. Pošto se dakle radi o vrlo čestoj kirurškoj patologiji, od važnosti je poznavanje osnovnih oblika i načina liječenja prirodnih intestinalnih opstrukcija. Koncipiranost ovog rada bazira se na prikazu niske opstrukcije probavne cijevi ili kraće „niskom ileusu“.

Počeci kirurgije intestinalnih opstrukcija u novorođenčadi datiraju još iz 18. stoljeća, ali je tek 1911. godine dokumentirana prva uspješna operacija atrezije tankoga crijeva, koju je izveo Fockens. Međutim, smrtnost povezana sa kirurškim postupcima još je uvijek bila visoka, prelazeći 90% zahvaćene novorođenčadi. Preživljavanje značajno se poboljšalo iza 1950. godine, kao rezultat boljeg poznavanja fiziologije gastrointestinalnog trakta, etioloških faktora anomalija, pedijatrijske anestezije i unaprjeđenja kirurških tehnika liječenja te

perioperacijske skrbi novorođenčadi. Tako su danas prognostički izgledi puno bolji, preživljavanje prelazi 90% zahvaćene novorođenčadi, dok su rijetki smrtni slučajevi posljedica povezanosti drugih prirodnih anomalija poput srčanih greški, respiratornog distres sindroma, cistične fibroze i ostalih stanja, koja znatno otežavaju mogućnost uspostave normalnih fizioloških funkcija, kao preduvjet za život. (2)

Louw i Barnard 1955. godine dokazali su ulogu mezenteričnog vaskularnog poremećaja za vrijeme kasnog embrionalnog razvoja, kao najvjerojatniji uzrok jejunoilealnih atrezija. Intestinalna opstrukcija zbog atrezije, može nastati u bilo kojem segmentu gastrointestinalnog trakta. Anatomska lokalizacija opstrukcije determinira kliničku prezentaciju. Glavni simptomi koji prevladavaju u novorođenčadi s opstrukcijom probavne cijevi su povraćanje, distenzija trbuha i izostanak stolice. (2)

2. SVRHA RADA

Svrha ovog diplomskog rada je upoznavanje sa prirođenim anomalijama donjeg probavnog sustava i mogućnostima kirurškog liječenja niskog ileusa u novorođenčadi.

3. PREGLED LITERATURE O NISKOM ILEUSU U NOVOROĐENČADI

3.1. ANATOMIJA I FIZIOLOGIJA TANKOG I DEBELOG CRIJEVA

3.1.1. Anatomija tankog crijeva

Tanko crijevo, *intestinum tenue*, šuplji je organ cjevastog oblika, koji je u dojenčeta dugačak oko 250 cm, što ga čini oko pet puta dužim od dužine tijela, uz promjer 1,2 do 2,6 cm. Dio je probavne cijevi, te se nalazi između želuca i debeloga crijeva sa svoja tri odsječka; najkraći je dvanaesnik ili *duodenum*, zatim slijede *jejunum* i *ileum*, između kojih nema oštre granice (Slika 1). Prvi dio tankoga crijeva je *duodenum*. Savijen je u obliku potkove koja stoji u frontalnoj ravnini a otvor joj je okrenut prema lijevo i gore. Proteže se od pilorične valvule do duodenojejunalne fleksure koja se nalazi u visini drugoga lumbalnoga kralješka. Duodenum se sastoji od četiri dijela: *pars superior* (koji počinje proširenjem – *bulbus duodeni*), *pars descendens*, *pars horizontalis* i *pars ascendens*. Na medijalnoj strani silaznoga dijela (*pars descendens*) nalazi se uzdužni nabor sluznice *plica longitudinalis duodeni* koju pravi *ductus choledochus*. Na njezinu dnu nalazi se *papilla duodeni major*, koja čini otvor kroz koji izljevaju svoje sekrete *ductus choledochus* i *ductus pancreaticus major* (Wirsungi). *Papilla duodeni major* se proširuje u ljevak *diverticulum duodenale Vateri*. Poviše i naprijed (u visini gornjega kraja *plicae longitudinalis*) nalazi se malo izbočenje – *papilla duodeni Santorini*, gdje se otvara *ductus pancreaticus minor (accessorius Santorini)*. (3)

Sluznica tankoga crijeva ima posebne osobine, te se počevši u duodenumu iza pilorusa nalaze uzdignuća sluznice, tzv. resice – *villi intestinales*, koje povećavaju apsorpcijsku površinu. Nadalje u silaznom segmentu duodenuma počinju nabori sluznice *plicae circulares*

(Kerkringi). U segmentu od pilorusa do donjega kraja *plicae longitudinalis* sluznica sadrži Brunnerrove žlijezde čiji sekret neutralizira kiseli sadržaj koji dolazi iz želuca, kako bi sekreti gušterače i jetre mogli djelovati u sebi povoljnom alkaličnom mediju. (3)

Za razliku od duodenuma, jejunum i ileum imaju slobodan mezenterij, *intestinum tenue mesenteriale*, koji omogućuje pokretljivost i mobilnost crijeva. Mezenterijalno tanko crijevo smješteno je u trbušnoj šupljini i u zdjelici, te se proteže od duodenojejunalne fleksure do *valvulae coli* u bočnoj jami. Duodenojejunalna fleksura predstavlja i mjesto insercije suspenzornog Treitzovog ligamenta, koji polazi sa dijafragme, prolazi posteriorno od pankreasa i v. splenicae te anteriorno od lijeve v. renalis i hvata se na gornji dio duodenuma. Treitzov ligament osim što kontrakcijom olakšava pokretanje intestinalnog sadržaja, on predstavlja u kirurškoj anatomiji i granicu kad govorimo o visokom ileusu, proksimalnije od ligamenta, ili niskom ileusu, distalnije od ligamenta. Prve dvije petine tankog crijeva čine tašto crijevo ili *jejunum*, a preostali nešto dulji dio je vito crijevo, *ileum*. Među njima nema oštre granice, nego se obilježja jednoga pomalo gube, a karakteristike drugoga postaju sve izraženije. Razlike među njima uočavaju se u veličini, gdje *jejunum* ima širu, deblju i jače prokrvljenu stjenku. Uz to na sluznici *jejunuma* nalaze se, kao i u *duodenumu*, kružni nabori, *plicae circulares*, kojih u *ileumu* nema. U novorođenčadi ileum se razlikuje od jejunuma po tamnoj boji, koja nastaje tako što sluznica apsorbira pigment mekonija koji puni distalni dio tankog crijeva za vrijeme trudnoće. Izvana na tankom crijevu vide se dva ruba; jedan je izbočen, a drugi udubljen na kojeg se veže mezenterij. Mezenterij je duplikatura peritoneuma u kojoj se nalaze krvne i limfne žile te živci koji opskrbljuju tanko crijevo. Hvatište mezenterija nalazi se na stražnjoj trbušnoj stjenki i proteže se u kosoj liniji koja se naziva *radix mesenterii*. U oko 2% slučajeva na antimezenterijalnom rubu ileuma, unutar 60 cm od *valvulae coli* nalazi se produžetak sa slijepim dnom – *diverticulum Meckeli* – koji predstavlja ostatak omfaloentričnog duktusa, komunikaciju između tankog crijeva i žumanjčane vreće.

Stijenka tankoga crijeva izgrađena je od pet slojeva, idući izvana prema unutra; tunica serosa, tunica subserosa, tunica muscularis, tunica submucosa i tunica mucosa. *Tunica serosa* je peritonealna opna koja oblaže *jejunum*, *ileum* i *pars superior duodeni* u potpunom opsegu, a ostale dijelove dvanaesnika samo sprijeda. Serozna opna ili visceralni peritoneum čini tanko crijevo glatkim i na taj mu način omogućuje klizanje za vrijeme peristaltike. *Tunica subserosa* se nalazi ispod seroze, građena od tankog vezivnog sloja, koji je nešto deblji na mezenterijalnoj strani. *Tunica muscularis* sadrži glatke mišićne stanice koje su raspoređene u dva sloja: vanjski *stratum longitudinale*, čije niti idu uzdužno i unutarnji, znatno deblji, *stratum circulare*, čije niti idu kružno. Između oba sloja nalazi se autonomni živčani *plexus myentericus Auerbachi*. Ispod mišićnoga sloja nalazi se debeli sloj rijetkoga vezivnoga tkiva s elastičnim nitima, *tunica submucosa*, u kojem su uložene mreže žilnih ogranaka i živčani splet *plexus submucosus Meisneri*. Submukozni sloj i sluznicu razgraničava tanka naslaga glatkih mišićnih vlakana, *lamina muscularis mucosae*. Sluznica, *tunica mucosa*, građena je od jednoslojnog cilindričnog epitela s vrčastim stanicama. Glavna funkcija sluznice jest apsorpcija hranjivih tvari. Efikasnost apsorpcije ovisi o površini crijevne sluznice i o brzini peristaltike. Zahvaljujući kružnim naborima, *plicae circulares*, i resicama, *villi intestinales*, apsorpcijska površina crijeva značajno je povećana. Kružni nabori, koji prema *ileumu* pomalo nestaju, također usporavaju prolaženje sadržaja, što još dodatno pridonosi ka boljoj apsorpciji, jer na taj način kontakt između sluznice i sadržaja traje duže. Nadalje sluznica crijeva sadrži dvije vrste žlijezda, *glandulae duodenales et intestinales*, odgovorne za obnavljanje epitela i stvaranje sekretnih granula, koje sadrže probavne enzime. Bitno ulogu u imunološkoj obrani sluznice tankoga crijeva ima limfatično tkivo, koje se nalazi u obliku pojedinačnih nakupina, *folliculi lymphatici solitarii*, i u obliku velikog broja čvorića, *folliculi lymphatici aggregati*, tzv. Peyerove ploče. Najviše limfnoga tkiva pridruženog sluznici, ima u *ileumu*, pogotovo u terminalnom segmentu. (3)

3.1.2. Anatomija debelog crijeva

Tanko crijevo završava u desnom donjem kvadrantu trbuha, gdje se s medijalne strane kroz ileocekalno ušće, *ostium ileocaecale*, nastavlja na debelo crijevo, *intestinum crassum*, koji predstavlja posljednji dio probavne cijevi te završava otvorom zadnjeg crijeva - anusom. Debelo crijevo dugačko je oko 60cm, a njegova širina značajno je veća nego u tankom crijevu. Gledajući topografiju abdomena u frontalnoj ravnini, debelo crijevo djelomično kao okvir okružuje vijuge tankog crijeva, obilazeći ih s desne, gornje i lijeve, a nepotpuno i s donje strane. Razlikujemo tri dijela debelog crijeva: slijepo crijevo sa crvuljkom, *caecum i appendix vermiformis*, koji se dalje nastavlja na sito crijevo, *colon*, i treće zadnje crijevo, *rectum*. (3)

Slijepo crijevo, *caecum*, smješten je u desnoj bočnoj jami. On se nalazi ispod ileocekalnog ušća, mjesta gdje ulazi ileum u debelo crijevo. Ušće je ujedno i granica između slijepog crijeva, *caecum*, i sitog crijeva, *colon*. Ovdje se nalazi ventil, *valva ileocaecalis Bauhini*, koji sprečava vraćanje sadržaja u tanko crijevo. *Caecum* je vrećastog oblika i leži zavijen prema medijalno u odnosu na ascendentni kolon. Na njegovom dnu polazi tanak, izvijen izdanak, koji se zbog svog izgleda naziva crvuljak, *appendix vermiformis*. (3)

Colon ascendens se penje od ileocekalnog ušća prema gore do donje plohe jetre, gdje zavija prema medijalno i naprijed, *flexura coli dextra*, u poprečni kolon.

Colon transversum proteže se u luku, s konkavitom okrenutom prema kranijalno, iz desnog u lijevi hipohondrij, do donjega kraja slezene, gdje pod oštrim kutom, *flexura coli sinistra*, koja stoji kranijalnije od desne, zavija u silazni kolon.

Colon descendens spušta se od lijevog pregiba ispod slezene prema zdjelici gdje se u visini *cristae iliacae* nastavlja na *colon sigmoideum*. (3)

Sigmoidni kolon čini poveznicu između silaznog kolona i rektuma. Počinje u razini *cristae iliacae* te se proteže do visine trećeg sakralnog kralješka. On je zavijen u obliku slova

S, tako da prvi zavoj leži u lijevoj bočnoj jami idući od lijeva na desno i gore, te zatim prelazi u drugi dio zavoja spuštajući se koso dorzo-medijalnim smjerom u malu zdjelicu gdje se nastavlja na rektum. Pozicija sigmoidnog kolona je veoma varijabilna s obzirom na njegovu duljinu i količinu sadržaja. (3)

U visini trećeg sakralnog kralješka *colon sigmoideum* se nastavlja u zadnje crijevo, *rectum*, koji završava anusom. Spušta se po stražnjoj stjenki zdjelice te slijedi zavoj krstaće, *flexura sacralis*, praveći zavoj sa konkavitom prema naprijed. Zatim u razini vrha prostate u dječaka ili donje trećine rodnice u djevojčica, prelazi u drugi sagitalni zavoj, *flexura perinealis*, koji je okrenut prema natrag i prolazi kroz mišićno dno zdjelice. S obzirom na mišićno dno zdjelice, rektum možemo podijeliti na dva dijela, gornji *pars pelvina* i donji *pars analis*. Osim u sagitalnoj, rektum zavija i u frontalnoj ravnini, zbog poprečnih nabora sluznice i mišićnice, *plicae transversales recti*, koje se nalaze na bočnim stijenama. Najveći od njih naziva se Kohlrauschov nabor na desnoj stijenci. Distalno od njega, promjer rektuma se proširuje u ampularni dio, *ampula recti*, koji se zatim u perinealnoj fleksuri naglo sužava u *canalis analis*, kojeg okružuje glatki mišić, *m. sphincter ani internus*, a oko njega poprečno prugasti mišić, *m. sphincter ani externus*. (3)

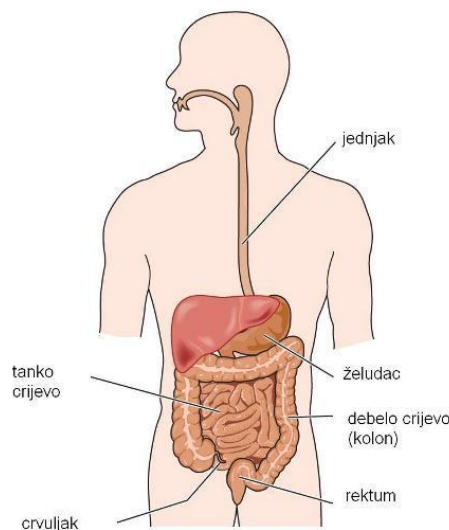
Odnosi mezenterija i debelog crijeva različiti su u usporedbi sa tankim crijevom koji je u cijeloj svojoj duljini slobodan. Uzlazni i silazni kolon prirasli su na stražnju stjenku trbuha, dok su ostali dijelovi debelog crijeva do rektuma slobodni i pokretni sa svojim mezenterijem.

Stjenka debelog crijeva veoma je slična stjenki tankog crijeva. Također se sastoji od pet slojeva, idući izvana prema unutra; tunica serosa, tunica subserosa, tunica muscularis, tunica submucosa i tunica mucosa. *Tunica serosa* predstavlja visceralni list peritoneuma i oblaže sve dijelove debelog crijeva, osim mjesta gdje je ono priraslo na trbušnu stjenku. Kod rektuma peritonealna prevlaka dopire do Kohlrauschova nabora, gdje s prednje strane rektuma prelazi na susjedne organe zdjelice, čineći udubljenje, *excavatio rectouterina* u djevojčica ili

excavatio rectovesicalis u dječaka. Distalno od Kohlrauschovog nabora rektum je pokriven vezivom, adventicijom koja je srasla s okolnim strukturama. *Tunica subserosa* je građena od vezivnog tkiva i na hvatištu mezenterija razvijena je obilnije. *Tunica muscularis* sastoji se od dva sloja glatkih mišićnih vlakana, vanjski *stratum longitudinale* i unutarnji *stratum circulare*. Vanjski sloj ne okružuje debelo crijevo u punom opsegu, već u tri uzdužna snopa, *taeniae coli*. Između vanjskog i unutarnjeg sloja, kao i u tankom crijevu, nalazi se autonomni živčani splet, *plexus myentericus*. Ispod mišićnog sloja nalazi se *tunica submucosa*, građena od rijetkog vezivnog tkiva, u kojem leži mreža žilnih ogranaka i živčani splet, *plexus submucosus*. Sluznica debelog crijeva, *tunica mucosa*, razlikuje se od sluznice tankog crijeva po tome, što ne sadrži resice, niti kružnih nabora. Pokrivena je jednoslojnim cilindričnim epitelom s vrčastim stanicama, kojih ima mnogo više nego u tankom crijevu i njihova je funkcija proizvodnja zaštitne sluzi. U lamini propriji nalazi se sluznici pridruženo limfatično tkivo, *folliculi lymphatici solitarii*, koji imaju protektivnu imunološku funkciju. Žljezdano tkivo debelog crijeva, *glandulae intestinales Lieberkühni* (Lieberkühnove kripte), nalaze se dublje nego u tankom crijevu i ne sadrže Panethovih stanica. (3)

3.1.3. Anatomske razlike crijeva između dojenčeta i odraslog čovjeka

Tanko crijevo novorođenčeta ima manji broj i slabije obilježene kružne nabore nego u odraslih osoba. Mezenterij kod novorođenčeta sadrži puno manje masti te je zato s njim puno lakše upravljati tijekom resekcije crijeva nego u odraslog. Duljina tankog crijeva novorođenčeta iznosi otprilike 200-300 cm, što predstavlja 6 puta veću dužinu od njegovog tijela, za razliku od odrasle osobe gdje je taj omjer samo 4,5 puta veći. Debelo crijevo dugačko je oko 60 cm u novorođenčeta, sa slabije razvijenim mišićnim slojem, dok je kolon u odraslog dugačak 1,5 m. Pored toga također nisu isti omjeri dužina debelog crijeva, gdje novorođenče ima relativno kratak ulazni i silazni kolon, te relativno dugačak poprečni kolon. Izvana debelo crijevo novorođenčeta nema još tipičnih *haustra*, koje su kod njega pliče, a nema ni *appendices epiploicae*, što mu daje vrlo gladak izgled. Slijepo crijevo je u većine djece u prvoj godini života položeno ascendentno, iza debelog crijeva. (4)



Slika 1. Anatomski prikaz probavnog sustava

(Preuzeto s: <https://i0.wp.com/labtera.com/onkologija/wp-content/uploads/2016/05/6.jpg?resize=500%2C559>)

3.1.4. Krvne žile tankog i debelog crijeva

Oksigenirana krv napušta srce kroz aortu, koja se spušta u trbušnu šupljinu, *aorta abdominalis*. Abdominalna aorta daje nekoliko kolateralnih grana od kojih tri opskrbljuju crijevo: *truncus coeliacus*, *arteria mesenterica superior* i *arteria mesenterica inferior*. Svaka od tih arterija se dalje grana na manje arterije koje se šire kroz abdomen u specifične regije crijeva. Za razliku od ostalih grana abdominalne aorte, ove tri grane su neparne i polaze s prednje strane arterije. Crijevne arterije međusobno anastomoziraju, čineći krvotok vrlo isprepleten i dobro prilagodljiv u stanjima okluzije jedne od manjih arterijskih grana.

Duodenum opskrbljuju *arteria gastroduodenalis* i *arteria pancreatica duodenalis* koje su grane *a. hepaticae communis*, desne grane *truncusa celiacusa*. Jejunum i ileum primaju krv iz *a. mezenterike superior* i *inferior*, gdje imaju značajnu ulogu grane *a. mezenterike superior*, *aa. intestinales*, kojih ima dvadesetak i obilno anastomoziraju u nekoliko arkadnih redova. Slijepo crijevo, desni kolon i poprečni kolon također primaju krvnu opskrbu putem *a. mezenterike superior* i to preko njezinih grana; *a. ileocolica* za terminalni ileum, cekum i početni dio uzlaznog kolona, *a. colica dextra* za desni kolon i *a. colica media* za poprečni kolon. Silazni i zavijeni kolon primaju krv iz *a. mezenterike inferior* putem grana *a. colica sinistra* za *colon descendens* i *aa. sigmoideae* za *colon sigmoideum*. Irigacija rektuma ide preko donje mezenterične arterije, koja daje granu za gornju trećinu rektuma, *a. rectalis superior*, i preko unutarnje ilijačne arterije, koja hrani srednju i donju trećinu rektuma putem svojih grana, *a. rectalis media* i *a. rectalis inferior*. (3)

Vene crijeva pripadaju sustavu vene portae, u koju se uljeva venska krv iz probavnog sustava, gušterače i slezene. Portalna vena nastaje spajanjem gornje mezenterične vene i v. lienalis, iza glave gušterače, a donja mezenterična vena ulijeva se u v. lienalis. (3)

3.1.5. Inervacija crijeva

Tanko i debelo crijevo pod nadzorom su autonomnog živčanog sustava, simpatikusa i parasimpatikusa. Parasimpatička inervacija potječe od *nervusa vagusa* i parasimpatičkog segmenta sakralne kralježnične moždine, dok simpatička vlakna polaze iz *truncusa sympathicus*. Inervacija crijeva dalje ide preko unutarnje intramuralne inervacije putem mijenteričnog i submukoznog spleta. Općenito parasimpatikus pojačava peristaltiku i tonus stijenke crijeva, ubrzavajući probavu, dok simpatikus djeluje suprotno. (3)

3.1.6. Fiziologija tankog i debelog crijeva

Crijevo kao dio probavnog sustava neprekidno opskrbljuje organizam vodom, elektrolitima i hranjivim tvarima. Kako bi procesi opskrbe organizma bili adekvatno provedeni, potrebno je gibanje hrane kroz probavni sustav, sekrecija probavnih sokova i enzima, mehaničko miješanje probavnog sadržaja, apsorpcija hranjivih tvari, krvni protok za prijenos produkata dalje u organizam i kontrolni mehanizmi putem hormonskog i živčanog sustava. (5)

Gibanje hrane kroz probavni sustav omogućeno je putem peristaltičkih valova, koji se spontano i kontinuirano prenose duž probavnog trakta. Kretanje glatkih mišića crijeva obuhvaća dvije vrste kretnji: *propulzivne kretnje*, koje potiskuju sadržaj prema naprijed i *kretnje miješanja*, koje miješaju probavni sadržaj ili *himus* s probavnim sokovima, gurajući čestice hrane prema sluznici kako bi se lakše apsorbirale. Broj peristaltičkih valova razlikuje se s obzirom na mjesto u probavnog trakta. Tako ima primjerice dvanaesnik najviše peristaltičkih kretnji, čak dvanaest u minuti, dok ileum ima oko osam kretnji u minuti. Kada se većina sadržajnih produkata apsorbira, stjenka tankog crijeva postane manje distendirana i

u tom trenutku se smanji broj kretnji miješanja a poveća broj peristaltičkih kretnji. Duodenalna sluznica izlučuje hormon *motilin*, koji potiče peristaltičke kretnje crijeva. Te peristaltičke kretnje koje počinju u dvanaesniku, potiskuju himus dalje kroz tanko crijevo. Peristaltički valovi okidaju se na način da svaka sljedeća kontrakcija započinje malo dalje od prve, a zatim se zaustavlja na određenom segmentu, preko kojeg dalje putuje distalniji peristaltički val. U novorođenčeta prosječan prolaz hrane kroz tanko do debeloga crijeva traje oko tri do šest sati, a do izlaska stolicom oko osam sati. Na prijelazu iz tankog u debelo crijevo himus mora proći kroz ileocekalno ušće, koje propušta sadržaj samo u jednom smjeru, zahvaljujući ilecekalnoj valvuli. Ona je inače zatvorena, ali kada himus u ileumu vrši na nju pritisak ona se otvara. U proces otvaranja uključen je živčani kao i hormonski sustav, regulirajući gastroilealni refleks i lučenje hormona gastrina, koji potiču kretnje terminalnog ileuma i posljedično otvaranje ileocekalnog sfinktera. (5)

Osim gibanja hrane kroz probavni trakt, razgradnja hrane na elementarne spojeve predstavlja preduvjet za apsorpciju hranjivih tvari. U crijevu se konačno razgrađuju i apsorbiraju hranjivi sastojci, i to putem enzima gušterače i tankoga crijeva uz sudjelovanje žući. Enzimi gušterače su *tripsinogen* (kojeg *enterokinaza* iz crijevnog soka pretvara u *tripsin*), *amilaza*, *lipaza*, *kolesterolesteraza*, *kimotripsinogen*, *prokarboksipeptidaza*, *proelastaza* i *profosfolipaza*. Dakle većina enzima gušterače je proteolitičkog karaktera, dok su amilaza i lipaza odgovorni za razgradnju ugljikohidrata i masti. Tanko crijevo proizvodi disaharidaze, poput *laktaze*, *saharaze* i *maltaze*, zatim *enterokinazu* i proteolitičke enzime *aminolipopeptidaze* i *dipeptidaze*. Razgradnja ugljikohidrata počinje već u ustima, pošto se u slini nalazi enzim *amilaza*, a nastavlja u tankome crijevu, putem gušteračne *alfaamilaze* i crijevnih disaharidaza, čiji produkti su monosaharidi (glukoza, galaktoza i fruktoza), koji se dalje u tom obliku mogu apsorbirati. Bjelančevine se počinju probavljati u želucu, gdje dominira proteolitički enzim *pepsin*, te zatim u tankom crijevu gdje ih razgrađuju proteolitički

enzimi gušteračnog soka. Masti se također počinju probavljati već u želucu, posredstvom želučane i mliječne lipaze, a dalje u tankom crijevu ih razgrađuje lipaza gušterače uz pomoć žuči, koja ima emulgatorsku ulogu, cijepajući veće masne kapljice na manje komponente, tvoreći micide. Micide žučnih soli zadužene su i za transport monoglicerida i masnih kiselina do epitelnih apsorpcijskih stanica. U epitelnoj stanici masne kapljice dobivaju proteinski omotač, formirajući hilomikron, koji je spreman za daljnji transport putem limfe. Crijevni sok se miješa sa gušteračnim i time nastaje optimalan tekući medij za razgradnju i apsorpciju hranjivih tvari. U crijevu se također apsorbira najveći dio vode, putem osmoze. Apsorpcijske stanice tankog crijeva sintetiziraju probavne enzime, te ih ugrađuju u staničnu membranu, na luminalnoj strani gdje su smješteni mikrovili, što predstavlja jednu od bitnih razlika u enzimskoj digestiji tankog crijeva u usporedbi sa želucem, u kojem se razgradnja dešava samo u lumenu.

Od velike je važnosti u procesu probave spomenut i značenje bakterijske flore, koje u novorođenčadi još nema. Naime za vrijeme trudnoće crijevo fetusa je sterilno. Sve što kroz crijevo prolazi jest progutana plodova voda, a krajem trudnoće stvara se *mekonij*, koji se sastoji od deskvamiranih stanica i plodove vode. Oni su pokazatelji intestinalnog razvoja. U probavni trakt se kasnije nakon rođenja i tijekom hranjenja naseli više trilijuna bakterija, 400 i više različitih tipova, koje su nepatogeni komenzali crijevnog flore, što znači da ne uzrokuju štetu organizmu dok su u crijevnom lumenu, nego čak imaju više korisnih funkcija za organizam. Osim što olakšavaju razgradnju i apsorpciju hrane, neke od njih sintetiziraju određene vitamine - biotin, pantotensku kiselinu i vitamin K. Također pomažu u imunološkoj obrani, sprečavajući razvoj i prodor patoloških bakterija kroz sluznicu. Uz to probavni trakt ima i druge mehanizme lokalne imunološke obrane, poput lizozima, defenzina, Ig-A, klorovodične kiseline i proteolitičkih enzima. (5)

U debelom crijevu probava počinje ulaskom himusa iz ileuma u debelo crijevo, kroz ileocekalno ušće. Peristaltiku terminalnog ileuma i debelog crijeva potiče hrana u želucu, putem gastrokoličnog refleksa, a i sadržaj u distendiranom ileumu. Naime, sadržajem prošireno crijevo reagira kontrakcijom i peristaltičkim kretnjama, kako bi mehanički potisnulo sadržaj dalje naprijed. Mehanička probava u debelom crijevu uključuje kombinaciju tri vrste kretnji. Prisustvo sadržaja stimulira spore haustralne kontrakcije. Ova vrsta kretnje uključuje usporenu peristaltiku, prvenstveno u poprečnom i silaznom kolonu. Haustre se kontrahiraju kad ih himus proširi, gurajući na taj način himus prema sljedećoj haustri. Ova vrste kretnje javlja se svakih trideset minuta i svaka traje otprilike jednu minutu. Također ove kretnje miješaju sadržaj, te se na taj način poveća apsorpcija vode. Druga vrsta kretnji su peristaltičke kretnje, koje su sporije nego u tankom crijevu. Treći tip kretnji predstavlja masovne kretnje. Ove jake valovite kretnje počinju na polovici poprečnog kolona i brzo potiskuju sadržaj prema rektumu. Masovne kretnje obično se javljaju tri do četiri puta dnevno, tijekom ili poslije jela, uslijed želučane distenzije i stimulacije gastrokoličnog refleksa, koji povećava motilitet debelog crijeva, uključujući masovne kretnje. (6)

Apsorpcija vode i stvaranje stolice glavni su procesi koji se odigravaju u debelom crijevu. Devedeset posto vode apsorbira se u tankome crijevu, dok se ostatak apsorbira u debelom, te tako tekući himus postane polutvrđi *feces* – stolica. Ona se sastoji od neprobavljenih tvari, bakterija, epitelnih stanica sluznice, anorganskih soli i dovoljno vode da može glatko izaći iz tijela. Kod novorođenčeta, prva stolica zove se *mekonij*, koji je gore opisan. Iako debelo crijevo sadrži žlijezde koje luče sluz, one ne proizvode digestivne enzime. Stoga se kemijska probava u debelom crijevu zbiva samo zbog bakterija u lumenu. Kroz proces saharolitičke fermentacije, bakterije razgrađuju neke od preostalih ugljikohidrata. Posljedično stvaraju se plinovi, poput vodika, ugljičnog dioksida i metana, zbog kojih nastaju vjetrovi, *flatusi*. (6)

3.1.7. Hormonska regulacija crijevne funkcije

Najvažniji endokrini i parakrini hormoni koji utječu na funkciju crijeva su kolekistokinin, gastrični inhibicijski peptid (GIP), motilin neurotenzin, enteroglukagon, pankreasni peptid (PP), vazoaktivni intestinalni polipeptid (VIP), somatostatin, tvar P, enkefalin, endorfin, bombezin, sekretin i inzulin. (7)

Vazoaktivni intestinalni polipeptid (VIP) ima snažno vazodilatacijsko djelovanje, a također inhibira stvaranje klorovodične kiseline (HCl) i stimulira sekreciju inzulina. Sličan sekretinu stimulira sekreciju gušteračnog alkalnog soka, dok se njegova sličnost sa glukagonom vidi u izazivanju hiperglikemije. (7)

Somatostatin je prvenstveno inhibicijski hormon. On koči lučenje gastrina, HCl, pepsina i unutarnjeg faktora u želucu, dok u gušterači inhibira sekreciju enzima i bikarbonata. Uz smanjuje motilitet želuca i žučnog mjehura.

Tvar P se osim u crijevima nalazi i u mozgu, a uzrokuje hipotenziju i kontrakciju crijeva. Na opuštanje inzulina djeluje inhibitorno.

Enkefalin također je hormon koji se nalaze u mozgu i crijevu. Odgovoran je za smanjenje osjeta boli, olakšava prolaz hrane i smanjuje tonus mišićnog sloja crijevne stjenke.

Bombezin ima snažno metaboličko djelovanje, stimulirajući otpuštanje gastrina, gušteračnu sekreciju, motilitet crijeva i pražnjenje žučnog mjehura.

Inzulin spada među najvažnije metaboličke hormone regulirajući promet ugljikohidrata, proteina i masti. Na njegovo izlučivanje utječe dosta gore navedenih hormona, stimulirajući (sekretin, VIP, GIP) kao i inhibirajući (neurotenzin, somatostatin). (7)

4. KONGENITALNE ANOMALIJE TANKOG I DEBELOG CRIJEVA

Kongenitalne anomalije gastrointestinalnog trakta obično se manifestiraju nakon rođenja, ali ponekad se mogu simptomi javiti tek za nekoliko mjeseci ili godina. Anomalijom može biti zahvaćen bilo koji segment probavne cijevi i zato, s obzirom na etiopatogenezu i mjesto anomalije, postoji veliki broj mogućih varijanti, poput atrezije jednjaka, traheozofagealne fistule, defekta prednje trbušne stijenke, stenoze pilorusa, atrezije tankog crijeva, duplikature probavne cijevi, malrotacije i volvulusa crijeva, mekonijskog ileusa, atrezije debelog crijeva, Hirschprungove bolesti, imperforiranog anusa i još nekoliko drugih.

Pošto u ovom radu govorimo o niskom ileusu u novorođenčadi, to jest distalno od Treitzovog ligamenta, usredotočiti ćemo se na kongenitalne anomalije tankog i debelog crijeva. One se patogenetski dijele na opstrukcijske i neopstrukcijske anomalije. (8)

4.1. OPSTRUKCIJSKE ANOMALIJE TANKOGA CRIJEVA

Opstrukijske anomalije tankoga crijeva obuhvaćaju atreziju crijeva, malrotaciju crijeva i mekonijski ileus. (8)

4.1.1. Atrezija i stenoza tankog crijeva

Pojam atrezija podrazumijeva potpunu obliteraciju lumena crijeva, za razliku od stenozе koja predstavlja djelomičnu opstrukciju lumena. Prema Tandlerovoj teoriji embrionalnog razvoja probavne cijevi ima primordijalno crijevo u trećem tjednu razvoja histološku građu solidne korde, koja se procesom vakuolizacije pretvara u šuplju probavnu cijev. Ako tijekom ovog procesa vakuolizacije dođe do poremećaja, onda mogu nastati atrezije ili stenozе crijeva. Postoje i nekoliko drugih teorija o nastanku atrezije i stenozе crijeva. Primjerice, teorija po Courtoisu govori kako je atrezija crijeva posljedica cirkumskriptnog vaskularnog poremećaja. (9)

S obzirom na lokalizaciju atrezije postoje razlike u kliničkoj prezentaciji, ali i razlike u patogenezi opstrukcije. Atrezije i stenozе jejunuma često su multiple i javljaju se u nedonoščadi male porođajne mase, za razliku od ileuma gdje su atrezije i stenozе češće solitarne te sklone perforaciji. S obzirom na patoanatomski oblik, atrezije tankoga crijeva dijele se u četiri tipa (Slika 2.), od kojih je po zastupljenosti najčešći (50%) I. tip jejunoilealne atrezije:

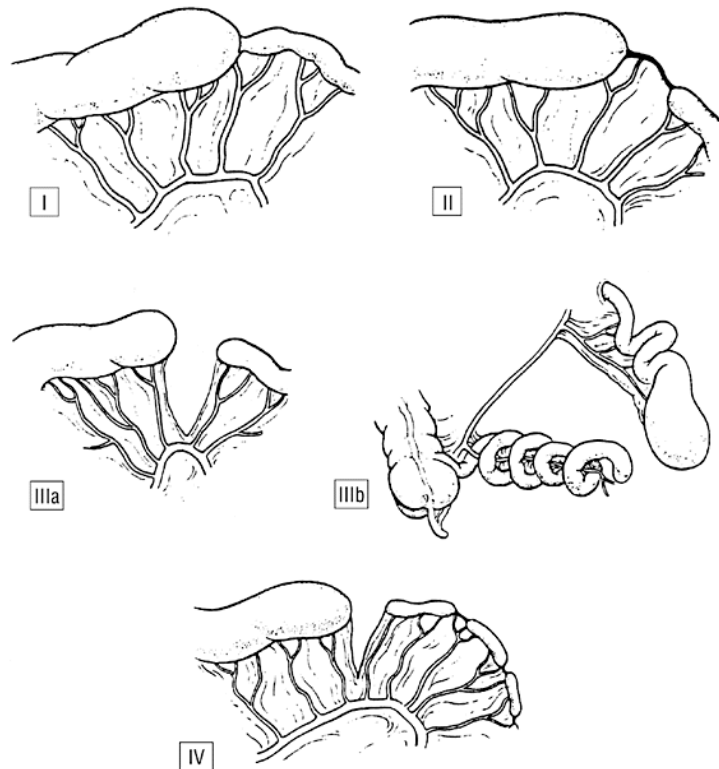
I. tip – septalna mukozna membrana s intaktnim crijevom i mezenterijem

II. tip – atretični okrajci povezani s fibroznim tračkom i intaktni mezenterij

IIIa. tip – atretični, nespojeni okrajci, a mezenterij je rascijepljen u obliku “V”.

IIIb. tip – atrezija oblika „kore jabuke“

IV. tip – multipla atrezija. (9)



Slika 2. Klasifikacija intestinalne atrezije. Tip I, septalna mukozna membrana s intaktnim crijevom i mezenterijem. Tip II, atretični okrajci povezani s fibroznom tračkom i intaktni mezenterij. Tip IIIa, atretični, nespojeni okrajci, mezenterij rascijepljen u obliku "V". Tip IIIb, atrezija oblika „kore jabuke“. Tip IV, multipla atrezija.

(Preuzeto s: <https://jamanetwork.com/data/Journals/SURG/5330/sws7004f3.gif>)

4.1.2. Malrotacija crijeva

Kod malrotacije crijeva dolazi do poremećaja u fiziološkoj rotaciji srednjeg crijeva za vrijeme embrionalnog razvoja. Od petog do dvanaestog tjedna embrionalnog razvoja srednje crijevo, koje predstavlja buduće tanko crijevo, prolazi kroz niz promjena, anatomskih kao i histoloških. Među promjene spada i rotacija crijeva, te fiksacija u konačan položaj. Mehanizam okretanja crijeva dosta je kompleksan, srednje crijevo se oko aksijalne osi okreće za 270°, i posljedično postoji veliki broj mogućih varijanti abnormalnosti. Kod jedne od

najčešćih varijanti javlja se zaostalo slijepo crijevo u desnom hipohondriju, ispod jetre, gdje čini pritisak na descendentni segment dvanaesnika i stvara opstrukciju. U drugoj varijanti mezenterij tankog crijeva nije prirastao za stražnju trbušnu stjenku, što uzrokuje preveliku mobilnost crijeva i posljedično veću mogućnost nastanka volvulusa - strangulacijske obstrukcije probavne cijevi, u kojoj se crijevo okrene oko svoje osi i na taj način zatvori lumen i kompromitira cirkulaciju, što predstavlja tešku komplikaciju koja zahtjeva hitno kirurško zbrinjavanje. (10)

4.1.3 Mekonijski ileus

Mekonijski ileus je opstrukcija crijeva, uzrokovana abnormalno gustim mekonijem, koja se najčešće razvije u terminalnom ileumu. Predstavlja jedan od prvih znakova, kod kojih će se posumnjati na cističnu fibrozu, autosomno-recesivnu nasljednu bolest egzokrinih žlijezda. Patofiziologija bolesti bazira se na genetskoj mutaciji transmembranskog proteina, odgovornog za transport iona klora i natrija. To ima za posljedicu sekreciju prekomjerno viskoznog sekreta svih egzokrinih žlijezda, a u crijevu to znači otežanu pasažu sadržaja i nastanak crijevne opstrukcije mekonijem. Mekonij je kod oboljelih od cistične fibroze ljepljiv i žilav, te takav lako začepi crijevni lumen, dovodeći do proširenja proksimalnog ileuma i suženja distalnog ileuma i kolona. Mekonijski ileus predstavlja i mogućnost komplikacija u vidu hitnih kirurških stanja poput volvulusa, gangrene i stenoze. (8)

4.2. NEOPSTRUKCIJSKE ANOMALIJE TANKOGA CRIJEVA

Neopstrukcijske anomalije tankoga crijeva obuhvaćaju divertikule i duplikature tankoga crijeva. (8)

4.2.1. Divertikuli tankoga crijeva

Divertikul je vrećasto izbočenje dijela ili cijele stjenke crijeva te tako razlikujemo pravi divertikul, koji ima sve slojeve crijevne stjenke, i lažni divertikul, koji se sastoji samo od dijelova stjenke, najčešće od mukoze i submukoze koja se izbočuje kroz mišićni sloj. Divertikuli se mogu nalaziti u bilo kojem segmentu probavne cijevi i najčešće su asimptomatski. (9)

Divertikuli u djece rijetko su prisutni, ali od važnosti je spomenuti Meckelov divertikul, koji se nalazi čak u 2 do 3% populacije. Nastaje zbog nepotpune obliteracije omfalomezenteričnoga duktusa, koji za vrijeme embrionalnog života predstavlja komunikaciju crijeva sa žumanjčanom vrećom. Smješten je unutar 60 cm od ileocekalne valvule, na antimezenteričnoj strani crijeva i pravi je divertikul, građen od svih triju slojeva crijevne stjenke. U oko 50% slučajeva unutar divertikula može se nalaziti ektopično tkivo gušterače ili sluznica želuca, što može rezultirati komplikacijama poput nastanka peptičkog ulkusa, upale i krvarenja, a kod opstrukcije lumena može doći do razvoja divertikulitisa, i posljedične perforacije crijeva te peritonitisa. U literaturi također se navodi divertikul kao mogući uzrok nastanka volvulusa i invaginacije crijeva. (9)

4.2.2. Duplikacije tankoga crijeva

Duplikacije crijeva posljedica su poremećenog razvoja za vrijeme embrionalne gastrulacije, te mogu nastati u bilo kojem dijelu probavnoga sustava, od usta do anusa, ali najčešće zahvaćaju ileum. Duplikacije mogu ili ne moraju komunicirati s crijevnim lumenom, a po izgledu su tubularnog ili sferičnog oblika, različitih dimenzija. Iste su histološke građe kao normalno crijevo i često s njim dijele zajednički mišićno-vaskularni sloj. Ovisno o lokalizaciji i veličini, crijevne duplikacije mogu ponekad stvarati simptome koji su posljedica kompresije duplikacije na cirkulaciju, krvarenja iz ulkusa ektopične želučane sluznice unutar duplikacije, volvulusa ili intususcepcije. (8)

4.3. KONGENITALNE ANOMALIJE DEBELOGA CRIJEVA

Kongenitalne anomalije debeloga crijeva obuhvaćaju široki spektar malformacija koje se razlikuju etiopatogenetski. Najčešće anomalije koje se javljaju u debelom crijevu su atrezije debeloga crijeva, anomalije anorektalne regije i Hirschsprungova bolest. (8,10)

4.3.1. Atrezije i stenozе kolona

Atrezija debeloga crijeva je patološko stanje kod kojeg nije došlo do formiranja crijevnog lumena i posljedično dolazi do totalne opstrukcije pasaže stolice, dok stenozа podrazumijeva suženje crijevnog lumena sa posljedičnom otežanom pasažom stolice. Sa incidencijom pojavljivanja 1:20000, atrezije debeloga crijeva ne spadaju među česte anomalije u novorođenčadi. Kao i kod tankog crijeva, etiološki postoje više teorija o nastanku anomalije, od kojih se izdvajaju teorija ostatka solidne faze u razvoju crijeva i teorija

oštećenja cirkulacije crijeva. Kod atrezije javlja se problem totalne blokade pasaže što uzrokuje distenziju crijeva proksimalno od opstrukcije i moguću perforaciju crijeva. Kod stenoze kolona, plinovi i tekuća stolica prolaze kroz suženi segment dok je dojenče na tekućoj prehrani (majčino mlijeko), ali kada pređe na kruti oblik hrane stenoza može postati simptomatska, dovodeći do distenzije crijeva. (8)

4.3.2. Hirschsprungova bolest

Hirschsprungova bolest je kongenitalna anomalija inervacije debeloga crijeva, koja uzrokuje parcijalnu ili totalnu funkcionalnu opstrukciju pasaže stolice. Zbog posljedičnog nastanka distenzije crijeva, bolest se zove i kongenitalni megakolon. Za razliku od ostalih opstrukcijskih anomalija kod Hirschsprungove bolesti lumen crijeva je normalno razvijen i prohodan. Funkcionalna opstrukcija posljedica je prirođenog nedostatka intramuralnog autonomnog živčanog spleta, *plexusa Auerbachi i Meissneri*. Kako nema živčanog podražaja tako nema ni peristaltike, što dovodi do mišićnoga spazma i parcijalne ili totalne opstrukcije pasaže stolice, koja se nakuplja proksimalno uzrokujući masivno proširenje crijeva. Najčešće se javlja u distalnom dijelu debeloga crijeva, iako može zahvatiti čitavo debelo pa i tanko crijevo. Do poremećaja dolazi tijekom embrionalnog razvoja do šesnaestog tjedna kada neuralne stanice migriraju iz neuralnog grebena u stjenku crijeva. Često Hirschsprungovu bolest prate i druge kongenitalne anomalije različitih organskih sustava. Incidencija bolesti je 1:7500 rođene djece sa četiri puta češćim pojavljivanjem u dječaka. (9)

4.3.3. Anomalije anorektalne regije

„Anorektalne anomalije ubrajaju se u najčešće anomalije probavnoga sustava. Učestalost je 1:5000 živorođene djece. Često su povezane s anomalijama mokraćnoga sustava, kralježnice, jednjaka, rjeđe s anomalijama dvanaesnika.“ (Raić i sur., 2002.)

S obzirom na anatomsku lokalizaciju postoji široki spektar mogućih malformacija u anorektalnoj regiji, te se zbog didaktičnih razloga dijele na niske i visoke anomalije, a granicu između njih čini mišić levatora anusa (infralevatorne i supralevatorne anomalije). Niske anomalije su češće od visokih i među njih se svrstavaju stenoza anusa, neperforirana analna membrana i ageneza anusa. U visoke anomalije spadaju atrezija anorektuma sa slijepim završetkom debeloga crijeva i atrezija rektuma sa slijepim završetkom rektuma ali normalno formiranim anusom. Sve su navedene anomalije posljedica poremećenog embrionalnog razvoja i diferencijacije crijevnog kanala ispod kloakalne membrane. Pošto je anorektalna regija u bliskom odnosu sa urogenitalnom, često dolazi do poremećaja i u razvoju druge, odnosno do patoloških komunikacija u obliku fistula između njih. Anorektalne malformacije javljaju se i uz anomalije mokraćnoga sustava, kralježnice, atreziju jednjaka, a mogu se javiti i u sklopu sindroma VATER (vertebralne, analne, traheozofagealne, renalne malformacije).

(10)

5. KLINIČKA SLIKA NISKOGE ILEUSA

Klinička slika niskog ileusa nije specifična, s obzirom na široki spektar mogućih anomalija. Među najčešće simptome u kliničkoj slici niskog ileusa spadaju povraćanje crijevnog sadržaja, polihidramnion, distenzija abdomena, izostanak mekonija i žutica. Izraženost navedenih simptoma ovisi na kojoj razini probavnog sustava se nalazi anomalija te o stupnju ili tipu malformacije. (11)

Kod atrezije i stenoze tankoga crijeva čest nalaz u prenatalnoj ultrazvučnoj dijagnostici je polihidramnion. Nakon poroda u većine opstruktivnih anomalija dominira povraćanje crijevnog sadržaja, koje se javlja u prvim satima života, to ranije što je opstrukcija viša. Povraćeni sadržaj je zbog primjese žuči tingiran žuto, međutim u slučaju mekonijskog ileusa povraćeni sadržaj ima tamnozelenu boju. Zbog povišenog indirektnog bilirubina u krvi, novorođenče ima također izraženiju žuticu. Distenzija abdomena će biti jače izražena kod niske opstrukcije, zbog nakupljanja sadržaja i zraka proksimalnije od opstrukcije, sa vidljivim peristaltičkim valovima. Za razliku od atrezije, u slučaju stenoze simptomatologija je manje izražena, zbog održane prohodnosti crijevnog lumena, te se povraćanje javlja kasnije, sa urednom stolicom. Malrotacija crijeva prezentira se sa sličnim simptomima kao atrezija, ali u slučaju razvoja volvulusa dolazi do nekroze crijeva, po život opasnog stanja, koje se mora što brže kirurški zbrinuti. Osim volvulusa, u malrotacije crijeva moguć je i razvoj duodenalne opstrukcije i interne herniacije, također sa slikom akutnog abdomena – intenzivnim abdominalnim bolovima, povraćanjem i opstipacijom. Od važnosti je također spomenuti mogućnost razvoja intrauterine perforacije uslijed opstrukcije crijeva sa nastankom inkapsuliranih pseudocista i zrnatih kalcifikacija. Simptomi niske intestinalne opstrukcije kod atrezije kolona također se prezentiraju izostankom mekonija, velikom distenzijom abdomena i povraćanjem, koje će se javiti kasnije nego kod opstrukcije tankoga crijeva. (11)

Atrezije debelog crijeva često prate i komplikacije, poput intususcepcije, perforacije i crijevne nekroze. Intususcepcija kao komplikacija javlja se zbog dijametralnih razlika između normalnog kolona iznad atrezije i često smanjenog kolona distalno od atrezije, tzv. mikrokolona, koji se vrlo lako uvlači u proksimalni segment proširenog kolona. Kad govorimo o stenozama debeloga crijeva, klinička slika dosta varira, ovisno o stupnju stenoze, gdje stolica može biti uredna, a distenzija abdomena odsutna s kasnim javljanjem opstipacije i drugih simptoma niske opstrukcije. Simptomatologija anorektalnih anomalija slična je kao kod atrezije kolona, uz mogućnost dodatnih komplikacija u slučaju kad postoje fistule između rektuma i susjednih organa. Ovisno o mjestu otvaranja fistule, mekonij se može javiti u vagini, urinu ili izvana na koži u blizini analnog otvora. Osim mekonija, prisustvo zraka i mjehurića u mokraći također može biti znak fistule u sklopu anorektalne malformacije. Kod anorektalnih anomalija u sklopu kliničke slike kao dijagnostičkog instrumenta, posebno je važno obaviti digitorektalni pregled i detaljnu inspekciju vanjskog spolovila i analne regije, jer se često već izgledom mogu utvrditi razni oblici anomalija, poput niske atrezije anusa, vanjskih fistula i drugih malformacija (ravno perinealno područje, kraći sakrum, izostanak kontrakcija), koje upućuju na određenu anomaliju. (11, 12)

6. DIJAGNOSTIKA ILEUSA U NOVOROĐENČADI

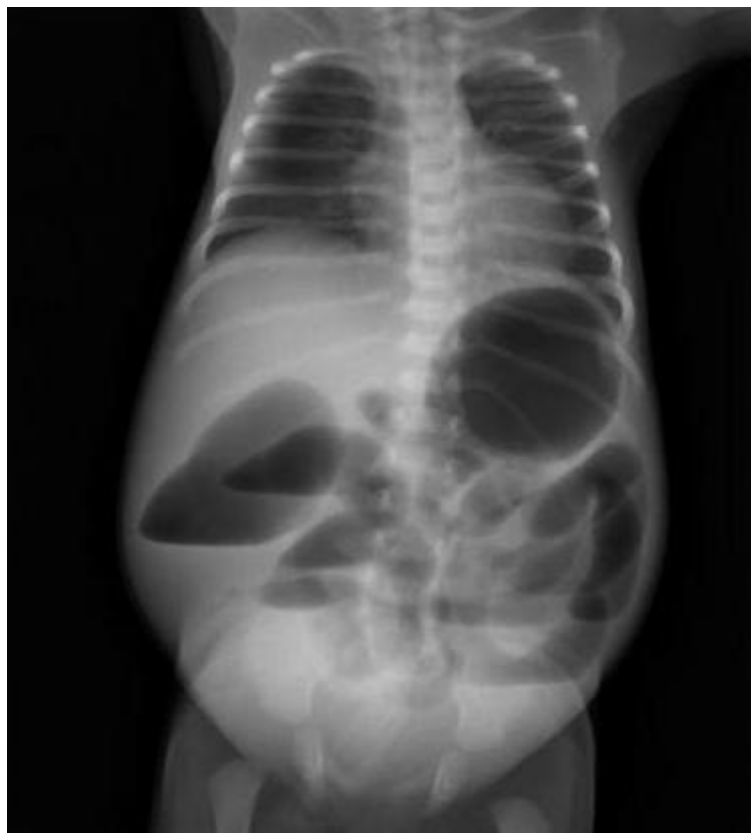Dijagnostika ileusa u novorođenčadi danas počinje već za vrijeme trudnoće, u sklopu rutinskih ultrazvučnih pregleda majke i fetusa. Patološki nalaz polihidramniona (povećana količina plodne vode) pobuđuje sumnju na opstrukciju probavne cijevi, iako se prenatalnom dijagnostikom vrlo teško može utvrditi mjesto i oblik anomalije, uz postojanje mogućnosti lažnog nalaza. (13)

Nakon rođenja, dijagnostika se temelji na heteroanamnezi, kliničkoj slici i slikovnim pretragama.

U heteroanamnezi od velike je važnosti obratiti pažnju na obiteljsku anamnezu i javljanje kongenitalnih anomalija u drugih članova obitelji, jer se pretpostavlja da neke od navedenih anomalija probavne cijevi imaju sklonost nasljeđivanju, pogotovo kod sumnje na mekonijski ileus u sklopu cistične fibroze (autosomno recesivne bolesti), gdje ćemo dijagnostičku obradu proširiti određivanjem klorida u znoju. (13)

Osim kliničke slike, koja je opisana u prošlom poglavlju, slikovne pretrage su najpouzdanije u potvrđivanju dijagnoza opstrukcijskih intestinalnih anomalija. Na rendgenskoj snimci trbuha u stojećem ili ležećem stavu novorođenčeta, vide se aerolikvidni nivoi proksimalno od mjesta opstrukcije, kojih ima to više što je opstrukcija niža (Slika 3). Iznad opstrukcije vijuge crijeva su dilatirana, dok su ispod opstrukcije sužena i kolabirana. Mekonijski ileus predstavlja iznimku te se kod njega ne vide aerolikvidni nivoi, zbog zgusnutog mekonija, nego samo proksimalna distenzija crijeva i tako zvana slika „mliječnog stakla“ u terminalnom ileumu, kojeg ispunjava zgusnut mekonij sa mjehurićima zraka. U slučaju perforacije crijeva, na rendgenskoj snimci u stojećem položaju vidjet će se srp zraka ispod ošita. Nativna rendgenska snimka može se proširiti rendgenskom snimkom sa kontrastom, koja će pokazati detaljnije mjesto i stupanj opstrukcije ili druge oblike anomalija.

Irigrafija, slikovna pretraga debeloga crijeva sa dodatkom barijevog kontrastnog sredstva, biti će od velike pomoći u otkrivanju mjesta niskih opstrukcija, poput atrezija ileuma ili kolona, utvrđivanju mikrokolona, ili eventualne malrotacije crijeva. U dijagnostici anorektalnih anomalija koristi se također invertogram, radiografsku metodu, kod koje je novorođenče okrenuto naglavce, a metalna pločica na položaju anusa. Zatim se promatra pubokokcigealna linija, od centra simfize do 0,5cm ispod osificiranog S₅ segmenta. (10)



Slika 3. Atrezija ileuma. Proširenje crijevnih vijuga iznad opstrukcije s aerolikvidnim nivoima. (Preuzeto s: <https://radiopaedia.org/articles/ileal-atresia>)

Od ostalih slikovnih pretraga u literaturi spominje se i ultrazvuk, koji je u novije vrijeme, zbog jednostavnosti i bez štetnog djelovanja, sve popularniji i osjetljiviji, ali i sa nekim ograničenjima, primjerice zrak u crijevima, koji znatno otežava vizualizaciju trbušnih struktura. Kod crijevne opstrukcije, ultrazvukom može se utvrditi proksimalno proširenje

vijuga crijeva ispunjenih tekućinom. Scintigrafija također kao slikovna metoda ima važnu ulogu u otkrivanju Meckelovog divertikula, u kojem se u većini slučajeva nalazi ektopična želučana sluznica, koja selektivno nakuplja radionuklid ^{99m}Tc pertehnetat. (10)

Od minimalno invazivnih metoda u dijagnostici niskoga ileusa u novorođenčadi može se napraviti endoskopske pretrage, uz veliki oprez zbog moguće perforacije probavne cijevi, i antroduodenalnu manometriju, kod koje se određuje tlak u želucu i duodenumu posebnim kateterom. (13)

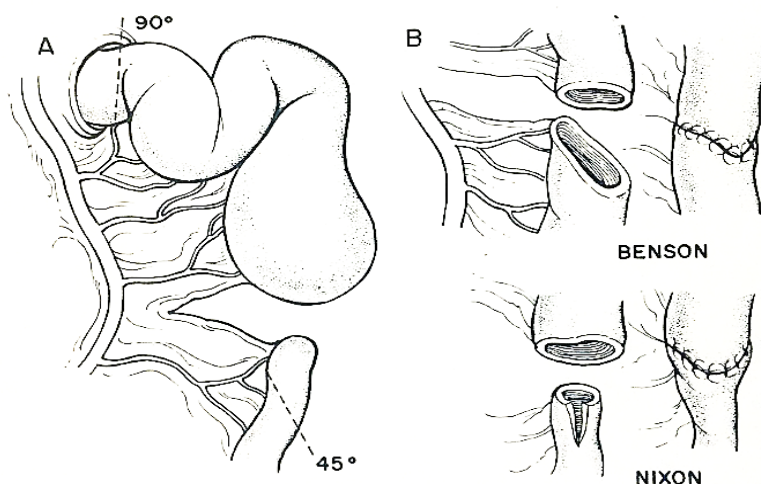
Kao zadnja dijagnostička pretraga, koja je ujedno i terapijska, indicirana je kirurška eksploracija abdomena, najriscantnija i najinvazivnija metoda, kod koje se sa sigurnošću može utvrditi mjesto i uzrok opstrukcije probavne cijevi, te anomaliju u daljnjem aktu i kirurški izliječiti. (9)

7. LIJEČENJE NISKOGE ILEUSA U NOVOROĐENČADI

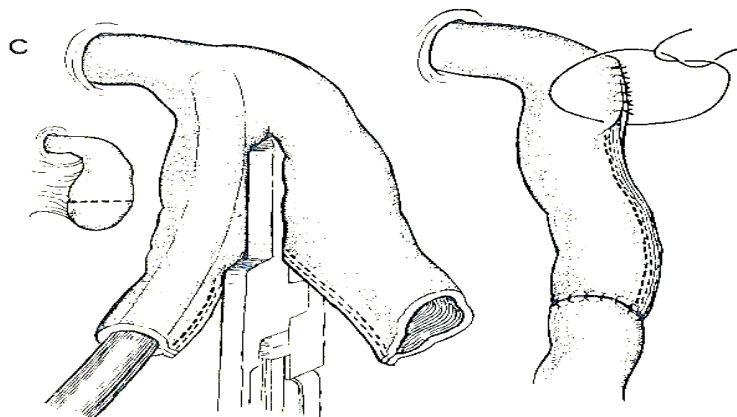
Liječenje niskog ileusa u novorođenčadi provodi se kirurški. Operativna metoda i pristup liječenju ovisi o uzroku i tipu anomalije, kojih ima široki spektar te zato postoje veliki broj kirurških tehnika kojima se gore navedene prirodne malformacije rješavaju. (10)

U liječenju atrezija i stenoza tankog i debelog crijeva moderna kirurgija nudi različite tehnike, koje se upotrebljavaju sukladno individualnom obliku anomalije te iskustvu operatera. U literaturi se navode sljedeće kirurške tehnike (Slika 4-7):

- 1) Termino-lateralna tehnika
- 2) Sužavanje proksimalnog kraja do širine lumena distalnoga
- 3) Bishop-Koopova termino-lateralna anastomoza s eksteriorizacijom distalnoga lumena
- 4) Ekskteriorizacija proksimalnoga lumena po Mikuliczu
- 5) Terminalna ileostomija s odgođenom anastomozom. (9)

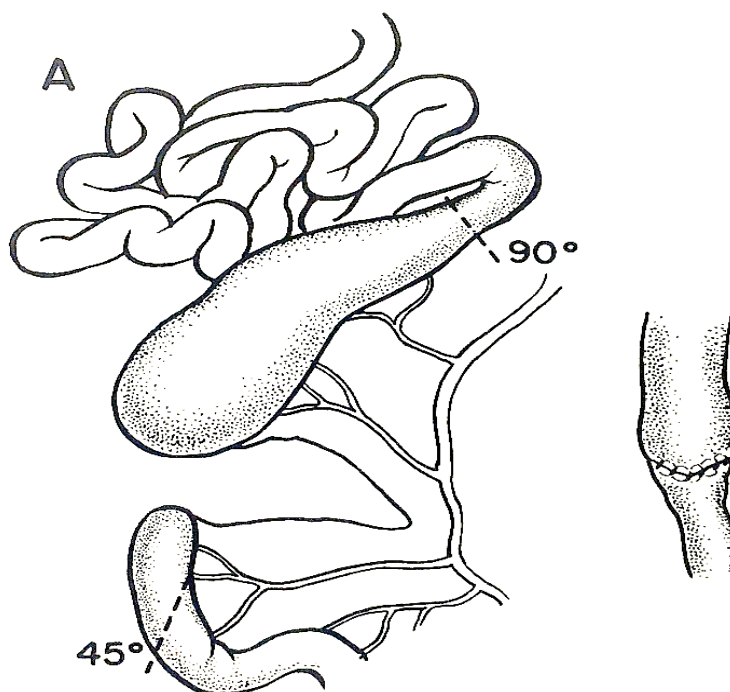


Slika 4. Jejunalna atrezija – operacijske tehnike. A) resekcija proksimalnog atretičnog segmenta jejunuma u visini Treitzovog ligamenta pod kutom od 90° i distalnog segmenta pod kutom od 45°. B) „End-to-oblique“ anastomoze po Bensonu (jednoslojna) ili po Nixonu (dvoslojna). (Preuzeto s: Welch K.J., Randolph J.G., Ravitch M.M., O'Neill Jr. J.A., Rowe M.I. Pediatric surgery, fourth edition, vol.2. Chicago: Year book medical publishers, 1986.)



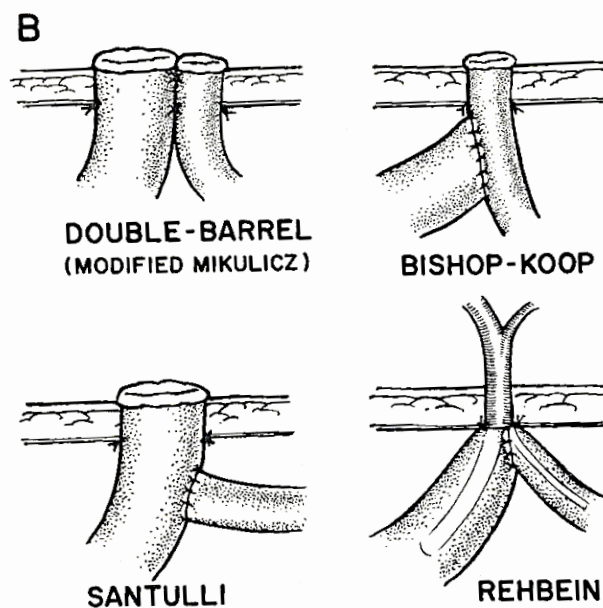
Slika 5. „Tapering“ jejunoplastika. Resekcija bulbarnog distalnog segmenta atrezije, cijev se smijesti na mezenteričnu stranu lumena. Antimezenterična resekcija sa gastrointestinalnim autostaplerom do razine Treitzovog ligamenta. Zahvat se zaključi termino-terminalnom anastomozom.

(Preuzeto s: Welch K.J., Randolph J.G., Ravitch M.M., O'Neill Jr. J.A., Rowe M.I. Pediatric surgery, fourth edition, vol.2. Chicago: Year book medical publishers, 1986.)



Slika 6. Operacijska tehnika atrezije ileuma. Resekcija proksimalnog atretnog kraja do širine lumena distalnog (1-1,5 cm širine).

(Preuzeto s: Welch K.J., Randolph J.G., Ravitch M.M., O'Neill Jr. J.A., Rowe M.I. Pediatric surgery, fourth edition, vol.2. Chicago: Year book medical publishers, 1986.)



Slika 7. Tipovi eksteriorizacije, koji se izvode u stanjima teškog peritonitisa, upitne crijevne vijabilnosti i mekonijskog ileusa.

(Preuzeto s: Welch K.J., Randolph J.G., Ravitch M.M., O'Neill Jr. J.A., Rowe M.I. Pediatric surgery, fourth edition, vol.2. Chicago: Year book medical publishers, 1986.)

Veliki problem u kirurgiji atrezija crijeva leži u inkongruenciji lumena proksimalno proširenog bataljka i distalno suženog segmenta crijeva, što znatno otežava pristup termino-terminalnom tehnikom anastomoze, koja se upravo zbog tog razloga u praksi ne izvodi. (9)

Malrotacija tankoga crijeva zahtjeva rano kirurško zbrinjavanje unutar prvih nekoliko sati života, zbog sprječavanja ishemijske nekroze crijeva, po život opasnog stanja. Nakon laparotomije obavi se eksploracija abdominalne šupljine, kako bi se mogla procijeniti težina ishemije i zahvaćenost crijeva. Presjeku se fibrozni tračci između sraslih struktura i oslobodi se gornja mezenterična arterija s ograncima. Nakon toga smjeste se tanko crijevo u desni, a debelo crijevo u lijevi hemiabdomen. Rutinski se učini i apendektomija, zbog smanjenja zablude kasnije tijekom dijagnostičkih pretraga. U slučaju uznapredovale nekroze potrebno je resecirati zahvaćen dio crijeva, nakon čega može nastati tzv. „sindrom kratkog crijeva“. (9)

Mekonijski ileus se najčešće, ako nije kompliciran, rješava konzervativno, metodom po Noblettu. Razrijeđeni Gastrografin, hiperosmolarna otopina, injicira se kroz kolon u terminalni ileum, gdje osmotski navlači vodu iz sluznice crijeva te na taj način razrijedi i omekša zgusnuti mekonij. Ova metoda se može ponavljati sve dok se mekonij ne isprazni. U slučaju neuspjeha ili kompliciranog mekonijskog ileusa, indicirano je kirurško liječenje. (10)

Anorektalne malformacije također se lijeće kirurški. Odabir tehnike ovisi o visini atrezije i sfinkternom mehanizmu. Kod visoke anorektalne opstrukcije nužno je što ranije unutar prva dva dana života novorođenčeta učiniti kolostomu ili tzv. *anus praeter*, dok se niska opstrukcija rješava ovisno o težini, odnosno tipu opstrukcije. Primjerice kod totalnih opstrukcija se u prvom aktu radi zaštitna transverzalna bipolarna kolostoma, a u drugom aktu konačna rekonstrukcija malformacije anorektoplastikom. Anorektoplastika izvodi se stražnjim sagitalnim pristupom, razdvoje se mišići levatori i sfinkteri, koji se zatim rekonstruiraju iza rektuma. Analne stenozе ili imperforirane membrane mogu se riješiti jednostavno dilatacijom Hegarovim dilatatorima i digitalnom dilatacijom. (10)

8. KOMPLIKACIJE LIJEČENJA ILEUSA U NOVOROĐENČADI

Svaku kiruršku operaciju prati mogućnost razvoja neke od komplikacija. Komplikacije kirurškog liječenja ileusa mogu biti raznovrsne, te među osnovne spadaju komplikacije rane (infekcija, krvarenje i dehiscencija), šok, embolija, diseminirana intravaskularna koagulopatija, akutno bubrežno zatajivanje i mnoge druge, koje mogu ugroziti život. Specifične komplikacije, koje mogu nastati u sklopu liječenja ileusa dijele se na rane i kasne. Među rane komplikacije spadaju 1) dehiscencija crijevne anastomoze, zbog prevelike ili premale tenzije postavljenih šavova, s razvojem peritonitisa i sepse, i 2) poremećaj ili odsustvo peristaltike u distalnom segmentu od stvorene anastomoze. Kasne komplikacije su 1) „sindrom kratkog crijeva“, koji podrazumijeva neadekvatnu apsorpciju hranjivih tvari zbog premale apsorpcijske površine nakon resekcije većeg dijela probavne cijevi, 2) nastanak postoperacijskih priraslica, koje mogu biti uzrok nastanka sekundarnog ileusa kasnije. (9)

9. PROGNOZA NOVOROĐENAČKOG ILEUSA

Prije sredine 20. stoljeća mortalitet, u sklopu kongenitalnih anomalija donjeg probavnog sustava, bio je veći od 90%. U drugoj polovici mortalitet se počeo smanjivati zahvaljujući razvoju i brzom napretku na području kirurških tehnika. Tako danas stopa preživljavanja iznosi preko 90%, sa intraoperacijskom smrtnošću manjom od 1%, ukazujući na dobru prognozu liječenja opstruktivskih bolesti donjeg probavnog sustava. Smrtnost, koja se danas rijetko javlja, posljedica je razvoja sepse, povezanih kongenitalnih anomalija, prematuriteta, malrotacije, mekonijskog peritonitisa i sindroma kratkoga crijeva. Najčešći uzrok smrti u novorođenčadi s atrezijom crijeva je infekcija dišnih puteva (pneumonija), peritonitis ili sepsa. (14)

Najvažnije kirurške komplikacije su popuštanje anastomoze i funkcionalna opstrukcija u razini anastomoze. Ove komplikacije javljaju se u 15% pacijenata, sa većom smrtnošću u pacijenata kojima je prvo napravljena stoma nego u onima kojima se primarno radila anastomoza u prvom aktu. Kod navedenih komplikacija preporuča se reoperacija u svrhu poboljšanja preživljavanja. (14)

Stopa preživljavanja u pacijenata sa sindromom kratkog crijeva danas iznosi 80-94%. Loši ishod imaju pacijenti sa multiplim atrezijama ili atrezijom tipa IIIb (atrezija u obliku „kore jabuka“). Malapsorpcija i steatoreja su najozbiljniji simptomi kod pacijenata sa resekcijom terminalnog ileuma, posebno kad je ekscizirana ileocekalna valvula. U tih pacijenata nužna je primjena prehrambenih suplemenata, poput vitamina B. (14)

10. RASPRAVA

Prirodne anomalije tankog i debelog crijeva važan su dio novorođenačke kirurgije. Najčešće se prezentiraju u obliku opstrukcije probavne cijevi, gdje je glavni uzrok atrezija ili stenoza crijevnog lumena, što dovodi do nastanka tipične simptomatologije povraćanja, distenzije trbuha te izostanka stolice. Osim atrezije postoje široki spektar mogućih anomalija koje dovode do niskog ileusa u novorođeta, poput malrotacije crijeva, volvulusa, invaginacije, mekonijskog ileusa, Hirschsprungove bolesti, anorektalnih anomalija i ostalih. Vrsta opstrukcije i patofiziološka zbivanja determiniraju kliničku sliku, na bazi koje se određuju dijagnostičke pretrage. Osim heteroanamneze i simptoma, slikovne rendgenske pretrage glavni su alat u dijagnostici intestinalne opstrukcije. Rutinsko se radi nativna snimka abdomena u stojećem stavu, koja će pokazati znakove opstrukcije – aerolikvidne nivoe sa proširenjem vijuga crijeva iznad opstrukcije. Osim nativne snimke, dijagnostika se može proširiti drugim slikovnim metodama, poput invertograma, kontrastne rendgenske snimke, kompjutizirane tomografije i scintigrafije. Liječenje niskog ileusa u novorođenčadi je kirurško. Odabir pristupa i kirurške tehnike ovisi o tipu anomalije te iskustvu operatera. Postoji pet tipova crijevne atrezije;

- I. tip – septalna mukozna membrana s intaktnim crijevom i mezenterijem
- II. tip – atretični okrajci povezani s fibroznom tračkom i intaktni mezenterij
- IIIa. tip – atretični, nespojeni okrajci, a mezenterij je rascijepljen u obliku “V”.
- IIIb. tip – atrezija oblika „kore jabuke“
- IV. tip – multipla atrezija

Najčešći tip intestinalne atrezije je prvi tip, koji je prognostički i najpovoljniji. Kroz zadnjih 50 godina je razvoj kirurških tehnika omogućio značajno bolji ishod za novorođenčad, sa preživljavanjem većim od 90%. Postoji veliki broj mogućih operacijskih tehnika i njihovih

modifikacija, ali se u literaturi izdvaja pet glavnih tipova, koji su najčešće upotrebljavani u praksi:

- 1) Termino-lateralna tehnika
- 2) Sužavanje proksimalnog kraja do širine lumena distalnoga
- 3) Bishop-Koopova termino-lateralna anastomoza s eksteriorizacijom distalnoga lumena
- 4) Ekskteriorizacija proksimalnoga lumena po Mikuliczu
- 5) Terminalna ileostomija s odgođenom anastomozom.

Prognoza niskog ileusa u novorođenčadi je dobra, čime je jako pripomogao razvoj medicine općenito u zadnjih 50 godina, a pogotovo unaprjeđenje kirurških tehnika i pristupa te perioperacijske skrbi novorođenčeta. Tako je na početku 20. stoljeća stopa preživljavanja opstrukcijskih anomalija bila manja od 10%, dok je danas veća od 90%.

11. ZAKLJUČCI

- Prirođene anomalije tankog i debelog crijeva su česta patologija u kirurgiji novorođenčadi
- Glavne anomalije donjeg probavnog trakta su crijevne atrezije, koje uzrokuju opstrukciju crijevnog lumena, blokirajući crijevnu pasažu
- Incidencija atrezija tankog i debelog crijeva kreće se između 1:2000 i 1:5000 živorođene djece
- Osim atrezija postoje široki spektar drugih anomalija koje također uzrokuju niski ileus u novorođenčadi (mekonijski ileus, malrotacija crijeva, invaginacija, Hirschsprungova bolest, anorektalne malformacije,...)
- Tipični simptomi niske intestinalne opstrukcije su povraćanje, distenzija abdomena te izostanak stolice (mekonija)
- Dijagnostika intestinalnih opstrukcija bazira se na slikovnim rendgenskim pretragama
- Liječenje niskog ileusa je kirurško. Postoji pet glavnih kirurških tehnika, koje se izvode sukladno obliku intestinalne anomalije te iskustvu operatera.
- Prognoza niskog ileusa u novorođenčadi je dobra, sa stopom preživljavanja većom od 90% živorođene dojenčadi.

12. SAŽETAK

Opstrukcija tankog i debelog crijeva spada među najčešće prirodene anomalije probavnog sustava, koja zahtijeva kirurški zahvat u prvim satima nakon rođenja. Postoji široki spektar patoloških stanja koja mogu uzrokovati intestinalnu opstrukciju, od kojih se najčešće javlja jejunoilealna atrezija. Osim atrezija tankog i debelog crijeva, pojam niski ileus obuhvaća niz drugih mogućih anomalija, poput mekonijskog ileusa, malrotacije crijeva, invaginacije i drugih patoloških stanja. Simptomi koji dominiraju u kliničkoj slici niskog ileusa su povraćanje, distenzija abdomena te izostanak mekonijske stolice. Dijagnostika ileusa se temelji na heteroanamnezi, kliničkoj slici i slikovnim rendgenskim pretragama, pomoću kojih se postavlja konačna dijagnoza. Liječenje intestinalnih atrezija je kirurško, gdje postoji više različitih operacijskih tehnika, koje se izaberu ovisno o tipu atrezije te iskustvu operatera. U sklopu kirurškog liječenja mogu nastati komplikacije, koje se s obzirom na vrijeme pojavljivanja dijele na rane i kasne. Među najčešće komplikacije spadaju infekcija rane, dehiscencija novostvorene crijevne anastomoze, izostanak peristaltike, sindrom kratkog crijeva, peritonitis i sepsa. Prognoza niskog ileusa u novorođenčadi je usprkos mogućim komplikacijama dobra, sa visokom stopom preživljavanja, koja prelazi 90% živorođene djece sa prirodnom anomalijom probavnog trakta.

Ključne riječi: atrezija; ileus; kirurgija; novorođenčad; probavni trakt

13. SUMMARY

The obstruction of the small and large intestine is one of the most common anomaly of the digestive system, which requires a surgical procedure in the first hours after birth. There is a wide range of pathological conditions that can cause intestinal obstruction, of which most often is jejunoileal atresia. Beside intestinal atresia, the term low ileus includes a lot of other possible anomalies, such as meconium ileus, intestinal malrotation, invagination, and other pathological conditions. Dominating symptoms in the clinical presentation of low ileus include vomiting, abdominal distension and absence of the meconium stool. Diagnosis of low ileus is based on the heteroanamnesis, clinical presentation and x-ray examinations, which are the main diagnostic tool to determine final diagnosis. Treatment of intestinal atresia is surgical and there are several different operating techniques, which are chosen based on the type of atresia and experience of the surgeon. Complications may occur as part of surgical treatment, which, depending on time of occurrence, may be early or late. Among the most common complications are surgical wound infection, dehiscence of newly formed intestinal anastomosis, absence of peristalsis, short bowel syndrome, peritonitis and sepsis. Prognosis of low ileus in newborns is, despite potential complications, good, with a high survival rate, which exceeds 90% of live-born children with congenital gastrointestinal abnormalities.

Key words: atresia; ileus; intestines; newborns; surgery

14. LITERATURA

1. World health organization. Congenital anomalies [Internet]. Objavljeno 7.9.2015. [Pristup dana 11.4.2018]. Dostupno na: <http://www.who.int/news-room/fact-sheets/detail/congenital-anomalies>
2. Shalkow J., MD, FACS; Kim S.E., MD, ur. Small intestinal Atresia and stenosis [Internet]. Ažurirano 27.2.2017 [Pristup dana 11.4.2018]. Dostupno na: <https://emedicine.medscape.com/article/939258-overview>
3. Križan Z. Kompendij anatomije čovjeka, 3.dio: Pregled građe grudi, trbuha, zdjelice, noge i ruke. Zagreb: Školska knjiga, 1997. Str. 102-117.
4. A., Newman J. Paediatric anatomy [Internet]. Elsevier Ltd. (USA); 2013 – [Pristup dana 14.4.2018.]. Dostupno na: [https://www.surgeryjournal.co.uk/article/S0263-9319\(13\)00003-3/pdf](https://www.surgeryjournal.co.uk/article/S0263-9319(13)00003-3/pdf)
5. Guyton A.C., Hall J.E. Medicinska fiziologija, 10. izdanje. Zagreb: Medicinska naklada, 2003. Str. 733-752.
6. Szmulowicz U.M., Hull T.L. Colonic physiology [Internet]. Objavljeno 15.7.2011. [Pristup dana 22.4.]. Dostupno na: http://media.axon.es/pdf/85756_2.pdf
7. Opensax. Anatomy and physiology [Internet]. Objavljeno 6.3.2013. [Pristup dana 25.4.2018]. Dostupno na: <https://opentextbc.ca/anatomyandphysiology/>
8. Raić F., Votava-Raić A. i suradnici. Pedijatrijska gastroenterologija. Zagreb: Naklada Ljevak, 2002. Str. 139-142.
9. Šoša T., Sutlić Ž., Stanec Z., Tonković I. i sur. Kirurgija. Zagreb: Naklada Ljevak, 2007. Str. 1022-1029.
10. Vučkov Š., Kvesić A. Izabrana poglavlja iz dječje kirurgije. Sveučilište u Rijeci, Sveučilište u Mostaru, 2005. Str. 121-125.

11. Vucelić B. i suradnici. Gastroenterologija i hepatologija, I. dio. Zagreb: Medicinska naklada, 2002. Str. 774-775
12. Rosen N.G., Kim E.S. ur. Atresia, stenosis, and other obstruction of the colon [Internet]. Ažurirano 26.9.2017. [Pristup dana 2.5.2018]. Dostupno na:
<https://emedicine.medscape.com/article/934014-overview>
13. Wright V.M., Walker-Smith J.A., Sanderson I.R. Congenital abnormalities of the gastrointestinal tract [Internet]. Ažurirano 27.2.2014. [Pristup dana 15.5.2018.].
Dostupno na:
<http://oxfordmedicine.com/view/10.1093/med/9780199204854.001.1/med-9780199204854-chapter-1515>
14. Glasser J.G., Rosenkrantz T., ur. Intestinal obstruction in the newborn [Internet].
Ažurirano 17.5.2016. [Pristup dana 20.5.2018.]. Dostupno na:
<https://emedicine.medscape.com/article/2066380-overview>

15. ŽIVOTOPIS

Luka Gorjan rođen je 5. ožujka 1993. godine u Mariboru, u Sloveniji. Osnovnu školu završio je 2008. godine u Ljubljani. Iste godine je upisao Škofijsku klasičnu gimnaziju u Vipavi. Maturirao je u lipnju 2012. godine, nakon čega je u rujnu upisao studij medicine na Medicinskom fakultetu u Rijeci. Tijekom školovanja u osnovnoj školi završio je glazbenu školu iz violine, ali uz to svira i gitaru te klavir. Veliku ljubav u životu mu predstavlja sport, pogotovo nogomet, kojim se je profesionalno bavio čitavu svoju mladost. Od jezika govori slovenski, hrvatski, engleski, njemački i talijanski. Za vrijeme studija sudjelovao je u više projekata i znanstvenih istraživanja, koji su bili prezentirani na raznim kongresima.