

IMUNOTERAPIJA I CILJANA TERAPIJA U LIJEČENJU MELANOMA

Pozderac, Iva

Master's thesis / Diplomski rad

2018

Degree Grantor / Ustanova koja je dodijelila akademski / stručni stupanj: **University of Rijeka, Faculty of Medicine / Sveučilište u Rijeci, Medicinski fakultet**

Permanent link / Trajna poveznica: <https://um.nsk.hr/um:nbn:hr:184:328884>

Rights / Prava: [In copyright](#) / [Zaštićeno autorskim pravom.](#)

Download date / Datum preuzimanja: **2024-07-09**



Repository / Repozitorij:

[Repository of the University of Rijeka, Faculty of Medicine - FMRI Repository](#)



SVEUČILIŠTE U RIJECI
MEDICINSKI FAKULTET
INTEGRIRANI PREDDIPLOMSKI I DIPLOMSKI
SVEUČILIŠNI STUDIJ MEDICINE

Iva Pozderac

IMUNOTERAPIJA I CILJANA TERAPIJA U LIJEČENJU MELANOMA

Diplomski rad

Rijeka, 2018.

SVEUČILIŠTE U RIJECI
MEDICINSKI FAKULTET
INTEGRIRANI PREDDIPLOMSKI I DIPLOMSKI
SVEUČILIŠNI STUDIJ MEDICINE

Iva Pozderac

IMUNOTERAPIJA I CILJANA TERAPIJA U LIJEČENJU MELANOMA

Diplomski rad

Rijeka, 2018.

Mentor rada: Doc. dr. sc. Sandra Peternel, dr. med.

Diplomski rad ocjenjen je dana _____ na Katedri za dermatovenerologiju

Medicinskog fakulteta Sveučilišta u Rijeci, pred Povjerenstvom u sastavu:

1. Prof. dr. sc. Larisa Prpić Massari
2. Prof. dr. sc. Marija Kaštelan
3. Prof. dr. sc. Ines Brajac

Rad sadrži 43 stranice, 6 slika, 4 tablice, 68 literaturnih navoda.

ZAHVALA

Posebno zahvaljujem mentorici doc. dr. sc. Sandri Peternel na iznimnoj susretljivosti, nesebičnoj pomoći, uloženom vremenu i trudu, kao i strpljenju i razumijevanju te brojnim korisnim savjetima tijekom izrade diplomskog rada.

Srdačno zahvaljujem svojoj obitelji na silnoj podršci, strpljenju i ljubavi.

SADRŽAJ

1. UVOD.....	1
2. SVRHA RADA.....	2
3. EPIDEMIOLOGIJA MELANOMA	3
4. ETIOPATOGENEZA MELANOMA.....	4
5. KLINIČKA SLIKA MELANOMA	6
6. DIJAGNOSTIKA MELANOMA	10
7. STUPNJEVANJE MELANOMA.....	12
7.1. Primarni tumor	12
7.2. Regionalni limfni čvorovi	13
7.3. Udaljene metastaze	15
7.4. Klinička i patološka klasifikacija melanoma.....	16
8. LIJEČENJE METASTATSKOG MELANOMA	18
9. IMUNOTERAPIJA U LIJEČENJU UZNAPREDOVALOG MELANOMA	20
9.1. Imunoterapija inhibicijom kontrolnih točaka.....	20
9.1.1. Imunoterapija primjenom anti-CTLA-4 protutijela	21
9.1.2. Imunoterapija primjenom anti-PD-1 protutijela	22
9.1.3. Toksičnost imunoterapije i imunosno uvjetovane nuspojave.....	23
9.2. Citokini	26
9.3. Cjepiva.....	27
10. CILJANA TERAPIJA U LIJEČENJU UZNAPREDOVALOG MELANOMA	28
10.1. BRAF inhibitori	28
10.2. MEK inhibitori.....	30
10.3. Rezistencija na terapiju	31
11. RASPRAVA	32

12. ZAKLJUČAK	33
13. SAŽETAK.....	34
14. SUMMARY.....	35
15. LITERATURA.....	36
16. ŽIVOTOPIS.....	43

POPIS SKRAĆENICA I AKRONIMA

ABCDE	pravilo za prepoznavanje melanoma u kliničkom pregledu kože (engl. <i>asymmetry, border, color, diameter, evolution</i>)
AJCC	Američka udruga za rak (engl. <i>American Joint Committee on Cancer</i>)
ALT	alanin-aminotransferaza
AST	aspartat-aminotransferaza
B7	kostimulacijska molekula
BRAF	gen za serin-treonin proteinsku kinazu B-Raf (engl. <i>v-raf murine sarcoma viral oncogene homolog B</i>)
CD28	receptor na T limfocitima za molekule CD80 (B7-1) i CD86 (B7-2) (engl. <i>cluster of differentiation 28</i>)
CD80	kostimulator za aktivaciju limfocita T, ligand za CD28 i CTLA-4 (engl. <i>cluster of differentiation 80</i>)
CD86	kostimulator za aktivaciju limfocita T, ligand za CD28 i CTLA-4 (engl. <i>cluster of differentiation 86</i>)
CTLA-4	protein 4 vezan za citotoksične limfocite T (engl. <i>cytotoxic T-lymphocyte-associated protein 4</i>)
DNK	deoksiribonukleinska kiselina
GM-CSF	čimbenik stimulacije kolonija granulocita i makrofaga (engl. <i>granulocyte-macrophage colony-stimulating factor</i>)
FDG-PET/CT	pozitronska emisijska tomografija s fluorodeoksiglukozom i kompjutoriziranom tomografijom
IFN- α	interferon alfa, citokin
IL-2	interleukin 2, citokin

irAEs	imunosno uvjetovane nuspojave (engl. <i>immune-related adverse events</i>)
LDH	laktat-dehidrogenaza
MAPK	mitogenom aktivirana proteinska kinaza (engl. <i>mitogen-activated protein kinase</i>)
MEK	kinaza mitogenom aktivirane proteinske kinaze (engl. <i>mitogen-activated protein kinase kinase</i>)
MR	magnetna rezonancija
MSCT	višeslojna kompjutorizirana tomografija
NRAS	onkogen neuroblastoma RAS (engl. <i>neuroblastoma RAS viral oncogene homolog</i>)
PD-1	receptor programirane stanične smrti 1 (engl. <i>programmed cell death protein 1</i>)
PD-L1	ligand receptora programirane stanične smrti 1 (engl. <i>programmed cell death protein 1 ligand</i>)
SLNB	biopsija limfnog čvora stražara (engl. <i>sentinel lymph node biopsy</i>)
TNF- α	čimbenik nekroze tumora alfa (engl. <i>tumor-necrosis factor alpha</i>)
TNM	tumor-limfni čvor-metastaza; sustav klasifikacije stadija tumora (engl. <i>tumor, nodes, metastasis</i>)

1. UVOD

Maligni melanom je najagresivniji zloćudni tumor kože podrijetla epidermalnih, a rjeđe dermalnih melanocita [1]. Incidencija melanoma kontinuirano raste te se prema posljednjim epidemiološkim podacima u svijetu godišnje dijagnosticira 352.000 novooboljelih od melanoma, a 60.000 osoba godišnje umre od posljedica bolesti [2]. Iako je incidencija melanoma u porastu, 70-80% bolesnika dijagnosticira se u ranom stadiju kada je moguće uspješno liječenje kirurškom ekscizijom. Ukoliko pritom postoji visok rizik daljnjeg širenja ili povratka bolesti primjenjuje se adjuvantna terapija. Oko 20-30% bolesnika prezentira se diseminiranom metastatskom bolešću ili se metastaze razvijaju nakon dijagnoze visokorizičnog primarnog ili regionalno uznapredovalog melanoma, kada je potrebno sustavno liječenje. Prognoza bolesnika s regionalnim ili udaljenim metastazama općenito je loša te je povezana s kratkotrajnim preživljenjem nakon potvrde postojanja udaljenih metastaza u koži, potkožnom masnom tkivu, mišićima, limfnim čvorovima, plućima, visceralnim organima i/ili mozgu [3-6]. Liječenje metastatskog melanoma donedavno se provodilo samo klasičnom kemoterapijom i palijativnom radioterapijom. Međutim, temeljitije razumijevanje biologije melanocita i patogeneze melanoma dovelo je do razvoja novih lijekova, čime su se značajno proširile mogućnosti liječenja bolesnika s metastatskim melanomom i poboljšala prognoza, iako su identificirani i mehanizmi rezistencije na terapiju. Novi terapijski pristupi prvenstveno uključuju imunoterapiju melanoma inhibitorima kontrolnih točaka imunološkog sustava te ciljanu terapiju primjenom niskomolekularnih inhibitora kinaza [6-9].

2. SVRHA RADA

Svrha rada je na temelju dostupne literature prikazati posljednje napretke u sustavnom liječenju bolesnika s uznapredovalim, neresektabilnim ili diseminiranim metastatskim melanomom, koji predstavlja jednu od najagresivnijih zloćudnih bolesti. Iako se metastatski melanom donedavno smatrao neizlječivom bolešću, boljim razumijevanjem molekularnih puteva uključenih u patogenezu melanoma razvijene su obećavajuće terapijske opcije poput imunoterapije i ciljane terapije.

3. EPIDEMIOLOGIJA MELANOMA

Maligni melanom jedan je od najagresivnijih tumora s najbrže rastućom incidencijom od svih zloćudnih novotvorina. Trenutno se nalazi na 16. mjestu prema učestalosti pojavljivanja među malignomima. Incidencija kontinuirano raste te se prema posljednjim epidemiološkim podacima iz 2017. godine u svijetu godišnje prijavi 352.000 novih slučajeva melanoma (190.000 muškaraca i 162.000 žena), a 60.000 osoba godišnje umre od posljedica bolesti (32.000 muškaraca i 28.000 žena). Melanom se češće pojavljuje u muškaraca (6/100.000) nego u žena (4.5/100.000) i prosječno se dijagnosticira u dobi od 57 godina. Najveću učestalost melanoma ima bijela populacija u Australiji i Novom Zelandu, a postupno se opaža porast incidencije u Sjedinjenim Američkim Državama i zapadnoj Europi. U Republici Hrvatskoj se maligni melanom nalazi na 10. mjestu prema učestalosti pojavljivanja među zloćudnim tumorima i čini 3% svih malignih bolesti s obzirom na posljednje dostupne podatke Registra za rak Republike Hrvatske iz 2015. godine. Također, iste je godine zabilježeno 649 novooboljelih od melanoma (362 muškaraca i 287 žena) prosječno u dobi od 62 godine. Stopa incidencije melanoma iznosi 15.4/100.000 i viša je u muškaraca (17.8/100.000) nego u žena (13.2/100.000) [2,10-12].

4. ETIOPATOGENEZA MELANOMA

Maligni melanom nastaje iz zloćudno transformiranih melanocita, *de novo* ili iz postojećih melanocitnih nevusa, kao rezultat međudjelovanja okolišnih čimbenika te genskih i konstitucijskih čimbenika pojedinca. Rizični čimbenici za njegov nastanak su ultraljubičasto zračenje, tip i broj melanocitnih nevusa, tip kože i pigmentacija, obiteljska sklonost melanomu, prethodno dijagnosticiran zloćudni tumor kože (melanom, bazocelularni karcinom, planocelularni karcinom), genske mutacije i imunosupresija [1,13-15].

Maligni melanom se smatra novotvorinom s jednom od najviših stopa somatskih genetičkih alteracija od svih tumora. Međutim, broj mutacija po pojedinoj melanomskoj stanici se izrazito razlikuje među osobama, naglašavajući činjenicu da nisu svi melanomi uzrokovani oštećenjem DNK uslijed kroničnog ili intermitentnog izlaganja ultraljubičastom zračenju. Melanomi koji nastaju na koži kronično izloženoj suncu češće se pojavljuju u području glave, vrata i ruku te su tipično povezani s većim brojem genetičkih alteracija. Suprotno tome, melanomi na koži trupa i nogu koja nije značajnije izložena ultraljubičastom zračenju imaju manje mutacija [14,16].

U gotovo svim melanomima postoje mutacije u signalnim putevima mitogenima aktiviranih proteinskih kinaza (MAPK) koji su primarno odgovorni za regulaciju staničnog rasta i proliferaciju tumorskih stanica. Te mutacije dovode do nepravilne aktivacije MAPK stanične signalizacije što rezultira prekomjernom proliferacijom stanica, aktivacijom angiogeneze i spriječavanjem apoptoze [1,17-20].

Genomskom analizom malignog melanoma kože utvrđena su dva ključna onkogeneza u MAPK signalnom putu koji su ujedno najčešće mutirani geni u melanomu. 40-60% bolesnika s melanomom ima mutaciju u BRAF genu (engl. *v-raf murine sarcoma viral*

oncogene homolog B), koji kodira serin-treonin proteinsku kinazu B-Raf. Mutirani BRAF gen aktivira MAPK signalni put i potiče tumorski rast. U 80-90% slučajeva BRAF mutacija nastaje zamjenom aminokiseina glutamina valinom na kodonu 600 (BRAF V600E mutacija), dok u preostalim mutacijama dolazi do supstitucije valina lizinom također na lokusu V600. BRAF mutacije pretežno se pojavljuju u melanomima koji nastaju na koži intermitentno izloženoj suncu te u oko 80% nevusa [16-20].

Mutacija u NRAS genu (engl. *neuroblastoma RAS viral oncogene homolog*) prisutna je u većini kongenitalnih nevusa i u 15-20% bolesnika s melanomom, a najčešće nastaje zamjenom glutamina lizinom ili argininom na kodonu 61. Uzrokuje aktivaciju MAPK signalnog puta te pojačanu proliferaciju i invazivnost melanomskih stanica.

Mutacija u C-KIT genu postoji u 15-20% bolesnika s primarnim akralnim melanomom i melanomom sluznica te u manjeg broja bolesnika s melanomom nastalim na koži kronično oštećenoj suncem [19-20].

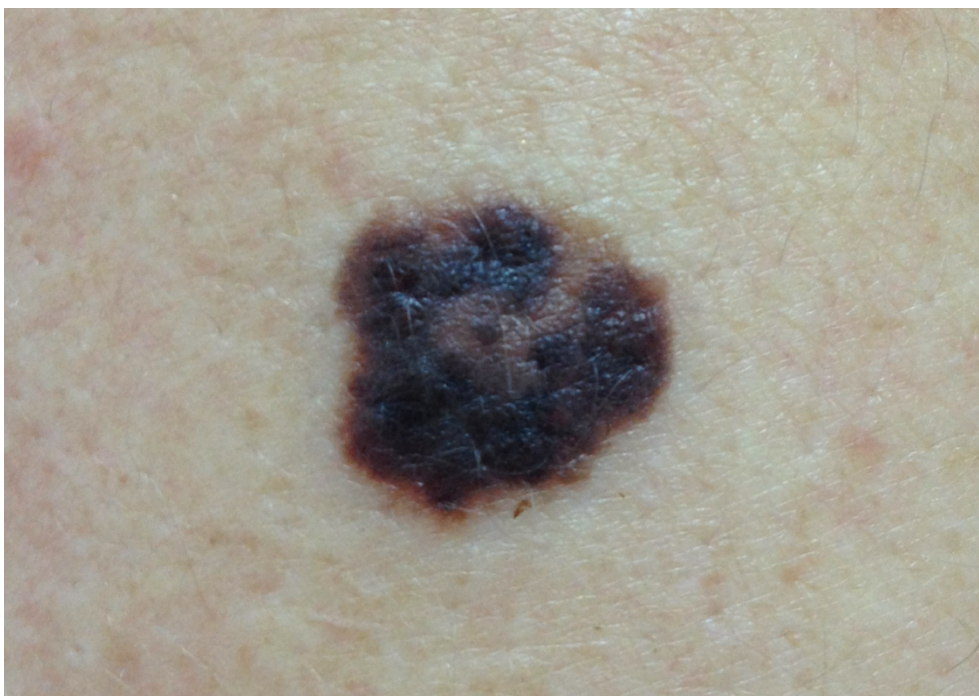
5. KLINIČKA SLIKA MELANOMA

Maligni melanom klinički se manifestira prvenstveno kao pigmentirana kožna promjena koja se s vremenom mijenja, a prilikom pregleda se najčešće primjenjuje ABCDE pravilo. Tako sumnju na melanom pobuđuje svaka asimetrija pigmentirane kožne promjene (A, engl. *asymmetry*), nepravilni i nejasni rubovi prema okolnoj koži (B, engl. *border*), nejednolika pigmentiranost s nijansama crvene, plave, smeđe, crne, sive ili bijele boje (C, engl. *color*), promjer veći od pet milimetara (D, engl. *diameter*) i lezija koja se s vremenom mijenja (E, engl. *evolution*). Osim toga, vrijedi utvrditi prisutnost krvarenja, kliničkih znakova upale, erozije ili ulceracije površine tumora, subjektivnog osjećaja svrbeža, peckanja ili boli te eventualne čvrstoće prilikom palpacije. U procjeni melanocitnih lezija pomaže i znak „ružnog pačeta“ (engl. *ugly duckling*) koji označava kožnu leziju nalik nevusu, ali je drugačija i ističe se među preostalim nevusima na koži [1,10,21].

Klinička slika melanoma razlikuje se ovisno o anatomske lokalizaciji i tipu rasta tumora. Četiri glavna patohistološka tipa melanoma kože su površinsko šireći melanom, nodularni melanom, lentigo maligni melanom i akrolentiginozni melanom. Rjeđi oblici su melanom sluznica, amelanotični, dezmoplastični, nevoidni, verukozni i spitzoidni melanom te metastatski melanom nepoznatog primarnog sijela [1,10,21].

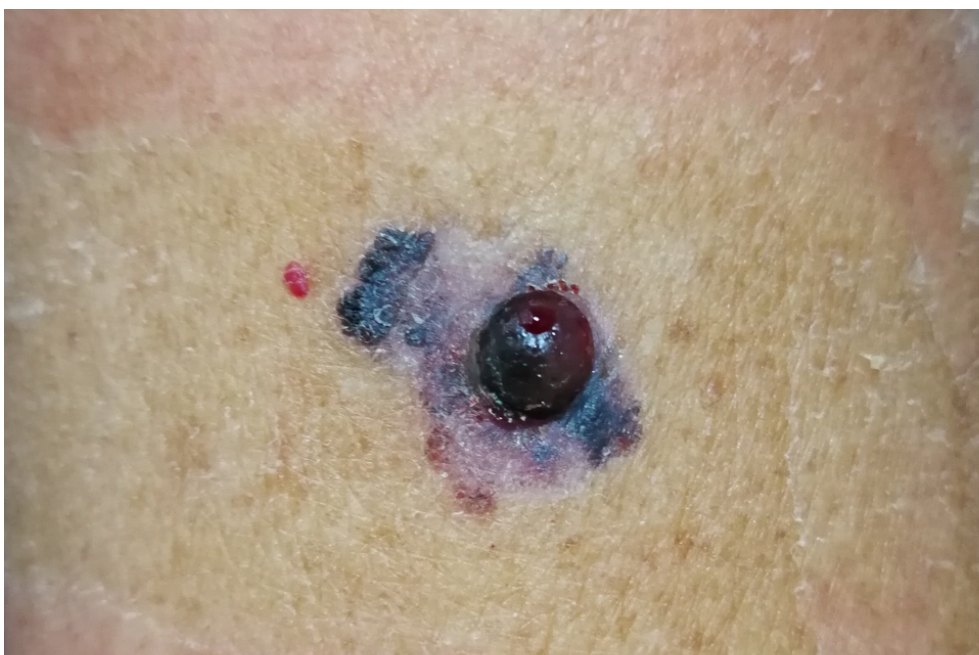Površinsko šireći melanom najčešći je tip melanoma koji čini 70-80% svih melanoma te se većinom pojavljuje u žena između 30 i 50 godina. Predilekcijska mjesta u žena su donji ekstremiteti, odnosno trup i leđa u muškaraca. Uglavnom nastaje iz prethodno postojećeg nevusa, a preko 60% slučajeva dijagnosticira se kao tumor debljine do jednog milimetara. Karakteristično se prezentira kao smeđecrna makula nepravilnih rubova u horizontalnoj fazi rasta, odnosno kao palpatorno gruba

papilomatozna promjena iznad razine kože u vertikalnoj fazi rasta (Slika 1, 2)
[1,10,21].



Slika 1. Površinsko šireći melanom

Izvor: Peternel S., Klinika za dermatovenerologiju, Klinički bolnički centar Rijeka

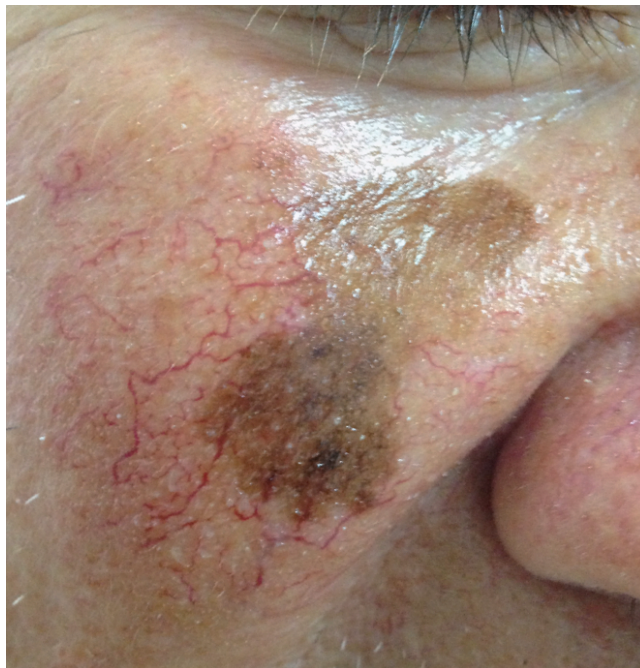

Slika 2. Površinsko šireći melanom s nodularnom komponentom

Izvor: Peternel S., Klinika za dermatovenerologiju, Klinički bolnički centar Rijeka

Nodularni melanom predstavlja drugi najčešći tip melanoma i čini 15-30% svih slučajeva melanoma. Tipično se pojavljuje u području trupa, glave i vrata, podjednako učestalo u muškaraca i žena između 40 i 50 godina. Opaža se kao dobro ograničena, tamno pigmentirana papula, odnosno rastući čvor sjajne ili ulcerirane površine. Nodularni melanom obilježen je ranom, agresivnom, vertikalnom fazom rasta, stoga se pretežno dijagnosticira u kasnijem stadiju kao tumor debljine iznad dva milimetara koji ima veliki metastatski potencijal [1,10,21].

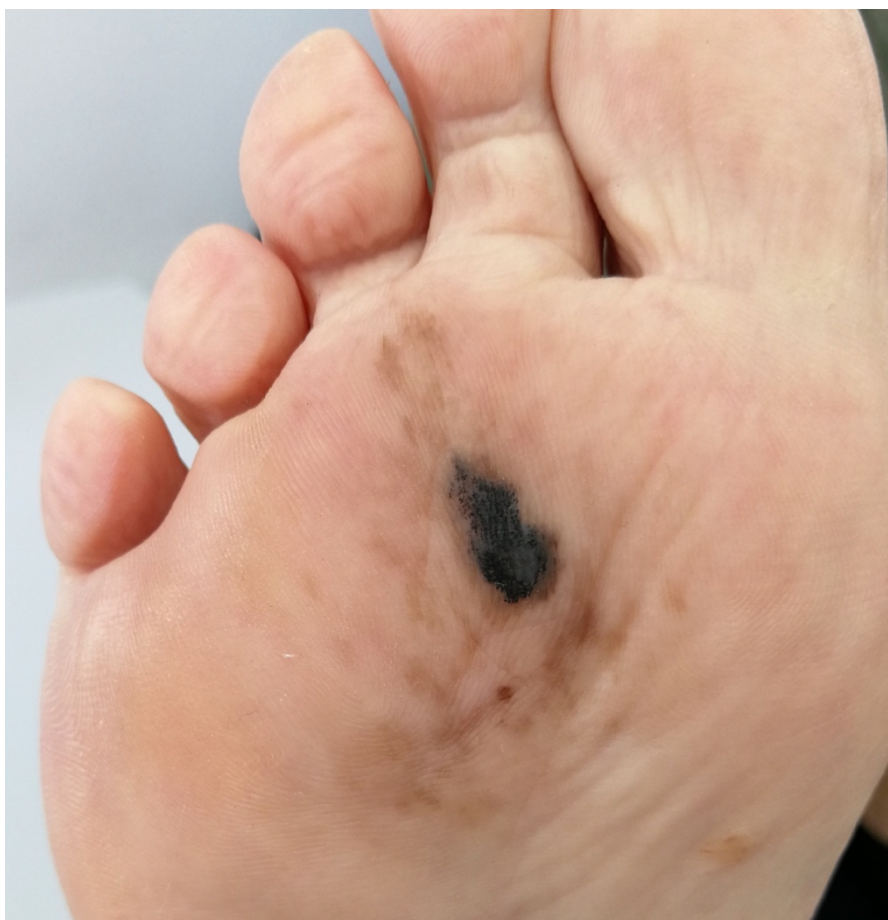Lentigo maligni melanom čini 5-15% svih tipova melanoma za čiji je nastanak ključan kumulativan učinak ultraljubičastog zračenja. Pojavljuje se gotovo isključivo u osoba starijih od 65 godina na koži glave i vrata koja je kronično oštećena suncem. Lentigo maligni melanom prezentira se kao hiperpigmentacija, odnosno smeđa, nejednoliko pigmentirana makula koja je godinama u horizontalnoj fazi rasta (Slika 3). Promjena se postepeno povećava, kada se opaža izdignuta, crna papula ili čvor, što ukazuje na vertikalnu fazu rasta tumora [1,10,21].



Slika 3. Lentigo maligni melanom

Izvor: Peternel S., Klinika za dermatovenerologiju, Klinički bolnički centar Rijeka

Akrolentiginozni melanom najrjeđi je tip melanoma i čini manje manje od 5% svih melanoma. Predstavlja zapravo najčešći oblik melanoma u osoba afričkog i japanskog podrijetla. Tipično se pojavljuje u muškaraca između 60 i 70 godina. Nastaje na dlanovima, stopalima i subungvalnim površinama. U početku ima izgled smeđe, nepravilno pigmentirane makule koja se postepeno razvija u nodularnu leziju. Subungvalni tip obilježava longitudinalna smeđecrna linija na nokatnoj ploči koja postupeno dovodi do destrukcije nokta uz nastanak ulceracije i krvarenja [1,10,21].



Slika 4. Akrolentiginozni melanom

Izvor: Peternel S., Klinika za dermatovenerologiju, Klinički bolnički centar Rijeka

6. DIJAGNOSTIKA MELANOMA

U dijagnostici melanoma ključnu ulogu imaju osobna i obiteljska anamneza bolesnika, zatim opsežan klinički pregled kože i dermatoskopija te biopsija i patohistološka analiza sumnjive lezije. Prilikom uzimanja anamneze potrebno je utvrditi postojanje rizičnih čimbenika za nastanak melanoma (svijetla put i pjege, crvena ili plava kosa, plave oči, velik broj nevusa, sindrom displastičnih nevusa, postojanje velikog kongenitalnog nevusa, pozitivna obiteljska anamneza melanoma, osobna anamneza melanoma ili nemelanomskog raka kože, učestalo izlaganje suncu, osobito sunčane opekline u djetinjstvu) [1].

U kliničkom pregledu pigmentiranih kožnih promjena osobe, sumnju na melanom pobuđuje asimetrija promjena, neoštra ograničenost od okolne kože, nejednolika pigmentiranost, promjer veći od pet milimetara, promjena koja se mijenja (ABCDE pravilo). Dodatne sumnjive promjene su krvarenje, upala, erozije ili ulceracije. Pritom pomaže primjena dermatoskopa kojim se bolje vizualiziraju epidermis i papilarni dermis [1,5,10].

Temeljna metoda u dijagnostici melanoma kože je biopsija sumnjive lezije s patohistološkom analizom. Optimalno je učiniti potpunu, ekscizijsku biopsiju lezije do nekoliko milimetara u zdravu kožu i potkožno masno tkivo. Ukoliko nije moguće ekscidirati cijelu leziju (velika lezija, lezije na licu, dlanovima, stopalima, uškama, vršcima prstiju, subungvalne lezije), prihvatljivo je učiniti djelomičnu, incizijsku biopsiju. Definitivna patohistološka dijagnoza temelji se na kombinaciji karakteristika arhitekture i citologije [1,5,10].

Biopsija limfnog čvora stražara (SLNB, engl. *sentinel lymph node biopsy*), odnosno prvog čvora ili prvih čvorova u koji se drenira područje primarnog tumora, i njegova

patohistološka analiza utvrđuju postojanje regionalnih metastaza melanoma. Ukoliko se dokažu tumorske stanice u limfnom čvoru stražaru, potrebno je razmotriti daljnje kirurško liječenje limfadenektomijom regionalnih limfnih čvorova [1,4,5,10].

Radiološka dijagnostika malignog melanoma služi za određivanje stupnja proširenosti bolesti prilikom postavljanja dijagnoze, kod postoperativnih kontrolnih pregleda, kao i u procjeni učinka terapije kod metastatske bolesti, a metode koje se primjenjuju su ultrazvuk perifernih limfnih čvorova, višeslojna kompjutorizirana tomografija (MSCT), magnetna rezonancija (MR) te pozitronska emisijska tomografija s fluorodeoksiglukozom i kompjutoriziranom tomografijom (FDG-PET/CT) [4,5].

Bolesnike s metastatskim melanomom nužno je detaljno klinički obraditi prije započinjanja sustavnog liječenja s ciljem procjene proširenosti bolesti. Pritom je potrebna patohistološka ili citološka potvrda metastatske bolesti, MSCT organa grudnog koša, abdomena i zdjelice, MR mozga, ili FDG-PET/CT cijeloga tijela, te serumska vrijednost laktat-dehidrogenaze (LDH) koja ima važan prognostički značaj. Također treba odrediti postojanje V600E mutacije BRAF gena u bolesnika s metastatskim melanomom koji su kandidati za ciljanu terapiju [1,4,5,10,22].

7. STUPNJEVANJE MELANOMA

TNM sustav predstavlja općeprihvaćen sustav stupnjevanja tumora Američke udruge za rak (engl. *American Joint Committee on Cancer, AJCC*), a temelji se obilježjima primarnog tumora (T), zahvaćenosti regionalnih limfnih čvorova (N) i postojanju udaljenih metastaza (M) te je posljednji put revidiran 2017. godine [4].

7.1. Primarni tumor

Primarni melanom kože najčešće nastaje kao *de novo* proliferacija zloćudno transformiranih melanocita i na području kože koja je kronično ili intermitentno izložena suncu, a rjeđe unutar postojećeg melanocitnog nevusa. U početku melanomske stanice proliferiraju unutar epidermisa ili u epidermisu i adneksalnim strukturama bez formiranja tumorske tvorbe, što se opisuje kao tzv. horizontalna ili radijalna faza rasta. Nakon određenog razdoblja melanom u tzv. vertikalnoj ili tumorogenoj fazi rasta invadira u podležeci dermis i potkožna tkiva, gdje doseže limfne i krvne žile te stječe metastatski potencijal. Rizik od razvoja metastaza povezan je prvenstveno s vertikalnom proširenošću primarnog tumora, brojem mitozama i postojanjem ulceracije na površini melanoma. Međutim, posljednja revizija TNM klasifikacije iz 2017. godine kao najvažnije prognostičke čimbenike u bolesnika s primarnim melanomom kože navodi debljinu melanoma prema Breslowu i prisustvo ulceracije površine tumora (Tablica 1) [1,4].

Tablica 1. T kategorija TNM sustava stupnjevanja melanoma

Primarni tumor (T)	
Tx	primarno sjelo tumora se ne može odrediti
T0	nema dokaza primarnog tumora
Tis	melanom <i>in situ</i>
T1	debljina ≤ 1.0 mm, nepoznata prisutnost ulceracije
T1a	debljina < 0.8 mm, bez ulceracije
T1b	debljina < 0.8 mm, ulceracija
	debljina $0.8-1.0$ mm, sa ili bez ulceracije
T2	debljina $1.1-2.0$ mm, nepoznata prisutnost ulceracije
T2a	debljina $1.1-2.0$ mm, bez ulceracije
T2b	debljina $1.1-2.0$ mm, ulceracija
T3	debljina $2.1-4.0$ mm, nepoznata prisutnost ulceracije
T3a	debljina $2.1-4.0$ mm, bez ulceracije
T3b	debljina $2.1-4.0$ mm, ulceracija
T4	debljina > 4.0 mm, nepoznata prisutnost ulceracije
T4a	debljina > 4.0 mm, bez ulceracije
T4b	debljina > 4.0 mm, ulceracija

7.2. Regionalni limfni čvorovi

Postojanje lokoregionalnih metastaza melanoma podrazumijeva zahvaćenost regionalnih limfnih čvorova i postojanje nenodalne lokoregionalne bolesti (mikrosatelitne, satelitne ili *in transit* metastaze). Regionalni limfni čvorovi su najčešće sjelo metastaza u bolesnika s malignim melanomom kože te se klinički detektiraju biopsijom limfnog čvora stražara. Lokalne i regionalne metastaze mogu se klinički prezentirati kao mikrosatelitne metastaze (žarišta metastatskih tumorskih stanica u koži ili potkožnom tkivu koja nisu povezana s primarnim tumorom) detektirani mikroskopskim pregledom okolnog tkiva primarnog melanoma, zatim kao satelitne metastaze (klinički dokazane kožne i/ili potkožne metastaze koje su

odvojene od primarnog melanoma, a nalaze se unutar dva centimetara od tumora) ili kao *in transit* metastaze (klinički dokazane kožne i/ili potkožne metastaze u području između primarnog tumora i regionalnih limfnih čvorova koje su od primarnog melanoma udaljene više od dva centimetra). N kategorija TNM sustava stupnjevanja opisuje zahvaćenost regionalnih limfnih čvorova metastazama (Tablica 2) [1,4].

Tablica 2. N kategorija TNM sustava stupnjevanja melanoma

Regionalni limfni čvorovi (N)		
N	Broj metastazama zahvaćenih regionalnih limfnih čvorova	Prisutnost mikrosatelitnih, satelitnih i/ili <i>in transit</i> metastaza
NX	zahvaćenost regionalnih limfnih čvorova se ne može procijeniti	nema
N0	nema metastaza u regionalne limfne čvorove	nema
N1	metastaze u 1 regionalnom limfnom čvoru, ili mikrosatelitne, satelitne i/ili <i>in transit</i> metastaze bez metastaza u regionalne limfne čvorove	
N1a	1 zahvaćen čvor s klinički okultnim metastazama	nema
N1b	1 zahvaćen čvor s klinički uočenim metastazama	nema
N1c	nema metastaza u regionalne limfne čvorove	prisutne
N2	metastaze u 2 ili 3 regionalna limfna čvora, ili mikrosatelitne, satelitne i/ili <i>in transit</i> metastaze s metastazama u 1 regionalnom limfnom čvoru	
N2a	2 ili 3 zahvaćena čvora s klinički okultnim metastazama	nema
N2b	2 ili 3 zahvaćena čvora s klinički uočenim metastazama u barem 1 čvoru	nema
N2c	1 zahvaćen čvor s klinički okultnim ili uočenim metastazama	prisutne
N3	metastaze u ≥ 4 regionalna limfna čvora, ili mikrosatelitne, satelitne i/ili <i>in transit</i> metastaze s metastazama u ≥ 2 regionalna limfna čvora, ili međusobno srasli limfni čvorovi sa ili bez mikrosatelitnih, satelitnih ili <i>in transit</i> metastaza	
N3a	≥ 4 zahvaćena čvora s klinički okultnim metastazama	nema
N3b	≥ 4 zahvaćena čvora, s klinički uočenim metastazama u barem 1 čvoru, ili međusobno srasli limfni čvorovi	nema
N3c	≥ 2 zahvaćena čvora, s klinički okultnim ili uočenim metastazama i/ili međusobno srasli limfni čvorovi	prisutne

7.3. Udaljene metastaze

Udaljene ili hematogene metastaze melanoma najčešće se pojavljuju u koži ili mekim tkivima (potkožno tkivo, mišići), udaljenim neregionalnim limfnim čvorovima, plućima, jetri, mozgu, kostima ili u gastrointestinalnom sustavu. Iako se većinu metastaza detektira unutar nekoliko godina od dijagnoze primarnog tumora, ponekad se bolesnici prezentiraju hematogeno diseminiranom metastatskom bolešću nekoliko desetaka godina kasnije, a vrlo rijetko se udaljene metastaze otkriju istovremeno s inicijalnom dijagnozom primarnog melanoma kože. M kategorija TNM sustava stupnjevanja melanoma utvrđuje postojanje udaljenih metastaza i njihovu lokalizaciju uz nalaz serumske vrijednosti laktat-dehidrogenaze (LDH) (Tablica 3) [1,4].

Tablica 3. M kategorija TNM sustava stupnjevanja melanoma

Udaljene metastaze (M)		
M0	nema udaljenih metastaza	
M1	dokazane udaljene metastaze	
M1a	udaljene metastaze u kožu, meka tkiva uključujući mišiće i/ili neregionalne limfne čvorove	nepoznata vrijednost LDH
M1a(0)		uredan LDH
M1a(1)		povišen LDH
M1b	plućne metastaze	nepoznata vrijednost LDH
M1b(0)		uredan LDH
M1b(1)		povišen LDH
M1c	visceralne metastaze	nepoznata vrijednost LDH
M1c(0)		uredan LDH
M1c(1)		povišen LDH
M1d	metastaze u središnji živčani sustav	nepoznata vrijednost LDH
M1d(0)		uredan LDH
M1d(1)		povišen LDH

7.4. Klinička i patološka klasifikacija melanoma

Nakon utvrđivanja T, N i M kategorija sustava stupnjevanja melanoma određuje se stadij bolesti koji daje uvid u prognozu bolesti i predviđeno preživljenje bolesnika. Stadiji 0, I i II označuju lokaliziranu bolest, stadij III proširenost metastaza na regionalne limfne čvorove, a stadij IV postojanje udaljenih metastaza melanoma. Klinička klasifikacija melanoma (Tablica 4) određuje se nakon biopsije primarnog melanoma uz podatke o regionalnim limfnim čvorovima i udaljenim metastazama dobivene fizikalnim pregledom i/ili radiološkom dijagnostikom. Patološka klasifikacija melanoma daje precizniji uvid u proširenost bolesti jer još dodatno daje podatke nakon biopsije limfnog čvora stražara i/ili potpune regionalne limfadenektomije [1,4,10].

Tablica 4. Klinička i patološka klasifikacija melanoma

Klinička klasifikacija				Patološka klasifikacija			
Stadij	T	N	M	Stadij	T	N	M
0	Tis	N0	M0	0	Tis	N0	M0
IA	T1a	N0	M0	IA	T1a	N0	M0
IB	T1b	N0	M0		T1b	N0	M0
	T2a	N0	M0	IB	T2a	N0	M0
IIA	T2b	N0	M0	IIA	T2b	N0	M0
	T3a	N0	M0		T3a	N0	M0
IIB	T3b	N0	M0	IIB	T3b	N0	M0
	T4a	N0	M0		T4a	N0	M0
IIC	T4b	N0	M0	IIC	T4b	N0	M0
III	bilo koji T	≥N1	M0	IIIA	T1-T2a	N1a ili N2a	M0
				IIIB	T0	N1b-N1c	M0
					T1-T2a	N1b-N1c	M0
					T1-T2a	N2b	M0
					T2b-T3a	N1a-N2b	M0
				IIIC	T0	N2b-N2c	M0
					T0	N3b-N3c	M0
					T1a-T3a	N2c-N3c	M0
					T3b-T4a	bilo koji N	M0
					T4b	N1a-N2c	M0
				IIID	T4b	N3a-N3c	M0
IV	bilo koji T	bilo koji N	M1	IV	bilo koji T	bilo koji N	M1

8. LIJEČENJE METASTATSKOG MELANOMA

Mogućnosti liječenja uznapređovalog, neresektabilnog ili metastatskog melanoma korjenito su se promijenile u prethodnih nekoliko godina. Prije 2011. godine, metastatski melanom se smatrao neizlječivom bolešću te su bolesnici umirali vrlo brzo nakon postavljanja dijagnoze. Dotadašnje standardno liječenje uznapređovalog melanoma uključivalo je kemoterapiju i, u pojedinim slučajevima, imunoterapiju interleukinom 2, a bolesnici su preživljavali otprilike 9 mjeseci. Međutim, randomizirane studije su pokazale da takav terapijski pristup nije doveo do poboljšanja ukupnog preživljenja u bolesnika s metastatskom bolešću. Stoga je razvijeno nekoliko novih, obećavajućih lijekova: imunoterapijska protutijela usmjerena protiv CTLA-4 i PD-1, zatim BRAF ili MEK inhibitori, te modificirani onkolitički herpes virus T-VEC. Prvi pozitivni rezultati u bolesnika s metastatskim melanomom pokazani su 2011. godine u studijama faze III uz produljenje ukupnog preživljenja od 10 do 16 mjeseci u usporedbi sa standardnim terapijama. Posljedično, promijenio se terapijski ishod u bolesnika s metastatskim melanomom koji rezultira palijativnom odgodom progresije bolesti u manjeg broja bolesnika, te trajnijim kliničkim odgovorom, odnosno učinkovitom kontrolom bolesti i palijativnosti u većine bolesnika [6-8,22-30].

Klinički tijek metastatskog melanoma prilično je heterogen, a očituje se razlikama u brzini progresije bolesti i lokalizaciji metastatskih lezija. Otprilike jedna trećina bolesnika ima multifokalnu, brzoprogresivnu bolest u vrijeme dijagnosticiranja metastatskog melanoma kada su metastazama često zahvaćeni mozak i visceralni organi. Prema tome, važne su višestruke strategije koje obuhvaćaju radioterapiju, kirurško liječenje i sustavnu terapiju, te kombinaciju imunoterapije i ciljane terapije. S druge strane, većina bolesnika koja razvije metastatsku bolest nakon dijagnoze

visokorizičnog primarnog ili regionalno uznapredovalog melanoma ima mogućnost produljenja preživljenja nekoliko godina nakon dijagnoze zahvaljujući dostupnosti učinkovitih terapijskih opcija [6-8,22-30].

Terapijski pristupi koji mogu omogućiti poboljšanje kliničkog stanja u pojedinim skupinama bolesnika s metastatskim melanomom uključuju kirurško uklanjanje metastaza, imunoterapiju, ciljanu terapiju niskomolekularnim inhibitorima kinaza i radioterapiju. Kirurška ekscizija metastatske bolesti u bolesnika s jednom ili vrlo ograničenim brojem metastaza može odgoditi potrebu za sustavnim liječenjem i ponekad može dovesti do trajnije dobrobiti. Metastazektomija također može imati važnu ulogu u eradikaciji rezidualne bolesti u bolesnika koji su postigli dobar odgovor na primijenjeno sustavno liječenje. Radioterapija ima palijativnu ulogu u zbrinjavanju simptomatskih, ograničenih područja metastaza. Citotoksična kemoterapija nije pokazala poboljšanje ukupnog preživljenja u bolesnika s metastatskim melanomom jer stope odgovora uglavnom iznose manje od 20% i prosječno trajanje odgovora na terapiju traje maksimalno šest mjeseci. Posljedično, uloga kemoterapije (dakarbazin, temozolomid, karboplatina/paklitaksel, karmustin, lomustin, fotemustin) ograničena je na bolesnike u kojih je bolest progredirala nakon optimalnog liječenja drugim sustavnim terapijskim opcijama [6-8,22-30].

9. IMUNOTERAPIJA U LIJEČENJU MELANOMA

Imunoterapija predstavlja oblik sustavnog liječenja bolesnika s uznapredovalim, neresektabilnim ili diseminirani metastatskim melanomom primjenom monoklonalnih protutijela, citokina, cjepiva, limfocita T ili dendritičkih stanica s ciljem aktivacije odgovora imunološkog sustava bolesnika protiv melanomskih stanica. Odgovor bolesnika na imunoterapiju se može razvijati sporo, moguće je također prolazno pogoršanje bolesti (tzv. pseudo-progresija) prije nego se stabilizira ili tumor regredira. U bolesnika koji postignu zadovoljavajući odgovor na primljenu imunoterapiju treba razmotriti mogućnost kirurške resekcije rezidualnih metastaza [1,6,31].

9.1. Imunoterapija inhibicijom kontrolnih točaka

Aktivacija stanične imunosti započinje kada limfociti T prepoznaju peptidne odlomke unutarstaničnih proteina koji su izraženi na površini antigen predočnih stanica vezani za specifične molekule glavnog kompleksa tkivne podudarnosti. To međudjelovanje zahtijeva prisutnost kostimulacijske molekule B7, što rezultira aktivacijom proteina 4 vezanog za citotoksične limfocite T (CTLA-4) [31-34].

CTLA-4 je inhibitorni receptor na limfocitima T koji se nadmeće s CD28 za vezanje na receptore CD80 i CD86 na antigen predočnim stanicama. Također, blokira i odstranjuje svoj ligand, molekulu B7, s površine antigen predočnih stanica, čineći te kostimulacijske molekule nedostupnima za vezanje na CD28. Pritom, CTLA-4 djeluje kao fiziološki inhibitor aktivacije staničnog imunskog odgovora sprječavanjem aktivacije limfocita T. Drugi koinhibicijski put koristi receptor programirane stanične smrti 1 (PD-1) kao inhibitorni receptor izražen na aktiviranim limfocitima T. Kada se PD-1 veže za svoje ligande, PD-L1 i PD-L2, potiče inhibitorne signale u limfocitima T te se smanjuje sposobnost aktiviranih limfocita T da izazovu učinkovit imunološki

odgovor. Iako su inhibitorni receptori CTLA-4 i PD-1 članovi iste porodice CD28, nemaju jednake uloge. CTLA-4 sudjeluje u kontroli početne aktivacije limfocita T i uspostavlja imunosupresijsku funkciju regulacijskih limfocita T, dok PD-1 inhibira aktivnost izvršnih limfocita T u efektorskoj fazi u perifernim tkivima i tumorima [31-34].

Glavni terapijski mehanizam usmjeren na receptore CTLA-4 i PD-1 jest liječenje pomoću protutijela koja blokiraju te receptore. Anti-CTLA-4 i anti-PD-1 monoklonalna protutijela dovode do aktivacije limfocita T inhibicijom negativne regulacije imunološkog odgovora, odnosno inhibicijom tzv. kontrolnih točaka (engl. *checkpoint inhibitors*). Na taj način, imunomodulatorna protutijela mogu ponovno uspostaviti ili pojačati antitumorski imunološki odgovor te dovesti do regresije tumora [31-34].

9.1.1. Imunoterapija primjenom anti-CTLA-4 protutijela

Ipilimumab je potpuno humano IgG1 monoklonalno protutijelo usmjereno protiv CTLA-4. Prvi je lijek koji je razvijen i odobren za liječenje bolesnika s uznapredovalim neresektabilnim ili metastatskim melanomom. Inicijalne studije su pokazale da je primjena ipilimumaba u kombinaciji s dakarbazinom dovela do značajnog produljenja ukupnog preživljenja i preživljenja bez progresije bolesti, uz medijan preživljenja od 11 mjeseci, dok preživljenje uz monoterapiju dakarbazinom iznosi 9 mjeseci. Pritom je stopa 3-godišnjeg preživljenja za dakarbazin iznosila 12%, a za kombiniranu terapiju s ipilimumabom 21%. Analiza podataka iz ukupno 12 studija, pokazala je da stopa 3-godišnjeg preživljenja za monoterapiju ipilimumabom iznosi 26%, a 10-godišnje preživljenje postigne 20% oboljelih. Međutim, primjena ipilimumaba povezana je s brojnim imunosno uvjetovanim nuspojavama od kojih su najčešći enterokolitis, hepatitis, dermatitis i endokrinopatije. Postupno se uloga ipilimumaba smanjila razvojem anti-PD-1 protutijela (nivolumab, pembrolizumab) koja su

učinkovitija, uz povoljniji profil toksičnosti. Osim monoterapije, koriste se i kombinacije anti-CTLA i anti-PD-1 protutijela (ipilimumab i nivolumab, ipilimumab i pembrolizumab) zbog boljih rezultata preživljenja bez progresije bolesti i poboljšanja odgovora tumora na imunoterapiju, ali bez značajnih razlika u pojavnosti imunosno uvjetovanih nuspojava. Tremelimumab je, poput ipilimumaba, humano monoklonalno protutijelo usmjereno protiv CTLA-4, a njegova učinkovitost se trenutno razmatra u kliničkim studijama [3,6,32-38].

9.1.2. Imunoterapija primjenom anti-PD-1 protutijela

Nivolumab i pembrolizumab su humana IgG4 monoklonalna protutijela usmjerena protiv PD-1 koji se primjenjuju samostalno ili u kombinaciji s ipilimumabom za liječenje bolesnika s lokalno uznapredovalim neresektabilnim ili metastatskim melanomom. Recentne studije su pokazale da terapija nivolumabom, odnosno pembrolizumabom, produljuje ukupno preživljenje i preživljenje bez progresije bolesti te se njome postiže bolji učinak u odnosu na ipilimumab i kemoterapiju. Medijan preživljenja iznosi 15 do 17 mjeseci, a preživljenje uz primjenu kemoterapije iznosi 9 mjeseci. Također, nuspojave uzrokovane nivolumabom i pembrolizumabom su rjeđe, a uključuju pneumonitis, kolitis, hepatitis, nefritis i zatajivanje bubrega. Nadalje, najnovija studija o primjeni kombinirane terapije nivolumabom i ipilimumabom pokazala je stopu 3-godišnjeg preživljenja od 58%, u usporedbi sa stopom preživljenja od 34% kod monoterapije ipilimumabom. U tijeku je razvoj novih protutijela, a trenutno se istražuje učinkovitost atezolizumaba, monoklonalnog protutijela usmjerenog protiv PD-L1 [3,6,32-39].

9.1.3. Toksičnost imunoterapije i imunosno uvjetovane nuspojave

Inhibitori imunoloških kontrolnih točaka značajno su poboljšali prognozu u bolesnika s uznapredovalim, neresektabilnim ili diseminiranim metastatskim melanomom. Unatoč značajnim kliničkim prednostima, terapija inhibitorima kontrolnih točaka povezana je s brojnim imunosno uvjetovanim nuspojavama (engl. *immune-related adverse events*, irAEs) koje uključuju dermatološke, gastrointestinalne, endokrine, a rjeđe pulmonalne, neurološke, kardijalne i hematološke nuspojave. Anti-CTLA-4 i anti-PD-1 protutijela različito djeluju na imunološki sustav, ali dovode do sličnih i preklapajućih nuspojava. Nuspojave su izravno povezane s prekomjernom aktivnošću imunološkog sustava, stoga se učinkovito zbrinjavaju privremenom imunosupresijom primjenom kortikosteroida, antagonista čimbenika nekroze tumora alfa ili mikofenolat-mofetila [31,40-43].

Dermatološke nuspojave su najčešće imunosno uvjetovane nuspojave povezane s primjenom ove skupine lijekova. Otprilike 50% bolesnika liječenih ipilimumabom razvije osip sa svrbežom ili samo osip, 30-40% bolesnika liječenih nivolumabom ili pembrolizumabom ima dermatološke komplikacije, a alopecija se navodi u 1-2% slučajeva. Za većinu bolesnika dermatološke nuspojave su prve imunosno uvjetovane nuspojave koje će doživjeti te se simptomi pojavljuju prosječno 3.6 tjedana nakon započinjanja terapije. Tipičan fizikalni nalaz uključuje retikularni, makulopapulozni, blijedo eritematozni osip na trupu i ekstremitetima, često uz vitiligo. Patohistološka analiza pokazuje perivaskularne limfocitne infiltrate koji se protežu duboko u dermis. Oralni mukozitis i/ili suhoća usta češće se pojavljuju prilikom primjene anti-PD-1, nego anti-CTLA-4 monoklonalnih protutijela. Osip se većinom može liječiti primjenom topičkih kortikosteroida, a ukoliko je izražen svrbež

primjenjuju se antipruriticsi. U slučaju osipa težine 3. ili 4. stupnja, kortikosteroidi se primjenjuju sustavno. Rijetko se pojavljuju teške nuspojave poput Stevens-Johnsonovog sindroma/toksične epidermalne nekrolize koji zahtijevaju intenzivno liječenje [31,40-43].

Gastrointestinalne nuspojave se najčešće prezentiraju kao proljev i kolitis te se uglavnom pojavljuju nakon šest tjedana od započinjanja terapije inhibitorima kontrolnih točaka. Incidencija ove nuspojave je mnogo viša u bolesnika koji primaju anti-CTLA-4 monoklona protutijela u usporedbi s anti-PD-1 protutijelima. Proljev se pojavljuje u otprilike 30% bolesnika liječenih ipilimumabom, a težak proljev 3. ili 4. stupnja prisutan je u manje od 10% slučajeva. Kolitis razvija 5% bolesnika na terapiji ipilimumabom uz prisutnost abdominalne boli te radiografskih ili endoskopskih nalaza upale kolona. Bolesnici koji se liječe inhibitorima kontrolnih točaka trebaju održavati oralnu hidraciju, posebno ako se pojave proljevi. Ukoliko simptomi traju više od tri dana ili se pojačavaju bez identificiranog infektivnog uzročnika, potrebna je brza oralna ili intravenska primjena kortikosteroida. Blage nuspojave (1. stupanj) se zbrinjavaju simptomatski, dok u bolesnika s ozbiljnim ili životno ugrožavajućim enterokolitisom (3. ili 4. stupanj) treba trajno prekinuti primjenu ipilimumaba te uvesti intenzivno liječenje visokim dozama kortikosteroida [31,40-43].

Hepatotoksičnost je nuspojava terapije inhibitorima kontrolnih točaka koja se očituje povišenjem vrijednosti aspartat-aminotransferaze (AST) i alanin-aminotransferaze (ALT) u serumu, najčešće 8 do 12 tjedana od započinjanja imunoterapije. U većini slučajeva su prisutne asimptomatske laboratorijske abnormalnosti, a ponekad se popratno pojavljuje vrućica i povišenje razine ukupnog bilirubina. Hepatotoksičnost koja se prezentira povišenjem vrijednosti jetrenih enzima češće se pojavljuje prilikom

primjene anti-CTLA-4 monoklonalnih protutijela, nego anti-PD-1 protutijela. Nalaz CT-a abdominalnih organa može prikazivati blagu hepatomegaliju, periportalni edem ili limfadenopatiju, a patohistološka analiza pokazuje panlobularni hepatitis, perivaskularne infiltrate i endotelitis [31,40-43].

Endokrinopatije koje se najčešće pojavljuju u bolesnika liječenih inhibitorima kontrolnih točaka su hipotireoza, hipertireoza i hipofizitis, a uglavnom se prezentiraju nespecifičnim simptomima poput mučnine, glavobolje, umora i poremećaja vida. Endokrine nuspojave pojavljuju se u 10% bolesnika liječenih anti-CTLA-4 i anti-PD-1 protutijelima. Autoimune bolesti štitnjače, odnosno Hashimotov tireoiditis zbrinjava se nadomjesnom terapijom hormonima štitnjače, a slučajevi akutnog tireoiditisa ili hipofizitisa se liječe visokim dozama kortikosteroida. Rijetko se navodi insuficijencija nadbubrežnih žlijezda koja predstavlja hitno stanje jer može uzrokovati dehidraciju, hipotenziju i elektrolitsku neravnotežu [31,40-43].

Rjeđe imunosno uvjetovane nuspojave povezane s primjenom inhibitora kontrolnih točaka su oftalmološke (uveitis, iritis, episkleritis, konjunktivitis, blefaritis), zatim pulmološke (pneumonitis), nefrološke (tubulointersticijski nefritis), gastrointestinalne (akutni pankreatitis), reumatološke (artritis, miozitis), neurološke (miastenija gravis, Guillain-Barréov sindrom, periferna ili autonomna neuropatija, aseptički meningitis, encefalitis, transverzni mijelitis), kardiološke (miokarditis, perikarditis, aritmije, zatajivanje srca, vaskulitis, venska tromboembolija) i hematološke nuspojave (autoimuna hemolitička anemija, stečena trombotična trombocitopenična purpura, hemolitičko-uremijski sindrom, aplastična anemija, neutropenija, limfopenija, imunosna trombocitopenija, stečena hemofilija A, krioglobulinemija) [31,40-43].

Liječenje imunosno uvjetovanih nuspojava temelji se na stupnju ozbiljnosti toksičnosti. Bolesnike treba pažljivo pratiti tijekom terapije radi eventualne pojave blage toksičnosti (1. stupanj) kada se terapija inhibitorima kontrolnih točaka ne prekida. U bolesnika s umjereno teškim nuspojavama (2. stupanj) terapija inhibitorima kontrolnih točaka se privremeno prekida dok se simptomi ne ublaže do 1. stupnja ili nestanu. Sustavne kortikosteroide treba primijeniti ako se simptomi ne povuku unutar tjedan dana. Liječenje umjereno teških ili teških imunosno uvjetovanih nuspojava zahtijeva prekidanje terapije inhibitorima kontrolnih točaka i primjenu kortikosteroidne imunosupresije. U bolesnika s ozbiljnim ili životno ugrožavajućim nuspojavama (3. ili 4. stupanj), terapija inhibitorima kontrolnih točaka mora se trajno prekinuti uz primjenu visokih doza kortikosteroida koje se postepeno smanjuju tijekom barem jednog mjeseca dok se simptomi ne ublaže do 1. stupnja ili nestanu [31,40-43].

9.2. Citokini

Interleukin 2 (IL-2) je citokin izrazite imunostimulacijske i antitumorske aktivnosti koji je uključen u proliferaciju T limfocita. Liječenje visokodoznim IL-2 bila je prva učinkovita imunoterapija u liječenju metastatskog melanoma, ali je dovela do produljenja preživljenja u iznimno malog broja bolesnika uz popratnu pojavu teških, multiorganskih komplikacija. Nuspojave koje su povezane s terapijom visokodoznim IL-2 su hipotenzija, srčane aritmije, plućni edem, vrućica, metabolička acidoza, mučnina i povraćanje, dispneja i periferni edemi, neurotoksičnost, oligurija i zatajivanje bubrežne funkcije i osip. Danas je IL-2 danas zamijenjen učinkovitijom i manje toksičnom imunoterapijom inhibitorima kontrolnih točaka [1,31,44].

Interferon alfa (IFN- α) je rekombinantni citokin koji se primjenjivao kao dodatak kemoterapiji u liječenju uznapredovalog melanoma. Takav sinergistički učinak biokemoterapije pokazao je više stope tumorskog odgovora na terapiju u usporedbi s kemoterapijom, ali nije postignuto značajno poboljšanje ukupnog preživljenja u bolesnika s metastatskim melanomom [1,31,45].

9.3. Cjepiva

Ideja o primjeni cjepiva u terapiji zloćudnih tumora nastala je s ciljem izazivanja specifičnog imunološkog odgovora domaćina protiv malignih tumorskih stanica. Talimogen laherpaprepvec (T-VEC) je modificirani onkolitički herpes virus koji sadrži gen čimbenika stimulacije kolonija granulocita i makrofaga (GM-CSF). Primjenjuje se kao intralezijska terapija za liječenje neresektabilnog melanoma s ograničenim zahvaćanjem visceralnih organa. T-VEC se injicira izravno u tumor i potom postiže antitumorski učinak kombinacijom onkolitičkog učinka virusne infekcije, litičke replikacije te indukcije sustavnog imunološkog odgovora. No, pokazalo se da poboljšava preživljenje samo u manjoj skupini bolesnika s injektabilnim melanomskim lezijama u koži i/ili limfnim čvorovima [31,46,47].

10. CILJANA TERAPIJA U LIJEČENJU MELANOMA

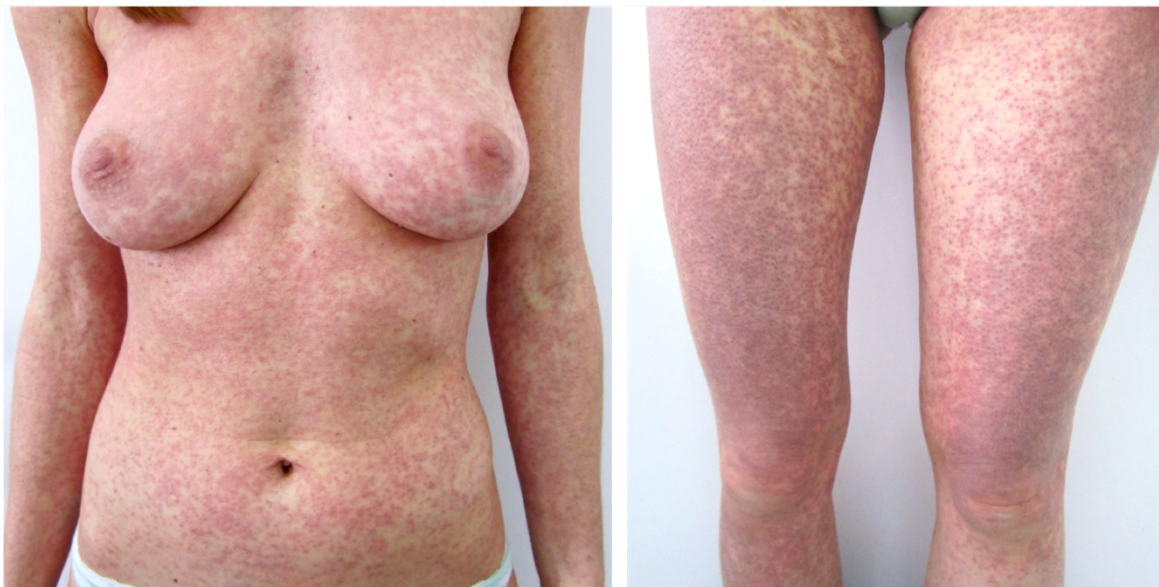Razumijevanje patogenetskih mehanizama u malignom melanomu dovelo je do identifikacije nekoliko ciljanih lijekova koji djeluju inhibiranjem MAPK signalnog puta. Novi lijekovi poput inhibitora BRAF i/ili MEK gena selektivno se vežu na mutirane kinaze MAPK signalnog puta i blokiraju proliferaciju melanomskih stanica. Preduvjet primjene BRAF i/ili MEK inhibitora je postojanje BRAF V600E genske mutacije u tumorskom tkivu. Prije primjene ciljane terapije potrebno je stoga odrediti status BRAF mutacije u melanomskim stanicama jer bolesnici s metastatskim melanomom koji nemaju mutirani BRAF gen nemaju koristi od primjene ciljane terapije [48-51].

10.1. BRAF inhibitori

BRAF inhibitori su molekularno ciljani lijekovi koji selektivno inhibiraju kinaznu domenu BRAF proteina u stanicama s BRAF V600E mutacijom. Učinak ostvaruju blokiranjem proliferacije tumorskih stanica koje imaju BRAF V600E mutaciju, što rezultira prestankom rasta melanoma i regresijom melanomskih stanica [48-55].

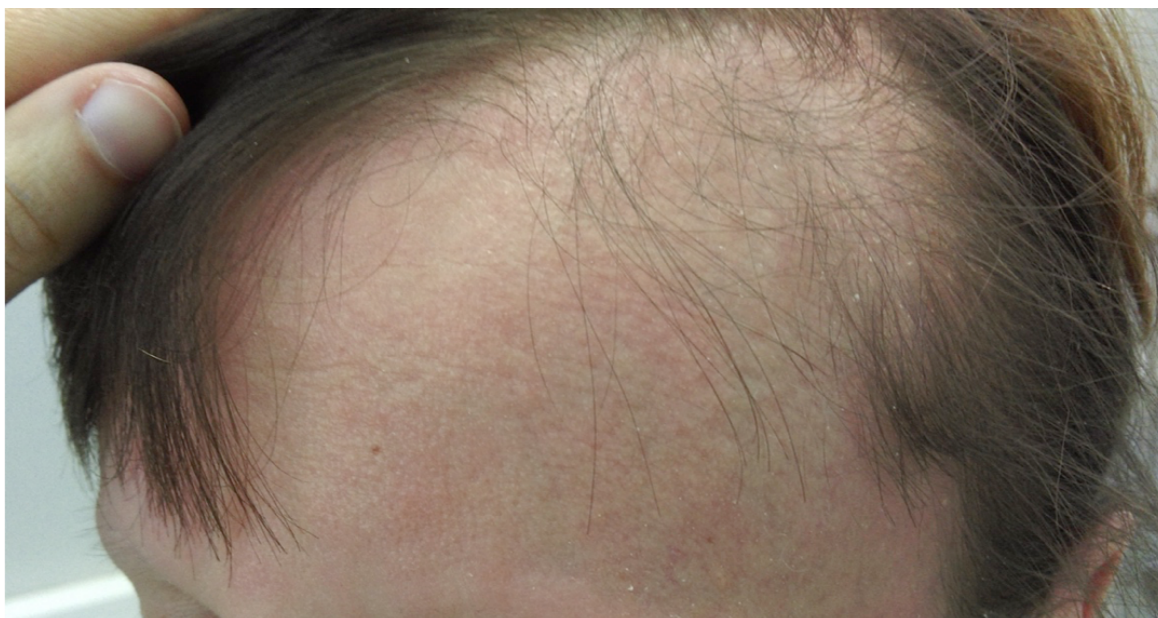Vemurafenib je prvi odobreni BRAF inhibitor za liječenje metastatskog melanoma. Djeluje kao snažan inhibitor aktivnosti kinaze vezanjem za mutiranu BRAF domenu čime blokira proliferaciju melanomskih stanica koje imaju mutaciju BRAF V600E gena. Dabrafenib je drugi BRAF inhibitor za liječenje uznapredovalog melanoma koji također inhibira BRAF V600E kinazu i tako blokira aktivaciju MAPK signalnog puta proliferacije melanomskih stanica koje izražavaju mutaciju BRAF V600E gena. Vemurafenib i dabrafenib, primijenjivani u monoterapiji ili kao kombinirana terapija, produljuju ukupno preživljenje i preživljenje bez progresije bolesti u bolesnika s uznapredovalim melanomom koji sadrže mutaciju BRAF gena. Srednje ukupno preživljenje uz primjenu BRAF inhibitora iznosi 12 do 16 mjeseci [48-55].

Najčešće nuspojave primjene BRAF inhibitora su dermatološke komplikacije poput makulopapuloznog osipa, fotosenzitivnosti, hiperkeratoze i alopecije (Slika 5, 6).



Slika 5. Makulopapulozni osip uzrokovan vemurafenibom

Izvor: Peternel S., Klinika za dermatovenerologiju, Klinički bolnički centar Rijeka



Slika 6. Alopecija uzrokovana vemurafenibom

Izvor: Peternel S., Klinika za dermatovenerologiju, Klinički bolnički centar Rijeka

Također se navode oftalmološke nuspojave (uveitis, konjunktivitis, kseroftalmija) te opće nuspojave kao što su artralgije, glavobolja, umor, mučnina i proljev. Primjena vemurafeniba i dabrafeniba povezana je s razvojem verukoidnih izraslina, keratoakantoma i planocelularnog karcinoma kože. Kožni tumori pojavljuju se unutar nekoliko tjedana od započinjanja liječenja BRAF inhibitorima, a liječe se kirurškom ekscizijom i nije potrebno prekidati terapiju. Bolesnici s uznapredovalim melanomom općenito imaju veći rizik od razvoja novih primarnih melanoma, a u bolesnika liječenih BRAF inhibitorima opažena je još viša stopa incidencije. Nuspojave su češće uz primjenu vemurafeniba, a dodatno se navode produljenje QT intervala, obostrana periferna paraliza i smanjenje klirensa kreatinina. Uz terapiju dabrafenibom su tipične febrilne reakcije [56-58].

10.2. MEK inhibitori

MEK inhibitori selektivno inhibiraju MAPK signalni put i aktivnost MEK kinaze te imaju značajnu kliničku aktivnost u bolesnika s metastatskim BRAF mutiranim melanomom. Trametinib je prvi MEK inhibitor odobren 2013. godine kao monoterapija za liječenje bolesnika s uznapredovalim melanomom, a potom je zbog brzog razvoja rezistencije, registriran za primjenu u kombinaciji s BRAF inhibitorom dabrafenibom. Potom je krajem 2015. godine odobren MEK inhibitor kobimetinib za primjenu u kombinaciji s vemurafenibom. Ukupno preživljenje uz monoterapiju MEK inhibitorima iznosi 12 do 13 mjeseci, a najčešće opisane nuspojave su osip, poremećaji vida, te rijetko kardiomiopatija [50-56].

Kombinirana terapija BRAF i MEK inhibitorima primjenjuje se u liječenju bolesnika s uznapredovalim ili metastatskim melanomom koji ima dokazanu mutaciju BRAF V600E. Sinergistički postižu bolju inhibiciju MAPK signalnog puta u odnosu na

monoterapiju uz posljedično bolje blokiranje proliferacije melanomskih stanica. BRAF inhibitori u kombinaciji s MEK inhibitorima su najučinkovitija terapijska opcija za bolesnike s metastatskim BRAF mutiranim melanomom zbog dodatnog poboljšanja preživljenja bez progresije bolesti i manje toksičnosti. Studije su pokazale da ukupno preživljenje za kombiniranu terapiju iznosi 25 mjeseci. Također, odgovor na terapiju se postiže u 65% slučajeva primjenom kombinacije BRAF i MEK inhibitora, odnosno u 49% pacijenata primjenom monoterapije BRAF inhibitorima [50,52,54].

10.3. Rezistencija na terapiju

Unatoč progresivnom napretku u sustavnom liječenju metastatskog melanoma, bolesnici brzo i često razviju rezistenciju na terapiju. Smatra se da rezistencija nastaje zbog genetičkih alteracija u tumorskim stanicama i imunološkog odgovora tumorskog mikrookoliša, a najčešće nastaje nakon inicijalno pozitivnog terapijskog odgovora unutar godine dana od započinjanja sustavnog liječenja. Predominantan mehanizam rezistencije kod primjene BRAF i/ili MEK inhibitora je reaktivacija MAPK signalnog puta uz amplifikaciju BRAF gena. Rezistencija na ciljanu terapiju posljedica je klonalne evolucije melanomskih stanica u uvjetima pojačane selektivne inhibicije primjenom BRAF i/ili MEK inhibitora. Rezistencija na imunoterapiju primjenom anti-PD-1 protutijela predmet je brojnih studija i smatra se da je posredovana ekspresijom PD-L1 [59-61].

11. RASPRAVA

Maligni melanom je najagresivniji zloćudni tumor kože zbog kojeg godišnje u svijetu umre 60.000 osoba. Otprilike trećina bolesnika u vrijeme dijagnoze ima uznapredovalu, neresektabilnu ili hematogeno diseminiranu metastatsku bolest koja općenito ima lošu prognozu. Preokret u liječenju metastatskog melanoma dogodio se prije nekoliko godina kada je primjenom imunoterapije i ciljane terapije omogućeno značajno produljenje preživljenja bolesnika u odnosu na liječenje standardnom kemoterapijom. Brojne provedene studije ističu da je kombinirana terapija BRAF i MEK inhibitorima najučinkovitiji oblik liječenja u bolesnika s BRAF mutiranim melanomom jer dovodi do značajnog produljenja preživljenja bez progresije bolesti. Najviše nuspojava ima primjena anti-PD-1 monoklonalnih protutijela koja se uglavnom koriste u kombinaciji s anti-CTLA-4 protutijelima. Unatoč učinkovitom kliničkom odgovoru na terapiju, ubrzo se uočio razvoj rezistencije na nove lijekove uz susljednu progresiju metastatske bolesti. S ciljem unaprijeđenja postojećeg liječenja bolesnika s metastatskim melanomom, potrebno je razvijati nove lijekove i nastaviti kliničke studije koje ispituju kombinacije inhibitora kontrolnih točaka, inhibitora kinaza te sličnih imunomodulatornih i ciljanih lijekova. Istovremeno s razvojem novih, obećavajućih terapijskih opcija raste potreba za uporabom boljih serumskih i genetičkih biomarkera koji će moći odrediti prisutnost i progresiju malignog melanoma kako bi se što ranije započelo sustavno liječenje i time poboljšala prognoza bolesti [1-3,23,62-68].

12. ZAKLJUČAK

Maligni melanom je jedan od najagresivnijih tumora s najbrže rastućom incidencijom od svih zloćudnih novotvorina. Uznapredovali stadij bolesti povezan je s metastaziranjem u regionalne limfne čvorove i udaljene organe uz posljedično skraćenje trajanja života bolesnika. Primjena novih ciljanih lijekova poput kombinacije BRAF (vemurafenib, dabrafenib) i MEK (trametinib) inhibitora najučinkovitija je terapijska opcija za bolesnike s BRAF mutiranim metastatskim melanomom jer poboljšava prognozu bolesti. Kombinirana imunoterapija inhibitorima CTLA-4 (ipilimumab) i PD-1 (nivolumab, pembolizumab) dovodi do regresije tumora i produljenja preživljenja, ali je povezana s brojnim imunosno uvjetovanim nuspojavama. Potrebno je nastaviti razvijati nove, učinkovitije terapijske mogućnosti za liječenje bolesnika s uznapredovalim, neresektabilnim ili hematogeno diseminiranim melanomom kako bi se smanjile nuspojave lijekova i postiglo dugotrajnije preživljenje.

13. SAŽETAK

Maligni melanom je najagresivniji zloćudni tumor kože podrijetla epidermalnih, a rjeđe dermalnih melanocita. Većinu slučajeva melanoma dijagnosticira se kada je tumor u ranom stadiju i može se uspješno izliječiti kirurškom ekscizijom. Manji dio bolesnika prezentira se uznapredovalim, neresektabilnim ili metastatskim melanomom koji je povezan s kratkotrajnim preživljenjem nakon dokaza postojanja udaljenih metastaza. Standardno liječenje uznapredovalog melanoma donedavno se provodilo samo klasičnom kemoterapijom i palijativnom radioterapijom. Međutim, mogućnosti liječenja metastatskog melanoma korjenito su se promijenile u prethodnih nekoliko godina što je dovelo do poboljšanja prognoze bolesti. Novi sustavni terapijski pristup prvenstveno uključuje imunoterapiju inhibitorima kontrolnih točaka imunološkog sustava (anti-CTLA-4 i anti-PD-1 monoklonalna protutijela) te ciljanu terapiju (BRAF i MEK inhibitori) koja inhibira MAPK signalni put. Svi bolesnici s metastatskim melanomom su potencijalni kandidati za imunoterapiju, a ciljana terapija se primjenjuje ukoliko postoji mutacija BRAF gena u tumorskom tkivu. Brojne provedene studije podupiru primjenu BRAF inhibitora (kao monoterapija te osobito kombinirana terapija s MEK inhibitorima) i anti-PD-1 monoklonalnih protutijela (kao monoterapija ili kombinirana terapija s anti-CTLA-4 monoklonalnim protutijelima) kao učinkovite opcije u sustavnom liječenju bolesnika s metastatskim melanomom zbog produljenja preživljenja bez progresije bolesti.

Ključne riječi: ciljana terapija, imunoterapija, melanom

14. SUMMARY

Malignant melanoma is the most aggressive skin cancer that usually originates from epidermal melanocytes, and rarely arises within dermal melanocytes. Most cases of melanoma are diagnosed at an early stage and can be successfully cured by surgical excision. A smaller proportion of patients present with advanced, unresectable or metastatic cutaneous melanoma associated with short-term survival following the evidence of distant metastases. Until recently, the standard treatment of advanced melanoma was carried out by classical chemotherapy and palliative radiotherapy. However, the possibilities in the treatment of metastatic melanoma have radically changed over the last few years, leading to improvement in disease prognosis. New systemic therapeutic approaches primarily include immunotherapy using immune checkpoint inhibitors (anti-CTLA-4 and anti-PD-1 monoclonal antibodies) and targeted therapy that inhibits the MAPK signalling pathway (BRAF and MEK inhibitors). All patients with metastatic melanoma are potential candidates for immunotherapy, while targeted therapy is employed in case of a BRAF gene mutation in tumor tissue. Numerous studies have supported the use of BRAF inhibitors (monotherapy or combined therapy with MEK inhibitors) and anti-PD-1 monoclonal antibodies (monotherapy or combined therapy with anti-CTLA-4 monoclonal antibodies) as effective options for systemic treatment of patients with metastatic melanoma leading to prolongation of progression-free survival.

Key words: immunotherapy, melanoma, targeted therapy

15. LITERATURA

1. Griffiths CEM, Barker J, Bleiker T, Chalmers R, Creamer D. *Rook's textbook of dermatology*, 9. izdanje. Wiley Blackwell; 2016;4(12):143.1-144.12.
2. Fitzmaurice C, Allen C, Barber RM, Barregard L, Bhutta ZA, Brenner H, i sur. Global, regional, and national cancer incidence, mortality, years of life lost, years lived with disability, and disability-adjusted life-years for 32 cancer groups, 1990 to 2015: a systematic analysis for the global burden of disease study. *JAMA Oncol*. 2017;3(4):524-48.
3. Pasquali S, Hadjinicolaou AV, Chiarion Sileni V, Rossi CR, Mocellin S. Systemic treatments for metastatic cutaneous melanoma. *Cochrane Database Syst Rev*. 2018;2:1-333.
4. Gershenwald JE, Scolyer RA, Hess KR, Sondak VK, Long GV, Ross MI, i sur. Melanoma staging: evidence-based changes in the AJCC eighth edition cancer staging manual. *CA Cancer J Clin*. 2017;67(6):472-92.
5. Dummer R, Hauschild A, Lindenblatt N, Pentheroudakis S, Keilholz U. Cutaneous melanoma: ESMO clinical practice guidelines for diagnosis, treatment and follow-up. *Ann Oncol*. 2015;26(5):123-32.
6. Luke JJ, Flaherty KT, Ribas A, Long GV. Targeted agents and immunotherapies: optimizing outcomes in melanoma. *Nat Rev Clin Oncol*. 2017;14(8):463-82.
7. Zhu Z, Liu W, Gotlieb V. The rapidly evolving therapies for advanced melanoma: towards immunotherapy, molecular targeted therapy, and beyond. *Crit Rev Oncol Hematol*. 2016;99:91-9.
8. Davey RJ, van der Westhuizen A, Bowden NA. Metastatic melanoma treatment: combining old and new therapies. *Crit Rev Oncol Hematol*. 2016;98:242-53.

9. Gray Schopfer V, Welbrock C, Marais R. Melanoma biology and new targeted therapies. *Nature*. 2007;445(7130):851-7.
10. Šitum M, i sur. *Melanom*. Zagreb: Medicinska naklada; 2016.1-371.
11. Registar za rak Republike Hrvatske, Hrvatski zavod za javno zdravstvo: Incidencija raka u Hrvatskoj 2015. Bilten br. 40. Dostupno na: https://www.hzjz.hr/wp-content/uploads/2018/03/Bilten_2015_rak_final.pdf/.
12. Registar za rak Republike Hrvatske, Hrvatski zavod za javno zdravstvo: Incidencija raka u Hrvatskoj 2013. Bilten br. 38. Dostupno na: https://www.hzjz.hr/wp-content/uploads/2013/11/Bilten-2013_final.pdf/.
13. Shain AH, Bastian BC. From melanocytes to melanomas. *Nat Rev Cancer*. 2016;16(6):345-58.
14. Sullivan RJ, Fisher DE. Understanding the biology of melanoma and therapeutic implications. *Hematol Oncol Clin North Am*. 2014;28(3):437-53.
15. Bandarchi B, Jabbari CA, Vedadi A, Navab R. Molecular biology of normal melanocytes and melanoma cells. *J Clin Pathol*. 2013;66(8):644-8.
16. Liu Y, Sheikh MS. Melanoma: molecular pathogenesis and therapeutic management. *Mol Cell Pharmacol*. 2014;6(3):228.
17. Reddy BY, Miller DM, Tsao H. Somatic driver mutations in melanoma. *Cancer*. 2017;123(11):2104-17.
18. Lin WM, Fisher DE. Signaling and immune regulation in melanoma development and responses to therapy. *Annu Rev Pathol*. 2017;12:75-102.
19. Tsao H, Chin L, Garraway LA, Fisher DE. Melanoma: from mutations to medicine. *Genes Dev*. 2012;26(11):1131-55.
20. Wangari Talbot J, Shen S. Genetics of melanoma. *Front Genet*. 2013;3:330.

21. Šitum M, Buljan M, Kolić M, Vučić M. Melanoma - clinical, dermatoscopic and histopathological morphological characteristics. *Acta Dermatovenerol Croat.* 2014;22(1):1-12.
22. Garbe C, Peris K, Hauschild A, Saiag P, Middleton M, Bastholt L, et al. Diagnosis and treatment of melanoma. European consensus-based interdisciplinary guideline. *Eur J Cancer.* 2016;63:201-17.
23. Shah DJ, Dronca RS. Latest advances in chemotherapeutic, targeted and immune approaches in the treatment of metastatic melanoma. *Mayo Clin Proc.* 2014;89(4):504-19.
24. Gato Canas M, Arasanz H, Blanco Luguin I, Glaria E, Arteta Sanchez V, Kochan G, Escors D. Novel immunotherapies for the treatment of melanoma. *Immunotherapy.* 2016;8(5):613-32.
25. Margolin K. The promise of molecularly targeted and immunotherapy for advanced melanoma. *Curr Treat Options Oncol.* 2016;17(9):48.
26. Girotti MR, Saturno G, Lorigan P, Marais R. No longer an untreatable disease: how targeted and immunotherapies have changed the management of melanoma patients. *Mol Oncol.* 2014;8(6):1140-58.
27. Azijli K, Stelloo E, Peters GJ, Van den Eertwegh AJ. New developments in the treatment of metastatic melanoma: immune checkpoint inhibitors and targeted therapies. *Anticancer Res.* 2014;34(4):1493-505.
28. Batus M, Waheed S, Ruby C, Petersen L, Bines SD, Kaufman HL. Optimal management of metastatic melanoma: current strategies and future directions. *Am J Clin Dermatol.* 2013;14(3):179-94.
29. Aris M, Barrio MM. Combining immunotherapy with oncogene-targeted therapy: a new road for melanoma treatment. *Front Immunol.* 2015;6:46.

30. Vanneman M, Dranoff G. Combining immunotherapy and targeted therapy in cancer treatment. *Nat Rev Cancer*. 2012;12(4):237-51.
31. Rotte Anand, Bhandaru. *Immunotherapy of melanoma*. Springer; 2016:1-434.
32. Pardoll DM. The blockade of immune checkpoints in cancer immunotherapy. *Nat Rev Cancer*. 2012;12(4):252-64.
33. Herzberg B, Fisher D. Metastatic melanoma and immunotherapy. *Clin Immunol*. 2016;172:105-10.
34. Rotte Anand, Bhandaru M, Zhou Y, McElwee KJ. Immunotherapy of melanoma: present options and future promises. *Cancer Metastasis*. 2015;34(1):115-28.
35. Sanlorenzo M, Vujic I, Posch C, Dajee A, Yen A, Kim S, i sur. Melanoma immunotherapy. *Cancer Biol Ther*. 2014;15(6):665-74.
36. Raaijmakers MI, Rozati S, Goldinger SM, Widmer DS, Dummer R, Levesque MP. Melanoma immunotherapy: historical precedents, recent successes and future prospects. *Immunotherapy*. 2013;5(2):169-82.
37. Amaral T, Meraz Torres F, Garbe C. Immunotherapy in managing metastatic melanoma: which treatment when? *Expert Opin Biol Ther*. 2017;17(12):1523-38.
38. Sadozai H, Gruber T, Hunger RE, Schenk M. Recent successes and future directions in immunotherapy of cutaneous melanoma. *Front Immunol*. 2017;8:1617.
39. Wolchok JD, Chiarion Sileni V, Gonzalez R, Rutkowski P, Grob JJ, Cowey CL, i sur. Overall survival with combined nivolumab and ipilimumab in advanced melanoma. *N Engl J Med*. 2017;377(14):1345-56.
40. Champiat S, Lambotte O, Barreau E, Belkhir R, Berdelou A, Carbonnel F, i sur. Management of immune checkpoint blockade dysimmune toxicities: a collaborative position paper. *Ann Oncol*. 2016;27(4):559-74.

41. Brahmer JR, Lacchetti C, Schneider BJ, Atkins MB, Brassil KJ, Caterino JM, et al. Management of immune-related adverse events in patients treated with immune checkpoint inhibitor therapy: American society of clinical oncology clinical practice guideline. *J Clin Oncol*. 2018;JCO2017776385.
42. Puzanov I, Diab A, Abdallah K, et al. Managing toxicities associated with immune checkpoint inhibitors: consensus recommendations from the Society for immunotherapy of cancer (SITC) toxicity management working group. *J Immunother Cancer*. 2017;5(1):95.
43. Del Castillo M, Romero FA, Arguello E, Kyi C, Postow MA, Redelman Sidi G, et al. The spectrum of serious infections among patients receiving immune checkpoint blockade for the treatment of melanoma. *Clin Infect Dis*. 2016;63(11):1490-3.
44. Marabondo S, Kaufman HL. High-dose interleukin-2 (IL-2) for the treatment of melanoma: safety considerations and future directions. *Expert Opin Drug Saf*. 2017;16(12):1347-57.
45. Di Trollo R, Simeone E, Di Lorenzo G, Buonerba C, Asierio PA. The use of interferon in melanoma patients: a systematic review. *Cytokine Growth Factor Rev*. 2015;26(2):203-12.
46. Rehman H, Silk AW, Kane MP, Kaufman HL. Into the clinic: talimogene laherparepvec (T-VEC), a first-in-class intratumoral oncolytic viral therapy. *J Immunother Cancer*. 2016;4:53-75.
47. Johnson DB, Puzanov I, Kelley MC. Talimogene laherparepvec (T-VEC) for the treatment of advanced melanoma. *Immunotherapy*. 2015;7(6):611-9.
48. Sullivan RJ. *BRAF targets in melanoma: biological mechanisms, resistance, and drug discovery*. Humana Press. 2015:1-206.

49. Gajewski TF, Hodi FS. *Targeted therapeutics in melanoma*. Humana Press. 2012:1-392.
50. Flaherty KT, Hodi FS, Fisher DE. From genes to drugs: targeted strategies for melanoma. *Nat Rev Cancer*. 2012;12(5):349-61.
51. Ribas A, Flaherty KT. BRAF targeted therapy changes the treatment paradigm in melanoma. *Nat Rev Clin Oncol*. 2011;8:426-33.
52. Kee D, McArthur G. Targeted therapies for cutaneous melanoma. *Hematol Oncol Clin North Am*. 2014;28(3):491-505.
53. Russo A, Ficili B, Candido S, Pezzino FM, Guarneri C, Biondi A, i sur. Emerging targeted therapies for melanoma treatment. *Int J Oncol*. 2014;45(2):516-24.
54. Grazia G, Penna I, Perotti V, Anichini A, Tassi E. Towards combinatorial targeted therapy in melanoma: from pre-clinical evidence to clinical application. *Int J Oncol*. 2014;45(3):929-49.
55. Smalley KSM, McArthur GA. The current state of targeted therapy in melanoma: this time it's personal. *Semin Oncol*. 2014;39(2):204-14.
56. Lacouture ME, Duvic M, Hauschild A, Prieto VG, Robert C, Schadendorf D, i sur. Analysis of dermatological events in vemurafenib-treated patients with melanoma. *Oncologist*. 2013;18(3):314-22.
57. Carlos G, Anforth R, Clements A, Menzies AM, Carlino MS, Chou S, i sur. Cutaneous toxic effects of BRAF inhibitors alone and in combination with MEK inhibitors for metastatic melanoma. *JAMA Dermatol*. 2015;151(10):1103-9.
58. Anker CJ, Grossmann KF, Atkins MB, Suneja G, Tarhini AA, Kirkwood JM. Avoiding severe toxicity from combined BRAF inhibitor and radiation treatment: consensus guidelines from the Eastern Cooperative Oncology Group (ECOG). *Int J Radiat Oncol Biol Phys*. 2016;95(2):632-46.

59. Kudchadkar RR, Smalley KS, Glass LF, Trimble JS, Sondak VK. Targeted therapy in melanoma. *Clin Dermatol*. 2013;31(2):200-8.
60. Sullivan RJ, Flaherty KT. Resistance to BRAF-targeted therapy in melanoma. *Eur J Cancer*. 2013;49(6):1297-304.
61. Lim SY, Menzies AM, Rizos H. Mechanisms and strategies to overcome resistance to molecularly targeted therapy for melanoma. *Cancer*. 2017.123(11):2118-29.
62. Gorantla VC, Kirkwood JM. State of melanoma: an historic overview of a field in transition. *Hematol Oncol Clin North Am*. 2014;28(3):415-35.
63. Merlino G, Herlyn M, Fisher DE, Bastian BC, Flaherty KT, Davies MA, et al. The state of melanoma: challenges and opportunities. *Pigment Cell Melanoma Res*. 2016. 29(4):404-16.
64. Hsueh EC, Gorantla KC. Novel melanoma therapy. *Exp Hematol Oncol*. 2016;5:23-54.
65. Luo C, Shen J. Research progress in advanced melanoma. *Cancer Lett*. 2017;379:120-6.
66. Singh BP, Salama AKS. Updates in therapy for advanced melanoma. *Cancers (Basel)*. 2016;8(1):1-15.
67. Evans MS. Current and future trials of targeted therapies in cutaneous melanoma. *Adv Exp Med Biol*. 2013;779:223-55.
68. Srivastava N, McDermott D. Update on benefit of immunotherapy and targeted therapy in melanoma: the changing landscape. *Cancer Manag Res*. 2014;6:279-89.

16. ŽIVOTOPIS

Iva Pozderac rođena je 29. srpnja 1993. godine u Zagrebu. Osnovnu školu Ljube Babića u Jastrebarskom upisuje 2000. godine te od 2003. godine pohađa i Osnovnu glazbenu školu, smjer glasovir. Završetkom osnovne škole upisuje Opću gimnaziju u Jastrebarskom, koju završava 2012. godine s izvrsnim uspjehom i položenom državnom maturom. Iste godine upisuje studij Medicine na Medicinskom fakultetu Sveučilišta u Rijeci. Članica je Međunarodne udruge studenata medicine Hrvatska te sudjeluje na brojnim aktivnostima i projektima. 2016. godine odlazi na znanstveno-istraživačku razmjenu na Zavod za farmakologiju Medicinskog fakulteta Sveučilišta Milano-Bicocca u Italiji, potom 2017. godine obavlja praksu na Klinici za dermatovenerologiju sveučilišne bolnice „Germans Trias i Pujol“ u Barceloni, a 2018. godine odlazi na praksu na Kliniku za internu medicinu talijanskog nacionalnog centra „Civico Di Cristina Benfratelli“ u Palermo. Od 2014. do 2018. godine obavlja dužnost demonstratora na Katedri za medicinsku informatiku. Aktivno se koristi engleskim i njemačkim jezikom, a pasivno se služi talijanskim i španjolskim jezikom.