

REGENERATIVNA KIRURŠKA TERAPIJA

Trcol, Marko

Master's thesis / Diplomski rad

2018

Degree Grantor / Ustanova koja je dodijelila akademski / stručni stupanj: **University of Rijeka, Faculty of Medicine / Sveučilište u Rijeci, Medicinski fakultet**

Permanent link / Trajna poveznica: <https://um.nsk.hr/um:nbn:hr:184:915952>

Rights / Prava: [In copyright](#)/[Zaštićeno autorskim pravom.](#)

Download date / Datum preuzimanja: **2024-07-19**



Repository / Repozitorij:

[Repository of the University of Rijeka, Faculty of Medicine - FMRI Repository](#)



SVEUČILIŠTE U RIJECI
MEDICINSKI FAKULTET
INTEGRIRANI PREDDIPLOMSKI I DIPLOMSKI
SVEUČILIŠNI STUDIJ DENTALNE MEDICINE

Marko Trcol
REGENERATIVNA KIRURŠKA TERAPIJA
Diplomski rad

Rijeka, 2018.

UNIVERSITY OF RIJEKA
MEDICAL FACULTY
INTEGRATED UNDERGRADUATE AND GRADUATE
UNIVERSITY STUDY OF DENTAL MEDICINE

Marko Trcol

REGENERATIVE SURGICAL THERAPY

Graduate thesis

Rijeka, 2018

Mentor rada: Doc. dr. sc. Davor Kuiš, dr. med. dent., specijalist parodontolog

Diplomski rad obranjen je dana _____u Rijeci na Medicinskom fakultetu Sveučilišta u Rijeci na Studiju dentalne medicine, pred povjerenstvom u sastavu:

1. Doc. dr. sc. Davor Kuiš, dr. med. dent., specijalist parodontolog
2. Izv. prof. dr. sc. Miranda Muhvić Urek, dr. med. dent., specijalist oralni patolog
3. Doc. dr. sc. Sunčana Simonić-Kocijan, dr. med. dent., specijalist protetike dentalne medicine

Rad sadrži: 34 stranica, 8 slika, 1 tablicu i 24 literaturnih navoda

ZAHVALA

Zahvaljujem se mentoru, doc. dr. sc. Davoru Kuišu, dr. med. dent. na pomoći, savjetima i strpljenju tijekom izrade ovoga rada, te doc. dr. sc. Jeleni Prpić, dr. med. dent. na ustupljenim kliničkim fotografijama.

Također zahvaljujem obitelji, djevojci i prijateljima koji su mi bili podrška tijekom cijelog školovanja.

1. UVOD.....	1
2. SVRHA RADA.....	2
3. PREGLED LITERATURE NA ZADANU TEMU	3
3.1. PARODONTNA TERAPIJA.....	3
3.1.1. Sistemska faza	3
3.1.2. Inicijalna faza	4
3.1.3. Korektivna faza.....	6
3.1.4. Potporna parodontna terapija.....	7
3.2. INDIKACIJE I KONTRAINDIKACIJE ZA KIRURŠKU TERAPIJU	8
3.2.1. Faktori vezani uz pacijenta	8
3.2.1.1. Suradnja pacijenta.....	8
3.2.1.2. Pušenje	9
3.2.1.3. Otežana kontrola plaka koju provodi pacijent	9
3.2.1.4. Povijest bolesti.....	9
3.2.2. Faktori vezani uz zub.....	10
3.2.2.1. Anatomski izazovi i nedostatna duljina korijena.....	10
3.2.2.2. Otežani pristup pri struganju i poliranju korijenova	10
3.2.2.3. Nepromjenjiva upala.....	10
3.2.3. Faktori vezani uz defekt	11
3.2.3.1. Kompromitirani parodont	11
3.2.3.2. Vještina, znanje i pravilna upotreba instrumenata	11
3.2.4. Furkacijski koštani defekti.....	11
3.2.5. Infrakoštani defekti.....	13
3.3. REGENERATIVNI MATERIJALI U PARODONTOLOGIJI.....	15
3.3.1. Koštani nadomjesni materijali	15
3.3.2. Membrane	16
3.3.3. Trombocitima obogaćen fibrin	18
3.3.4. Proteini matriksa cakline	19
3.4. POVEZANOST VRSTE DEFEKTA I UPOTREBE MATERIJALA U REGENERATIVNIM KIRURŠKIM POSTUPCIMA	20

4. PRIKAZ SLUČAJA.....	23
5. RASPRAVA	27
6. ZAKLJUČAK.....	29
7. SAŽETAK	30
8. SUMMARY	31
9. LITERATURA	32
10. ŽIVOTOPIS.....	34

Popis skraćenica u radu:

PPD – dubina sondiranja džepova (engl. *pocket probing depth*)

BoP – krvarenje pri sondiranju (engl. *bleeding on probing*)

PRF – trombocitima obogaćen fibrin (engl. *platelet rich fibrin*)

EMP – proteini matriksa cakline (engl. *enamel matrix proteins*)

BRG – koštani nadomjesni materijali (engl. *bone replacement grafts*)

GTR – vođena tkivna regeneracija (engl. *guided tissue regeneration*)

PRP – trombocitima obogaćena plazma (engl. *platelet rich plasma*)

PRGF - trombocitima obogaćeni faktori rasta (engl. *platelet rich growth factors*)

1. UVOD

Glavni cilj parodontne terapije je liječenje infekcije uzrokovane parodontnim patogenim biofilmom i zaustavljanje ili usporavanje daljnjeg propadanja parodontnih tkiva, što u konačnici sprječava gubitak zuba. Nakon uspješno provedenog liječenja, klinički se može dokazati smanjenje dubine sondiranja džepova (engl. *pocket probing depth*, PPD) i smanjenje krvarenja prilikom sondiranja (engl. *bleeding on probing*, BoP) uz reformaciju dentogingivnog okruženja koje omogućuje bolju i kvalitetniju kontrolu biofilma od strane pacijenta.

Liječenje posebno zahtjevnih lokaliziranih defekata koji su posljedica upalne parodontne bolesti - intrakoštanih i furkacijskih defekata, ne bi trebalo samo rezultirati u smanjenju dubine sondiranja, dobivanju kliničkog pričvrstka i radiografskom cijeljenju kosti, već i zatvaranjem tih nedostataka kroz regeneraciju parodontnog tkiva (stvaranje cementa korijena, parodontnog ligamenta i alveolarne kosti).

Stoga, bi se suvremeni koncepti regeneracijske terapije s ciljem pružanja kliničkog poboljšanja trebali temeljiti, ne samo na upotrebi regenerativnih materijala, već i na upotrebi vlastitih tkivnih pripravaka koji svojim djelovanjem potpomažu brže i efikasnije cijeljenje i obnovu tkiva (1).

2. SVRHA RADA

Svrha ovoga rada je opisati furkacijske i infrakoštane defekte nastale kao posljedica upalne parodontne bolesti te njihovo liječenje s naglaskom na mogućnosti regenerativne kirurške terapije.

3. PREGLED LITERATURE NA ZADANU TEMU

3.1. PARODONTNA TERAPIJA

3.1.1. Sistemska faza

Sistemska faza parodontne terapije ima zadatak zaštititi pacijenta od neželjenih sistemskih čimbenika tijekom parodontne terapije, prevenirati komplikacije koje mogu remetiti opće zdravlje pacijenta, zaštititi zdravstvene djelatnika od opasnosti te liječenje rizičnih pacijenata. Moguće komplikacije su bakterijski endokarditis, kardiovaskularne bolesti, krvarenja, alergije i interakcije lijekova.

Za pravilno planiranje sistemske faze, potrebno je od pacijenta uzeti obiteljsku i socijalnu anamnezu, medicinsku anamnezu i podatke o pušenju. Također potrebno je napraviti i ekstraoralni i intraoralni pregled za pravilnu evaluaciju rezultata.

Planiranje sistemske faze sastoji se od:

- izrade mjere opreza za zaštitu općeg zdravstvenog stanja dentalnog osoblja i pacijenta od infektivnih i zaraznih bolesti
- zaštite od moguće štetnih sistemskih djelovanja rutinske terapije
- izrade algoritma za bolesti ili poremećaje koji utječu ili mogu utjecati na stanje pacinetovih parodontnih tkiva, mogućnost cijeljenja i odgovor organizma na terapiju
- kontrole anksioznosti i praga za bol
- određivanje rizika i razmišljanje o potpunoj terapiji
- savjetovanje o prestanku pušenja i/ili uvođenje programa za prestanak pušenja (2).

3.1.2. Inicijalna faza

Inicijalna faza parodontne terapije trebala bi motivirati pacijenta za pravilno kontroliranje biofilma, odnosno, za provođenje oralne higijene. Ona još uključuje i mehaničku i kemijsku kontrolu supra i subgingivnog plaka, te provođenje nekirurške terapije kada je to potrebno (3).

Pacijentova motivacija u učinkovitom provođenju pravilne oralne higijene nakon provedene parodontne terapije bitna je za dugoročni uspjeh. Motivacijski intervju trebao bi potaknuti promjenu štetnih navika kako bi se pozitivno utjecalo na promjenu ponašanja koje se prvenstveno odnose na prestanak pušenja, kontrolu dijabetesa ili nekontrolirano uzimanje lijekova (4).

Mehanička supragingivna kontrola plaka odnosi se na pacijentove osobne pokušaje uklanjanja istoga pomoću četkice (manualne ili električne), interdentalne četkice, zubog konca, i jednosnopne četkice. Također, kao dodatna sredstva mogu se koristiti zubne paste, oralni irigatori i strugači jezika. Važno je pravilno educirati pacijenta i motivirati ga za svakodnevno provođenje oralne higijene (2).

Koncepcija kemijske kontrole supragingivnog plaka može se opravdati time što je to način nadopune mehaničkoj kontroli plaka (5).

Prema mehanizmu djelovanja, sredstva za sprječavanje rasta i razvoja supragingivnog plaka mogu se podijeliti u sredstva s:

- antimikrobnim djelovanjem – spojevi koji djeluju baktericidno i bakteriostatski
- antipatogenim djelovanjem – spojevi koji inhibiraju gingivalnu upalu
- antiadhezivnim djelovanjem – sprječavaju daljnju akumulaciju bakterija u plaku

- antiplaknim djelovanjem –reducirajui/ili inhibiraju plak (2).

Vehikulumi pomoću kojega se kemijska sredstva unose u usnu šupljinu su: zubne paste, tekućine za ispiranje usne šupljine, sprejevi, irigatori te lakovi(6). Najčešće upotrebljavani antiseptik koji prevenira daljnju agregaciju bakterija u plaku je klorheksidin. Dolazi iz grupe bisgvanidnih antiseptika i dosad je najdjelotvorniji i najproučavaniji antiseptik. Na tržište dolazi u tri oblika, kao soli hidroklorida, acetat i diglukonat. Većinom se koriste soli diglukonata i to kao vodena otopina u koncentraciji od 0,05 – 0,2% (7).

Nakon kemijske i mehaničke kontrole plaka provodi se i nekirurška terapija – struganje i poliranje korijenoiva. Njezin je cilj uklanjanje bakterija iz biofilma, ali i kalcificiranih bakterija u biofilmu na površini zubnih korijena i okolnih mekih tkiva. Ona se može provoditi sa: ručnim instrumentima (kirete), zvučnim i ultrazvučnim instrumentima, recipročnim instrumentima te laserskom ablativnom terapijom (2). Ovisno o lokalizaciji zubnih naslaga, struganje se provodi ili supragingivnom i/ili subgingivnom instrumentacijom. Poliranje korijena odnosi se na uklanjanje "smekšanog" cementa s površine korijena zuba i bakterijskog biofilma (8).

Cijeljenje nakon nekirurške terapije traje gotovo 3 mjeseca. Reevaluacijom se procjenjuje učinkovitost provedene terapije i određuje potreba za daljnjom terapijom. Prije izmjereni parodontni indeksi uspoređuju se s novim te se gleda je li došlo do smanjenja količine plaka, smanjenja dubine sondiranja, recesije gingive, krvarenja pri sondiranju, te pomičnosti zuba. Ako su svi parametri zadovoljavajući daljnja terapija nije potrebna, već se pacijenta upućuje na daljnu pravilnu provedbu oralne higijene i uključuje ga se u potpurnu parodontnu terapiju (2,8).

3.1.3. Korektivna faza

Cilj korektivne ili kirurške faze parodontne terapije je pokušati u potpunosti vratiti zub i sva parodontna tkiva oko njega u ponovnu funkcionalnost koja je izgubljena zbog upale uzrokovane parodontnom bolesti ili ozljedom. U ovu se fazu ubrajaju različite dodatne mjere kao što su endodontska te implantološka terapija, zatim restorativno, protetsko i/ili ortodontsko liječenje te parodontni kirurški zahvati (2).

Od svih mogućih parodontnih kirurških zahvata - od gingivektomije, operacije režnja, odstranjivanja i/ili modelacije kosti (koštana kirurgija), regeneracije mekih i tvrdih tkiva (regenerativna kirurgija) pa sve do zahvata plastične parodontne kirurgije, fokus ovog rada je upravo na regenerativnoj parodontnoj kirurgiji (1).

Regenerativne kirurške tehnike karakterizira ponovno stvaranje novoga cementa s ulaganjem koleganih vlakana, odnosno stvaranje novog parodontnog ligamenta i stvaranjem nove alveolarne kosti (9). Konvencionalna nekirurška i kirurška parodontalna terapija se upotpunjuju i dovode do značajnog poboljšanja koje se klinički može dokazati smanjenjem PPD, povećanjem razine kliničkog pričvrstka te smanjenjem vertikalne i horizontalne komponente furkacijskih i koštanih defekata (2).

Stoga su doktori dentalne medicine, ali i prateća industrija u stalnoj potrazi za kvalitetnijim i boljim materijalima i usavršavanjem postojećih kirurških tehnika, s ciljem predviđanja tijeka cijeljenja/regeneracije parodontne rane i poboljšanja kliničkog ishoda (1).

Gubitkom parodontnih tkiva oko zuba mogu nastati tri različita tipa defekata: suprakostani (ili horizontalni) defekti, intrakoštani (ili vertikalni) defekti te interradikularni (ili furkacijski) defekti (2).

Posljednjeg desetljeća, mnogi klinički zahvati pokazali su da parodontna tkiva posjeduju veliku mogućnost regeneracije ako se pravilno postupi prilikom rekonstrukcije umjetnim materijalima. Ti klinički zahvati mogu uključivati: različite kirurške tehnike u vezi s implantacijom kosti (popularno nazvani „graftovi“ prema engl. *graft*, a radi se o koštanom nadomjesnom materijalu), demineralizaciju površine korijena zuba, vođenu tkivnu regeneraciju (engl. *guided tissue regeneration*, GTR), upotreba faktora rasta, trombocitima bogati fibrin (engl. *platelet rich fibrin*, PRF), proteine matriksa cakline (engl. *enamel matrix proteins*, EMD) te različite kombinacije istih (1,2).

3.1.4. Potporna parodontna terapija

Potporna parodontna terapija (ili faza održavanja ili *recall*) podrazumjeva prevenciju ponovne pojave recidiva upalne parodontne bolesti. Svakom kontrolom pacijenta najveću se pozornost treba posvetiti kvaliteti provođenja oralne higijene, stanju gingive i dubini džepova. Prilikom prvoga *recall*-a, koji se naziva re-evaluacija, nakon početnih faza terapije, obavezno se mjere parodontni indeksi. Na osnovu toga, možemo napraviti usporedbu s početnim stanjem (prije terapije), te odrediti uspješnost liječenja.

U potpurnu parodontnu terapiju potrebno je uključiti pacijente s rizikom za parodontitis, pacijente s gingivitisom i parodontitisom te pacijente s implantatima.

Bez kvalitetno organizirane i pažljivo provedene *recall*-a postoji znatni rizik za ponovnu infekciju i progresiju parodontne bolesti. Zato je potrebno redovito uklanjati subgingivno smještenih mikroorganizama te pravilno i optimalno uklanjanje supragingivnog plaka.

Recall obuhvaća:

- pregled, reevaluaciju i dijagnostiku (stanje oralne higijene, BoP, PPD)
- ponovna motivacija, reinstrukcija i instrumentacija (individualni pristup svakome pacijentu, ponovno demonstrirati pravilno četkanje zubiju)
- liječenje inficiranih mjesta (mjesta koja pokazuju gnojni eksudat)
- struganje, poliranje, pjeskarenje, fluoridacija zubiju (10).

3.2. INDIKACIJE I KONTRAINDIKACIJE ZA KIRURŠKU TERAPIJU

Pri razmatranju indikacija i kontraindikacija za kirurške zahvate u parodontologiji, potrebno ih je sagledati s tri različita aspekta. Prvi je aspekt pacijenta (i faktori koji su vezani uz pacijenta), drugi je aspekt zuba, a treći je aspekt defekta (1).

3.2.1. Faktori vezani uz pacijenta

3.2.1.1. Suradnja pacijenta

Shema posjeta pacijenta u *recall*-u sastoji se od profesionalnih konzultacija o potpunoj parodontnoj terapiji svakih 3 do 6 mjeseci. Pacijenti koji ne održavaju ili nisu u mogućnosti održavati zadovoljavajuću razinu oralne higijene trebalo bi smatrati neprikladnim na kirurški zahvat u području parodonta. Kod pacijenata koji su imali razinu plaka ispod 10% i krvarenje prilikom sondiranja ispod 15%, zabilježen je dobitak kliničkog pričvrsta u iznosu od 1,5 do 2 mm (2). Upravo je zato dobra kontrola biofilma od strane pacijenta glavni preduvjet za uključivanje pacijenta u zahvate regenerativne kirurgije.

3.2.1.2. Pušenje

Pušenje uzrokuje destrukciju parodontnih tkiva te pridonosi bržem razvoju parodontne bolesti. Kako nikotin djeluje vazokonstriktivno, pušači s parodontnom bolesti imaju manje znakove upale i manju incidenciju krvarenja. Dokazano negativno djeluje na cijeljenje rane. Pacijenti koji puše svakako ne bi bili kandidati za regenerativne kirurške zahvate (12).

3.2.1.3. Otežana kontrola plaka koju provodi pacijent

Stupanj kontrole supraginivnog plaka koju provodi pacijent određena je ne samo njegovim interesom i manualnom spretnošću već i morfologijom dentogingivalnog područja. Pacijentova odgovornost u kontroli plaka mora uključivati čišćenje i supragingivnih površina zuba i marginalni dio gingivalnog sulkusa. Gingivalni krateri, prisutnost ispuna, protetskih nadomjestaka s nepovoljnim rubnim priljevanjem, naglašena gingivalna hiperplazija mogu samo otežati normalno provođenje oralne higijene (9).

3.2.1.4. Povijest bolesti

Pacijenti s nedavno preboljenim infarktom miokarda, s nekontroliranom šećernom bolesti, pacijenti koji su na antikoagulantnoj terapiji, pacijenti liječeni od tumora koji su na kemoterapiji ili radioterapiji u području glave i vrata ili pacijenti s teškim oblikom neutropenije nisu dobri kandidati za operaciju. Kirurški zahvat bi se trebao odgoditi sve dok se stanje ne normalizira ili dok liječnik to ne odobri (11).

3.2.2. Faktori vezani uz zub

3.2.2.1. Anatomske izazovi i nedostatak duljina korijena

Blizina maksilarnog sinusa, mentalnog živca i mandibularnog kanala i debljina bukalne kosti kod drugog mandibularnog molara mogu biti kontraindikacije prilikom provedbe kirurške terapije. Stoga, potreban je dodatni oprez ili preinake u postupku kako bi se izbjegle dodatne komplikacije (9,11).

3.2.2.2. Otežani pristup pri struganju i poliranju korijenova

Poteškoće nastaju povećanjem dubine sondiranja, povećanjem širine površine zuba, prisutnošću furkacija, korijenskih fisura, konkaviteta i loših i odstajalih rubova ispuna u subgingivnom području (11). Otežan pristup i prisutnost gore navedenih poteškoća mogu uzrokovati otežano čišćenje čak i plitkih parodontnih džepova, dok na mjestima s olakšanim pristupom i povoljnom morfologijom korijena moguće je pravilno čišćenje i većih defekata (9).

3.2.2.3. Nepromjenjiva upala

Neotkriveni i neobrađeni kanali prilikom endodontske terapije, prisutnost eksponiranih bifurkacija i ekstraradikularne infekcije često su prisutne kao povremene ili kronične upale (11).

3.2.3. Faktori vezani uz defekt

3.2.3.1. Kompromitirani parodont

Prisutnost parodontnog džepa i povećana mobilnost zuba smanjuju uspješnost postupka kirurškog liječenja (9). Brojna istraživanja u kojima su zubi pokazivali neku vrstu patološke promjene parodonta s komunikacijom u području apeksa zuba (endo – paro lezija) mogu rezultirati dehiscencijom istog (11).

3.2.3.2. Vještina, znanje i pravilna upotreba instrumenata

Doktor dentalne medicine trebao bi biti upoznat sa pravilnom dijagnozom i uputiti ga parodontologu na daljnje dijagnosticiranje i liječenje. Unatoč najvišoj kliničkoj kompetenciji parodontologa, potrebno je odgovarajuće znanje za postizanje najviše razine tehničke izvrsnosti u provođenju liječenja (11).

Korijeni maksilarnih pretkutnjaka i kutnjaka odvojeni su tankim slojem kortikalne kosti i Schneiderove membrane, pa je prilikom operacije potrebna posebna pozornost da se ne uzrokuje perforacije i stvori antrooralna komunikacija (9,11).

3.2.4. Furkacijski koštani defekti

Područje furkacija predstavlja jedinstveno parodontno mjesto sa specifičnim anatomskim i patogenim svojstvima i s važnim kliničkim i terapijskim implikacijama. Napredovanje kronične

upale tijekom parodontitisa može utjecati na zdravlje u području bifurkacija ili trifurkacija višekorijenskih zubi.

Područje zahvaćenosti ima kompleksnu anatomsku morfologiju, što u nekim slučajevima otežava ili onemogućava uklanjanje biofilma tijekom svakodnevnog provođenja oralne higijene što za posljedicu ima koloniziranje subgingivnog biofilma. Zato ta područja predstavljaju faktor rizika za napredovanje i daljnji gubitak mekog i tvrdog parodontnog tkiva koji ga okružuje uz istodobno smanjenje učinkovitosti parodontne terapije. U stvari, dugoročne retrospektivne studije procjenjuju da održavanje pravilnog i redovitog parodontnog zdravlja nakon parodontne terapije je vrlo teško, te da u većini slučajeva dolazi do posljedičnog gubitka zuba.

Američka akademija za parodontologiju definirala je leziju u području furkacija kao "patološku resorpciju kosti u anatomskom prostoru furkacija višekorijenskih zubiju" (13).

Korijenski kompleks dio je zuba koji se nalazi apikalnije od caklinsko-cementnog spojišta. Može ga se podijeliti u korijensko deblo i u korijenski stožac (2).

Iako postoje mnoge morfološke varijacije, postoje specifične anatomske značajke ovisno o zubu koji je zahvaćen. Čest je nalaz prisutnosti konkavитета na korijenima u području furkacija. Oni su prisutni na svim maksilarnim pretkutnjacima, u većini mandibularnih višekorijenskih zubi ali i kod nekih maksilarnih kutnjaka. Ovi konkaviteti otežavaju adekvatno struganje i poliranje korijenova tijekom liječenja. Jedan od čimbenika, koji omogućava struganje i poliranje u području furkacija je promjer ulaza.

Oko polovice ulaza u furkacije ima promjer manji od 0,75 mm, a u više od 80% promjer je manji od 1mm. Zbog tako malog promjera ponekad je nemoguće ući s instrumentom i adekvatno je očistiti.

Postoje mnoge klasifikacije horizontalnog gubitka kosti, ali najčešće se upotrebljava klasifikacija Hanpa i sur. iz 1975. godine koja se određuje pomoću zakrivljene sonde (npr. Nabersova sonda).

Postoje 3 klase zahvaćenosti furkacija:

- klasa F1 – sonda ulazi do 3 mm u horizontalnom smjeru ali ne doseže polovicu zuba
- klasa F2 – sonda ulazi više od 3 mm, do ili preko polovice zuba ali ne prelazi na drugu stranu
- klasa F3 – sonda prelazi na suprotnu stranu furkacija

Upravo ova klasifikacija i određuje plan terapije za pojedini zub kao i njegovu prognozu, o čemu će se kasnije u radu izlagati (13).

3.2.5. Infrakoštani defekti

Infrakoštani defekti definirani su smještajem dna džepa apikalnije od preostalog alveolarnog grebena. Postoje dvije vrste infrakoštanih defekata: intrakoštani defekt i krateri.

Intrakoštani defekti primarno zahvaćaju jedan zub, dok krateri zahvaćaju dva ili više susjedna zuba (zahvaćene su susjedne površine korijena u sličnoj mjeri). Morfološki, intrakoštani defekti, klasificiraju se prema preostalim koštanim zidovima, topografske prostranjenosti oko zuba i širine samoga defekta. Jednozidni, dvozidni i trozidni defekti definiraju se prema broju preostalih stjenki alveolarne kosti. Također, moguće su i kompleksnije varijacije koje uključuju trozidne defekte u području apeksa i dvozidne ili jednozidne defekte smještene koronalnije.

Kod procjene izgleda infrakoštanog defekta, a vezano uz regenerativne kirurške postupke, važno je procijeniti je li defekt retetivni (engl. *self-contained*) ili neretativni (engl. *non-contained*). Odnosno, hoće li regenerativni materijal moći ostati na mjestu aplikacije ili neće kroz dulje vrijeme (1).

Krater se definira kao defekt alveolarne kosti koji može biti oblika šalice ili zdjele kod kojega je gubitak kosti jednak na korijenu dvaju susjednih zuba. Ovaj defekt je posljedica parodontitisa uz dva susjedna korijena (2).

U terapiji infrakoštanih defekata mogu se koristiti regenerativni kirurški postupci koji uključuju operaciju režnja te postavljanje transplantata mekog i tvrdog tkiva ili njegovih nadomjestaka, membrana, EMD-a, koštanih morfogenetskih proteina, PRF-a, faktora rasta ili kombinacija istih (14).

Parodonto-regenerativne tehnologije primjenjuju se za poboljšanje bilo kratkoročnih bilo dugoročnih kliničkih ishoda liječenja koštanih defekata. Različiti kirurški pristupi u kombinaciji s raznim regenerativnim materijalima pokazuju visoki stupanj uspješnog cijeljenja i regeneracije. Zbog toga je potrebno odabrati pravu regenerativnu strategiju za određeni defekt. Klinički ishodi dobiveni parodontnom regeneracijom mogu se stabilno održavati na dugoročnom planu, pod uvjetom da se provodi dobra oralna higijena i redoviti *recall*-ovi (15).

3.3. REGENERATIVNI MATERIJALI U PARODONTOLOGIJI

3.3.1. Koštani nadomjesni materijali

Jedan od najvećih izazova u dentalnoj medicini je predvidljivo regenerirati alveolarnu kost uništenu parodontnom bolešću (16). U postizanju toga cilja, razvile su se različite tehnike, od struganja i poliranja korijenova pa sve do različitih oblika presađivanja koštanog nadomjestka (engl. *bone replacement grafts*, BRG) (17). U prošlosti, parodontološko presađivanje kosti bilo je kontrovezno i nepredvidivo, no dolaskom novih materijala i novih tehnika taj postupak polako prelazi u "rutinske" operativne postupke (16).

Koštani nadomjesni materijali obuhvaćaju raznoliku skupinu materijala koji mogu biti ljudskoga (autogeni ili alogeni), životinjskog (ksenogeni) ili sintetskog (aloplastični) porijekla.

Autogeni transplatati presađuju se s jednog mjesta na drugi iste jedinice. Kost može biti ekstraoralnog i/ili intraoralnog podrijetla. Jedini od svih transplatata ima i osteogeni i osteoinduktivni potencijal.

Alogeni transplatati su nadomjesci koji se presađuju s jedne osobe na drugu. Tu spadaju demineralizirana smrznuta osušena kost i smrznuta osušena kost. Pošto nema osteogeno svojstvo, inkorporacija transplatata traje duže nego kod autolognog.

Ksenogeni transplatati su transplatati životinjskog podrijetla. Najčešće upotrebljavana je goveđa kost (samo mineralizirana komponenta) koja ima osteokonduktivni potencijal.

Aloplastični transplatat je sintetski materijal, a uključuje biostaklo, polimere, kolagena vlakana i hidroksilapatit. Također, posjeduje samo osteokonduktivni potencijal (18).

Neki od njih se sastoje od kosti tj. sintetskog matriksa, a velika većina sadržava koštani matriks. Međutim, iako postoji veliki broj koštanih nadomjestaka, samo nekolicina imaju dokazanu djelotvornost u regeneraciji parodonta.

Što se tiče njihove upotrebe, BRG materijali se mogu primjenjivati samostalno npr. nakon podizanja režnja tehnikom očuvanja papile za liječenje infrakoštanih defekata ili u kombinaciji sa mekotičnim transplatatima kod prekrivanja furkacijskih defekata. Važno je napomenuti da je te materijale uvijek potrebno staviti u suvišku, što se kompenzira gubitkom dijela materijala zbog rahlosti materijala ispod režnja (2).

Postoje 3 različita procesa koja su uključena u proces regeneracije kosti:

- osteogeneza – proces kojim se pomoću transplatata stvara nova kost, a ovisan je o prisutnosti osteocita u koštanom transplatatu
- osteokondukcija – proces gdje koštani transplatat služi kao "nosač" za odlaganje novostvorene kosti
- osteoindukcija – proces kojim transplatat potiče osteoprogenitorne stanice na diferencijaciju u osteoblaste (18).

3.3.2. Membrane

Klinička primjena vođene tkivne regeneracije (engl. *guided tissue regeneration*, GTR) u parodontnoj terapiji obično uključuje nadomjesni koštani materijal ali i postavljanje fizičkih barijera kako bi se osiguralo da se prethodno parodontitsom uništen parodontna tkiva naselila stanicama iz parodontnog ligamenta. Tijekom posljednjih nekoliko desetljeća, vođena tkivna regeneracija primjenjuje se u brojnim kliničkim istraživanjima za liječenje vrlo kompliciranih

parodontnih lezija (19). Indikacije za vođenu tkivnu regeneraciju su infrakoštani defekti (dvozdni i trozdni) i furkacijski defekti 2. stupnja (20). U vođenoj tkivnoj regeneraciji upotrebljuju se membrane, koje se dijele na neresorbirajuće i resorbirajuće.

Neresorbirajuće membrane zadržavaju oblik u tkivima u koje se usađuje te se kirurškim postupkom moraju ukloniti. Membrana GoreTex® e-PTFE, spada u 1. generaciju membrana, izrađena je od politetrafluoretilena, a sastoji se od okluzivne barijere i otvorenog mikrostrukturnog ovratnika. Okluzivna barijera služi održavanju prostora za regeneraciju i prepreka je prema gingivnom režnju, a ovratnik služi da bi se stvorilo mjesto za nastanak krvnog ugruška i penetraciju kolagenih vlakana (20,21).

Resorbirajuće membrane spadaju u 2. generaciju membrana, a stvorene su da bi se izbjeglo kirurško uklanjanje iz parodontne rane. Izrađene su od prirodnih i sintetskih materijala.

Prirodne resorbirajuće membrane građene su od kolagena. Bio-Gide® membrane građene su od kolagena tipa I i III, a uzete su iz svinjskog dermisa. Bio-Mend® membrane građene su od kolagena tipa I, a uzete su iz goveđe tetive. Bio-Gide® membrane razgrađuje se za 24 tjedna, a Bio-Mend® za 6-8 tjedana.

Sintetske resorbirajuće membrane spadaju u derivate anorganskih alifatskih termoplastičnih polimera. U upotrebi su najviše poli- α -hidroksilne kiseline, a tu spadaju polilaktička i poliglikolna kiselina. Guidor® je dvoslojna resorbirajuća membrana. Vanjski sloj membrane ima četverokutne otvore koji potiču urastanje tkiva, što uzrokuje postoperativno smanjenje recesije gingive. Unutarnji sloj ima stopere i unutarnje otvore koji čuvaju prostor između membrane i korijena. Resolute® ima okluzivnu membranu koja sprječava urastanje tkiva i porozni dio koji pospješuje integraciju tkiva. Atrisorb® se jedina priprema intraoperativno. Polilaktični polimer je tekućeg oblika i otopljen u N-metil-2-pirolidonu.

Membrana nastaje nakon 4-6 min kad se doda fiziološka otopina. Izrezuje se po želji terapeuta (21).

3.3.3. Trombocitima obogaćen fibrin

Trombocitima obogaćen fibrin (engl. *platelet rich fibrin*, PRF) spada u skupinu autoloških biomaterijala, te predstavlja 2. generaciju koncentrata na bazi trombocita. Nasljednik je trombocitima obogaćene plazme (engl. *platelet rich plasma*, PRP). Njegova najveća prednost jest jednostavnost pripreme preparata, dostupnost svakome pacijentu te minimalna traumatiziranost tkiva (22).

Prošlo je gotovo dva desetljeća otkako je prvi puta upotrebljen PRF pripravak u regeneraciji parodontnog tkiva. U početku, primarni cilj bio je razviti terapiju gdje se pripravak na bazi trombocita može postaviti u ranu gdje će se moći u potpunosti iskoristiti njegov iscjeliteljski kapacitet. To se postiglo prikupljanjem faktora rasta dobivenih iz vlastite krvi pacijenta. PRP i trombocitima obogaćeni faktori rasta (engl. *platelet rich growth factors*, PRGF) bili su komercijalizirani, ali su oboje imali jednu manu a to je inhibicija cijeljenja rane. Uklanjanjem antikoagulanata i modificiranjem centrifugalnih procesa, pripravak PRF-a uveden je kasnije kao adekvatna zamjena za uspješno cijeljenje i regeneraciju defekata (23).

Ljudski krvni ugrušak sadrži oko 95% crvenih krvnih stanica ili eritrocita, 5% trombocita i nešto manje od 1% bijelih krvnih stanica ili leukocita. PRP/PRF ugrušak nakon centrifugiranja, za razliku od normalnog ugruška, sadrži 4% eritrocita, manje od 1% leukocita i preko 95% trombocita (22).

PRF pripravak nastaje centrifugiranjem krvi pacijenta, bez dodataka ikakvih aditiva. Za njegovu pripremu nisu potrebni antikoagulansi, već centrifuga (npr. PC-02 stolna centrifuga) i set za prikupljanje krvi: podveznik, leptir igla (24G) i epruveta od 9 mL za prikupljanje krvi. Nakon uzimanja krvi (oko 40 ml), ona se pohranjuje u nekoliko epruveta bez dodatka antikoagulansa, te se odmah stavlja u centrifugu (3000 okr/min 10 min). Pošto nema antikoagulansa, pokreće se koagulacijski proces pretvorbe fibrinogena u fibrin koji se mnogostruko ukrižuje stvarajući gustu fibrinsku mrežicu. Tako nastaje fibrinski ugrušak koji sadrži oko polovice leukocita i skoro sve trombocite koji su prisutni u sakupljenom uzorku krvi (22,23).

U regenerativnoj parodontnoj terapiji PRF se može koristiti kao dodatak koštanim nadomjescima ili kao njegova zamjena za ispunjenje infrakoštanih defekata ili u obliku membrane kako bi se pospješilo cijeljenje mekog tkiva (22).

3.3.4. Proteini matriksa cakline

Velika skupina proteina cakline koji ujedno čine i njezin najveći dio matrika. Tu spada 90% amelogenina i 10% neamelogenina, tufelina i ostalih serumskih proteina.

Emdogain® je proizvod koji sadrži derivate proteina matriksa cakline (engl. *enamel matrix proteins*, EMP). Ti proteini su životinjskoga podrijetla (zubne vrećice mladih zuba svinje).

Proteini matriksa cakline imaju neizostavnu ulogu u razvoju acelularnog cementa. Prilikom procesa nicanja zubi, stanice Hertwigove ovojnice luče matriksne proteine cakline na

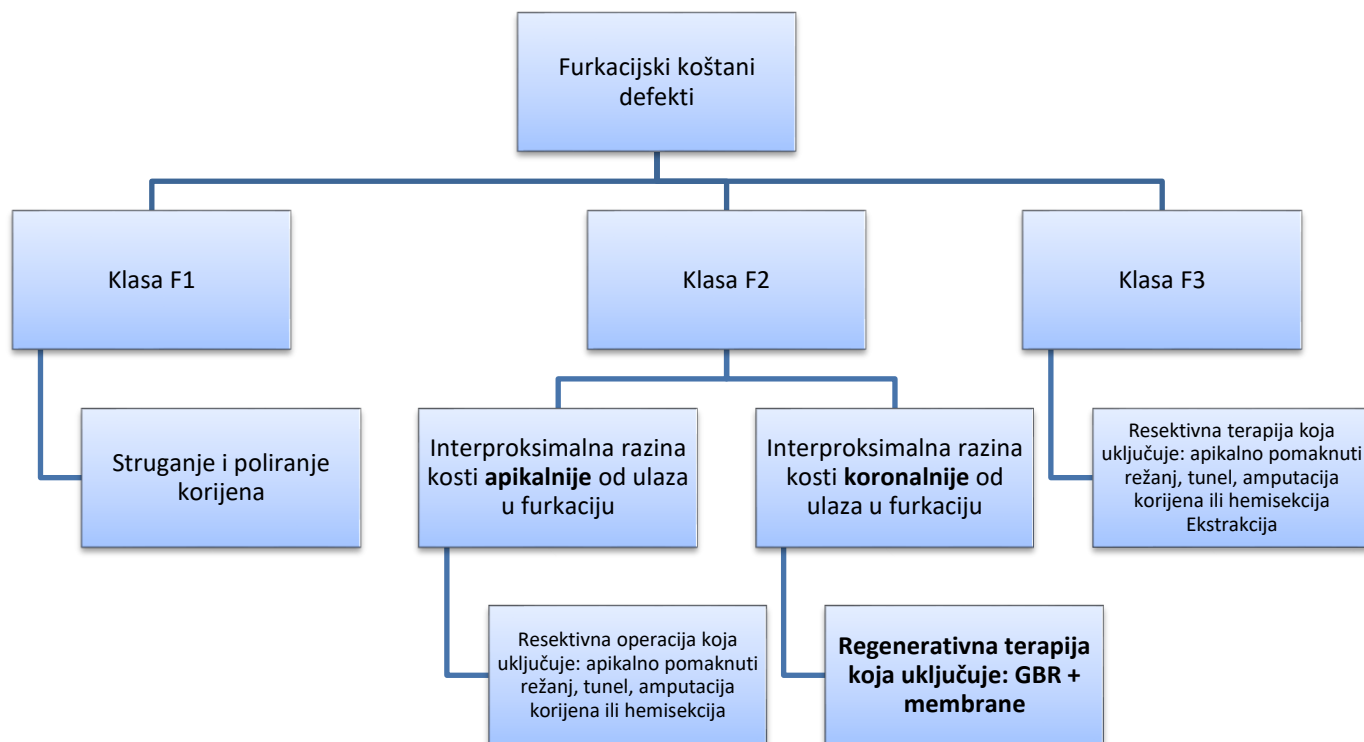
površini dentina. Oni dalje potiču preobrazbu mezenhimalnih matičnih stanica u zrele cementoblaste koji stvaraju acelularni cement. Skupa s njima, fibroblasti proizvode kolagena vlakna koja sidre taj isti cement. Stoga, može se zaključiti da proteini matriksa cakline imitiraju biološki redosljed događaja prilikom stvaranja parodonta.

Ustanovljeno je da prisutnost amelogenina povećava koncentraciju trombocitima obogaćenih faktora rasta (engl. *platelet rich growth factors*, PDGF) koji sudjeluju u inhibiciji proliferacije epitela što dalje pridonosi regeneraciji parodonta.

Postupak aplikacije Emdogaina® započinje primjenom lokalne anestezije u operacijsko polje. Odiže se režanj pune debljine nakon čeka se struže i polira površina korijena. Slijedi biomodificiranje površine korijena sa 24% EDTA-om kroz 2 minute. Nakon toga se ispiru sa fiziološkom otopinom i aplicira Emdogain® na površinu korijena i preko njega se vraća režanj koji se zašije (24).

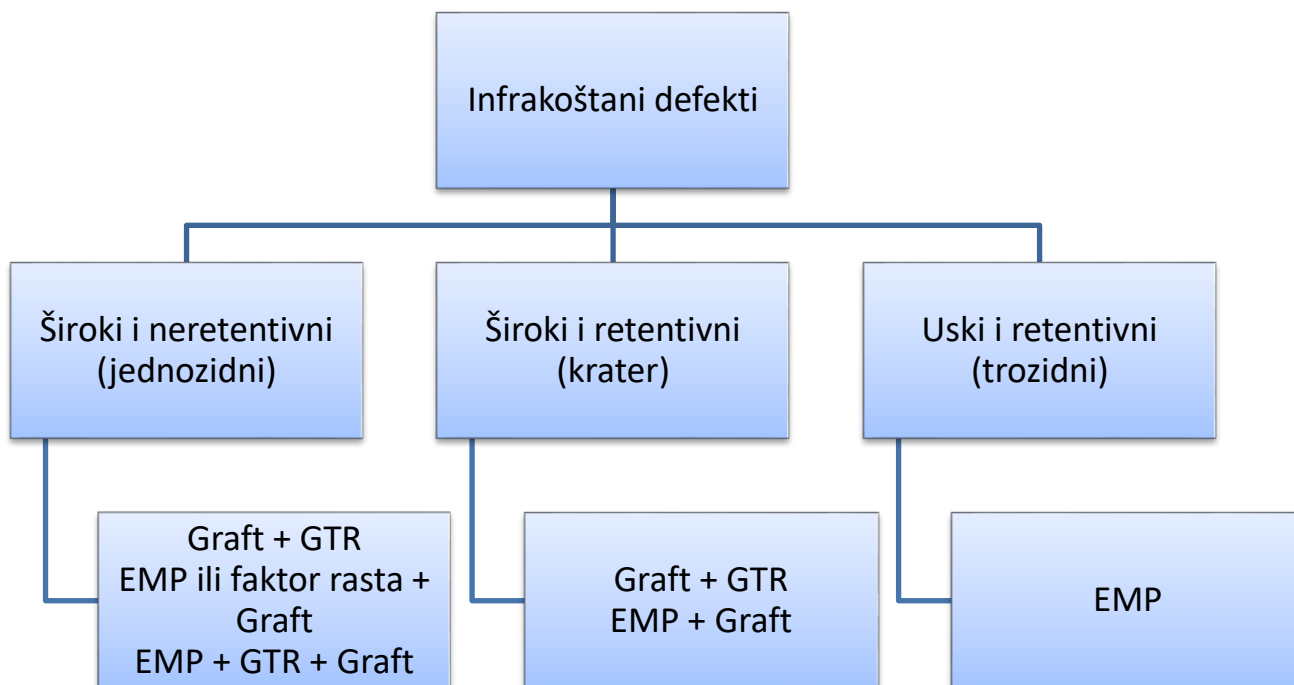
3.4. POVEZANOST VRSTE DEFEKTA I UPOTREBE MATERIJALA U REGENERATIVNIM KIRURŠKIM POSTUPCIMA

Jedan od najvažnijih ciljeva regenerativnog kirurškog postupka regeneracije parodontnog tkiva je smanjiti ili potpuno ukloniti duboke parodontne džepove (džepovi veći od 6 mm) i ukloniti nastale defekte. Stoga, u ovisnosti o izgledu i vrsti samoga defekta postoje kliničke preporuke koji materijali se mogu koristiti (1).



Slika 1. Terapija furkacijskih koštanih defekata (adaptirano prema 1)

Iz Slike 1 se vidi da je terapija složenija što je veća zahvaćenost furkacije. Također, prognoza za sam zub je lošija kako raste stupanj zahvaćenosti furkacije. Tako je za furkacijske defekte stupnja F1 dovoljno samo struganje i poliranje korijena, dok se kod stupnja F3 treba razmišljati o resektivnim zahvatima, pa čak i o ekstrakciji zuba. Indikacije za regenerativne kirurške postupke ograničena je samo za defekte stupnja F2 i to kada je resorpcija aleolarne kosti u furkacijskom defektu apikalnije od one interproksimalne (jer je u obratnom slučaju prognoza za takav zub upitna).

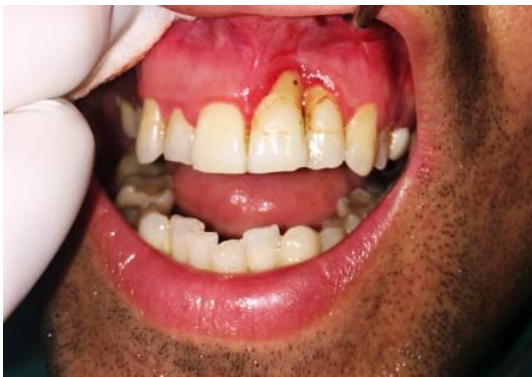

Slika 2. Terapija infračasanih defekata (adaptirano prema 1)

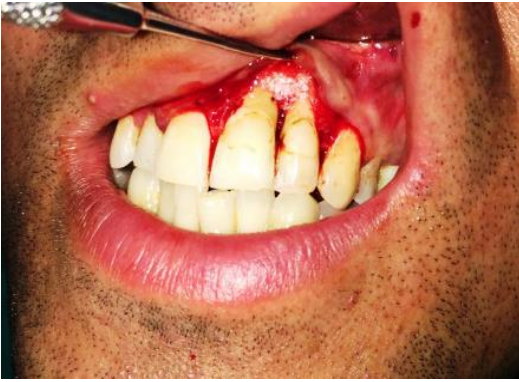Iz Slike 2 se vidi da su najjednostavniji uski infračasani džepovi koji će „zadržati“ bilo koji regenerativni materijal (primjerice EMP) koji se u njega stavi. S druge strane, kod širih džepova i kod kratera, regenerativni materijal trebat će se pomiješati s koštanim nadomjesnim materijalom koji će omogućiti njegovo „zadržavanje“ i djelovanje na mjestu aplikacije te dodatno sve stabilizirati membranom.

4. PRIKAZ SLUČAJA

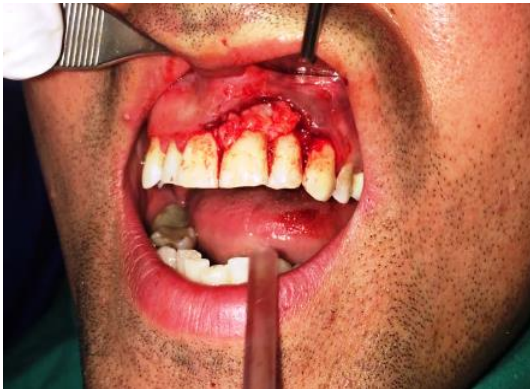Nakon inicijalne parodontne terapije 33-godišnjem pacijentu zaostao je intrakoštani defekt između zuba 21 i 22 uz recesiju gingive (Slika 3). Kako su zubi 21 i 22 bili i pomični (stupanj 1), prije kirurškog zahvata su šinirani. Defektu se pristupilo tehnikom jednostranog reznja s vestibularne strane. Defekt je ispunjen hijaluronskom kiselinom (HYADENT BG BioScience GmbH Ransbach-Baumbach, Njemačka) i nadomjesnim koštanim materijalom (Bio-Oss, Geistlich Pharma AG, Wolhouse Švicarska) (Slika 4) preko kojega je postavljen slobodni vezivni transplantat (Slika 5), a režanj je koronarno pomaknut (Slika 6). Nakon operacije, pacijent je naručivan redovito svaka dva mjeseca na uklanjanje zubnih naslaga. Nakon dva mjeseca uklonjen je splint. Zubi više nisu bili pomični. Klinički rezultati evaluirani su nakon šest mjeseci (Slike 7 i 8 i Tablica 1). Prema kliničkoj slici i izmjerenim parodontnim indeksima može se zaključiti kako je došlo do poboljšanja – zubi više nisu pomični, parodontni džepovi kao i gingivna recesija su smanjeni. Naravno, nije se uspjelo regenerirati interdentalnu papilu jer je to, za sada još uvijek nemoguće.



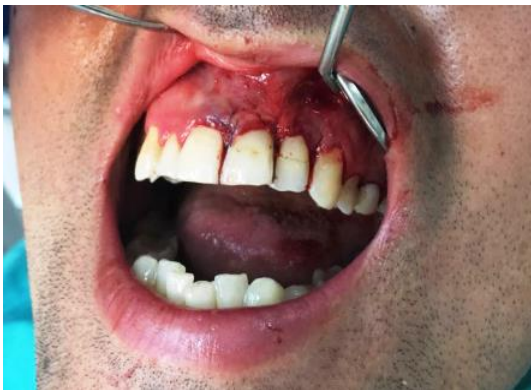Slika 3. Infrakoštani defekt između zuba 21 i 22 uz recesiju gingive.



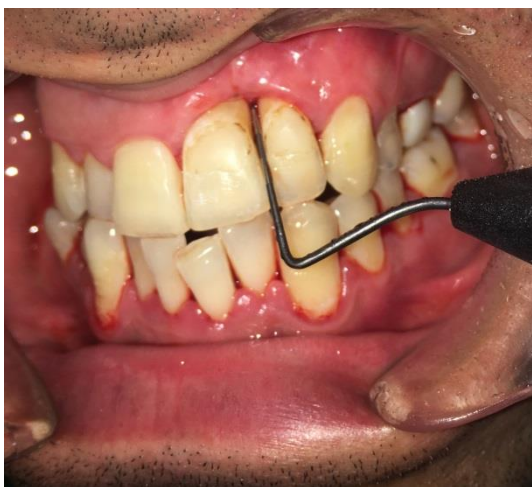Slika 4. Defekt ispunjen hijaluronskom kiselinom (HYADENT BG BioScience GmbH Ransbach-Baumbach, Njemačka) i nadomjesnim koštanim materijalom (Bio-Oss, Geistlich Pharma AG, Wolhouse Švicarska).



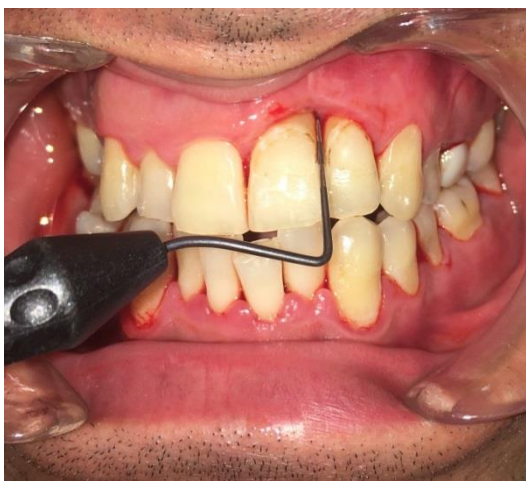Slika 5. Postavljanje slobodnog gingivnog transplantata preko ispunjenog defekta.



Slika 6. Koronalno pomaknuti režanj



Slika 7. Klinička situacija šest mjeseci nakon operativnog zahvata. PPD 22 mezijalno iznosi 2 mm.



Slika 8. Klinička situacija šest mjeseci nakon operativnog zahvata. PPD 21 distalno iznosi 2 mm.

Tablica 1. Parodontni indeksi prije i poslije zahvata

zub	PPD ₀ /mm	PPD ₆ /mm	GR ₀ /mm	GR ₆ /mm
21 distalno	5	2	5,5	3
22 mezijalno	4	2	4	3

PPD₀/mm – dubina sondiranja prije zahvata u milimetrima,

PPD₆/mm – dubina sondiranja nakon šest mjeseci u milimetrima,

GR₀/mm – gingivna recesija prije zahvata u milimetrima,

GR₆/mm – gingivna recesija nakon šest mjeseci u milimetrima.

5. RASPRAVA

Prevalencija parodontnih infekcija je u stalnome porastu. Najviše zbog užurbanog načina života i sve većeg zanemarivanja adekvatne oralne higijene. Doktori dentalne medicine morali bi na vrijeme prepoznati parodontnu bolest u početnoj fazi i započeti terapijski postupak. Vrlo mali broj pacijenata tijekom terapije ili pri redovitim pregledima dobije pravilnu edukaciju o provođenju oralne higijene.

Kako je uspjeh parodontne kirurške terapije često upitan, veliko značenje ima njegova prevencija. Stoga bi pacijenti trebali biti educirani o procesu nastanka parodontitisa i o njegovoj progresiji i destruktiji parodonta.

Pacijenta treba dodatno motivirati i educirati pravilnim oralnohigijenskim postupcima – pravilnoj tehnici četkanja, upotrebi pomoćnih sredstava i učestalosti četkanja zubi. Ali u koliko ipak dođe do progresije parodontitisa, te nakon inicijalne terapije zaostanu specifični defekti – infrakoštani ili furkacijski, onda treba uzeti u obzir regenerativnu kiruršku terapiju i spada li pacijent u grupu kandidata za istu. Trebaju se kritički razmotriti svi faktori vezani za pacijenta (razina oralne higijene, motivacija i pušenje), faktori vezani za zub (anatomska ograničenja, nepromjenjena upala) i faktori vezani za defekt (mogućnost regeneracije, veličina i lokalizacija).

Tijekom proučavanja literature, dolazi se do zaključka da postoje mnoge regeneracijske tehnike i materijali, ali niti jedna nije superiornija od druge, niti uspjeh možemo uvijek garantirati.

Međutim, pravi odabir terapije i korištenih materijala ovisi o vrste i opširnosti defekta. Stupanj zahvaćenosti furkacija kao i oblik infrakoštanih defekata u tome igraju odlučujuću ulogu. Nadalje, isti materijali i principi regeneracije koriste se i u drugim kirurškim zahvatima u

dentalnoj medicini (koji nisu posljedica upalne parodontne bolesti) - u postupcima vođene regeneracije kosti (engl. *guided bone regeneration*, GBR) pri augmentaciji bezubog alveolarnog grebena, podizanja dna maksilarnog sinusa kao i u prezervaciji ekstrakcijske rane nakon vađenja zuba. Također, sve veće zanimanje i potreba za implantoprotetskom rehabilitacijom, dao je jaki impuls zanimanju za ove postupke (1,2).

6. ZAKLJUČAK

Dijagnoza parodontnih bolesti temelji se na mjerenju parodontnih indeksa i radiološkom gubitku alveolarne kosti oko zuba.

Struganje i poliranje korijenova uobičajeni je način liječenja parodontitisa, no u kompleksnim slučajevima i kod postojanja specifičnih defekata (furkacijski i infrakoštani defekti) te daljnje progresije bolesti potrebne su i kompleksnije kirurške regenerativne tehnike. Upravo će izgled infrakoštanih defekata odrediti i mogućnost terapije. U toj odluci presudnu važnost ima jesu li defekti retentivni ili nisu. Kod furkacijskih defekata, odluku o terapiji imat će stupanj zahvaćenosti furkacije.

Glavni cilj regenerativne kirurške terapije je vratiti prvobitnu funkcionalnost zuba i njegovu inkorporaciju u stomatognati sustav.

Unatoč povećanoj prevalenciji upalnih parodontnih bolesti, još uvijek ne postoji predvidljiv koncept kirurške terapije tj. nisu izrađene točne kliničke smjernice liječenja kompleksnijih defekata kao što su furkacijski i infrakoštani defekti.

Kao i kod drugih bolesti, suranja između doktora dentalne medicine i pacijenta je od osobite važnosti i temelj za daljnji uspjeh suzbijanja parodontitisa.

7. SAŽETAK

Povećanjem prevalencije parodontne bolesti, povećava se i broj specifičnih defekata oko zubi koji zaostaju nakon liječenja parodontne bolesti - furkacijski koštani defekti i infrakoštani defekti.

Pravovremena dijagnoza može spriječiti posljedični gubitak zubi. Parodontna terapija sastoji se od četiri faze, gdje se u svakoj pokušava pravilnim postupcima spriječiti destrukcija parodontnih tkiva. Regenerativna kirurška terapija primjenjuje se u sanaciji furkacijskih i infrakoštanih defekata. Njezin je cilj potaknuti regeneraciju parodontnih tkiva i vratiti njihov prvobitni zdravi izgled.

U najvećoj mjeri, parodontitis se može izbjeći dobrim oralnohigijenskim navikama i edukaciji pacijenata. Parodontne bolesti mogu negativno utjecati i na opće zdravlje pacijenta.

Ključne riječi: Parodontitis; Regenerativna kirurška terapija.

8. SUMMARY

With increasing prevalence of periodontal disease, there is an increase in the number of specific defects around the teeth that remain after the treatment of periodontal disease - furcations defects and intrabony defects.

Early diagnosis can prevent the consequent teeth lost. Periodontal therapy consists of four phases, all aiming to prevent additional periodontal destruction. Regenerative surgical therapy can be applied in the therapy of furcations defects and intrabony defects. The goal is to stimulate the regeneration of periodontal tissue and restore their original healthy appearance.

In most cases, periodontitis can be avoided by good oral hygiene and the education of the patient. Periodontal diseases may adversely affect on the general health of the patient.

Key words: Periodontitis; Regenerative surgical therapy.

9. LITERATURA

1. Sculean A. Current clinical concepts in regenerative periodontal therapy. *Perioinsight* 2017;5:1-5.
2. Lindhe J, Lang NP, Karring T. *Klinička parodontologija i dentalna implantologija*. Zagreb: Nakladni zavod Globus; 2010.
3. Claffey N, Loos B, Gantes B, Martin M, Egeiberg J: Probing depth at reevaluation following initial periodontal therapy to indicate the initial response to treatment. *J Clin Periodontol* 1989;16:229-33.
4. Brand VS, Bray KK, MacNeill S, Catley D, Williams K. Impact of single-session motivational interviewing on clinical outcomes following periodontal maintenance therapy. *Int J Dent Hygiene* 2013;11:134–41.
5. Ainamo J. Control of plaque by chemical agents. *J Clin Periodontol* 1977;4:23-35.
6. Loe H. Mechanical and chemical control of dental plaque. *J Clin Periodontol* 1979;7:32-6.
7. Addy M, Moran JM. Clinical indications for the use of chemical adjuncts to plaque control: chlorhexidine formulations. *Periodontology 2000* 1997;15:52-4.
8. Drisco CH. Nonsurgical periodontal therapy. *Periodontology 2000* 2001;25:77-88.
9. Wang HL, Greenwell H. Surgical periodontal therapy. *Periodontology 2000* 2002;25:89-99.
10. Tan A. Periodontal maintenance. *Aust Dent J* 2009;54:110-7.
11. Serge D. *Practical advanced periodontal surgery*. Iowa: Blackwell Publishing Company, 2007.
12. Petravić T. Utjecaj pušenja cigareta na oralno zdravlje. *Diplomski rad*, Zagreb 2016.

13. Sanz M, Jepsen K, Eickholz P, Jepsen S. Clinical concepts for regenerative therapy in furcations. *Periodontology 2000* 2015;68:308-32.
14. Kuiš D, Jorgić-Srđak K, Božić D. Opskrba infrakoštanog defekta ksenotransplantatom i membranom u obliku hidrogela. Prikaz slučaja. *Acta Stomatol Croat* 2008;42:384.
15. Cortellini P, Tonetti MS. Clinical concept for regenerative therapy in intrabony defects. *Periodontology 2000* 2015;68:282-307.
16. Brundvold MA, Mellonig JT. Bone grafts and periodontal regeneration. *Periodontology 2000* 1993;1:80-91.
17. Schallhorn RG, McClain PK. Periodontal regeneration using combined techniques. *Periodontology 2000* 1993;1:109-7.
18. Vukicevic S, Sampath KT. Bone Morphogenetic Proteins – From Laboratory to Clinical Practice. Birkhäuser Verlag, Basel 2002.
19. Karring T, Cortellini P. Regenerative therapy: Furcation defects. *Periodontology 2000* 1999;19:115-37.
20. Jorgić-Srđak K, Plančak D, Potočki-Tukša K. Vođena tkivna regeneracija u rekonstruktivnoj parodontnoj kirurgiji. *Acta Stomatol Croat* 1996;207-14.
21. Pavić S. Guided tissue regeneration. *Sonda* 2009;5:109-11.
22. Blašković M, Gabić Pandurić D, Katanec D, Brozović J, Gikić M, Sušić M. Primjena trombocitima obogaćenog fibrina u oralnoj kirurgiji. *Medix* 2012;103:121-6.
23. Choukroun J, Miron RJ. Platelet rich fibrin in regenerative dentistry. Hoboken, NJ:Wiley, 2017.
24. Miličević M. Nove metode u mukogingivnoj kirurgiji. Diplomski rad, Zagreb 2017.

10. ŽIVOTOPIS

Marko Trcol rođen je 15.06.1990. godine u Zadru. Nakon završene osnovne škole A.G. Matoš u Novalji, upisuje Medicinsku školu u Rijeci smjer zubotehničar 2005. godine, koju završava 2009. godine. 2010. godine upisuje jednogodišnje usavršavanje u poslovnom učilištu Experta u Zagrebu smjer voditelj ljudskih resursa koje uspješno završava 2011. godine. Studij dentalne medicine na Medicinskom fakultetu u Rijeci upisuje 2012. godine.

OIB: 67860285607