

Smjernice u liječenju cervikalnih intraepitelnih neoplazija

Švenda, Petra

Master's thesis / Diplomski rad

2017

Degree Grantor / Ustanova koja je dodijelila akademski / stručni stupanj: **University of Rijeka, Faculty of Medicine / Sveučilište u Rijeci, Medicinski fakultet**

Permanent link / Trajna poveznica: <https://um.nsk.hr/um:nbn:hr:184:980516>

Rights / Prava: [In copyright](#) / [Zaštićeno autorskim pravom.](#)

Download date / Datum preuzimanja: **2024-10-14**



Repository / Repozitorij:

[Repository of the University of Rijeka, Faculty of Medicine - FMRI Repository](#)



SVEUČILIŠTE U RIJECI

MEDICINSKI FAKULTET

INTEGRIRANI PREDDIPLOMSKI I DIPLOMSKI

SVEUČILIŠNI STUDIJ MEDICINE

Petra Švenda

SMJERNICE U LIJEČENJU CERVIKALNIH INTRAEPITELNIH NEOPLAZIJA

Diplomski rad

Rijeka, 2017.

SVEUČILIŠTE U RIJECI

MEDICINSKI FAKULTET

INTEGRIRANI PREDDIPLOMSKI I DIPLOMSKI

SVEUČILIŠNI STUDIJ MEDICINE

Petra Švenda

SMJERNICE U LIJEČENJU CERVIKALNIH INTRAEPITELNIH NEOPLAZIJA

Diplomski rad

Rijeka, 2017.

Mentor rada: doc. dr. sc. Alemka Brnčić-Fischer, dr. med.

Diplomski rad ocijenjen je dana _____ u/na _____

_____, pred povejerenstvom u sastavu:

1. _____

2. _____

3. _____

Rad sadrži _____ stranica, _____ slika, _____ tablica, _____ literaturnih navoda.

ZAHVALA

Zahvaljujem se mentorici, doc. dr. sc. Alemki Brnčić-Fischer na stručnom vodstvu i uputama tokom pisanja ovog rada. Zahvaljujem se i najvećoj podršci tokom studija, mojim roditeljima i cijeloj obitelji te dečku i prijateljima koji su uvijek bili uz mene.

SADRŽAJ

1.	UVOD	1
1.1.	TRANSFORMACIJSKA ZONA CERVIKSA	1
1.2.	TERMINOLOGIJA.....	2
1.3.	INCIDENCIJA.....	4
1.4.	PATOGENEZA.....	4
1.4.1.	TIPOVI.....	4
1.4.2.	DOB I TRAJANJE.....	5
1.4.3.	SPOLNI PRIJENOS.....	6
1.4.4.	KOFAKTORI U PATOGENEZI	7
1.5.	DIJAGNOSTIKA.....	8
1.5.1.	CERVIKALNA CITOLOGIJA.....	8
1.5.2.	HPV TESTIRANJE.....	9
1.5.3.	KOLPOSKOPIJA.....	9
1.5.4.	BIOPSIJA I ENDOCERVIKALNA KIRETAŽA.....	10
1.6.	PREVENCIJA	11
2.	SVRHA RADA	12
3.	MOGUĆNOSTI LIJEČENJA	12
3.1.	KONIZACIJA	12
3.1.1.	OPERATIVNE TEHNIKE.....	13
3.1.2.	KONIZACIJA HLADNIM NOŽEM	13
3.1.3.	LASERSKA KONIZACIJA.....	15
3.1.4.	LEEP (LLETZ).....	16
3.1.5.	POSTOPERATIVNE UPUTE	17
3.1.6.	KOMPARACIJA METODA.....	17
3.1.7.	KOMPLIKACIJE.....	18
3.2.	ABLATIVNA TERAPIJA	19
3.2.1.	KANDIDATI ZA ABLATIVNU TERAPIJU.....	20
3.2.2.	OPĆI PROCEDURALNI POSTUPCI	21
3.2.3.	ABLATIVNE TEHNIKE.....	21
4.	SMJERNICE STRUČNIH MEDICINSKIH DRUŠTAVA	25
5.	MEDICINSKI UTEMELJENI DOKAZI.....	26
5.1.	CIN 1	28
5.2.	CIN 2/3.....	29

5.3.	AIS	31
6.	ALGORITMI.....	32
6.1.	ALGORITAM ZA CIN 1	32
6.2.	ALGORITAM ZA CIN 2/3 (PHD: MALA BIOPSIJA I EKSCIZIJA LEZIJE).....	33
6.3.	ALGORITAM ZA CIN 2/3 (PHD: KONUS)	34
6.4.	ALGORITAM ZA AIS	35
7.	RASPRAVA.....	36
8.	ZAKLJUČCI	39
9.	SAŽETAK.....	40
10.	SUMMARY	41
11.	LITERATURA.....	42
12.	ŽIVOTOPIS	44

POPIS SKRAĆENICA I AKRONIMA

CIN – cervikalna intraepitelna neoplazija

HPV – humani papiloma virus

SIL – engl. *squamous intraepithelial lesion* (skvamozna intraepitelna lezija)

LSIL – engl. *low-grade squamous intraepithelial lesion* (skvamozna intraepitelna lezija niskog stupnja)

HSIL – engl. *high-grade squamous intraepithelial lesion* (skvamozna intraepitelna lezija visokog stupnja)

CIS – engl. *carcinoma in situ* (karcinom in situ)

ASC – engl. *atypical squamous cells* (atipične skvamozne stanice)

ASC-US – engl. *atypical squamous cells of undetermined significance* (atipične skvamozne stanice neodređenog značenja)

ASC-H – engl. *atypical squamous cells of undetermined significance – cannot exclude HSIL* (atipične skvamozne stanice neodređenog značenja – ne može se isključiti HSIL)

AGC – engl. *atypical glandular cells* (atipične glandularne stanice)

AGC-US – engl. *atypical glandular cells of undetermined significance* (atipične glandularne stanice neodređenog značenja)

AGC-US-H – engl. *atypical glandular cells of undetermined significance – favor neoplastic* (atipične glandularne stanice neodređenog značenja – vjerojatno invazivna lezija)

AIS – adenokarcinom in situ

HIV – engl. *human immunodeficiency virus* (virus humane imunodeficijencije)

RNA – engl. *ribonucleic acid* (ribonukleinska kiselina)

NNK – nikotin derivirani nitrozamin keton

HLA – humani leukocitni antigen

VCE – vagina, cerviks, endocerviks uzorak obriska

DNA – engl. *deoxyribonucleic acid* (deoksiribonukleinska kiselina)

ECC – endocervikalna kiretaža

HDGO – Hrvatsko društvo za ginekologiju i opstetriciju

LEEP – engl. *loop electrosurgical excision procedure*

LLETZ – engl. *large loop excision of the transformation zone*

NSAID – engl. *non steroidal anti-inflammatory drug* (nesteroidni protuupalni lijek)

PHD – patohistološka dijagnoza

1. UVOD

Cervikalna intraepitelna neoplazija (CIN) premaligna je bolest cerviksa uterusa. Egzocerviks (površina cerviksa koja se vizualizira pregledom u spekulima) je prekriven skvamoznim (pločastim) epitelom, a endocerviks, uključujući cervikalni kanal, prekriven je glandularnim (žljezdanim) epitelom. CIN pripada skvamoznim abnormalnostima. Glandularna cervikalna neoplazija uključuje adenokarcinom in situ i adenokarcinom. Skrining za karcinom cerviksa uključuje cervikalnu citologiju i testiranje na onkološke subtipove humanog papiloma virusa (HPV). Kolposkopija i biopsija cerviksa koje su sastavni dio procedure u abnormalnostima cerviksa, mogu rezultirati dijagnozom CIN-a ili karcinoma cerviksa. CIN može biti niskog ili visokog stupnja. Žene s CIN-om niskog stupnja imaju minimalni potencijal za razvoj cervikalnog maligniteta, dok one s lezijom visokog stupnja imaju visoki rizik od progresije u malignost. (1)

1.1. TRANSFORMACIJSKA ZONA CERVIKSA

Transformacijska zona cerviksa se smatra mjestom karcinogeneze uzrokovane onkogenim tipovima HPV-a. Termini „transformacijska zona“ i „skvamokolumnarna granica“ su često naizmjenično korišteni u literaturi. Međutim, ti pojmovi su dva različita entiteta.

Skvamokolumnarna granica (spoj) je područje u kojem pločasti epitel egzocerviksa susreće cilindrični epitel endocervikalnog kanala. Cervikalna transformacijska zona jest dinamičan entitet metaplazije tijekom života žene te je histološko područje gdje je žljezdani epitel zamijenjen pločastim. Prema tome, skvamokolumnarna granica dio je transformacijske zone, međutim transformacijska zona obuhvaća veće područje od samog skvamokolumnarnog spoja.(2)

Neki podaci pokazuju da primarno sjelo HPV-om uzrokovanog CIN-a i karcinoma cerviksa nije cijela transformacijska zona, već mala populacija kubičnih stanica na skvamokolumnarnom spoju. Ova skupina stanica ima jedinstven profil genske ekspresije sličan onome nađenom u pločastim i žlijezdanim CIN-ovima visokog stupnja i karcinomima.

(2)

1.2. TERMINOLOGIJA

Povijesno, premaligne skvamozne promjene cerviksa opisivane su kao blage, umjerene ili teške cervikalne displazije. 1988. godine predstavljen je novi terminologijski sustav, Bethesda sustav procjene Papa testa, koji je izmijenjen 1991. i 2001. godine. Ovaj je sustav jedinstveni sustav terminologije i preporuka za kliničku upotrebu, čija je najnovija revizija objavljena 2014. godine. U Hrvatskoj se trenutno koristi Klasifikacija citoloških nalaza vrata maternice „Zagreb 2002.“ koji je modifikacija „NCI Bethesda system 2001“ te je u pripremi „Zagreb 2016“. (3,4)

U ovom je sistemu korištena različita terminologija za citološke (Papa test) i histološke (biopsija) nalaze. Citološki nalazi opisivani su terminom „skvamozna interaepitelna lezija (SIL)“, a histološke promjene terminom „cervikalna intraepitelna neoplazija (CIN)“. Izraz CIN ima tri stupnja težine:

- CIN 1 jest lezija niskog stupnja (LSIL). Odgovara blagim atipičnim staničnim promjenama u donjoj trećini epitela. HPV citopatski efekt (koilocitotična atipija) je često prisutan.
- CIN 2 se smatra lezijom visokog stupnja (HSIL). Odnosi se na umjerene atipične stanične promjene ograničene na bazalne 2/3 epitela (prijasnji naziv umjerena

displazija) s očuvanjem maturacije epitela. U ovoj kategoriji postoje značajne varijacije.

- CIN 3 je lezija visokog stupnja. Odgovara teškoj staničnoj atipiji koja obuhvaća više od 2/3 debljine epitela i uključuje leziju cijele debljine epitela (prijašnji termini su teška displazija ili karcinom in situ). (2)

Skvamozna intraepitelna lezija (SIL) može se kvalificirati kao lezija niskog stupnja (LSIL, engl. *low grade*) koja uključuje CIN 1 te lezija visokog stupnja (HSIL, engl. *high grade*) koja uključuje CIN 2, CIN 3 i sumnju na početnu invaziju. Karcinom in situ (CIS, engl. *carcinoma in situ*) predstavlja tešku displaziju te za razliku od invazivnog oblika karcinoma ne prelazi bazalnu membranu i ograničen je na epitel. (5,6)

Atipične skvamozne stanice (ASC) mogu se klasificirati kao atipične skvamozne stanice neodređenog značenja (ASC-US, engl. *atypical squamous cells of undetermined significance*) ili atipične skvamozne stanice neodređenog značenja – ne može se isključiti HSIL (ASC-H, engl. *atypical squamous cells of undetermined significance – cannot exclude HSIL*). Navedeni se pojmovi koriste kada se iz nekog razloga ne može utvrditi točna dijagnoza, a inače predstavljaju atipične skvamozne stanice, međutim one ne ispunjavaju kriterije za svrstavanje u CIN ili SIL. (5,6)

Atipične glandularne stanice (AGC, engl. *atypical glandular cells*) također se, kao i atipične skvamozne stanice, klasificiraju na isti način: atipične glandularne stanice neodređenog značenja (AGC-US, engl. *atypical glandular cells of undetermined significance*) te atipične glandularne stanice neodređenog značenja – vjerojatno invazivna lezija (AGC-US-H, engl. *atypical glandular cells of undetermined significance – favor neoplastic*). Adenokarcinom in situ (AIS, engl. *adenocarcinoma in situ*) predstavlja leziju žlijezdanih stanica endocervikalnog kanala koja ne probija bazalnu membranu te na metastazira.(5,6)

1.3. INCIDENCIJA

U nerazvijenim zemljama svijeta karcinom cerviksa nalazi se na 1. mjestu učestalosti, a u razvijenim zemljama potisnut je izvan 10 najčešćih sijela zahvaljujući efikasnoj prevenciji probirom. U Republici Hrvatskoj rak vrata maternice je na 9. mjestu po učestalosti (321 novooboljele, 3%). Hrvatska je zemlja umjerene incidencije s 14,5 na 100 000 stanovnika i umjerenog mortaliteta (5/100 000). 6 od 10 slučajeva raka cerviksa uterusa dešava se u žena koje nikad nisu obavile PAPA test ili ga nisu obavile u zadnjih 5 godina. Lezije visokog stupnja tipično se dijagnosticiraju u žena od 25 do 35 godina, dok se invazivni karcinom češće otkriva nakon 40. godine života, tipično 8 do 13 godina nakon dijagnoze lezije visokog stupnja.(2,7)

1.4. PATOGENEZA

Humani papilomavirus (HPV) je važan etiološki činitelj cervikalnih prekanceroza i karcinoma. Povezanost između HPV-a i cervikalne neoplazije je toliko jaka da se ostali bihevioralni, seksualni i socioekonomski faktori smatraju ovisnima o HPV infekciji te se ne mogu smjestiti u neovisne rizikofaktore. HPV infekcija je nužna za razvoj cervikalne neoplazije, no pošto velika većina žena zaraženih HPV-om ne razvija cervikalne lezije visokog stupnja ili karcinom, sam HPV nije dovoljan za uzrokovanje ovih poremećaja. Dva velika faktora povezana s razvojem HSIL-a i karcinoma cerviksa jesu podtipovi HPV-a i perzistencija virusa. Okolišni čimbenici (npr. pušenje cigareta) i imunološki upliv također igraju vrlo važnu ulogu u patogenezi.(2)

1.4.1. TIPOVI

Postoji preko 100 tipova HPV-a; 40-ak tipova je specifično za anogenitalni epitel te imaju veliki uzročni potencijal za maligne promjene. Distribucija HPV subtipova u populaciji

donekle varira po geografskoj regiji. Uzastopna infekcija s raznim podtipovima HPV-a i istodobna infekcija s više nego jednim podtipom je učestala. Stjecanje jednog subtipa HPV infekcije i gubitak drugog subtipa su nezavisni događaji. (2,8)

Tip HPV-a određuje kliničke manifestacije infekcije i onkogeni potencijal (nizak ili visok) virusa. Tipovi niskog rizika, kao što su HPV 6 ili 11, ne integriraju u genom domaćina i uzrokuju jedino lezije niskog stupnja (CIN 1) i benigne kondilome na genitalijama. HPV 6 i 11 obuhvaćaju 10% lezija niskog rizika i 90% genitalnih kondilomatoznih bradavica. Visokorizični tipovi, kao što su 16 i 18, su snažno povezani s lezijama visokog stupnja (CIN 2,3), trajnosti i progresijom u invazivni karcinom, iako oni također mogu biti povezani s lezijama niskog stupnja. HPV 16 i 18 broje 25% niskostupanjskih lezija, 50-60% lezija visokog stupnja i 70% cervikalnih karcinoma. Lezije visokog stupnja su obično ravne, a karcinomi mogu biti nodularni, ulcerativni, egzofitični i endofitični. HPV igra ulogu primarno u dva najčešća histološka tipa cervikalnog karcinoma: karcinom pločastih stanica – skvamozni karcinom (69% cervikalnih karcinoma) i adenokarcinom (25%). (2,8)

1.4.2. DOBI I TRAJANJE

Većina cervikalnih HPV infekcija su prolazne i javljaju se u mlađih žena. Perzistentna infekcija onkogenim HPV podtipovima ključan je faktor u razvoju cervikalnih lezija visokog stupnja i cervikalnog karcinoma, dok klirens HPV infekcije predviđa regresiju CIN-a. Preko 50% novih HPV infekcija povuku se u roku od 6 do 18 mjeseci i 80-90% se riješe u vremenu od 2 do 5 godina. Prolazne infekcije su osobito uobičajene u mladim žena u kojih je prosjek trajanja novo dijagnosticirane HPV infekcije 8 do 13 mjeseci. Nejasno je ukoliko se HPV-pozitivne žene koje postaju HPV-negativne riješe virusa iz njihovih tijela ili virus ostaje u tijelu u inaktivnom obliku ili niskoj razini.(2)

Distribucija HPV-a po dobi prikazana je u studiji žena od 14 do 59 godina starosti (n=1921); ukupna je prevalencija 26,8%. Stopa detekcije HPV-a po dobnim skupinama je: 14 – 19 godina (24,5%), 20 – 24 god. (33,8%), 25 – 29 god. (27,4%), 30 – 39 god. (27,5%), 40 – 49 god. (25,2%) te 50 – 59 god. (19,6%). Vrh prevalencije mnogo je niže, s najvišom točkom 30-50% za žene u dvadesetima i tridesetima, 15% u dobi od 26 do 30, 10% u dobi od 31 do 35, 5-15% u dobi od 40 do 60, ali u dobi starijoj od 50 raste do 30%.(2)

Razlog zašto HPV perzistira u nekih žena, a u drugih ne, je nepoznat. Perzistentna HPV infekcija definirana je kao ona koja je prisutna najmanje 6 do 12 mjeseci. Što duže HPV perzistira u cerviksu, veći je rizik za razvoj CIN-a. Iako, čak i u žena koja razviju CIN, lezija se najčešće povuče. U analizi žena od 13 do 24 godine s CIN-om 2, 38% imalo je regresiju u roku od 1 godine, 63% u 2 godine i 68% do 3 godine.(2)

Vjerojatnost perzistiranja povezana je s nekoliko faktora: starija dob, dulje trajanje infekcije, visoki onkogeni HPV podtip. Nakon infekcije virusom ili primjene HPV cjepiva, domaćin razvija imunost. Imunološki odgovor na papilomaviruse još uvijek nije u potpunosti shvaćen, no poznato je da adekvatan odgovor protutijela obično prevenira infekciju s istim tipom virusa.(2)

1.4.3. SPOLNI PRIJENOS

HPV se prenosi seksualnim kontaktom. Karcinom cerviksa i njegovi prekursori gotovo su nepostojeći u žena koje nisu imale spolne odnose. HPV infekcija je endemska među spolno aktivnim pojedincima. Rizik korelira s brojem spolnih partnera tijekom života, međutim rizik je i relativno visok (4-20%) među onima s jednim partnerom. Najmanje 75 do 80% spolno aktivnih žena imat će genitalnu HPV infekciju do 50. godine. HPV infekcija cerviksa ili

donjeg dijela genitalnog trakta je asimptomatska i klinički je vidljiva tek kad se razviju genitalne bradavice ili neoplastične lezije.(2)

1.4.4. KOFAKTORI U PATOGENEZI

Imunosupresija – Incidencija cervikalne intraepitelne neoplazije povišena je u žena zaraženih HIV-om. Povišen rizik od CIN-a javlja se u povezanosti s većom prevalencijom HPV infekcija u ovih žena (64% prema 27% u žena bez HIV infekcije). Rizik od HPV infekcije i CIN-a raste s povećanjem stupnja imunosupresije (manji broj CD4 i veće opterećenje RNA HIV-om). Nadalje, karcinom cerviksa je jedan od najčešćih maligniteta u žena povezanih s sindromom stečene imunodeficijencije (AIDS). Kod žena s kroničnim stanjima koja zahtijevaju dugotrajnu imunosupresivnu terapiju su u povećanom riziku od razvoja CIN-a. Ova povezanost opisana je kod žena sa sistemnim eritematoznim lupusom i primateljica transplantata.(2)

Pušenje cigareta – Pušenje i HPV infekcija imaju sinergistički učinak na razvoj CIN-a i karcinoma cerviksa. Uspoređujući HPV-negativne nepušače, jedno je istraživanje pokazalo da je rizik od razvijanja CIN-a 2 i 3, same HPV infekcije i pušenje i HPV infekcije zajedno približno dvostruk, 15-erostruk i 66-erostruk, za svaki posebno entitet. Kumulativno pušenje cigareta snažno je povezano s rizikom od razvoja CIN-a. U drugom istraživanju HPV-pozitivnih žena, rizik od cervikalnog karcinoma u pušačica bio je dvostruko do četverostruko veći nego u nepušačica. Produkti sagorijevanja cigarete, kao što su nikotin, konikotin i nikotin-derivirani nitrozamin keton (NNK) se koncentriraju u cervikalnoj mukoznoj sluzi, gdje mogu inducirati nastanak staničnih abnormalnosti u cervikalnom epitelu i smanjiti lokalnu imunost. Oslabljena imunost domaćina može omogućiti perzistiranje onkogenog virusa.(2)

Herpes simplex virus i klamidija – Infekcija klamidijom, herpes simplex virusom ili druge spolno prenosive infekcije mogu biti dodatni markeri izloženosti HPV-u. isto tako, ove infekcije mogu mijenjati imunost domaćina, olakšavajući perzistiranje onkogenog HPV-a.(2)

Oralni kontraceptivi – Dugotrajno uzimanje oralnih kontraceptiva prihvaćen je kao kofaktor koji povećava rizik od cervikalnog karcinoma u žena koje su HPV-pozitivne. Međutim, oralni kontraceptivi mogu biti markeri izloženosti HPV-u, čak i više nego uzročni faktori. Dodatni rizik od nastajanja cervikalnog karcinoma pada nakon diskontinuiteta uzimanja oralnih kontraceptiva te se nakon 10 godina vraća na bazični rizik kao kod žena koje ih ne koriste.(2)

Ostali kofaktori – Najvećim djelom, genetski, familijarni, prehrambeni i endogeni hormonalni faktori ne smatraju se bitnima za razvoj CIN-a ili karcinoma cerviksa. Nekoliko istraživanja izvjestila su da određeni HLA tip može imati utjecaj na rizik od inficiranja HPV-om te zbog toga neki pacijenti mogu biti podložniji HPV infekciji.(2)

1.5. DIJAGNOSTIKA

1.5.1. CERVIKALNA CITOLOGIJA

Cervikalna citologija postala je standardni probirni test (engl. *screening test*) za karcinom cerviksa i premaligna stanja cerviksa kod asimptomatskih žena. PAPA test očitava citološki uzorak vagine, cerviksa i endocerviksa (VCE uzorak ili VCE citologija) te je uz skrining test i dijagnostička pretraga s predviđanjem patohistološke dijagnoze. Papanicolau test je jednostavan, prihvatljiv, točan i jeftin te je najbolji morfološki test probira za karcinom s osjetljivošću od 50 – 90% (s HPV testom 100%) i specifičnošću od >90%. PAPA test uzima se svim ženama koje dolaze ili su pozvane na ginekološki pregled prema kliničkoj procjeni i/ili rasporedu probira. Ginekolog uzima uzorak za cervikovaginalni razmaz s tri mjesta: sa stražnjeg svoda vagine, vanjskog ušća cerviksa te endocervikalnog kanala (VCE razmaz).

Ayerovom špatulom uzima se uzorak sa vanjskog ušća cerviksa i stražnjeg vaginalnog svoda, a endocervikalnom četkicom (cytobrush) uzimaju se stanice iz endocervikalnog kanala. Zatim se dobiveni uzorci ravnomjerno prenose i razmazuju po predmetnom stakalcu te se fiksiraju s 96%-tnim etanolom ili citosprejem. Navedena se stakalca šalju u specijalizirani citološki laboratorij gdje se preparati pripremaju, boje i analiziraju. Preparati se analiziraju svjetlosnim mikroskopom; promatraju se osobine stanica, jezgara i citoplazmi uz komparaciju normalnim stanicama te se određuje stupanj nađene patološke lezije koja se zatim klasificira. Klasifikacija patoloških promjena na cerviksu opisana je u Terminologiji.(6,9)

1.5.2. HPV TESTIRANJE

Hc2 DNA HPV test je hibridizacijska DNA/RNA metoda s amplifikacijom signala, koji je standardiziran i odobren za kliničku praksu. Vrlo je koristan u procjeni graničnih citoloških nalaza te identificira prezistentnu infekciju kod žena nakon 30. godine. Uzorci za HPV testiranje mogu biti prikupljeni s endocerviksa koristeći špatulu ili cervikalnu četkicu, koja se zatim stavlja u transportni medij za HPV test. Isti se uzorak sa sistemima tekuće citologije može koristiti i za HPV testiranje i za citologiju. Kombiniranom primjenom citologije i HPV tipizacije u probiru, identificiraju se žene s lezijom vrata maternice. Kombinacijom se postiže veća osjetljivost (veća kod HPV testa) i veća specifičnost (veća kod citologije) za otkrivanje \geq CIN 2 lezija. HPV test može se koristiti u svrhu primarnog probira s citologijom kao trijažom, primarni probir istovremeno s citologijom ili u trijaži nakon abnormalnog citološkog nalaza. (10,11)

1.5.3. KOLPOSKOPIJA

Kolposkopija je dijagnostički postupak u kojem se koristi uređaj kolposkop za osiguranje povećanog i osvijetljenog pogleda na cerviks, vaginu i vulvu s ciljem vizualiziranja malignog i

premalignog epitela. Maligni i premaligni epitel posjeduje specifične makroskopske karakteristike koji se odnosi na obris, boju i vaskularni crtež koji kolposkopist može identificirati za usmjerenu biopsiju. Indikacije za kolposkopiju uključuju potrebnu daljnju procjenu cervikalnih citoloških abnormalnosti ili abnormalnog rezultata HPV testa, žene koje su in utero bile izložene dietilstilbestrolu, žene s velikim abnormalnostima donjeg genitalnog trakta te kao dodatak u kirurgiji cerviksa, vagine i vulve. Cerviks i vagina se pregledavaju pod jakim svjetlom pod povećanjem 7 – 30 ili 50 puta, a zatim kolposkopom. Vidljiva su pigmentirana područja i jasne, očite lezije. Zatim se na egzocerviks aplicira 3-5%-tna otopina octene kiseline te se cerviks ponovno pregledava. Metaplastične, displastične i stanice zaražene HPV-om poprimit će bijelu boju zbog koagulacije proteina, odnosno pojačane refleksije svjetla. Acidobijela područja se dalje analiziraju radi abnormalnih vaskularnih uzoraka, kao što su punktacije i mozaicizam. Kolposkopski se pregled smatra adekvatnim ukoliko je vidljiva cijela skvamokolumnarna granica. Također, granice svih lezija moraju biti kompletno vizualizirane te biopsije lezija trebaju objasniti abnormalni citološki nalaz. Ukoliko je lezija jasno vidljiva, potrebno je učiniti biopsiju. (12,13)

1.5.4. BIOPSIJA I ENDOCERVIKALNA KIRETAŽA

Biopsija jest invazivna dijagnostička metoda koja se temelji na uzimanju uzorka tkiva vrata maternice da bi se patohistološki dokazala određena lezija, tj. prekanceroza ili karcinom. Izvodi se u tijeku kolposkopije ambulantno, koristeći duge bioptičke instrumente koji dosežu cerviks. Kliještima se izvodi „punch“ biopsija, a ukoliko se sumnja na širenje lezije u dublje slojeve, izvodi se klinasta biopsija. Indikacije za biopsiju su: nesklad citološkog i kolposkopskog nalaza, sumnjivi ili patološki klinički, citološki ili kolposkopski nalaz te nejasan kolposkopski nalaz koji se ne objašnjava citološkim nalazom. Svaki se uzorak bilježi po mjestu uzimanja kao na satu (npr. uzorak je uzet s 10.00) te se stavlja u zasebne

kontejneriće u kojima se nalazi fiksator. Samo „punch“ biopsija uzima jedan uzorak s najsumnjivijeg mjesta na cerviksu. Većina stručnjaka ne preporuča uzimanje bioptata s više od dva mjesta, osim u slučajevima izrazite sumnje na karcinom ili sumnjivih lezija koje su odvojene jedne od druge. Endocervikalna kiretaža omogućuje uzimanje i analiziranje uzoraka iz endocervikalnog kanala. Izvodi se kod pacijentica s dijagnozama ASC-H, HSIL, atipične glandularne stanice, AIS, LSIL koji se makroskopski ne vidi te kod nezadovoljavajućeg kolposkopskog pregleda (npr. ukoliko transformacijska zona nije vidljiva). (12,14)

1.6. PREVENCIJA

Primarna prevencija – Primarni pristup prevenciji cervikalnih intraepitelnih neoplazija je cijepljenje protiv onkogenih tipova HPV-a te prevencija uzroka bolesti. Pošto cjevivo smanjuje rizik od HPV infekcije, preporuča se cijepiti djevojke i žene koje još nisu imale spolne odnose i nisu došle u kontakt s HPV infekcijom, a cijepiti se mogu i dječaci. Cjevivo nije zamjena za postupke u probiru, pa se žene koje su cijepljene protiv onkogenih tipova HPV-a također trebaju kontrolirati kod svog ginekologa primarne zdravstvene zaštite kao i one koje nisu cijepljene. Iako je HPV spolno prenosiva infekcija, kondomi su samo djelomična zaštita. (2)

Sekundarna prevencija – Sekundarna prevencija prvenstveno je namjenjena u prevenciji karcinoma cerviksa. Pravilnim praćenjem i liječenjem žena koje boluju od CIN-a, prevenira se progresija u malignu bolest.(2)

2. SVRHA RADA

Cilj rada je ukratko prikazati epidemiologiju, patogenezu i dijagnostiku CIN-a te prikazati sve mogućnosti liječenja. Nadalje, u ovom radu iznijet će se smjernice i algoritmi HDGO u liječenju cervikalnih intraepitelnih neoplazija i raspraviti o problemima i komplikacijama u liječenju. Isto tako, usporedit će se različite metode liječenja i raspraviti o prednostima i nedostacima pojedinih postupaka liječenja.

3. MOGUĆNOSTI LIJEČENJA

3.1. KONIZACIJA

Cervikalna konizacija (konus biopsija) je postupak ekscizije porcije cerviksa u obliku konusa ili stošca koji okružuje endocervikalni kanal uključujući cijelu transformacijsku zonu.

Ekscizijski tretman može biti izveden pomoću skalpela, lasera ili koristeći elektrokirurške zahvate (LEEP – engl. loop electrosurgical electric procedure, odnosno LLETZ – engl. Large loop excision transformation zone). Ne postoje dokazi koji potvrđuju da je jedna tehnika značajno bolja od druge. Pošto se skvamozne lezije tipično uzdižu iz transformacijske zone, postupak obično omogućuje patologu da u potpunosti pregleda intraepitelne ili površno invazivne lezije. Ekscizija se u određenim situacijama ne izvodi u potpunosti, primjerice u trudnoći, u slučaju velike ili visoke transformacijske zone u endocervikalnom kanalu ili kod širenja lezije na vaginalne fornikse, odnosno duboko unutar cervikalne strome. (15)

Alternativa konizaciji su ablativni postupci, koji se obično koriste u kriokirurgiji ili laserskoj kirurgiji. Međutim, pošto se cervikalno tkivo ovim postupcima uništava, patološki uzorak se ne može dobiti. Ovi su postupci isključivo terapijski i nemaju dijagnostičku vrijednost.

Prikladni su za pacijente kojima su lezije histološki i kolposkopski pregledane, u kojih je invazivni karcinom isključen.(15,16)

3.1.1. OPERATIVNE TEHNIKE

Cilj konusne biopsije jest uklanjanje cijele transformacijske zone. Premala ekscizija može rezultirati neadekvatnim odstranjenjem lezije, dok prevelika ekscizija dovodi do hitnih i odgođenih komplikacija. Veličina i oblik konusa trebaju biti individualno prilagođeni i temeljeni na preciznoj preoperativnoj kolposkopiji i dobroj kirurškoj procjeni. Kolposkopija u operativnoj sali netom prije konusne biopsije nije uvijek praktična, ali može biti korisna u mnogim situacijama. Proširiti kolposkopiju, da bi se adekvatno procjenio gornji dio vagine, vrijedno je truda, posebno u prisutnosti velikih egzocervikalnih lezija u visokim stadijima.(15)

Ukoliko se transformacijska zona i lezije nalaze unutar endocervikalnog kanala, a egzocerviks je naizgled urednog nalaza, konusna biopsija može biti proširena na normalno egzocervikalno tkivo te produžena uzduž endocervikalnog kanala. Za usporedbu, ako su lezija i transformacijska zona isključivo ograničene na egzocerviks i vjerojatno je da endocervikalni kanal nije zahvaćen, tada se konus uzima dovoljno široko da se ukloni transformacijska zona s minimalnom resekcijom endocervikalnog kanala.(15)

3.1.2. KONIZACIJA HLADNIM NOŽEM

Konizacija hladnim nožem izvodi se sa skalpelom te se pacijentica gotovo uvijek nalazi u općoj ili regionalnoj anesteziji. Pacijentica je postavljena u stražnju litotomijsku poziciju. Vaginalni spekulum s utegom odgovarajuće duljine i uzak Deaverov retraktor drže vaginalne zidove razmaknutima s ciljem vizualizacije cerviksa. Prethodno se može izvesti kolposkopija te neki kirurzi koriste Lugolovu (jodnu) otopinu ili 3-5 %-tnu otopinu octene kiseline za određivanje ruba transformacijske zone. Ovi postupci pojednostavljuju odluku kirurgu o

veličini i konfiguraciji konusa. Dublje konuse (2 ili više cm) nužno je napraviti u postmenopauzalnih žena zbog tendencije skvamokolumnarne granice da se pomiče kranijalno u endocervikalni kanal. Ukoliko nema medicinskih kontraindikacija (hipertenzija), u cerviks se može injicirati otopina vazokonstriktora. Upotreba vazokonstriktora smanjuje intraoperativni gubitak krvi i pri tom poboljšava operativnu izloženost, dozvoljavajući operateru da izvodi kontroliranu i preciznu konusnu biopsiju. Skalpelom se učini cirkumferentna incizija lateralnije od vanjske granice transformacijske zone. Počevši posteriorno, skalpel se ureže do željene dubine i smjera (u većini slučajeva blago prema endocervikalnom kanalu). Zvuk uterusa može pomoći pri inciziji kada je potrebno odstraniti znatan dio endocervikalnog kanala. (15)

Stezaljka se koristi da se nježno stegne i manipulira djelomično otpušteno tkivo, a pritom je potrebno izbjegavati mukozne površine. Ukoliko je potrebno, škare se koriste za produbljenje ili završetak incizije. Rezidualni kanal se zatim kiretira. Rutinska dilatacija i endometrijalna kiretaža su nepotrebne, osim u žena koje prelaze u menopauzu, menopauzalnih žena, žene s nalazom abnormalne glandularne citologije i koje već imaju faktore rizika koji ih smještaju u rizičnu skupinu za patologiju endometrija, kao što je abnormalno krvarenje. U pacijentica u kojih su dilatacija i kiretaža indicirane, konizacija se radi prva da bi se očuvala cervikalna arhitektura.(15)

Tretiranje konusnog ležišta još nije sasvim utvrđeno. Može se izvesti tehnika otvorenog konusnog ležišta. Elektrokauterom se dobiva točka hemostaze. Dugačak, uzak komadić oksidirane glukoze se pažljivo namješta na konusno ležište i osigurava vezanjem dva lateralna cervikalna šava do središnje linije preko kirurškog svežnja. Pacijenticu je potrebno upozoriti da će imati zavoj tjedan dana odnosno dva tjedna. Idealno je da se postupak izvodi u vrijeme kad se menstruacije neće pojaviti narednih nekoliko tjedana. Mjerenje vertikalne dubine i

širine konusnog tkiva u operativnoj sali te zapisivanje mjera u bilješkama, vrlo je korisno za kirurga. Mjere uzete kasnije, primjerice u patološkom laboratoriju, mogu biti neprikladne zbog smanjenja tkiva.(15)

3.1.3. LASERSKA KONIZACIJA

Laserska konizacija je zahtjevniji kirurški postupak od konizacije hladnim nožem i zahtjeva vještinu kakvu zahtjevaju i konusna biopsija i laserska kirurgija donjeg genitalnog trakta. Većina laserskih konizacija izvodi se u operativnoj sali u općoj ili regionalnoj anesteziji.

Osoblje koje radi u sali obavezno treba zaštititi oči pri radu s laserom. Isto tako, neophodna je dobra komunikacija između kirurga i asistenta koji rukovodi laserom. Da bi se zaštitila bedra i perinealno područje, s vanjske strane se stavljaju mokri ručnici. Papirnati ručnici se izbjegavaju zbog povećanog rizika od nastanka vatre. Priprema se samo vanjski dio vagine. Spekulumi i držači trebaju biti crni da se izbjegne refleksija laserskog snopa. Cerviks se tretira otopinom vazokonstriktora. Pod kontrolom oka preko kolposkopa, CO2 laserom se označava vanjska granica transformacijske zone praveći serije točkica. Promjer ektocervikalne porcije konusa treba biti veći nego kod konizacije hladnim nožem zbog skvrčenja tkiva. Ukoliko postoji dodatna bolest na egzocerviksu koja je intraepitelna, može se proširiti konus. Alternativno tome, kirurg može učiniti malu konusnu biopsiju uz proširenu ablaciju ektocervikalnog tkiva. Unutarnje i vanjske granice planirane ablacije su označene laserom i podijeljene u kvadrante. Počevši posteriorno, svaki je kvadrant isparen na dubini od 5 do 7 mm koristeći snagu gustoće 500 do 1000 vata/cm². (15)

Na slobodne rubove konusnog tkiva stavlja se kožna hvataljka i držač i/ili lateralni šavovi koriste se simultano za manipulaciju cerviksom i izvođenje trakcije. Laserska incizija se produbljuje i usmjerava u željeni smjer sve dok je tkivo pričvršćeno samo oko

endocervikalnog kanala. Da bi se smanjilo termalno oštećenje endocervikalne granice, ostatak je poželjno odrezati Jorghensonovim škarama, a ne laserom. Zatim se izvodi endocervikalna kiretaža. Za postizanje hemostaze najefektivniji su točkasta kauterizacija ili aplikacija feričnog subsulfata. Ipak, laserski snop veće točkaste veličine (2 mm) i manja gustoća snopa (200 wata/cm²) također može biti efektan u postizanju hemostaze na rezu endocervikalne granice i u konusnom ležištu. Ukoliko je krvarenje opširnije, u konusno ležište se može vezati uvoj oksidirane celuloze.(15)

3.1.4. LEEP (LLETZ)

LEEP (engl. loop electrosurgical excision procedure), nazvan i LLETZ (engl. large loop excision of the transformation zone) koristi vrlo tanku žicu u obliku petlje i moderne elektokirurške generatore koji omogućuju precizno i selektivno strujanje. Petlje su dostupne u širokom rasponu veličina, omogućujući individualizaciju i izbjegavanje prevelikih ekscizija. Izolirane su duž osi i razdjelnika da bi prevenirali ozljedu pacijentice i toplinsko oštećenje endocervikalne porcije konusa. Također, spekulum koji se koristi mora biti izoliran ili plastičan. Cerviks se procjenjuje pomoću kolposkopa. Prikladna veličina petlje bira se na temelju veličine promjera lezije.(15)

Analgezija je tipično rukovođena kao otopina lokalnog anestetika i vazokonstriktora (5-10 mL 1 %-tnog lidokaina s 1:100 000 epinefrina), injicirana submukozno u površinu cerviksa na pozicije 3, 6, 9 i 12 sati. Korištenje lokalnog anestetika s vazokonstriktorom je učinkovitije u reduciranju boli nego sam lokalni anestetik, bazirano na meta-analizama koje uključuju dvije randomizirane studije. Uostalom, korištenje vazokonstriktora smanjuje gubitak krvi.

Površinski anestetski sprej se koristi da bi se spriječila bol prilikom injiciranja. Uređaj istovremeno reže i koagulira. Petlja pažljivo i simultano prolazi oko i ispod transformacijske zone te je istovremeno ekscidira. Petlja treba kliziti kroz cervikalno tkivo od jedne strane na

drugu, omogućujući rezajućoj vodilici da odvaja tkivo. Ako kirurg prebrzo povuče petlju kroz cerviks, petlja se povuče, savije ili adherira za tkivo, što rezultira plićom ekscizijom nego što se namjeravalo. Ako se petlja kreće presporo, zasigurno će se javiti dodatno termalno oštećenje tkiva. Povremeno je potrebno dodatno proći tkivom da bi se osiguralo kompletno odstranjenje endocervikalne lezije.(15)

Ako preoperativna procjena pokaže da se lezija širi u endocervikalni kanal izvan dohvata petlje (5 mm), dodatno tkivo se može ekscizirati s tog područja pravokutnom petljom manjeg promjera. Prije postupka potrebno je dodatno lokalno anestetizirati zahvaćeno područje. Nakon zahvata može se učiniti dodatna kolposkopska pretraga da bi se utvrdila adekvatnost ekscizije. Endocervikalna kiretaža se izvodi dopunjujući eksciziju petljom, a hemostaza se postiže s kuglastom elektrodom ili regularnim kauterom. Savjetuje se primjena feričnog subsulfata na konusno ležište.(15)

3.1.5. POSTOPERATIVNE UPUTE

Pacijenta je potrebno informirati o izbjegavanju spolnih odnosa i uputiti da ne smije ništa stavljati u vaginu (npr. tampon) narednih dva do četiri tjedna. U šestom tjednu pacijentica dolazi na pregled, da bi se sa sigurnošću moglo utvrditi da cerviks cijeli te da je endocervikalni kanal otvoren. Procjena nalaza cervikalne citologije i kolposkopije se izvodi 3 do 4 mjeseca postoperativno. Uzorci se ne trebaju uzimati prije 3. mjeseca nakon operacije zbog stalne kontaminacije tkiva debrisom, metaplastičnim stanicama i leukocitima te se kao takvo ne može interpretirati.(15)

3.1.6. KOMPARACIJA METODA

Tri konizacijske metode (hladni nož, laser, LEEP) rezultiraju sličnim ishodima. Sistematske recenzije randomiziranih studija konizacija cervikalnih intraepitelnih neoplazija (CIN) ne

nalaze značajnu razliku u opsegu krvarenja ili rekurentnih CIN-ova između ovih tri metoda. Termalno oštećenje je veće laserskom konizacijom u usporedbi s LEEP konizacijom. Svaka konizacijska metoda ima proceduralne prednosti i nedostatke. Upoznatost ginekološkog kirurga sa svim ovim postupcima omogućuje korištenje metode koja najbolje odgovara individualnoj situaciji. Na primjer, laser omogućuje veliku fleksibilnost u baratanju ekstocervikalnom komponentom oboljenja zbog njegove sposobnosti da kombinira vaporizacijsku i konizacijsku tehniku, dok se LEEP lako izvodi kao rutinski postupak. Uostalom, hladni nož i laserska konizacija obično odstranjuju veći volumen tkiva nego LEEP. Konus tretiran hladnim nožem nema termalno oštećenog tkiva na rubovima.(15,16)

3.1.7. KOMPLIKACIJE

Intraoperativno krvarenje – Tijekom konusne biopsije, velike intraoperativne komplikacije su rijetke. Krvarenje je rijetko teško i konzervativne metode hemostaze (šavovi, kauter, pasta željezovog sulfata) su dostatne za kontrolu hemoragije. Kirurg može pribjeći šavovima tipa cerclage, embolizaciji ili ligaciji unutarnje ilijačne arterije ili histerektomiji ukoliko perzistira teško krvarenje.(15)

Perforacija uterusa – Perforacija nije česta, ali je vjerojatnija kad je uterus u izraženoj antefleksiji ili atrofiran (žene u postmenopauzi). Lateralna perforacija može rezultirati laceracijom arterije uterine i hematomom širokog ligamenta. Zabilježeni su i laceracija mokraćnog mjehura i rektuma. Da bi se riješili ovi problemi potrebna je laparoskopija, pa čak i laparotomija. Vjerojatnost ovih komplikacija ne varira značajno među konizacijskim metodama.(15)

Postoperativno krvarenje – Krvarenje kratko nakon operacije može biti uzrokovano neadekvatnom intraoperativnom hemostazom ili nakon što vazokonstriktorna otopina prestane

djelovati. Odgođeno krvarenje može nastupiti dva do tri tjedna nakon operacije i povezano je s otapanjem šavova ili erozijom krvnih žila tijekom procesa cijeljenja. Incidencija postoperativnog krvarenja nakon konizacije hladnim nožem jest 5 do 15%. Ovaj raspon može biti neznatno smanjen korištenjem lasera (2-10%) ili LEEP (0-8%). (15)

Infekcija – Incidencija infekcija nakon konizacije hladnim nožem je 0,2 – 6,8%. Infekcija se može manifestirati na mnogo načina, uključujući lokalnu upalu cerviksa, endometritis, parametritis, salpingitis ili pelvični apsces. Vrijednost profilakse antibioticima prije konusne biopsije nije poznata. Trebaju se koristiti u odabраних visokorizičnih pacijentica (prethodno gonoreja, zdjelična upalna bolest). Infekcija nakon LEEP-a ili laserske konizacije javlja se u neznatno manjem postotku (0 – 2%).(15)

Kasne komplikacije – Kasne komplikacije konizacije uključuju cervikalnu insuficijenciju i cervikalnu stenozu. Incidencija cervikalne stenozе nakon konizacije široko varira (0 – 27%). Varijacije su moguće zbog rađених malih studija i zbog nedostatka standardne definicije cervikalne stenozе. U većim istraživanjima učestalost cervikalne stenozе za svaki ekscizijski postupak bila je: hladni nož (8%; n=100), LEEP (4,3 – 7,7%; n=274 i 277) i laser (7,1%; n=1218). Najdosljedniji prijavljeni rizični faktori za cervikalnu stenozu u žena koje su podvrgnute ekscizijskim tretmanima su veličina odstranjenog tkiva (dubina incizije $\geq 1-2$ cm – povezanost s cervikalnom stenozom) i postmenopauzalni status.(15)

3.2. ABLATIVNA TERAPIJA

Liječenje CIN-a može biti ekscizijsko (konizacija) ili ablativno. Ablativna kirurgija služi isključivo u svrhu liječenja, dok ekscizijska terapija osigurava dijagnostičke informacije, kao i terapijsku dobrobit. U ovom dijelu bit će raspravljano o ablativnim terapijama cerviksa, odabir između ekscizije i ablacije te između ablativnih metoda. (16)

3.2.1. KANDIDATI ZA ABLATIVNU TERAPIJU

Kandidatkinje za ablativnu terapiju su žene koje nemaju invazivnu bolest i nemaju značajnu endocervikalnu bolest. Da bi se ispunili navedeni kriteriji, pacijentica treba imati sljedeće:

- zadovoljavajuću kolposkopiju (vizualizacija cijelog cervikalnog skvamokolumnarnog spoja)
- nalaz biopsije koji potvrđuje prisutnost CIN-a; abnormalni citološki nalaz sam za sebe nije dovoljan
- nalaz endocervikalne kiretaže – negradiran ili CIN 2,3
- citološki i histološki nalaz koji se međusobno podudaraju (npr. CIN 1 histološki nalaz koji je vjerojatno povezan s lezijom niskog stupnja: atipične skvamozne stanice nepoznatog značaja, atipične skvamozne stanice ne mogu isključiti skvamoznu intraepitelnu leziju visokog stupnja ili skvamoznu intraepitelnu leziju niskog stupnja). (16)

Iako ne postoje podaci koji obuhvaćaju ove populacije, ablativna terapija se treba izbjegavati u trudnica zbog potencijalog rizika od opstetričkih komplikacija i u onih koje u povijesti bolesti imaju prethodni ablativni ili ekscizijski cervikalni postupak ili one koje nisu suglasne s kontrolama zbog sumnje na propuštenu dijagnozu karcinoma cerviksa. Ekscizijski postupak treba se izvoditi u pacijentica koje nisu prikladni kandidati za ablativnu terapiju. Ekscizijska biopsija preporučena ženama s citološkim nalazima potencijalno povezanim sa lezijama visokog stupnja (skvamozna intraepitelna lezija visokog stupnja – H-SIL, atipične glandularne stanice).(16)

3.2.2. OPĆI PROCEDURALNI POSTUPCI

Krioterapija i hladna koagulacija su ambulantni zahvati. CO2 laserska ablacija i elektrokoagulacija se također mogu obavljati ambulantno, međutim, pošto su ovi zahvati bolniji za pacijentice, najčešće je potrebno izvođenje opće anestezije u operacijskoj sali. Rutinska preoperativna laboratorijska testiranja, kulture i antibiotska profilaksa nisu potrebni. Da bi se smanjili grčevi povezani s postupkom, pacijentici se daju nesteroidni antiinflamatorni lijekovi (NSAID), najčešće ibuprofen 600 mg. Lokalni anestetik može se injicirati u cervikalnu stromu ili kao paracervikalni blok (preferira se injiciranje u stromu). U svim tehnikama, cerviks se oboji Lugolovom otopinom (otopina elementarnog joda i kalijevog jodida u vodi), s ciljem ograničenja lezije koja će se ablatirati. Većina pacijentica navodi manje grčeve, slične menstrualnima, tijekom i nakon zahvata. Moguće je javljanje vazomotornih simptoma koji su češći tijekom krioterapije nego laserske ablacije.(16)

3.2.3. ABLATIVNE TEHNIKE

Krioterapija i laserska ablacija su najkorištenije metode cervikalne ablacije. CIN se može proširiti u žlijezdane kripte, stoga dubina cervikalne ablacije za sve tehnike mora biti najmanje 4,8 mm. Na taj je način adekvatno tretirano više od 99% lezija.(16)

3.2.3.1. KRIOTERAPIJA

Krioterapija koristi rashladni plin (ugljkov dioksid ili nitritni oksid) koji hladi egzocerviks s metalnim instrumentom, tzv. kriosonda (engl. cryoprobe). Egzocerviks mora biti hlađen na -20°C da bi uzrokovao kristalizaciju unutarstanične tekućine i uništio leziju. To se postiže formiranjem ledene kuglice u cervikalnom tkivu koja se formira najmanje 5 mm od vrha sonde.(16)

Kriosonde su ravne ili u obliku stošca i u različitim varijacijama u veličini promjera (19 do 25 mm). Nije sasvim jasno ukoliko oblik sonda utječe na efikasnost liječenja. Odabir adekvatne kiroprobe je kontroverzan. U jednom istraživanju (n=64) krioterapija je izvedena u žena prije histerektomije. Postoperativna histologija pokazala je da se adekvatno uništenje tkiva značajnije postiže upotrebom veće sonde stožastog oblika (promjer 25 mm) nego manje ravne sonde (19 mm promjer) – 80 naspram 58%. Rezultati za druge sonde (mala sonda stožastog oblika i velika ravna) nisu značajnije odstupale od drugih (67 i 72%). Iako, u randomiziranoj studiji (n=117) žene s CIN-om su se podvrgle terapiji ili sa sondom konusnog oblika ili s ravnom sondom (veličina sonde je bila odabrana prema veličini cerviksa); učestalost bolesti nađenih u kolposkopiji nakon postupka bili su vrlo slični (77 i 76%).(16)

Vrsta rashladnog plina također može imati utjecaj na izlječenje. Kristalizacija tkiva inducirana dušikovim oksidom penetrira dublje u cervikalnu stromu od ugljikovog dioksida. Odabire se adekvatna sonda i aplicira se u vodi topivi lubrikant na vrh sonde da bi se omogućio prijenos toplinske energije između sonde i cervikalnog tkiva. Potreban je oprez, ukoliko je kriosonda u doticaju sa spekulomom, vaginalno tkivo koje je u kontaktu sa spekulomom također će biti ablatirano. Poželjno je koristiti odvojen spekulom, ali nije neophodno. Aktivira se krioterapijski uređaj i, kada je postignuta optimalna temperatura za rad (-65°C do -85°C), tri minute se upravlja smrzavanjem, a zatim se uređaj ugasi da se cerviks odledi. Sonda tada padne slobodno s cerviksa te se bijelo „zaleđeno“ područje jasno vidi. Ukoliko se sonda ručno odmakne, a ne pusti da slobodno padne s cerviksa, uzrokuje se bol i krvarenje. Pušta se da se cerviks do kraja odledi i postane prirodno ružičast.(16)

Izvodi se drugo zamrzavanje i ponovno pusti cerviks da se odmrzne. U velikoj meta-analizi randomiziranih ispitivanja, ustanovilo se da su dva ciklusa smrzavanja i odleđivanja efikasnija

nego jedan ciklus (učestalost rezidualne bolesti tijekom 27 mjeseci praćenja bila je 6 prema 16%).(16)

3.2.3.2. CO₂ LASER

Laserska kirurgija treba biti izvođena od strane specijalista u specijaliziranoj ustanovi. Laser se usmjerava na cervikalnu leziju pod vodstvom kolposkopa. Voda u tkivu apsorbira lasersku energiju, koja uništava tkivo isparavanjem. Da bi se postigla učinkovitost postupka, lezija je ablatirana na dubini od 5 mm na ektocerviksu i 8-9 mm oko endocerviksa.(16)

Osooblje u operacijskoj sali obavezno treba nositi zaštitne naočale tijekom operativnog postupka. U svrhu izbjegavanja slučajnog oštećenja okolnih područja od reflektiranog ili nepravilno usmjerenog laserskog snopa, preporučljivo je koristiti zatamnjeni ili zamućeni spekulum te obgrnuti pacijentov perineum i bedra mokrim ručnicima. Papirnati ručnici se moraju izbjegavati zato što su zapaljivi.(16)

Tehnika varira među kirurzima i nema podataka koje uspoređuju različite metode. Neki stručnjaci zagovaraju korištenje lasera u untraimpulsnom načinu (engl. ultraimpulse mode) da bi se smanjilo toplinsko oštećenje okolne cervikalne strome. Isto tako, neki stručnjaci savjetuju lasera na ektocerviksu nefokusiranim snopom da se osigura granica od nekoliko milimetara oko prethodno ablatiranog područja (tzv. „brush“ laseriranje).(16)

3.2.3.3. HLADNA KOAGULACIJA

Usprkos nazivu „hladna“ koagulacija, ova metoda koristi zagrijavanje za ablaciju cervikalne strome. Termin „hladna“ koagulacija koristi se da bi se usporedila s metodom elektrokoagulacijske dijatermijske ablacije – hladna koagulacija koristi niže temperature. Slično krioterapiji, sonda se koristi za provodnju topline do cerviksa. Temperatura sonde

kreće se od 50°C do 120°C. Dubina penetracije u cervikalnu stromu ovisi o temperaturi sonde i trajanju aplikacije sonde. Ova se metoda ne upotrebljava često i standardna tehnika još uvijek nije utvrđena. (16)

3.2.3.4. DIJATERMIJA

Termin dijatermija znači „električno inducirana toplina“. Ova tehnika koristi iglu pričvršćenu za elektrokirurški generator (kauter) koja uništava cervikalno tkivo. Dijatermija je primarno postupak koji zahtjeva opću anesteziju, ali se može i organizirati kao ambulantno liječenje. Dijatermijska igla prolazi unutar i van cerviksa više puta da bi ablatirala transformacijsku zonu; za odstranjenje uklonjenog tkiva može poslužiti špatula. Opisivane su postavke uređaja na 30 do 35 vati, međutim, nema konsenzusa o aktualnostima. Spekulum ne bi smio biti u kontaktu s dijatermijskom iglom.(16)

3.2.3.5. NEPOVOLJNI UČINCI I KOMPLIKACIJE

Prije svega, komplikacije nakon ablativne terapije su niske, oko 1-2%. Kod žena je vjerojatnija pojava iscjetka nakon krioterapije nego nakon laserske terapije, dok je rizik od krvarenja veći nakon laserske ablacije. U pacijentica koje su podvrgnute krioterapiji, vodenasti vaginalni iscjedak se općenito nastavlja nekoliko tjedana nakon terapije. Kad pacijentima iscjedak postane neugodan, uklanja se nekrotično tkivo iz cerviksa pomoću prstenastog forcepsa.(16)

Pacijentice s postoperativnim krvarenjem pregledavaju se u spekulima. Krvarenje je obično minimalno te se rješava konzervativnim metodama u ambulanti. Rijetko se susreće krvarenje koje zahtjeva šivanje ili zamatanje. Pelvična infekcija nakon ablacije nije česta, no vjerojatnost od oboljevanja može biti povećana u pacijentica s drugim rizičnim faktorima za

upalnu bolest zdjelice (engl. pelvic inflammatory disease – PID). Primjerice, u skupini od 67 adolescentica podvrgnutih krioterapiji, 9% je razvilo PID.(16)

Moguće kasne komplikacije su cervikalna stenoza ili opstetričke komplikacije. Stenoza cerviksa rijetka je nakon krioterapije ili laserske ablacije; iako, postoji nekoliko podataka koji se odnose na ovu temu. U najvećem nizu krioterapija i laserskih ablacija, rizik od stenoze bio je 1% ili manji. Premda u randomiziranom istraživanju nije nađena značajna razlika u incidenciji cervikalne stenoze između dviju metoda, nije bilo dovoljno statističkih podataka da bi se detektirala razlika u ovoj rijetkoj komplikaciji. Rizik od opstetričkih komplikacija (prije svega prijevremeni porod) niži je u žena koje su tretirane ablacijom nego ekscizijskim metodama.(16)

4. SMJERNICE STRUČNIH MEDICINSKIH DRUŠTAVA

“ Smjernice su sistematski izrađene preporuke za liječnike, koje osiguravaju pomoć u donošenju odluka u specifičnim situacijama. Počivaju na aktualnim znanstvenim spoznajama i kliničkim postupcima čija je vrijednost dokazana u svakodnevnoj praksi, a njihov cilj je postići veću sigurnost u odabiru i provođenju medicinskih postupaka uzimajući u obzir ekonomske aspekte. "Smjernice" nemaju pravno-obvezujući karakter za liječnike i ne mogu se koristiti kao dokazni materijal u sudsko-medicinskim vještačenjima.,, (17)

Procedura izrade stručnih smjernica odvija se u tri stupnja, s obzirom na njihovu važnost i hitnoću. Prvi stupanj izrade smjernica (S1) jest neformalni konsenzus skupine stručnjaka iz znanstvenog područja koji su reprezentativno odabrani. Eksperti koji sudjeluju u izradi smjernica jesu liječnici i znanstvenici iz područja znanosti na koje se dotične smjernice odnose. Upravni odbor stručnog društva je tijelo koje objavljuje ove smjernice koje zapravo

predstavljaju preporuke. Za ovaj tip smjernica važno je da se izrađuju jedino u hitnim situacijama te za teme koje su prioritarnog karaktera. (17)

Na osnovi preporuka iz znanstvene literature; temeljem formalne ocjene (evidence level) nastaje drugi stupanj izrade smjernica (S2). Ove smjernice mogu nastati i temeljem postupka formalnog konsenzusa.(17)

Treći stupanj smjernica (S3) predstavlja oblik smjernica koji je najkvalitetniji od svih te označava sistematsku izradu smjernica. Pored medicine temeljene na dokazima (engl. evidence based medicine) izrada smjernica uključuje i sljedeće procese: konsenzus, logika, analiza ishoda i rezultata. Smjernice iz ove skupine moraju se u preporukama izričito oslanjati na medicinskim utemeljenim dokazima. Terapijske smjernice za cervikalne intraepitelne lezije HDGO jesu S3 smjernice, odnosno treći i najkvalitetniji oblik smjernica.(17)

5. MEDICINSKI UTEMELJENI DOKAZI

Na stranicama HDGO sistematično su prikazani rezultati brojnih istraživanja na temu liječenja cervikalnih intraepitelnih neoplazija i adenokarcinoma in situ. „Stručne smjernice se temelje na medicinskim dokazima - aktualnim znanstvenim spoznajama i kliničkim postupcima čija je vrijednost dokazana u svakodnevnoj praksi, a ocijenjeni su stupnjem evidencije, kvalitetom medicinski utemeljenih dokaza i vrstom preporuke.“ Nadalje, u tablicama su detaljnije objašnjeni navedeni pojmovi u svhu boljeg razumijevanja teksta. U daljnjem tekstu gdje se iznose medicinski utemeljeni dokazi u svakoj je rečenici jasno istaknuta vrsta preporuke određenog načina liječenja u određenoj situaciji („preporučuje se“, „najbolja opcija je“, „prihvatljivo je“, „nije prihvatljivo“). Isto tako, na kraju svake tvrdnje u zagradi su navedeni i stupanj evidencije (A, B, C, D, E) te kvaliteta medicinski utemeljenih dokaza (I, II, III). (17,18)





Tablica 1. Stupanj evidencije

A	Dobri medicinski utemeljeni dokazi za učinkovitost i kliničku dobrobit određene procedure, preporuka za upotrebu.
B	Umjerena evidencija za učinkovitost, ali i ograničenu kliničku dobrobit određene procedure, preporuka za upotrebu.
C	Medicinski utemeljeni dokazi nedostaju ili su insuficijentni da bi podržali upotrebu ili izbjegavanje određenog postupka, preporuka se može dati na temelju drugih razloga.
D	Umjerena evidencija za neučinkovitost ili neželjene učinke određene procedure koji podržavaju preporuku za izbjegavanje određene procedure.
E	Dobri medicinski utemeljeni dokazi za neučinkovitost ili neželjene učinke određene procedure koji podržavaju preporuku za izbjegavanje određene procedure.

Tablica 2. Kvalitet medicinski utemeljenih dokaza / evidencije

I	Medicinski utemeljeni dokazi zasnovani na rezultatima najmanje jedne randomizirane, kontrolirane studije
II	Medicinski utemeljeni dokazi zasnovani na rezultatima najmanje jedne kliničke kohortne ili „case-control“ analitičke studije, po mogućnosti multicentričkog karaktera, na multiplim studijama pradenja ili dramatičnim rezultatima nekontroliranih pokusa.
III	Medicinski utemeljeni dokazi zasnovani na kliničkom iskustvu, deskriptivnim studijama, prikazima ili mišljenju skupine eksperata.

Tablica 3. Vrsta preporuke

	Preporučuje se	Dobri medicinski utemeljeni dokazi za preporuku, ako je moguda samo jedna opcija.
	Najbolja opcija je	Najbolja opcija ili jedna od najboljih opcija, ako postoji više mogućnosti.
	Prihvatljivo je	Jedna od više opcija, kada postoje ili dokazi da je druga opcija bolja ili nema dokaza koji bi dali prednost bilo kojoj pojedinačnoj mogućnosti.
	Nije prihvatljivo	Dobri medicinski utemeljeni dokazi protiv preporuke.

5.1. CIN 1

Preporuka je da se uradi HPV-HR (DNA) testiranje za 12 mj. u žena s histološkom dijagnozom CIN 1 (prethodno dokazan citološki nalaz ASC-H, ASC-US ili LSIL). Alternativa HPV-HR testiranju je kontrola za 6-12 mjeseci (B II). Kolposkopija se preporučuje ukoliko u ponovnom PAPA testu ima citoloških abnormalnosti \geq ASC-US ili u slučaju da je HPV-HR (DNA) testiranje pozitivno (A II). Rutinski citološki probir preporuča se ako su 2 uzastopna PAPA testa “negativna na intraepitelnu leziju ili malignitet, ili ukoliko je negativan HPV test (A II). Ukoliko najmanje 2 godine postoji CIN 1, liječenje ili daljnji konzervativni nadzor su prihvatljivi izbor (C II). Dijagnostički ekscizijski postupak i destruktivno liječenje su prihvatljive opcije ako je liječenje opcija koja je odabrana, a kolposkopija ima zadovoljavajući rezultat (A I). Ako je pacijentica bila liječena, u kiretmanu endocerviksa jest CIN ili ukoliko kolposkopski rezultat nije zadovoljavajući preporučuje se dijagnostički ekscizijski postupak (A III). Preporuka je odabrati liječenje prema vlastitoj kliničkoj procjeni koja je vođena iskustvom, kliničkim vrijednostima za pojedinog bolesnika i raspoloživim resursima (A I). Ukoliko rezultat kolposkopije ne zadovoljava, destruktivni postupci nisu prihvatljivi u liječenju kod pacijentica s CIN 1 (E I). U području cerviksa te vaginalno nije prihvatljivo upotrebljavati proizvode koji su bazirani na podofilinu i sam podofilin (E II). U liječenju CIN 1, kao primarna i načelna opcija, histerektomija se ne smatra prihvatljivom (E II). Prihvatljive opcije liječenja kod žena kojima su prije CIN 1 dijagnosticirane citološke abnormalnosti HSIL ili AGC-NOS jest dijagnostički ekscizijski postupak. Alternativa dijagnostičko ekscizijskom postupku jest kliničko opserviranje s kontrolama za 6 i 12 mj. i učinjenim citološko kolposkopskim nalazima pod uvjetom da je endocervikalni kiretman negativan i zadovoljavajući kolposkopski rezultat (B III). U ovoj situaciji, prihvatljiva opcija je i provjera citološkog, kolposkopskog i histološkog nalaza te se tada liječenje prilagođava

smjernicama za interpretaciju koja je revidirana (B II). Ukoliko se odabere opcija kliničke općervacije s citološko – kolposkopskom kontrolom, u žena u kojih se na kontroli (6, 12 mjeseci) ponove citološke abnormalnosti tipa AGC-NOS ili HSIL, preporuča se dijagnostička ekscizijska procedura (C III). Nakon 1 godine kliničkog promatranja i 2 PAPA testa uzastopno “negativna na intraepitelnu leziju ili malignitet,, , preporuka je vratiti pacijenticu u rutinski citološki probir (C II). Kod žena s CIN 1 histološkom dijagnozom, preporučuje se dijagnostičko ekscizijska terapija, i to ukoliko je CIN 1 prethodio nalaz HSIL ili AGC-NOS (PAPA test) kod kojih kolposkopski rezultat nije bio zadovoljavajući, osim u posebnih populacija (npr. trudnice) (B II). U adolescentica s dijagnozom CIN 1 preporuka je konzervativno nadzirati i uraditi citološku kontrolu za 12 mj. (A II). Adolescenticu je preporučeno uputiti na kolposkopiju, samo ako se u PAPA testu za godinu dana nađu citološke abnormalnosti \geq HSIL (A II). Ukoliko na kontrolnom PAPA testu za 2 godine postoje abnormalnosti u citološkom nalazu \geq ASC-US, preporuka je pacijentici napraviti kolposkopiju (A II). Kod adolescentica u kojih su prisutne histološke i citološke abnormalnosti nije prihvatljivo upotrebljavati HPV-HR (DNA) testiranje u svrhu nadzora (E II). Trudnice koje imaju histološku dijagnozu CIN 1 preporučuje se konzervativno nadziranje i praćenje bez ikakve terapije (B II). Trudnice s histološkom dijagnozom CIN 1 nije prihvatljivo liječiti (E II).(18)

5.2. CIN 2/3

Dijagnostički ekscizijski postupak i uništenje transformacijske zone su najprihvatljivije opcije u liječenju žena s CIN 2/3 kod kojih je kolposkopski rezultat zadovoljavajući, osim u posebnim okolnostima (A I). U žena s ponavljanim histološkim nalazom CIN 2/3 preporučeno je uraditi dijagnostički ekscizijski postupak (A II). Uništavanje transformacijske zone nije prihvatljiv postupak kod žena s CIN 2/3 kod kojih nemamo zadovoljavajući nalaz

kolposkopije (A II). Kod žena s rezultatima sekvencijske citologije ili kolposkopije CIN 2/3 klinička opservacija nije prihvatljiva u terapijskom postupku, osim u posebnim okolnostima. (E II). U liječenju CIN 2/3 histerektomija nije prihvatljiva kao primarni terapijski postupak (E II). HPV-HR (DNA) testiranje (6, 12 mj.) prihvatljiva je opcija u nadzoru žena koje su prvotno liječene od CIN 2/3 (B II). Isto tako, u nadzoru žena koje su liječene od CIN 2/3 prihvatljivi postupci su citologija te citološko – kolposkopski pregled za šest mj. (B II). Kod žena koje su pozitivne na HPV-HR testiranju i žena kod koji se jave citološke abnormalnosti \geq ASC-US na kontrolnom PAPA testu, preporuka je napraviti kolposkopski pregled s endocervikalnom kiretažom (B II). Rutinski citološki probir jednom na godinu preporuča se tokom najmanje narednih 20 godina ukoliko su 2 uzastopna PAPA testa “negativna na intraepitelnu leziju ili malignitet,, ili ako je nalaz HPV-HR (DNA) testiranja negativan (A I). Histerektomija nije prihvatljiv postupak u terapiji, ukoliko se temelji samo na HPV-HR (DNA) pozitivnom rezultatu testa (E II). Ukoliko su promjene CIN 2/3 na histološkom preparatu postojeće na rubovima ili u kiretmanu endocerviksa odmah nakon ekscizije, citološki postupak ponovne procjene uz kiretažu endocerviksa 4 do 6 mjeseci nakon postupka ekscizije jest najbolja opcija u daljnjem postupku (C III). Kod istih žena prihvatljiva je opcija i ponovni postupak dijagnostičke ekscizije (re-ekscizija) (C III). U ovom slučaju, ukoliko se ne može učiniti re-ekscizija, histerektomija je prihvatljiva opcija (B II). Kod perzistentnog ili ponavljajućeg CIN 2/3 prihvatljive opcije su ponovni postupak dijagnostičke ekscizije ili histerektomija (B II). Uz kombinirane citološko – kolposkopske preglede svakih 6 mj. tokom 24 mjeseci vrši se klinička opservacija koja je prihvatljiva opcija za adolescentice i žene s CIN 2/3 (nespecificirano), uz uvjet da je nalaz kolposkopije zadovoljavajući (B III). Ukoliko je histološka dijagnoza specifično CIN 2, najbolja je opcija kliničko promatranje, ali liječenje jest prihvatljiva opcija (B III). Liječenje je preporučeno, ako je dijagnoza specificirana CIN 3 ili ako nemamo zadovoljavajući kolposkopski nalaz (B III). Ponovna dijagnostička biopsija

preporuča se u slučaju pogoršavanja slike kolposkopske lezije ili u slučaju perzistiranja citoloških abnormalnosti tipa HSIL ili kolposkopske lezije visokog stupnja dulje od 1 godine (B III). U rutinski citološki probir vraćaju se mlade žene i adolescentice s normalnom kolposkopijom nakon 2 uzastopna PAPA testa koji su “negativni na intraepitelnu leziju ili malignitet,, (B II). U slučaju da se ponovnom biopsijom utvrdi CIN 3 ili da CIN 2/3 perzistira 24 mjeseci, preporučuje se liječenje (B II). Kod trudnica s CIN 2/3 koje nisu u uznapredovalo trudnoći i nemaju invazivnu bolest prihvatljive su citološko kolposkopske kontrole u intervalima rjeđim od 12 tjedana (B II). U slučaju pogoršanja nalaza kolposkopije i citološkog nalaza koji pokazuje invaziju, preporuka je kod trudnica uraditi ponovnu biopsiju (B II). Najranije 6 tjedana nakon poroda ponovna procjena rezultata je prihvatljiva opcija (B II). Ukoliko se kod trudnica sumnja na invaziju, preporuka je uraditi dijagnostičku ekscizijsku proceduru (B II). Ako se ne utvrdi invazivni karcinom, u trudnoći terapijski postupak nije prihvatljiv (E II). Citološko kolposkopski pregled s reevaluacijom nije preporučen ranije od 6 tj. postpartalno (C III).(18)

5.3. AIS

Za žene s dijagnozom AIS koje neće više rađati, histerektomija je najbolja opcija u liječenju (C III). Ukoliko se želi očuvati ženin fertilitet, prihvatljiva opcija nakon konizacijskog postupka jest konzervativna terapija (A II). U slučaju da je konzervativna terapija planirana nakon konizacijskog postupka, a konusni su rubovi bili zahvaćeni lezijom ili je kiretman endocerviksa pokazao CIN ili AIS u vremenu ekscidiranja, najbolje je uraditi reeksciziju jer povećava vjerojatnost kompletnog uklanjanja lezije (C III). U slučaju konzervativnog pristupanja nakon konizacije, prihvatljivo je uraditi ponovnu procjenu nakon 6 mj. koja obuhvaća: citološko kolposkopski pregled te HPV-HR (DNA) testiranje s endocervikalnom kiretažom (C III). U žena kod kojih nije napravljena histerektomija, a imaju histološku

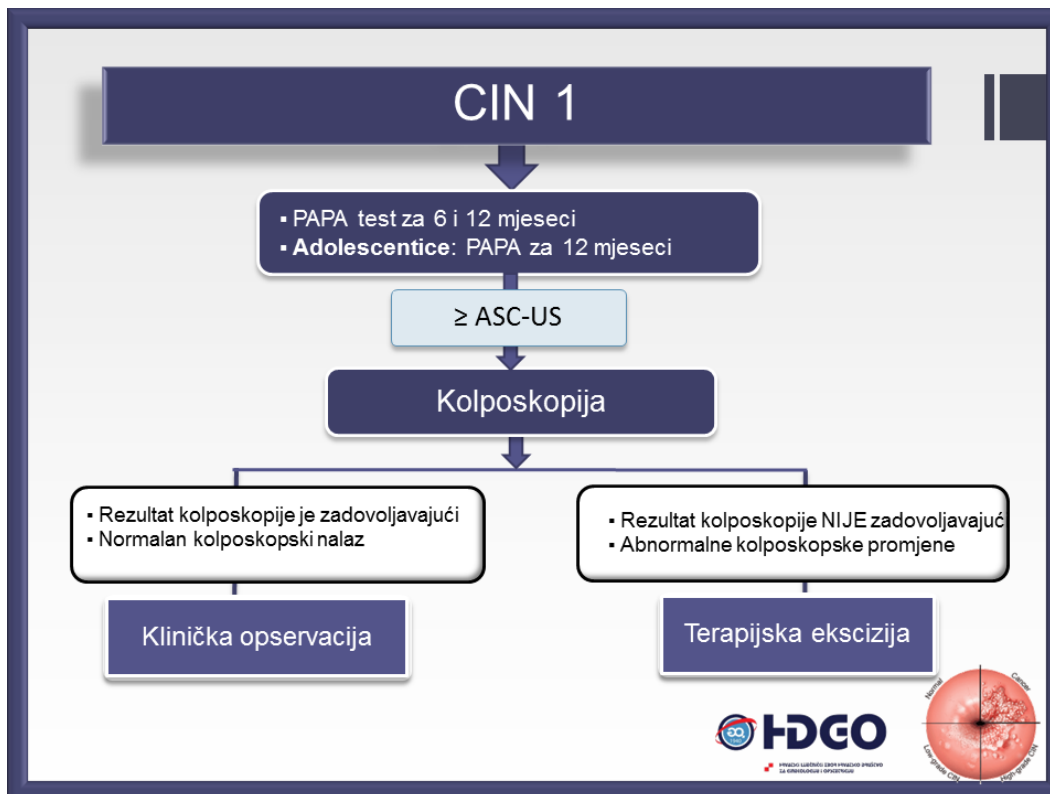
dijagnozu AIS, preporučeno je dugotrajno nadziranje i praćenje multimodalnim pristupom (C III).(18)

6. ALGORITMI

Algoritmi su sistematizirani prikazi terapijskog postupka u liječenju određenog stanja, konkretno u ovom slučaju cervikalnih intraepitelnih neoplazija. Terapijski postupnik za CIN bazira se na medicinski utemeljenim dokazima, kliničkim postupcima čija je terapijska vrijednost dokazana u praksi te aktualnim znanstvenim spoznajama u svijetu. Klinički su postupci ocijenjeni kvalitetom dokaza, vrstom preporuka i stupnjem evidencije. Oni se kvalificiraju kao treći stupanj smjernica te postupnika S3. Te su smjernice, kao što je ranije navedeno, utemeljene na medicini temeljenoj na dokazima. Nakon analize rezultata i reevaluacije istih na formalnom konsenzusu utemeljene su EBM smjernice. (17,18)

6.1. ALGORITAM ZA CIN 1

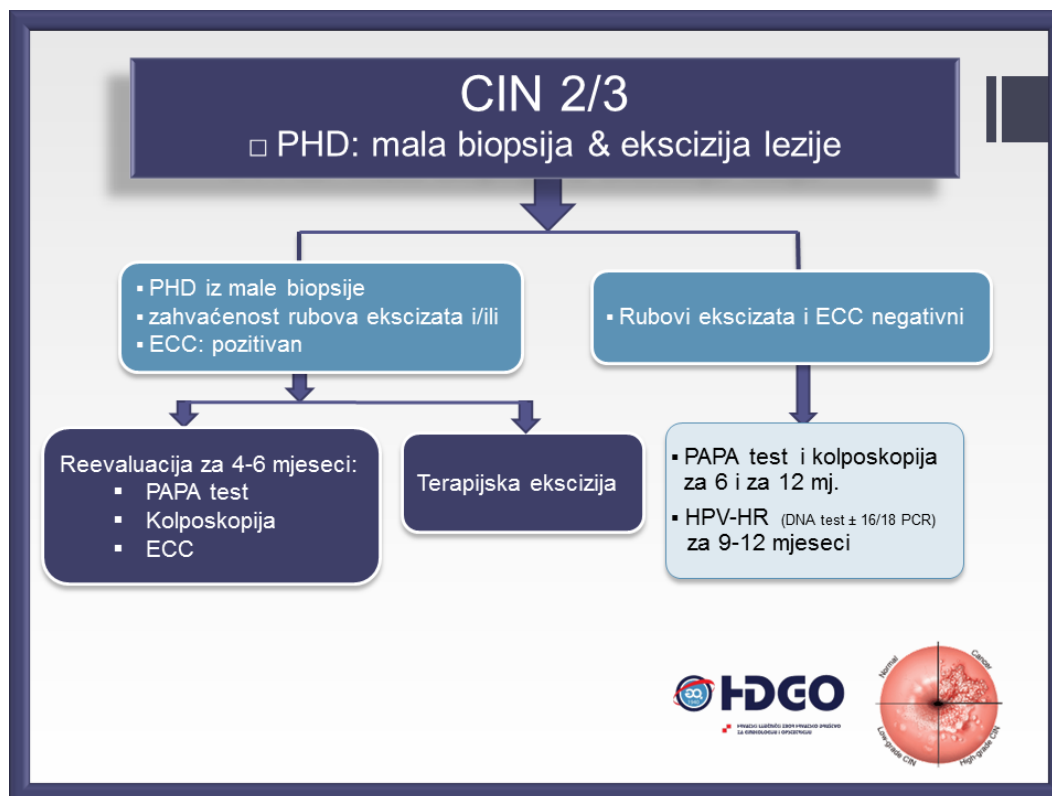
Ukoliko je rezultat PAPA test pokazao CIN 1, sljedeće što liječnik traži jest ponovni PAPA test za 6 i 12 mjeseci. U slučaju da je pacijentica adolescentica, PAPA test se ponavlja za 12 mjeseci. Ako ponovljeni PAPA test pokaže da se sada radi o histološkoj dijagnozi \geq ASC-US, po algoritmu radi se kolposkopski pregled. Ukoliko je rezultat kolposkopije zadovoljavajući ili kolposkopski rezultat prikazuje normalan nalaz, dalje u postupku slijedi klinička opservacija pacijentice. Ako pak rezultat kolposkopije nije zadovoljavajući ili se nađu abnormalne promjene, slijedi terapijska ekscizija lezije.(18)



Slika 1. Algoritam za CIN 1 (preuzeto s: <http://www.hdgo.hr/userFiles/upload/documents/aktualne-teme/CX/CX-TH-HDGO.pdf>)

6.2. ALGORITAM ZA CIN 2/3 (PHD: MALA BIOPSIJA I EKSCIZIJA LEZIJE)

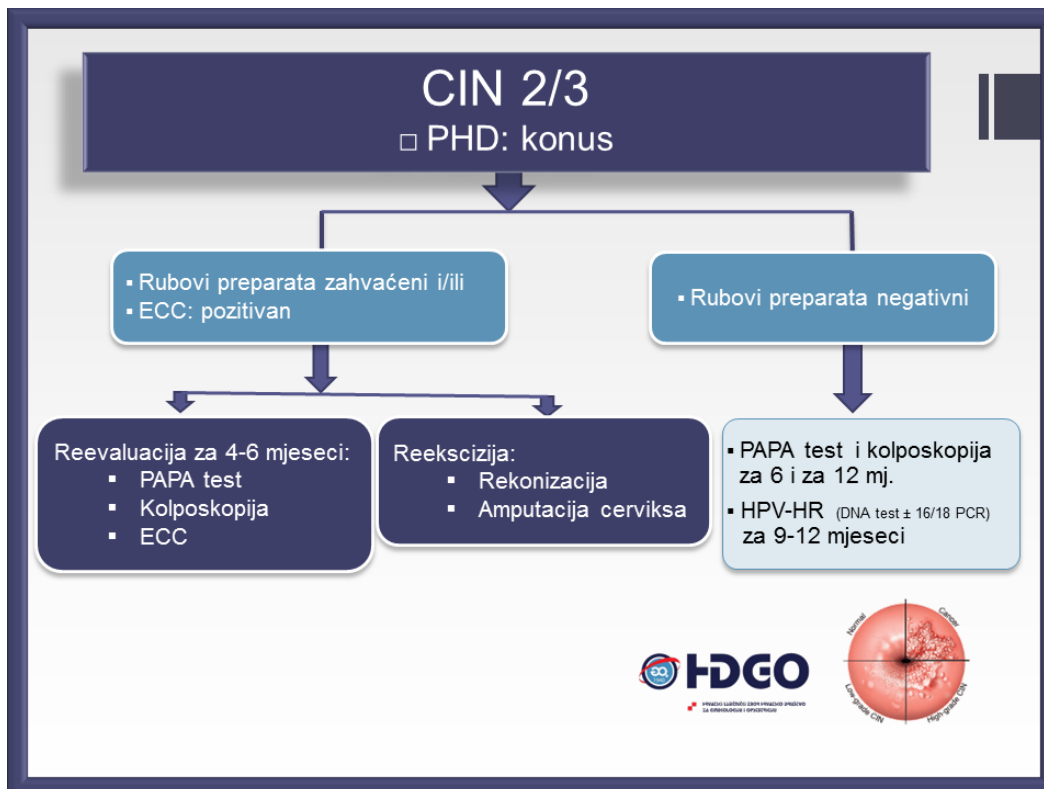
Kada se patohistološka dijagnoza CIN 2/3 dokaže malom biopsijom, sljedeće što se treba učiniti je reevaluacija za 4-6 mjeseci PAPA testom, kolposkopijom te endocervikalnim kiretmanom. Isti se postupak radi i ukoliko je dokazana zahvaćenost rubova ekscizata i/ili ako je endocervikalni kiretman (ECC) pozitivan. Alternativa reevaluacijskom postupku je terapijska ekscizija lezije. Ukoliko se malom biopsijom i ekscizijom lezije pokaže da su rubovi ekscizata i ECC negativni po algoritmu se sljedeće radi PAPA test i kolposkopija za 6 i 12 mjeseci te HPV-HR (DNA) testiranje za 9-12 mjeseci.(18)



Slika 2. Algoritam za CIN 2/3 (preuzeto s: <http://www.hdgo.hr/userFiles/upload/documents/aktualne-teme/CX/CX-TH-HDGO.pdf>)

6.3. ALGORITAM ZA CIN 2/3 (PHD: KONUS)

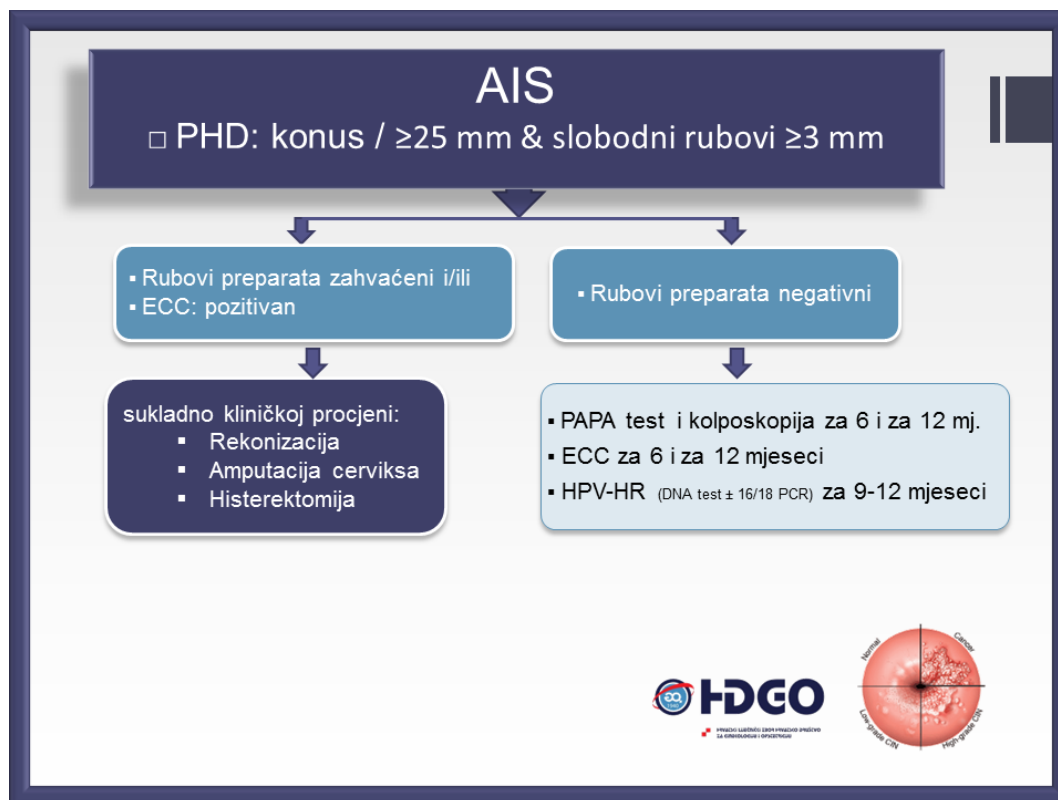
Ako se pregledavanjem konusnog preparata utvrdi da su rubovi zahvaćeni i/ili je ECC pozitivan slijedi reevaluacija za 4-6 mjeseci (PAPA test, ECC, kolposkopija) ili reekscizija rekonizacijom ili amputacijom cerviksa. Ukoliko je utvrđeno da su rubovi preparata negativni slijedi PAPA test i kolposkopija za 6 i 12 mjeseci i HPV-HR (DNA) testiranje za 9-12 mjeseci.(18)



Slika 3. Algoritam za CIN 2/3 – PHD konus (preuzeto s: <http://www.hdgo.hr/userFiles/upload/documents/aktualne-teme/CX/CX-TH-HDGO.pdf>)

6.4. ALGORITAM ZA AIS

Da bi se preparat konusa mogao adekvatno analizirati, potrebno je da konus koji se pregledava bude promjera ≥ 25 mm, a slobodni rubovi ≥ 3 mm. Ako su zahvaćeni rubovi preparata i/ili je ECC pozitivan, daljnji se postupak radi prema kliničkoj procjeni: rekonizacija, amputacija cerviksa ili histerektomija. Ukoliko su negativni rubovi preparata, slijedi PAPA test i kolposkopija za 6 i za 12 mjeseci, ECC za 6 i 12 mj. te HPV-HR (DNA) testiranje za 9-12 mj.(18)



Slika 3. Algoritam za AIS (preuzeto s:

<http://www.hdgo.hr/userFiles/upload/documents/aktualne-teme/CX/CX-TH-HDGO.pdf>)

7. RASPRAVA

U današnje vrijeme razvile su se brojne metode liječenja cervikalnih intraepitelnih neoplazija. Uvelike se smanjila pojavnost karcinoma i smanjilo se izvođenje velikih operacija da bi se tretirala mala lezija na cerviksu. Otkrićem PAPA testa smanjila se incidencija karcinoma cerviksa i poboljšala detekcija premalignih lezija cerviksa te se relativno pojednostavio postupak u dijagnostici premalignih promjena vrata maternice. U procjeni graničnih citoloških nalaza te u detekciji perzistentne infekcije u žena starijih od 30. godina vrlo je korisno HPV DNA testiranje. Konizacijske tehnike liječenja ne služe samo u svrhu liječenja premalignih lezija cerviksa, nego su i korisni dijagnostički postupci. Naime, ekscizijom tkiva cerviksa koje se šalje na patohistološku analizu, može se točno utvrditi vrsta, stupanj i proširenost premaligne lezije te se takva lezija ujedno i odstranjuje. Tako se i smanjuje broj zahvata koje

se treba uraditi pacijentici u dijagnostici i terapiji premalignih lezija. Ukoliko patohistološka analiza pokaže da su rubovi odstranjenog tkiva zahvaćeni, potrebno je ponoviti postupak i proširiti eksciziju. Konizacijski se postupci mogu izvoditi skalpelom (konizacija hladnim nožem), laserom te elektrokirurški (LLETZ). Nema dovoljno dokaza koji bi mogli potvrditi veću učinkovitost jednog načina od drugog. Za lasersku konizaciju potrebna je veća vještina specijaliste ginekologa te je ovim postupkom postignuto veće oštećenje tkiva nego kod LLETZ tehnike. Konizacija hladnim nožem termalno ne oštećuje tkivo. Što se tiče opsega krvarenja i rekurentnih CIN infekcija, recenzije randomiziranih studija pokazale su da nema značajnih razlika između ovih tehnika. Dok se LLETZ izvodi kao rutinski postupak, rukovođenje laserom omogućuje veću fleksibilnost u baratanju egzocervikalnom komponentom. Laserska konizacija i hladni nož obično odstranjuju veći volumen tkiva nego LLETZ. Moguće komplikacije u konizaciji su intraoperativno krvarenje, perforacija uterusa, postoperativno krvarenje, infekcija te cervikalna insuficijencija i cervikalna stenoza kao kasne komplikacije. Incidencija infekcije i postoperativnog krvarenja može biti neznatno smanjena korištenjem operativne tehnike laserom ili LLETZ u odnosu na konizaciju hladnim nožem, dok se razlika u incidenciji perforacije uterusa, intraoperativnog krvarenja i kasnih komplikacija ne ističe među konizacijskim tehnikama. Ablativni postupci (krioterapija, CO₂ laser, dijatermija i hladna koagulacija) alternativa su konizacijskoj kirurgiji, no za razliku od konizacijskih postupaka, imaju isključivo terapijsku svrhu te nemaju dijagnostičku vrijednost. Ovim se postupcima cervikalno tkivo uništava i patološki se uzorak ne može dobiti. Ablativna terapija najprikladnija je za pacijentice kojima su lezije kolposkopski i histološki pregledane i invazivna lezija isključena, a najčešće korištene tehnike ablacije su krioterapija i laserska ablacija. Nakon ablativne terapije, rizik od komplikacija vrlo je nizak. Pojava iscjetka vjerojatnija je nakon krioterapije nego nakon laserske ablacije, ali je rizik od krvarenja veći u potonje. Kasne komplikacije ablacije su cervikalna stenoza i opstetričke komplikacije.

Stenoza cerviksa u ovom je slučaju rijetka komplikacija, a rizik od opstetričkih komplikacija (prijevremeni porod) veći je u žena koje su tretirane ekscizijskim metodama nego ablacijom. Da bi liječenje i obrada cervikalnih intraepitelnih neoplazija u Hrvatskoj bili standardizirani te da bi se ginekološkoj struci olakšalo kliničko prosuđivanje premalignih promjena vrata maternice, Hrvatsko društvo ginekologa i opstetričara je na neformalom konsenzusu donijelo postupnik u dijagnostici i liječenju premalignih lezija i invazivnog karcinoma cerviksa koji se temelji na FIGO preporukama. Izrazito je važno dobro procijeniti ukoliko određenu leziju vrata maternice treba ekscizijski liječiti ili ipak pratiti bez poduzimanja terapijskih postupaka, u čemu ginekolozima uvelike pomažu donešene smjernice i algoritmi. Pošto će većina žena doći u kontakt s HPV infekcijom, a velik postotak razvit će i premaligne lezije, vrlo je važno otkriti da promjena postoji te pratiti kretanje bolesti. Cervikalna intraepitelna neoplazija se u velikom postotku spontano rješava unutar nekoliko godina ili čak mjeseci, pa se specijalisti ginekolozi s pravom najprije odlučuju na kliničko promatranje i praćenje lezije prije nego na ekscizijsku terapiju. Najčešće se odluka o daljnjoj observaciji donosi u populaciji mladih žena, isto kao i u žena s CIN 1 u kojih je najvjerojatnije da će se cervikalna displazija povući i malen je rizik od razvoja karcinoma. Također, ekscizijska terapija povezuje se s većim rizikom od opstetričkih komplikacija, pa se u mladih žena koje žele postati majke prerporučuje klinička observacija. CIN 2,3 povezuje se s većim rizikom od nastanka karcinoma, pa se u većine žena s ovom histološkom dijagnozom preporuča ekscizijska terapija. Algoritmi i smjernice u dijagnostici i liječenju uvelike pomažu u kontroli, prosuđivanju i terapiji premalignih lezija vrata maternice, međutim svaki se liječnik mora osloniti i na vlastito kliničko iskustvo i prilagoditi postupke prema svakoj pacijentici posebno.

8. ZAKLJUČCI

Cervikalne intraepitelne neoplazije vrlo su raširena skupina bolesti koja zahvaća gotovo sve dobne skupine žena. Glavni etiološki čimbenik u razvoju CIN je infekcija HPV-om. Velik broj žena oboljeva od karcinoma cerviksa zbog neredovitog obavljanja pregleda ili neodlaska na ginekološke preglede, stoga je vrlo važno uredno obavljanje PAPA testa koji otkriva postojanje prekanceroza i karcinoma cerviksa. Cijepljenje protiv onkogenih tipova HPV-a učinkovit je način prevencije u nastanku premalignih lezija i karcinoma cerviksa.

Postojanje velike širine terapijskih metoda u liječenju CIN-a omogućuje vrlo efikasno i brzo uklanjanje lezija bez posljedica. Većina terapijskih postupaka izvodi se rutinski u općoj anesteziji te se bolesnica vrlo brzo nakon oporavka otpušta iz bolničke ustanove. Postupci su jednostavni, kratkog trajanja i imaju vrlo malo komplikacija. Konizacijske tehnike liječenja ne služe samo u terapijske svrhe, već mogu biti vrlo korisni i u dijagnostičke svrhe.

HDGO donijelo je smjernice u dijagnostici i liječenju CIN-a koje sistematično prikazuju osnovne principe i preporuke u terapiji i dijagnostici. Smjernice su donjete u svrhu standardizacije liječenja i olakšavanja odlučivanja kada pratiti, a kada intervenirati minimalno invazivnim terapijskim postupcima u očuvanju zdravlja žena. Većina žena (>90%) spontano će se riješiti infekcije u vremenu od 2 do 5 godina, stoga se većina ginekologa odlučuje na observaciju kao metodu terapije.

Algoritmi i smjernice HDGO temeljene na svjetskim preporukama uvelike pomažu u kontroli i prevenciji premalignih i malignih lezija cerviksa, međutim svaki liječnik specijalist ginekologije u obzir treba uzeti i vlastito kliničko iskustvo i prilagoditi svoje postupke svakoj bolesnici posebno.

9. SAŽETAK

Cervikalna intraepitelna neoplazija premaligna je lezija cerviksa uterusa, čiji nastanak potencira infekcija HPV-om. Standardni test probira za otkrivanje premalignih i malignih neoplazmi je cervikalna citologija, odnosno PAPA test. Kolposkopija je neinvazivna, a biopsija invazivna dijagnostička metoda kojima se vizualiziraju promjene na vratu maternice. Konizacijski postupci terapije (laserska konizacija, LLETZ, konizacija hladnim nožem) ekscizijski su postupci uklanjanja zahvaćenog cervikalnog tkiva te su ujedno i dijagnostičke metode. Ablativnim terapijskim postupcima (krioterapija, laserska ablacija, hladna koagulacija, dijatermija) cervikalno se tkivo uništava, stoga ovi postupci služe isključivo u terapijske svrhe. Smjernice u dijagnostici i liječenju CIN-a donijelo je HDGO na temelju medicinski utemeljenih dokaza svjetskih stručnih društava koje sistematično prikazuju principe i postupke u dijagnostici i liječenju premalignih lezija vrata maternice. Standardizirano liječenje koje je postignuto ovim smjernicama i algoritmima od velike je pomoći liječnicima specijalistima u donošenju svakodnevnih odluka, međutim u svakodnevni rad potrebno je uključiti i vlastito kliničko iskustvo.

Ključne riječi: smjernice, CIN, liječenje CIN-a, konizacija, ablacija, HDGO

10. SUMMARY

Cervical intraepithelial neoplasia is premalignant lesion of the uterine cervix, that is a result of HPV infection. The standard screening test for the detection of premalignant and malignant neoplasms is cervical cytology via PAPA smear. Colposcopy is non invasive, and biopsy is an invasive diagnostic method that visualises changes on the cervix. Cervical conization procedures (laser conization, LLETZ, cold knife conization) are excisional procedures that remove the cervical lesion as well as provide samples for further diagnostic analyses. Ablative therapeutic procedures (cryotherapy, laser ablation, cold coagulation, diathermy) are used for destruction of the cervical lesion, therefore these procedures are exclusively for therapeutic purposes. Croatian association of gynecologists and obstetricians established guidelines for diagnosis and treatment of CIN based on the findings of the world expert organizations, which systematically present principles and procedures in diagnosing and treating premalignant cervical lesions. The standardized treatment achieved through these guidelines and algorithms is very helpful to the specialists in making everyday decisions, however it is necessary to include their own clinical experience.

Keywords: guidelines, CIN, CIN treatment, conization, ablation, HDGO

11. LITERATURA

- 1) Wright Jason D, Cervical intraepithelial neoplasia: Treatment and follow-up. In: UpToDate, Post TW(Ed). UpToDate, Waltham MA. (Pristupljeno: 1.3.2017.)
- 2) Wright J., Cervical intraepithelial neoplasia: Terminology, incidence, pathogenesis, and prevention. In: UpToDate, Post TW(Ed). UpToDate, Waltham MA. (Pristupljeno: 1.3.2017.)
- 3) Solomon D., Davey D., Kurman R., The 2001 Bethesda system JAMA. 2002;287:2114-2119.
- 4) Ovanin-Rakić A. i suradnici, Klasifikacija citoloških nalaza vrata maternice Zagreb 2002, Gynaecol Perinatol. 2003;12(4):148-153
- 5) PAPA test: klasifikacija nalaza, Pliva zdravlje, 7.2.2011., (Preuzeto s: <https://www.plivazdravlje.hr/aktualno/clanak/19772/Papa-test-klasifikacija-nalaza.html>)
- 6) Crum C., Huh W., Cervical and vaginal cytology: Interpretation of results (Pap test report). In: UpToDate, Post TW(Ed). UpToDate, Waltham MA. (Pristupljeno: 1.3.2017.)
- 7) HPV infekcija i prevencija raka vrata maternice, 31.12.2014. (Preuzeto s: <http://javnozdravlje.hr/hpv-infekcija-i-prevencija-raka-vrata-maternice/>)
- 8) Palefsky J., Epidemiology of human papillomavirus infections In: UpToDate, Post TW(Ed). UpToDate, Waltham MA. (Pristupljeno: 1.3.2017.)
- 9) Feldman S., Goodman A., Peipert J., Screening for cervical cancer. In: UpToDate, Post TW(Ed). UpToDate, Waltham MA. (Pristupljeno: 1.3.2017.)
- 10) Manos MM, et al., Identifying women with cervical neoplasia, JAMA. 1999;281:1605-1610

- 11) Petry KU, et al. Inclusion of HPV testing in routine cervical cancer screening for women above 29 years in Germany: results for 8466 patients BJC.(2003) . 88 (10),1570-1577.
- 12) Feltmate C., Feldman S., Colposcopy. In: UpToDate, Post TW(Ed). UpToDate, Waltham MA. (Pristupljeno: 1.3.2017.)
- 13) Sellors J.W., Sankaranarayanan R., Colposcopy and treatment of cervical intraepithelial neoplasia: A beginners' manual, International agency for research on cancer, Lyon, 2003., str. 34.-36.
- 14) Vuković-Kostić Ž. i suradnici, Dijagnostička metoda biopsije donjeg genitalnog trakta, 618.146-006.6-076
- 15) Hoffman M., Mann W., Cervical intraepithelial neoplasia: Procedures for cervical conization. In: UpToDate, Post TW(Ed). UpToDate, Waltham MA. (Pristupljeno: 1.3.2017.)
- 16) Taylor N., Cervical intraepithelial neoplasia: Ablative therapies. In: UpToDate, Post TW(Ed). UpToDate, Waltham MA. (Pristupljeno: 1.3.2017.)
- 17) Cervikalne intraepitelne lezije, Portal Hrvatskog društva za ginekologiju i opstetriciju, 5.5.2012. (Preuzeto s: <http://www.hdgo.hr/Default.aspx?sifraStranica=909>)
- 18) Cervikalne intraepitelne lezije, Smjernice za dijagnostiku i liječenje (Preuzeto s: <http://www.hdgo.hr/userFiles/upload/documents/aktualne-teme/CX/CX-TH-HDGO.pdf>)

12. ŽIVOTOPIS

Petra Švenda rođena je 19. kolovoza 1992. godine u Čakovcu. Osnovnu školu Tomaša Goričanca pohađala je od 1999. do 2007. u Maloj Subotici. Nakon završenog osnovnoškolskog obrazovanja upisuje opću gimnaziju Josipa Slavenskog u Čakovcu te je završava 2011. odličnim uspjehom. Akademske godine 2011./2012. upisuje studij medicine na Medicinskom fakultetu u Rijeci.

Tijekom dosadašnjeg fakultetskog obrazovanja sudjelovala je u organizaciji studentskog kongresa Prehrane i kliničke dijetoterapije 2015., 2016., i 2017. godine, a protekle godine sudjelovala je i aktivno. Kao član CROMSIC-a volontirala je na Danima zdravlja, Danima borbe protiv AIDS-a te na studentskim danima u sklopu akcije Teddybear hospital. Aktivno se služi engleskim jezikom, a pasivno njemačkim i slovenskim jezikom.