

Konkomitantna komoradioterapija u liječenju karcinoma cerviksa

Pergar, Tea

Master's thesis / Diplomski rad

2017

Degree Grantor / Ustanova koja je dodijelila akademski / stručni stupanj: **University of Rijeka, Faculty of Medicine / Sveučilište u Rijeci, Medicinski fakultet**

Permanent link / Trajna poveznica: <https://um.nsk.hr/um:nbn:hr:184:059246>

Rights / Prava: [In copyright](#)/[Zaštićeno autorskim pravom.](#)

Download date / Datum preuzimanja: **2025-02-16**



Repository / Repozitorij:

[Repository of the University of Rijeka, Faculty of Medicine - FMRI Repository](#)



SVEUČILIŠTE U RIJECI
MEDICINSKI FAKULTET
INTEGRIRANI PREDDIPLOMSKI I DIPLOMSKI
SVEUČILIŠNI STUDIJ MEDICINE

Tea Pergar

KONKOMITANTNA KEMORADIOTERAPIJA U LIJEČENJU

KARCINOMA CERVIKSA

Diplomski rad

Rijeka, 2017.

SVEUČILIŠTE U RIJECI
MEDICINSKI FAKULTET
INTEGRIRANI PREDDIPLOMSKI I DIPLOMSKI
SVEUČILIŠNI STUDIJ MEDICINE

Tea Pergar

KONKOMITANTNA KEMORADIOTERAPIJA U LIJEČENJU

KARCINOMA CERVIKSA

Diplomski rad

Rijeka, 2017.

Mentor rada: prof. dr. sc. Marija Petković, dr. med.

Diplomski rad ocijenjen je dana _____ u/na _____

_____, pred povjerenstvom u sastavu:

1. prof. dr. sc. Ines Mrakovčić-Šutć, dr. med.
2. prof. dr. sc. Ivana Marić, dr. med.
3. prof. dr. sc. Darinka Vučković, dr. med.

Rad sadrži 34 stranice, 5 slika, 4 tablice, 14 literaturnih navoda.

ZAHVALA

Zahvaljujem prof. dr. sc. Mariji Petković, svojoj mentorici, na pomoći i savjetima prilikom izrade rada.

Ovaj bih rad posvetila svojoj obitelji, sinu Jakovu i supruhu Nevenu, roditeljima Suzani i Robertu te svim drugim članovima obitelji koji su mi pružali neizmjernu podršku i strpljenje te bili uz mene tokom studiranja.

SADRŽAJ

1. UVOD.....	1
2. ANATOMIJA I FIZIOLOGIJA VRATA MATERNICE.....	2
3. KARCINOM VRATA MATERNICE.....	3
3.1. PREMALIGNNE LEZIJE.....	3
3.2. INVAZIVNI KARCINOM.....	6
3.3. KLINIČKA SLIKA I SIMPTOMI.....	7
3.4. DIJAGNOZA I ODREĐIVANJE STADIJA BOLESTI.....	7
4. LIJEČENJE KARCINOMA CERVIKSA.....	10
4.1. KIRURŠKO LIJEČENJE.....	10
4.2. RADIOTERAPIJA.....	11
4.3. KEMOTERAPIJA.....	12
4.4. LIJEČENJE PREMA STADIJIMA.....	13
4.5. PROGNOZA I PRAĆENJE.....	14
5. SVRHA RADA.....	16
6. MATERIJALI I POSTUPCI.....	17
7. REZULTATI.....	18
8. RASPRAVA.....	21
9. ZAKLJUČAK.....	23
10. SAŽETAK.....	24
11. SUMMARY.....	25
12. LITERATURA.....	26
13. ŽIVOTOPIS.....	28

POPIS SKRAĆENICA

HPV	humani papilomavirus
CIN	cervikalna intraepitalna neoplazija
VCE obrisak	vagina – cerviks – endocerviks obrisak
ASCUS	eng. <i>Atypical Squamos Cell of Unterminded Significance</i>
LOW SIL	eng. <i>low – grade Squamos Intraepithelial Lesion</i>
HIGH SIL	eng. <i>high – grade Squamos Intraepithelial Lesion</i>
LLETZ	eng. <i>Large Loop Excision of the Transformation Zone</i>
AGCUS	eng. <i>Atypical Glandular Cell of Unterminded Significance</i>
GIL	glandularna intraepitelna lezija
CT	eng. <i>Computed Tomography</i>
MR	magnetska rezonancija
AST	aspartat – aminotransferaza
ALT	alanin – aminotransferaza
FIGO	franc. <i>Federation Internationale de Gynecologie et d'Obstetrique</i>
TNM	eng. <i>Tumor Nodes Metastasis clasiffication</i>
Gy	grey
cGy	centi grey
HER2/neu	eng. <i>human epidermal growth factor receptor 2</i>
mg	mili gram

1. UVOD

Karcinom cerviksa četvrti je uzrok smrti od malignoma među ženama u svjetskoj populaciji. Također, nalazi se i na četvrtom mjestu po incidenciji, sa više od 527 000 novooboljelih žena u 2012. godini. Učestalost ovog oblika karcinoma različita je u svijetu - najveća je u nerazvijenim dijelovima svijeta kao što su Istočna i Južna Afrika, gdje doseže i do 42,7 novooboljelih na 100 000 žena, a najniža je u Australiji i Zapadnoj Aziji gdje iznosi 5,5, odnosno 4,4 novooboljelih na 100 000 žena. [1, 2]

U Europskoj uniji, svake se godine prijavi oko 34 000 novih slučajeva i više od 16 000 smrti radi karcinoma cerviksa, pri čemu je najveća smrtnost u novim članicama, posebice u Rumunjskoj i Litvi, gdje iznosi 13,7 odnosno 10,00 na 100 000 žena, dok se najniža smrtnost bilježi u Finskoj (1,1 na 100 000 žena). [3]

U Hrvatskoj, karcinom cerviksa zauzima dvanaesto mjesto po smrtnosti, s ukupno 150 umrlih žena u 2012. godini, dok se po broju novooboljelih smjestio na devetom mjestu, sa 325 novootkrivenih slučajeva. [2]

U odnosu na druge ginekološke tumore, pojavnost karcinoma cerviksa pokazuje dva vrška – prvi je u žena između 20 i 30 godina starosti, a drugi u žena između 40 i 50 godina. [4]

2. ANATOMIJA I FIZIOLOGIJA VRATA MATERNICE

Vrat maternice, *cervix uteri*, donji je i uži dio maternice oblika valjka, koji strši u lumen rodnice te je usmjeren prema njezinoj stražnjoj stijenci. U zrelih žena dugačak je oko tri centimetra te je podijeljen u dva dijela - *endocerviks*, unutarnji dio koji oblaže cervikalni kanal i *ektocerviks*, vanjski okrugli dio oblika usana. [5, 6]

Cerviks nastaje iz desnog i lijevog Müllerovog kanala koji se spajaju u svom srednjem i kaudalnom dijelu stvarajući tako neparnu cijev iz koje će se razviti rodnica i maternica. [5]

Sluznicu vrata maternice pokriva jednoslojni cilindrični epitel, dok su u lamini proprijii uložene brojne cervikalne žlijezde koje luče sluzavi alkalni sekret. Mišićnicu tvori debeli sloj glatkih mišićnih vlakana. [5]

Krvnu opskrbu cerviks, kao i cijela maternica, dobiva iz arterije uterine, grane unutarnje ilijačne arterije, dok se venska krv iz uterinog venskog pleksusa putem uterinih vena odvodi u unutarnju ilijačnu venu, a limfu primaju ilijačni limfni čvorovi. [5]

Maternica je inervirana od autonomnog uterovaginalnog spleta koji sadrži simpatička i parasimpatička te osjetna vlakna. [5]

Vrat maternice spaja tijelo maternice sa rodnicom. Cervikalne žlijezde luče sluz koja je tijekom većeg dijela menstrualnog ciklusa i tijekom trudnoće gusta i sprječava ulaz spermija u maternicu. Gusta sluz također onemogućava prodor bakterija do maternice i gornjih dijelova ženskog reproduktivnog sustava. Tijekom ovulacije, cervikalna sluz postaje rjeđa i vodenastija, što omogućava prolaz spermija do maternice. Vrat maternice, odnosno cervikalni kanal, također tijekom menstruacije omogućava da se odljušteni endometrij iz maternice odstrani u rodnicu i konačno iz organizma. U porodu, cerviks se skraćuje i dilatira te tako omogućava plodu prolaz kroz porođajni kanal. [6]

3. KARCINOM VRATA MATERNICE

„Karcinom cerviksa preventabilna je bolest te se veliki trud ulaže u detekciju i liječenje premalignih i preinvazivnih promjena, posebice u razvijenim zemljama“ [7]. Prema najnovijim studijama, u više od 99,7% karcinoma vrata maternice može se dokazati HPV DNA, osobito tipovi 16, 18, 31, 33 i 45. HPV infekcija je vrlo česta pojava u spolno aktivnih žena, no u najvećem broju slučajeva infekcija će spontano proći. Oko 5 % infekcija progredirati će do premalignih i malignih lezija, ali čimbenici koji određuju tu progresiju nedovoljno su poznati. Ostali čimbenici rizika koji utječu na pojavu karcinoma vrata maternice su: pušenje, rani prvi seksualni kontakt, promiskuitet, visoki paritet, smanjeni imunitet, spolno prenosive infekcije (uključujući herpes i klamidiju), dulja upotreba oralne hormonske kontracepcije te loši socijalno – ekonomski uvjeti. [3, 4, 8]

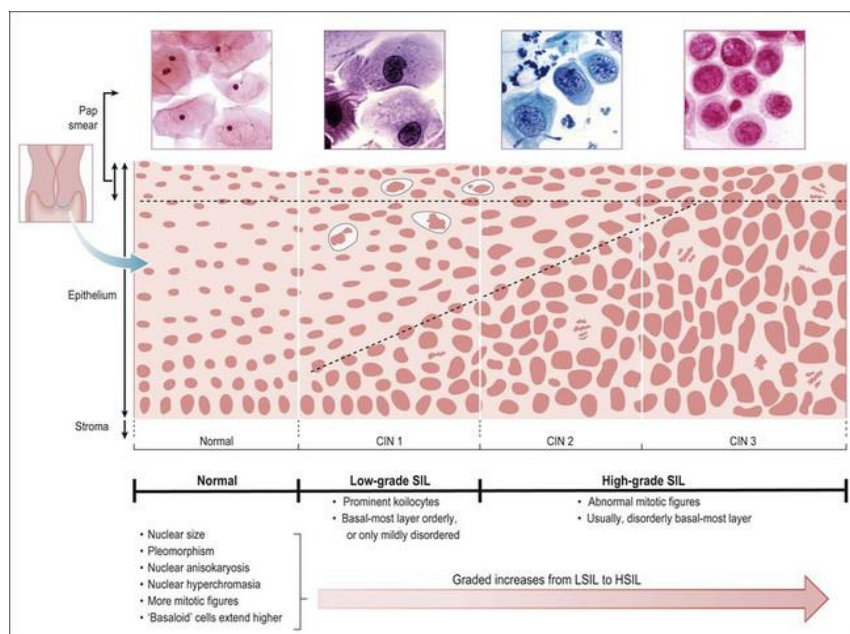
3.1. PREMALIGNNE LEZIJE

Premaligne, odnosno preinvazivne lezije vrata maternice, promjene su ograničene na epitel i ne probijaju bazalnu membranu. Nastaju u području *transformacijske zone*, regije cerviksa u kojoj se cilindrični epitel zamjenjuje metaplastičnim pločastim epitelom. Granicu transformacijske zone čine originalna i nova skvamokolumnarna granica (SKG). Originalna ili primarna skvamokolumnarna granica je granica u kojoj su se sastajali cilindrični i pločasti epitel prije procesa metaplazije, dok je sekundarna ili nova skvamokolumnarna granica mjesto gdje se susreću cilindrični i metaplazijom nastali pločasti epitel. Originalna SKG čini stoga distalnu granicu transformacijske zone, dok je nova SKG ograničava s proksimalne strane. [9]

Nezreli metaplastični epitel neotporan je i osjetljiv na djelovanje onkogenih čimbenika, što je razlog zašto je upravo transformacijska zona žarište premalignih lezija.

Premaligne lezije cerviksa nazivaju se cervikalnim intraepitelnim neoplazijama (CIN) te postoji nekoliko kriterija za njihovu dijagnozu – poremećaj sazrijevanja i rasporeda stanica, promjene na jezgrama i povećana mitotička aktivnost. Prema debljini zahvaćenog epitela, razlikuju se tri stupnja CIN – a. Ukoliko promjena zahvaća samo donju trećinu epitela, govori se o CIN I. Ako su pak zahvaćene i srednja, odnosno i gornja trećina, radi se o CIN II ili CIN III promjeni. [9]

Dijagnoza preinvazivnih lezija cerviksa postavlja se PAPA-testom. Prilikom ginekološkog pregleda uzima se VCE – obrisak za citološku analizu. Uzorak se uzima iz stražnjeg forniksa vagine, vanjskog cervikalnog ušća i endocerviksa, odnosno cervikalnog kanala. Citološki nalaz iskazuje se u skladu sa Bethesda klasifikacijom te se interpretira kao uredan, nalaz bez citološki vidljivih atipija uz upalne promjene ili kao abnormalan nalaz. Nadalje, s obzirom na citološke promjene, abnormalan se nalaz klasificira kao ASCUS, low SIL ili high SIL. [9]



Slika 1. Prikaz CIN i SIL promjena

Za dodatnu verifikaciju nalaza, uz PAPA – test provodi se još i kolposkopija s ciljanom biopsijom te patohistološka analiza bioptata. Kod lezija smještenih u endocerviksu potrebno je učiniti endocervikalnu kiretažu, jer takve lezije nije moguće pregledati kolposkopski. Također, moguće je učiniti i tipizaciju HPV-a za orijentaciju o tipu virusa. [3, 9]

Promjene tipa CIN I u velike će se većine žena povući spontano i bez liječenja, no u određenog broja žena one mogu progredirati te je stoga potrebno ponoviti citološku pretragu za 4 do 6 mjeseci. Ukoliko je CIN I promjena vidljiva i nakon godine dana, potrebno ju je odstraniti. Kod CIN promjena visokog gradusa praćenje nije poželjno te se promjene odstranjuju zbog mogućeg napredovanja u invazivni karcinom. Metoda koja se primjenjuje je ekscizija uporabom LLETZ – a. Ako se promjene šire u cervikalni kanal, metoda izbora je konizacija, kirurški zahvat kod kojeg se odstranjuje promijenjeni dio cerviksa u obliku konusa. Kako se konizacijom dobiva relativno velik dio tkiva, ona služi kako za postavljanje točne patohistološke dijagnoze tako i za istodobno izlječenje odstranjenjem promjene u cijelosti. [3, 9]

Bethesda klasifikacija uključuje osim abnormalnosti pločastog epitela i abnormalnosti žljezdanih stanica, što se iskazuje kao AGCUS ili adenokarcinom. Kako se žljezdane stanice nalaze u endocerviksu, za dobivanje endocervikalnog razmaza potrebna je četkica (cytobrush). Kod citološke ili patohistološke sumnje na žljezdanu atipiju cerviksa indicirana je konizacija nožem. [9]

3.2. INVAZIVNI KARCINOM

U 18% žena sa cervikalnom intraepitelnom neoplazijom trećeg stupnja moguća je progresija u invazivni karcinom cerviksa. U 85% do 90% slučajeva radi se o planocelularnom karcinomu, 10% do 15% otpada na adenokarcinom, dok su ostala zloćudna oboljenja (sarkom, melanom, limfom, karcinom malih stanica) izrazito rijetki i čine oko 0,5% svih karcinoma cerviksa. [10]

Planocelularni karcinom cerviksa nastaje kao rezultat progresije premalignih lezija cerviksa. Nastaje u području transformacijske zone i povezan je s infekcijom HPV-om. Razvija se sporo te se smatra da je potrebno nekoliko godina za progresiju od početne CIN lezije do klinički vidljivog invazivnog karcinoma. [11]

Adenokarcinom cerviksa nastaje postupno iz žljezdane intraepitelne neoplazije (GIL). Kako raste u endocervikalnom kanalu, svojim povećanjem širi vrat maternice te on poprima karakterističan oblik poput bačve. Često nastaje multicentrično i opsežnije se širi u parametrij. Petogodišnje preživljenje kod ovog je karcinoma lošije nego kod planocelularnog karcinoma cerviksa. Lošiju prognozu imaju i pacijentice sa slabije diferenciranim tumorom većim od tri centimetra koji invadira limfokapsularne prostore. [11]

Tri su načina širenja karcinoma cerviksa – per continuitatem u okolna tkiva, limfogeno i hematogeno. Limfogeno širenje uključuje prije svega regionalne limfne čvorove (parametrijske, opturatorne, presakralne i limfne čvorove u unutarnju ilijačnu arteriju), ali i limfne čvorove uz zajedničku ilijačnu arteriju, ingvinalne i paraaortalne limfne čvorove. U rijetkim slučajevima moguće su i metastaze u supraaortalne limfne čvorove. Hematogene metastaze najčešće su smještene u plućima, mozgu, kostima i jetri. [4, 11]

3.3. KLINIČKA SLIKA I SIMPTOMI

Preinvazivne lezije i rani invazivni karcinom nemaju nikakvih simptoma te se otkrivaju isključivo ginekološkim pregledom i PAPA – testom.

Invazivni karcinom kao prvi simptom daje povremeno, bezbolno krvarenje koje obično nastupa postkoitalno ili nakon kupanja. U nekih se bolesnica javljaju bol i nelagoda prilikom spolnog odnosa. Napredovanjem bolesti krvarenja postaju obilnija i češća, moguća je i pojava jačeg iscjedka neugodna mirisa. Širenjem karcinoma u zdjelicu, javlja se bol u križima, anemija, hidronefroza, uremija i dizurija. Zbog onemogućavanja limfatičkog otjecanja i pritiska na zdjelične vene razvijaju se edemi donjih udova. Kao posljedica zahvaćanja mokraćnog mjehura nastaje hematurija, a širenjem na rektum moguća je opstipacija, proljevi ili pak melena. U preterminalnoj fazi bolesti dolazi do razvoja karcinomske kaheksije uz izrazito mršavljenje i bljedilo. [4, 7, 11]

3.4. DIJAGNOZA I ODREĐIVANJE STADIJA BOLESTI

Ginekološki pregled s PAPA – testom zlatni je standard za otkrivanje premalignih lezija cerviksa.

Kod abnormalnog citološkog nalaza, nužno je učiniti kolposkopski pregled. Sumnjivi kolposkopski nalaz uključuje intenzivnu bjelinu nakon premazivanja octenom kiselinom, atipične krvne žile, uzdignutu ili ulceriranu površinu, kontaktno krvarenje ili atipičnu konzistenciju cerviksa pri bimanualnom palpacijskom pregledu. Nadalje, biopsijom lezije patohistološki se dokazuje karcinom. Ukoliko karcinom nije vidljiv na površini, a citološki nalaz sadrži maligne stanice, učini se endocervikalna kiretaža. [7, 11]

Za određivanje stadija bolesti, kod dijagnoze uznapredovalog karcinoma vrata maternice, potreban je temeljiti pregled upotpunjen slikovnim i dijagnostičkim metodama.

Pri provjeri lokoregionalne proširenosti bolesti, obavezno je učiniti rektoskopiju i cistoskopiju i isključiti invaziju sluznica navedenih organa, odnosno isključiti IVa stadij. Također, radi moguće zahvaćenosti zdjeličnih i paraaortalnih limfnih čvorova te širenja bolesti na jetru i druge organe trbušne šupljine, nužno je učiniti CT ili MR abdomena i zdjelice. Za utvrđivanje znakova opstruktivske uropatije od izrazite je važnosti intravenska urografija. Ukoliko su znakovi prisutni, bolest se klasificira u IIIb stadij. [4, 11]

Temeljiti pregled obuhvaća i kompletnu i diferencijalnu krvnu sliku, kao i biokemijske parametre (ureja, kreatinin, alkalna fosfataza, bilirubin, AST, ALT, natrij, kalij, klor) i klirens kreatinina u krvi. U slučaju povišenih vrijednosti alkalne fosfataze potrebno je učiniti scintigrafiju skeleta kako bi se pronašle presadnice u kosti. [4]

Za određivanje stupnja proširenosti bolesti najviše se koristi FIGO klasifikacija, koja se temelji na lokalnoj proširenosti bolesti utvrđenoj kliničkim pregledom. Osim FIGO klasifikacije, za određivanje stupnja bolesti koristi se i TNM klasifikacija koja u obzir uzima veličinu primarnog tumora, zahvaćenost regionalnih limfnih čvorova i prisutnost udaljenih metastaza. [10]

Tablica 1. TNM i FIGO klasifikacija tumora vrata maternice

TNM	FIGO	KIRURŠKO – PATOLOŠKI NALAZ
TX		Prisutnost primarnog tumora se ne može procijeniti
T0		Nema dokaza primarnog tumora
Tis		Ca in situ (preinvazivni karcinom) <i>Carcinoma in situ</i>
T1	I	Invazivni rak vrata maternice ograničen na maternicu
T1a	IA	Invazivni karcinom dijagnosticiran samo mikroskopski sa maksimalnom invazijom strome u dubinu od 5 mm i maksimalnim horizontalnim širenjem od 7 mm
T1a1	IA1	Invazija strome ≤ 3 mm u dubinu, horizontalno širenje ≤ 7 mm
T1a2	IA2	Invazija strome > 3 mm ali ≤ 5 mm, horizontalno širenje ≤ 7 mm
T1b	IB	Klinički vidljiva lezija ograničena na cerviks ili mikroskopska lezija veća od stadija IA2
T1b1	IB1	Klinički vidljiva lezija ≤ 4 cm u najvećoj dimenziji
T1b2	IB2	Klinički vidljiva lezija > 4 cm u najvećoj dimenziji
T2	II	Tumor vrata maternice koji se širi izvan maternice, ali ne do zidova zdjelice ili u donju trećinu vagine
T2a	IIA	Tumor se ne širi na parametrije
T2a1	IIA1	Klinički vidljiva lezija ≤ 4 cm u najvećoj dimenziji
T2a2	IIA2	Klinički vidljiva lezija > 4 cm u najvećoj dimenziji
T2b	IIB	Tumor se širi na parametrije
T3	III	Tumor vrata maternice se širi do zidova zdjelice i/ili u donju trećinu vagine, i/ili uzrokuje hidronefrozu ili zatajenje bubrega
T3a	IIIA	Tumor se širi na donju trećinu vagine, ali ne ide do zidova zdjelice
T3b	IIIB	Tumor se širi do zidova zdjelice i/ili uzrokuje hidronefrozu i/ili zatajenje bubrega
T4	IVA	Tumor se širi na sluznicu mokraćnog mjehura i/ili rektuma i/ili se širi izvan male zdjelice
NX		Ne može se procijeniti status regionalnih limfnih čvorova
N0		Nema presadnica u regionalnim limfnim čvorovima
N1		Prisutne su presadnice u regionalnim limfnim čvorovima
M0		Nema udaljenih presadnica
M1	IVB	Prisutne su udaljene presadnice

4. LIJEČENJE KARCINOMA CERVIKSA

Odabir vrste liječenja u bolesnica sa karcinomom cerviksa ovisi o stadiju bolesti, ali i o stavu ustanove u kojoj se obavlja liječenje. Nekoliko je oblika liječenja – kirurško, radioterapija, kemoterapija ili kombinirano liječenje. Također, liječenje se dijeli u kurativno i palijativno. U pacijentica sa ranim stadijem bolesti provodi se kurativno kirurško liječenje i radioterapija, dok je u pacijentica s uznapredovalim stadijem bolesti metoda izbora kemoterapija uz moguće palijativne kirurške zahvate. [7, 12]

4.1. KIRURŠKO LIJEČENJE

Kirurško liječenje obuhvaća odstranjenje maligne promjene koja zahvaća vrat maternice. Kod preinvazivnih lezija metoda izbora je konizacija, čija je uspješnost gotovo 100%. Kada se radi o invazivnim tumorima, tada je kirurški zahvat radikalniji i on obuhvaća radikalnu histerektomiju s adneksektomijom i limfadenektomijom. Pri tome se pridržava Rutledgeova klasifikacija proširene histerektomije, koja se temelji na činjenici kako je manje radikalni zahvat potreban kod nižeg stadija bolesti te se time izbjegavaju i moguće komplikacije. [4, 12]

Kod mikroinvazivnog karcinoma metoda liječenja je i trahelektomija, kirurški zahvat kod kojeg se odstranjuje cerviks, proksimalna četvrtina rodnice i medijalna polovica parametrija, a stanje limfnih čvorova zdjelice se provjerava laparoskopskom limfadenektomijom. Ovaj zahvat rezerviran je za mlađe žene koje žele rađati. [12]

Kirurški zahvati, osim klasičnih ranih i kasnih postoperativnih komplikacija, imaju i neke svoje specifične komplikacije. Kod oštećenja simpatičke i parasimpatičke inervacije dolazi do disfunkcije mokraćnog mjehura, a ponekad se javlja i djelomična atonija sa zadržavanjem urina što dovodi do učestalih uroinfekcija. Također, moguć je i nastanak

ureterovaginalnih ili vezikovaginalnih fistula, kao i zdjeličnih limfocista, te razvoj tromboze zdjeličnih vena s posljedičnim edemima nogu. [12]

4.2. RADIOTERAPIJA

Karcinom cerviksa nalazi se u grupi tumora koji su srednje osjetljivi na zračenje. Tumori egzofitičnog rasta u pravilu bolje reagiraju na zračenje, kao i planocelularni karcinomi. Također, bolje diferencirani tumori osjetljiviji su na zračenje, a brzina povlačenja tumora nakon terapije zračenjem važan je prognostički čimbenik – ako do potpunog povlačenja dođe u mjesec dana nakon završetka terapije, vjerojatnost recidiva je samo 5%. [4]

Zračenje je glavni oblik liječenja kod onih bolesnica gdje je malignom zahvatio okolne strukture. Dva su glavna načina primjene zračenja u liječnju karcinoma cerviksa – zračenje vanjskim snopom i brahiterapija. [12, 13]

Zračenje vanjskim snopom provodi se kao preoperativno ili postoperativno, odnosno kako bi se tumor smanjio i time omogućio kirurški zahvat ili kako bi se, nakon operacije, uništile presadnice. Primjenjuje se pet puta tjedno u dozi od 1,6 do 2 Gy dnevno. Također, perkutano se zračenje može primjenjivati i u kombinaciji s kemoterapijom, pri čemu se apliciraju niske doze cisplatine uz zračenje u trajanju od 6 do 7 tjedana, pet puta tjedno. [12, 13]

Brahiterapija je oblik liječenja kod kojeg se izvor zračenja nalazi vrlo blizu tkivu koje treba ozračiti. U šupljinu maternice i lateralne fornixe rodnice umeću se plastični nosači koji sadrže radioaktivne izvore (cezij i iridij) te se tako djeluju na tumor iz blizine. Izvori koji se primjenjuju u brahiterapiji mogu biti niskog ili visokog intenziteta zračenja. Kod izvora niskog intenziteta zračenje se provodi u jednoj ili dvije aplikacije, ali je doza svake aplikacije visoka i

vrijeme trajanja dugo (nekoliko dana). Ako se primjenjuju izvori visokog intenziteta, tada je broj aplikacija veći, pojedinačna doza niska, a vrijeme trajanja od nekoliko minuta do nekoliko sati. [12, 13]

Nuspojave liječenja zračenjem mogu biti rane i kasne. Rane nuspojave su umor, mučnina, proljevi, gubitak apetita, nizak broj krvnih stanica. Brahiterapija može uzrokovati i iritaciju rodnice, kao i crvenilo i rane stidnice. Kasne nuspojave i komplikacije obuhvaćaju stenozu rodnice, rektovaginalne i vezikovaginalne fistule, crijevne infarkte, postradijacijski mijelitis te otok donjih udova. [12, 13]

4.3. KEMOTERAPIJA

Kemoterapija podrazumijeva liječenje citostaticima te ona može biti neoadjuvantna, kada se primjenjuje prije operativnog zahvata ili zračenja, ili pak konkomitantna, odnosno u kombinaciji sa zračenjem. Također, može se primjenjivati i kod pojave metastaza ili recidiva. [12]

Neoadjuvantna kemoterapija primjenjuje se s ciljem smanjenja mase tumora. Kombinacija citostatika koja se najčešće primjenjuje je cisplatina, bleomicin i vinblastin, te dovodi do povlačenja bolesti u 44% bolesnika. I druge kombinacije (cisplatina, ifosfamid i bleomicin, taksan i karboplatina te cisplatina i gemcitabin) vrlo uspješno dovode do povlačenja bolesti što omogućuje radikalni kirurški zahvat u pacijentica s uznapredovalim stadijima bolesti. [4, 12]

Konkomitantna kemoradioterapija, primjena kemoterapije paralelno sa zračenjem, zlatni je standard u liječenju lokalno uznapredovalih stadija bolesti. Primjenjuje se zračenje vanjskim snopom u kombinaciji sa cisplatinom, što povećava vjerojatnost ozdravljenja te

smanjuje rizik pojave recidiva i udaljenih metastaza. Uspješnost ovog oblika liječenja je između 82% i 91%. [4, 12]

Kod pojave metastaza ili recidiva bolesti može se ordinirati kemoterapija temeljena na cispladini, ifosfamidu, doksorubicinu i paklitakselu. U palijativne svrhe primjenjuje se i radioterapija. [4]

Kako citostatici, osim stanica raka, oštećuju i normalne, zdrave stanice česte su nuspojave kod ovog oblika liječenja. One uključuju mučninu i povraćanje, gubitak apetita i kose te umor. Zbog smanjena broja stanica svih krvnih loza, oboljeli su skloni infekcijama, krvarenjima i kratkoći daha. Također, citostatici mogu uzrokovati neuropatije te povećati rizik razvoja leukemija. [13]

4.4. LIJEČENJE PREMA STADIJIMA

Kod **stadija Ia1** prvi izbor liječenja je kirurški zahvat, odnosno konizacija s čistim rubovima ili jednostavna histerektomija, a kod limfovaskularne invazije učini se i zdjelična limfadenektomija. U žena kojih operativni zahvat nije moguć, liječenje se provodi brahiterapijom. [10]

Stadij Ia2 također se liječi kirurški, bilo histerektomijom (jednostavnom ili radikalnom) bilo konizacijom/trahielektomijom u žena koje žele zadržati fertilitet uz obaveznu zdjeličnu limfadenektomiju. Kod pozitivnih rubova, zahvaćanja parametrija i/ili limfnih čvorova zdjelice indicirana je adjuvantna konkomitantna kemoradioterapija. [10]

Stadiji Ib1 i IIa1 primarno se liječe kirurškim zahvatom ili radioterapijom. Kirurški zahvat izbora je radikalna histerektomija sa zdjeličnom limfadenektomijom. U mlađih žena, u svrhu očuvanja fertiliteta, moguća je i radikalna trahielektomija, ali samo kod tumora s iznimno dobrom prognozom. Kod loših prognostičkih čimbenika indicirana je adjuvantna

zdjelična radioterapija, a adjuvantna konkomitantna kemoradioterapija primjenjuje se kod pozitivnih rubova te zahvaćanja parametrija i/ili limfnih čvorova zdjelice. Primarna radioterapija provodi se kombinacijom brahiterapije i zračenja vanjskim snopom. [10]

Primarna konkomitantna kemoradioterapija metoda je izbora u liječenju **stadija Ib2, IIa2-IIIb i IVa1**. Stadiji Ib2, IIa2 i IIb također se mogu primarno liječiti kirurški, a u stadiju IVa moguća je i zdjelična egzanteracija uz zdjeličnu i paraaortalnu limfadenektomiju. Konkomitantna kemoradioterapija podrazumijeva radioterapiju vanjskim snopom uz tjednu aplikaciju cisplatine i brahiterapije. I drugi kemoterapijski protokoli koji se temelje na cisplatini pokazali su se uspješnima, kao i necisplatinska kemoterapija. [10]

Kod **stadija IVb** liječenje se temelji na kemoterapiji cisplatinom uz moguću primjenu radioterapije u palijativne svrhe. Kao monoterapija koriste se i karboplatina i ifosfamid, dok se u polikemoterapiji najčešće koristi kombinacija cisplatine i topotekana. [10]

U slučaju **recidiva** bolesti liječenje ovisi o samoj lokaciji recidiva i o prethodno primijenjenoj terapiji te se mogu primijeniti kirurški zahvat, radioterapija, konkomitantna kemoradioterapija ili pak palijativna kemoterapija. [10]

4.5. PROGNOZA I PRAĆENJE

Stadij bolesti najvažniji je prognostički čimbenik u predviđanju preživljenja pojedine bolesnice. Preinvazivne lezije imaju izlječivost od 100%, dok je postotak preživljenja bolesnica s lokalno uznapredovalom bolesti primjenom konkomitantne kemoradioterapije 65%. Kod postojanja udaljenih metastaza rak cerviksa se smatra neizlječivom bolešću s prosječnim preživljenjem do 2 godine. [4, 12]

Lošiju prognozu imaju pacijentice s tumorima većim od 3 centimetra u promjeru, sa slabije diferenciranim i aneuploidnim tumorima te one s limfokapilarnom invazijom i HER-2/neu ekspresijom u stanicama karcinoma. [12]

Tablica 2. Petogodišnje preživljenje bolesnica u odnosu na stadij bolesti

Stadij bolesti	Postotak
Ia	95% do 99%
Ib	84% do 91%
IIa	75% do 83%
IIb	58% do 67%
III	34% do 45%
IV	7% do 14%

Redoviti kontrolni pregledi od izrazite su važnosti kod ovih pacijentica. Ginekološki pregled provodi se obavezno svaka tri mjeseca tijekom prve dvije godine praćenja, zatim svakih šest mjeseci sljedeće tri godine te nakon tog perioda jednom godišnje. PAPA – test se radi najmanje jednom godišnje, a ostale dijagnostičke metode rade se prema indikaciji. [10]

5. SVRHA RADA

Svrha rada je prikaz liječenja karcinoma vrata maternice konkomitantnom kemoradioterapijom na Klinici za radioterapiju i onkologiju Kliničko – bolničkog centra Rijeka u periodu od 1.6.2016. do 20.1.2017.

6. MATERIJALI I POSTUPCI

Podaci za prikaz uzeti su iz kartoteke Klinike za radioterapiju i onkologiju Kliničko – bolničkog centra Rijeka. Prikupljeni podaci odnose se na period od 1.6.2016. do 20.1.2017. i obuhvaćaju liječenje petnaest pacijentica. Podaci su podijeljeni u pet kategorija – dob pacijentica, primjena kemoterapije, radikalna radioterapija (3D), palijativna terapija i broj impulsa u radioterapiji.

Prikupljeni podaci uneseni su u elektronički medij i obrađeni primjerenim statističkim metodama te su prikazani u rezultatima.

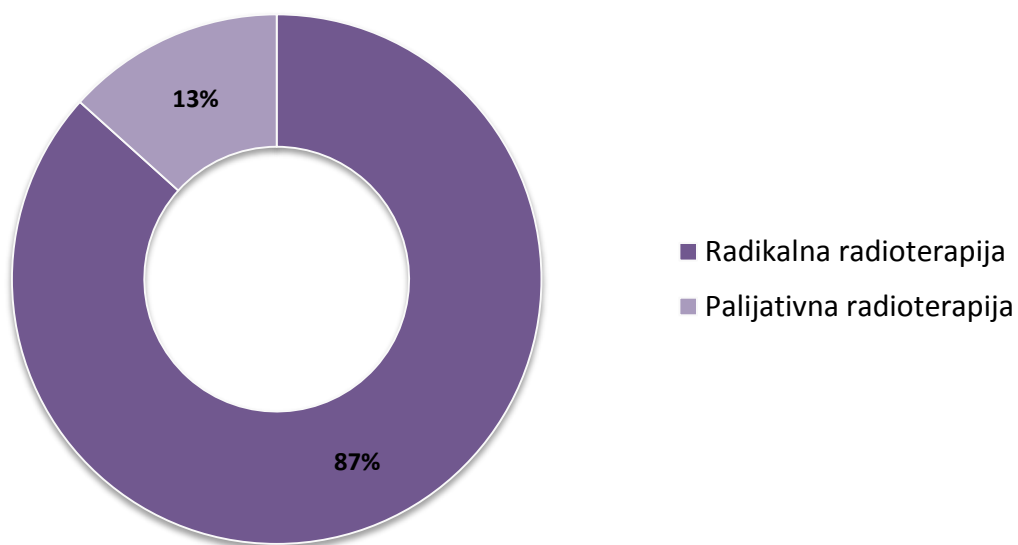
7. REZULTATI

Prikaz liječenja karcinoma vrata maternice konkomitantnom kemoradioterapijom obuhvaća podatke o liječenju 15 pacijentica, pri čemu je najstarija rođena 1937. godine, a najmlađa 1970. godine (Tablica 3).

Tablica 3. Dobna struktura ispitanica

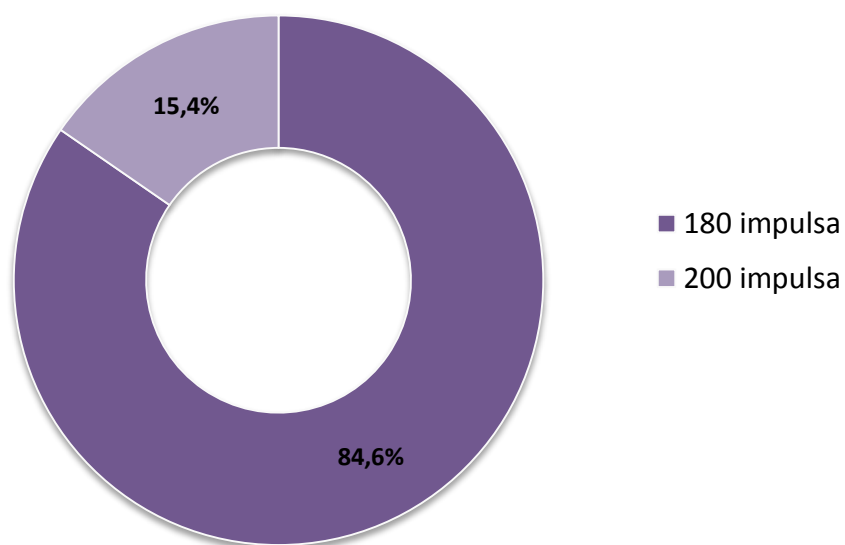
GODINA ROĐENJA	N	%
1937.	1	6,67%
1950.	1	6,67%
1951.	1	6,67%
1952.	1	6,67%
1953.	1	6,67%
1954.	1	6,67%
1963.	1	6,67%
1964.	1	6,67%
1965.	2	13,34%
1966.	1	6,67%
1967.	1	6,67%
1968.	1	6,67%
1970.	2	13,34%
UKUPNO	15	100%

Od ukupno 15 pacijentica, 13 njih je primalo radikalnu radioterapiju, a samo dvije palijativnu radioterapiju (Slika 3).



Slika 3. Odnos radikalne i palijativne radioterapije

Kod radikalne radioterapije primjenjuje se dnevna frakcija od 180 i 200 impulsa. Od 13 pacijentica, 84,6% njih prima radioterapiju sa 180 impulsa, a 15,4% radioterapiju s 200 impulsa (Slika 4).



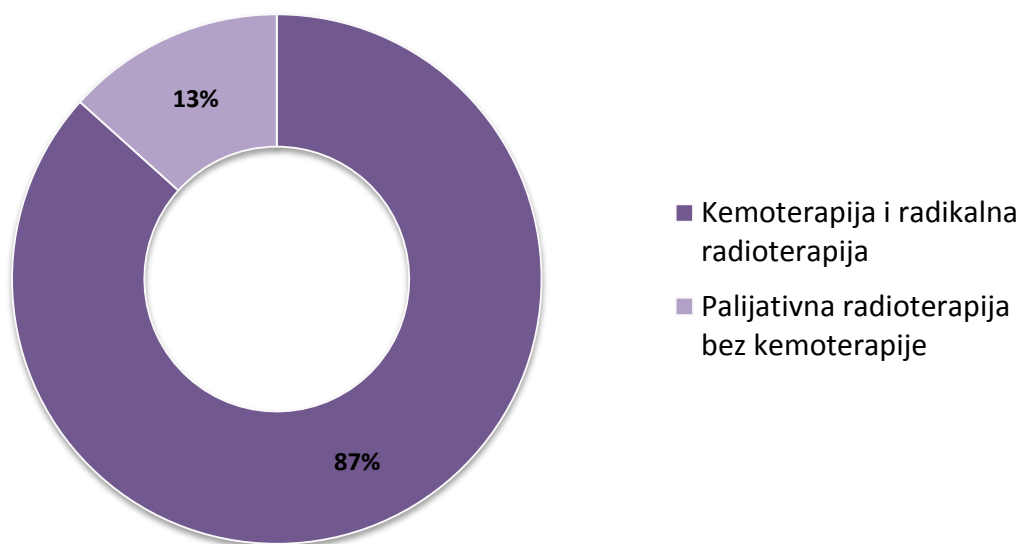
Slika 4. Odnos impulsa u radikalnoj radioterapiji

U palijativnoj radioterapiji primjenjuje se terapija sa dnevnom frakcijom od 180 i 200 impulsa. Od dvije pacijentice koje su primale palijativnu radioterapiju, jedna je primala terapiju sa 180 i jedna s 200 impulsa (Tablica 4).

Tablica 4. Odnos impulsa u palijativnoj radioterapiji

BROJ IMPULSA	N	%
180	1	50%
200	1	50%
UKUPNO	2	100%

Od 15 pacijentica koje su primale radioterapiju, 13 njih primalo je i jednom tjedno kemoterapiju. Kemoterapiju cisplatinom u dozi između 50 i 70 mg, ovisno o tjelesnoj visini i težini, primale su one pacijentice čija je radioterapija bila radikalna (Slika 5).



Slika 5. Odnos kombinacije radioterapije s kemoterapijom i radioterapije bez kemoterapije

8. RASPRAVA

Rak vrata maternice nalazi se na devetom mjestu po incidenciji svih malignoma u žena u Hrvatskoj i na dvanaestom mjestu po smrtnosti. [2] Pojavnost ovog oblika karcinoma pokazuje dva vrška – prvi je u dobi između 20 i 30 godina, a drugi između 40 i 50 godina. [4] Prema podacima iz Kartoteke klinike za radioterapiju i onkologiju Kliničko – bolničkog centra Rijeka, u periodu od 1.6.2016. do 20.1.2017. petnaest se žena liječilo od karcinoma vrata maternice. Od tih petnaest žena, nijedna nije bila u starosnoj grupi od 20 do 30 godina, dok su u starosnoj grupi od 40 do 50 godina bile četiri žene. Preostalih jedanaest žena bilo je starije od pedeset godina te su se tako nalazile izvan dvije starosne grupe u kojima se najčešće pojavljuje karcinom vrata maternice.

Konkomitantna kemoradioterapija metoda je izbora kod liječenja lokalno uznapreovalog karcinoma vrata maternice, odnosno malignoma u stadiju Ib2, IIa2-IIIb i IVa1. Najčešće primjenjivani protokol obuhvaća kemoterapiju temeljenu na cispladini i radioterapiju vanjskim snopom. Prije same radioterapije, pomoću CT-a se napravi trodimenzionalna i precizna slika tumora koja omogućava točnije usmjeravanje radijacijskog snopa na sam tumor. Tako se smanjuje zračenje na okolne strukture kao i mogućnost nastanka te sam intenzitet nuspojava. [10, 14] Konkomitantna kemoradioterapija primjenjuje se i u IVb stadiju i u recidivu bolesti, ali je radioterapija u tom slučaju palijativna. Trinaest pacijentica, odnosno 87% njih, liječilo se radikalnom 3D radioterapijom, što znači da je njihova bolest bila u lokalno uznapreovalom stadiju bolesti. Radioterapija kod preostale dvije pacijentice, to jest kod 13% njih, bila je palijativna – bolest se nalazila u IVb stadiju ili pak se radilo u recidivu.

Prema smjernicama Hrvatskog društva za ginekologiju i onkologiju, u konkomitantnoj kemoradioterapiji kod liječenja karcinoma cerviksa primjenjuje se radioterapija vanjskim

snopom s ukupnom dozom od 45 do 50 Gy na sam tumor i na regionalne limfne čvorove. Dnevna količina zračenja iznosi između 180 i 200 cGy. [10] Sukladno smjernicama, od trinaest pacijentica koje su primale radikalnu radioterapiju, 84,6% njih je dnevno primalo 180 impulsa, a preostalih 15,4% je primalo radioterapiju u dnevnim frakcijama od 200 impulsa.

Svrha palijativne radioterapije kod liječenja karcinoma cerviksa je smanjenje bolova i krvarenja koje se javlja u uznapredovalim stadijima bolesti. Ukupna količina zračenja kod palijativne radioterapije iznosi 30 Gy, a najčešće korištene dnevne frakcije sadrže 300 cGy. [12] Pacijentice koje su bile na palijativnoj radioterapiji primale su dnevne frakcije od 180, odnosno od 300 impulsa.

Prema smjernicama za liječenje karcinoma vrata maternice, najčešće primjenjivani kemoterapijski protokoli temelje se na cisplatinu. [10] Kemoterapija se u konkomitantnoj kemoradioterapiji primjenjuje jednom tjedno, a sama doza ovisi o tjelesnoj visini i težini pacijentica te iznosi između 50 i 70 mg. Pacijentice Klinike za radioterapiju i onkologiju čija je radioterapija bila radikalna, primale su i kemoterapiju cisplatinom jednom tjedno u odgovarajućoj dozi, dok pacijentice čija je radioterapija bila palijativna nisu primale nikakvu kemoterapiju.

9. ZAKLJUČAK

Karcinom vrata maternice preventabilna je bolest s visokom stopom izlječenja u ranom stadiju bolesti. Redoviti ginekološki pregled i PAPA – test omogućavaju kako detekciju premalignih lezija i njihovo liječenje, tako i otkrivanje karcinoma u ranom stadiju što vodi višoj stopi izlječenja i smanjenoj smrtnosti od ovog oblika karcinoma.

Konkomitantna kemoradioterapija temelji se na istovremenoj primjeni kemoterapije i radioterapije. Najčešće primjenjivani kemoterapijski protokoli temelje se na korištenju cisplatine, dok radioterapija može imati kurativnu ili pak palijativnu svrhu. Kod kurativne, odnosno radikalne radioterapije, primjenjuje se ukupna doza od 45 do 50 Gy podijeljena na dnevne frakcije od 180 ili 200 cGy. Ukupna doza kod palijativne radioterapije iznosi 30 Gy s dnevnim frakcijama od 180 ili 300 impulsa.

Prikaz liječenja na Klinici za radioterapiju i onkologiju Kliničko – bolničkog centra Rijeka, pokazuje kako se najveći broj pacijentica, 87% njih, liječio radikalnom radioterapijom u kombinaciji s kemoterapijom cisplatinom jednom tjedno. Njihova bolest nalazila se povoljnijem stadiju te je vjerojatnost izlječenja bila veća. Preostalih 13% pacijentica primalo je palijativnu radioterapiju u svrhu smanjenja boli i zaustavljanja krvarenja, te je vjerojatnost njihova izlječenja bila vrlo niska.

10. SAŽETAK

Karcinom vrata maternice javlja se u žena između sedamnaeste i devedesete godine, no ipak je najčešći u žena mlađe životne dobi, za razliku od drugih ginekoloških malignoma. Redovitim ginekološkim kontrolama i pravilnim zdravstvenim odgojem nastanak ovog oblika karcinoma moguće je uspješno prevenirati, a u slučaju pojave bolesti i uspješno liječiti.

Liječenje uključuje kirurški zahvat, kemoterapiju i radioterapiju, a kod ranog stadija bolesti stupanj izlječenja je gotovo 100%. Sam izbor liječenja ovisi o stadiju bolesti, općem stanju pacijentice i o stavu ustanove u kojoj se liječenje provodi.

U razdoblju od 1.6.2016. do 20.1.2017. na Klinici za radioterapiju i onkologiju Kliničko – bolničkog centra Rijeka od karcinoma cerviksa liječilo se petnaest pacijentica, starosti od 47 do 80 godina. Trinaest pacijentica primalo je kombinaciju kemoterapije cisplatinom i radikalne 3D radioterapije u dnevnim frakcijama od 180 i 200 impulsa – 11 njih je primalo 180 cGy, a dvije 200 cGy. Dvije su primale palijativnu radioterapiju – jedna u dnevnim frakcijama od 180 cGy, a druga od 300 cGy.

11. SUMMARY

Cervical cancer occurs in women between 17 and 90 years of age, but it is still the most common in women of younger age unlike other gynecological malignancies. Regular gynecological examinations and appropriate health education can prevent the appearance of this form of cancer, and in the case of illness it can be treated successfully.

Treatment includes surgery, chemotherapy and radiotherapy, and in the early stages of the disease cure rates are almost 100%. The choice of treatment depends on the stage of the disease, the general state of the patient and on the attitude of the institution where the treatment is carried out.

In the period from the 1st of June 2016 to the 20th of January 2017 in the Clinic for Radiotherapy and Oncology in the Clinical – Hospital Center Rijeka 15 patients, aged between 47 and 80, were treated from cervical cancer. 13 patients received a combination of chemotherapy based on cisplatin and radical 3D radiotherapy in the daily fractions of 180 and 200 pulses – 11 were receiving 180 cGy and 2 were receiving 200 cGy. The remaining two received palliative radiotherapy – one in daily fractions of 180 cGy and the other in the daily fractions of 300 cGy.

12. LITERATURA

1. Globocan.iarc.fr [Internet]. Lyon: International Agency for Research on Cancer, WHO; 2017 [cited 2017 Jan 11]. Available from: http://globocan.iarc.fr/Pages/fact_sheets_cancer.aspx
2. GCO.iarc.fr [Internet]. Lyon: The Global Cancer Organization, WHO; 2017 [cited 2017 Jan 11]. Available from: http://gco.iarc.fr/today/online-analysis-multi-bars?mode=cancer&mode_population=continents&population=191&sex=2&cancer=29&type=0&statistic=0&prevalence=0&color_palette=default
3. Prijevod europskih smjernica za osiguranje kvalitete probira raka vrata maternice, Drugo izdanje, Hrvatski zavod za javno zdravstvo, Zagreb, 2015.
4. Rak materničnog vrata. U: Vrdoljak E., Šamija M., Kusić Z., Petković M., Gugić D., Krajina Z. Klinička onkologija. Zagreb: Medicinska naklada; 2013. str. 168 – 172.
5. Križan Z. Unutarnji ženski spolni organi. U: Križan Z. Pregled građe grudi, trbuha, zdjelice, noge i ruke, Zagreb: Školska knjiga; 1997.str. 166 – 171.
6. Cancer.ca [Internet]. Toronto: Canadian Cancer Society; 2017 [cited 2017 Jan 18]. Available from: <http://www.cancer.ca/en/cancer-information/cancer-type/cervical/cervical-cancer/the-cervix/?region=on>
7. Mahmood I. Shafi. Premalignant and Malignant Disease of the Cervix. U: Edmonds E. Keith. Dewhurst's Textbook of Obstetrics and Gynecology. London: Wiley – Blackwell; 2012. str. 747 – 759.

8. Hadžisejdić I, Grce M, Grahovac B. Humani papilomavirus i karcinom cerviksa: mehanizam karcinogeneze, epidemiologija, dijagnostika i profilaksa. *Medicina Fluminensis*. 2010 Apr 23;46;p. 112 – 123.
9. Ljubojević N. Dobročudne promjene vrata maternice. U: Šimunić V. i suradnici. *Ginekologija*. Zagreb: Naklada Ljevak; 2001. str. 412 – 427.
10. Kliničke upute za dijagnostiku, liječenje i praćenje bolesnica oboljelih od raka vrata maternice. S1 smjenice za dijagnostiku i liječenje. Hrvatsko onkološko društvo, Hrvatsko društvo za ginekologiju i opstetriciju, Hrvatsko ginekološko – onkološko društvo, Zagreb, 2013.
11. Ćorušić A. Rak vrata maternice. U: Šimunić V. i suradnici. *Ginekologija*. Zagreb: Naklada Ljevak; 2001. str. 432 – 440.
12. Ćepulić E. Temeljna načela radijacijskoga liječenja i kemoterapije. U: Šimunić V. i suradnici. *Ginekologija*. Zagreb: Naklada Ljevak; 2001. str. 483 – 487.
13. Cancer.org [Internet]. Oklahoma City: American Cancer Society, Inc.; 2017 [cited 2017 Feb 9]. Available from: <https://www.cancer.org/cancer/cervical-cancer/treating.html>
14. Cancer.ca [Internet]. Toronto: Canadian Cancer Society; 2017 [cited 2017 Mar 3]. Available from: <http://www.cancer.ca/en/cancer-information/diagnosis-and-treatment/radiation-therapy/conformal-radiation-therapy/?region=on>

13. ŽIVOTOPIS

Tea Pergar rođena je 12.1.1991. godine u Čakovcu, Republici Hrvatskoj. Osnovnu školu pohađala je u Nedelišću, a opću gimnaziju u Čakovcu. Tijekom osnovnoškolskog i srednješškolskog obrazovanja sudjeluje na brojnim natjecanjima iz njemačkog jezika, a najveći uspjeh postiže u osmom razredu osvajanjem prvog mjesta na državnom natjecanju.

2009. upisuje prvu godinu na studiju medicine Medicinskog fakulteta u Rijeci.