

# RETROGRADNA BALONSKA DILATACIJA KAO MINIMALNO INVAZIVNI OBLIK LIJEČENJA STENOZE URETERA

---

**Markić, Dean; Valenčić, Maksim; Maričić, Anton; Oguić, Romano;  
Sotošek, Stanislav; Španjol, Josip; Krpina, Kristian; Rubinić, Nino**

*Source / Izvornik:* **Liječnički vjesnik, 2012, 134, 281 - 285**

**Journal article, Published version**

**Rad u časopisu, Objavljena verzija rada (izdavačev PDF)**

*Permanent link / Trajna poveznica:* <https://urn.nsk.hr/urn:nbn:hr:184:410014>

*Rights / Prava:* [Attribution-NonCommercial-NoDerivatives 4.0 International/Imenovanje-Nekomercijalno-Bez prerada 4.0 međunarodna](#)

*Download date / Datum preuzimanja:* **2024-07-22**



*Repository / Repozitorij:*

[Repository of the University of Rijeka, Faculty of  
Medicine - FMRI Repository](#)



**RETROGRADNA BALONSKA DILATACIJA  
KAO MINIMALNO INVAZIVNI OBLIK LIJEČENJA  
STENOZE URETERA**

**RETROGRADE BALLOON DILATATION  
AS A MINIMALLY INVASIVE TREATMENT FOR URETERAL STRICTURE**

DEAN MARKIĆ, MAKSIM VALENČIĆ, ANTON MARIČIĆ, ROMANO OGUIĆ,  
STANISLAV SOTOŠEK, JOSIP ŠPANJOL, KRISTIAN KRPINA, NINO RUBINIĆ\*

**Deskriptori:** Ureterna obstrukcija – etiologija, liječenje; Balonska dilatacija – metode; Ishod liječenja

**Sažetak.** Stenoza uretera nije česta patološka promjena u svakodnevnoj urološkoj praksi. Balonska dilatacija jedna je od najmanje invazivnih metoda u liječenju stenoza uretera. Retrospektivno smo analizirali 24 bolesnika sa stenozom uretera liječenih u našoj ustanovi retrogradnom balonskom dilatacijom. U 11 (45,8%) bolesnika radilo se o ijtrogenoj te u po jednoga (4,2%) o kongenitalnoj stenozu, odnosno o stenozama uzrokovanim urogenitalnom tuberkulozom ili retroperitonealnom fibrozom. U 10 (41,6%) bolesnika uzrok stenozu uretera bio je nepoznat. U 12 (50%) bolesnika bio je sužen pelvični dio, u njih 9 (37,5%) lumbalni dio te u preostala 3 (12,5%) terminalni dio uretera. Svim bolesnicima učinjena je balonska dilatacija uretera retrogradnim pristupom, a jedina komplikacija bila je povišena tjelesna temperatura u 4 (16,7%) bolesnika. U 12 (50%) bolesnika s recidivom bilo je nužno otvoreno operacijsko liječenje ili postavljanje ureteralne endoproteze. Zaključujemo da je u bolesnika s kratkom stenozom uretera, prije otvorenoga kirurškoga liječenja, svakako vrijedno učiniti balonsku dilataciju stenozu.

**Descriptors:** Ureteral obstruction – etiology, therapy; Balloon dilatation – methods; Treatment outcome

**Summary.** Ureteral stricture is not a common urologic condition. Balloon dilatation represents one of the least invasive methods for treatment of ureteral strictures. We retrospectively analysed 24 patients with ureteral strictures treated with retrograde balloon dilatation in our department. The etiology of stricture was iatrogenic in 11 (45.8%) patients, post-TBC in one (4.2%), congenital in one (4.2%), retroperitoneal fibrosis in one (4.2%) and unknown in 10 (41.6%) patients. Twelve (50%) patients had a stricture of pelvic, 9 (37.5%) lumbar, and 3 (12.5%) of terminal ureter. In all patients retrograde balloon dilatation has been performed. Only complication related to the procedure was febrility in 4 patients (16.7%). Restrictures were noted in 12 (50%) patients, who consequently have been treated surgically, or had to be stented. Retrograde balloon dilatation, as a safe and relatively effective treatment, is proposed as the first choice in patients with short ureteral strictures.

Liječ Vjesn 2012;134:281–285

Stenoza uretera može biti kongenitalna ili stečena. U većine bolesnika sa stenozom uretera radi se o stečenoj, najčešće ijtrogenoj stenozu.<sup>1</sup> Ijtrogene stenozu mogu biti posljedicom ozljede uretera za vrijeme endoskopskih, otvorenih, laparoskopskih i robotski vođenih operacija. Ureteroskopija je znatno pridonijela povećanju učestalosti stenozu uretera.<sup>2</sup> Ozljede uretera za vrijeme ginekoloških operacija, najčešće tijekom radikalne histerektomije te u nekih operacija, poput onih na probavnom traktu i na krvnim žilama, mogu biti uzrokom suženja mokraćovoda. Uzrokom stečene stenozu mogu biti i spontana eliminacija kamenca i kronične upale uretera u bolesnika s urogenitalnom tuberkulozom ili shistosomijazom.<sup>3</sup> U posebnu skupinu ubrajaju se stenozu ureteroilealnoga spoja nakon urinarne derivacije, odnosno stenozu uretera u pacijenata s transplantiranim bubregom. Najčešća kongenitalna stenozu je ona na pijeloureteričnom prijelazu.

Stenoza uretera može biti uzrokom vrlo raznolikih patoloških stanja, od minimalne dilatacije uretera bez simptoma, preko hidronefroze koja ne utječe na bubrežnu funkciju, do kompletne opstrukcije uretera, s prijetećim gubitkom bub-

režne funkcije. Dok neki bolesnici nemaju nikakvih simptoma, drugi se žale na osjećaj tupe boli u slabini ili na bubrežne kolike. Mokraćna infekcija rijetko je prvi znak stenozu uretera. Nerijetko je perzistirajuća hidronefroza nakon operacija na bubregu ili ureteru prvi znak ijtrogene stenozu uretera. Ovisno o intenzitetu simptoma i utjecaju stenozu na bubrežnu funkciju bolesnike je moguće samo pratiti ili je nužno operacijsko liječenje.

Uvođenje minimalno invazivnih postupaka unijelo je znatne promjene u liječenje stenozu uretera. Prvu endoskopsku dilataciju stenozu uretera u pacijenta s urogenitalnom tuberkulozom opisao je Pawlick. On je za dilataciju rabio bužije.<sup>3</sup> Ipak, tek je uvođenje ureteroskopa omogućilo usavr-

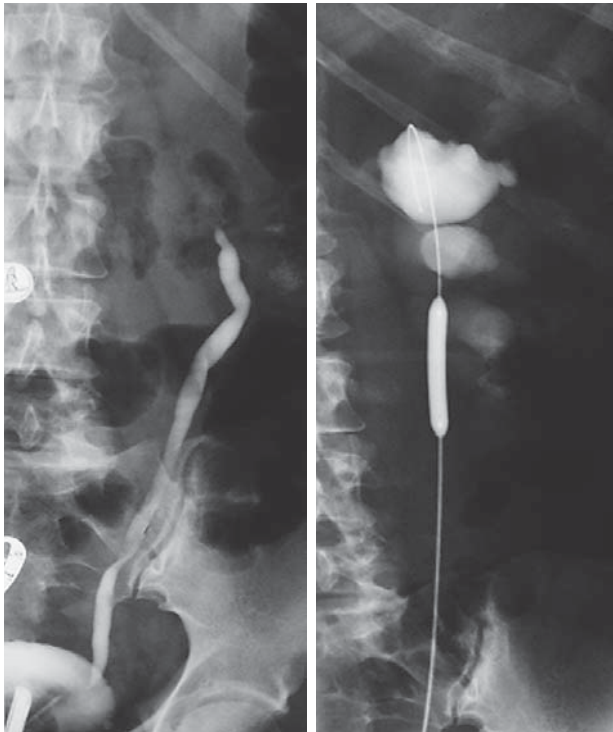
\* **Klinika za urologiju, KBC Rijeka** (dr. sc. Dean Markić, dr. med.; doc. dr. sc. Maksim Valenčić, dr. med.; prof. dr. sc. Anton Maričić, dr. med.; mr. sc. Romano Oguić, dr. med.; dr. sc. Stanislav Sotošek, dr. med.; doc. dr. sc. Josip Španjol, dr. med.; mr. sc. Kristian Krpina, dr. med.; Nino Rubinić, dr. med.)

Adresa za dopisivanje: Dr. sc. D. Markić, Klinika za urologiju, KBC Rijeka, Tome Stržića 3, 51000 Rijeka, e-mail: dean.markic@ri.htnet.hr  
Primljeno 10. travnja 2012., prihvaćeno 26. rujna 2012.

šavanje endouroloških operacija, uključujući i endoskopsko liječenje stenozе uretera.<sup>4</sup> Zahvaljujući primjerenosti vidljivosti, malom promjeru uređaja i mogućnosti uvođenja brojnih pomoćnih instrumenata, ovaj je izum omogućio izvođenje dijagnostičkih i terapijskih endoskopskih zahvata na gornjem mokraćnom sustavu.<sup>4</sup> Grüntzig je 1978. opisao perkutanu transluminalnu koronarnu angioplastiku, postupak balonske dilatacije suženih koronarnih arterija, a već 1983. Banner i sur. izvijestili su o prvoj balonskoj dilataciji stenozе uretera.<sup>5,6</sup> U međuvremenu je balonska dilatacija postala najčešće primjenjivanim postupkom u bolesnika s benignom stenozom uretera.<sup>3</sup> Cilj je ove studije prikazati rezultate liječenja pacijenata sa stenozom uretera retrogradnom balonskom dilatacijom u našoj ustanovi.

### Bolesnici i metode

Retrospektivno smo analizirali rezultate balonske dilatacije stenozе uretera u 24 bolesnika koji su liječeni u razdoblju od 1. siječnja 1999. do 31. prosinca 2011. godine u Klinici za urologiju Kliničkoga bolničkog centra u Rijeci. Bolesnici su se većinom žalili na bol u slabini ili trbuhu. Tijekom prijeoperacijske obrade svim su pacijentima učinjeni ultrazvučni pregled, intravenska urografija i retrogradna ureteropijelografija. U bolesnika sa sumnjom na kompresiju uretera izvana učinjen je CT abdomena i zdjelice s kontrastom. Prije operacije svi su bolesnici imali sterilnu urinokulturu. Svi bolesnici operirani su u položaju za litotomiju, uz primjenu opće anestezije. Za operaciju je upotrijebljen radni ureterocistoskop. Nakon retrogradnoga kontrastnog prikaza uretera sa stenozom uvedena je žičana vodilica do kanalnoga sustava bubrega. Ponovljenom retrogradnom ure-



Slika 1. Retrogradna ureteropijelografija kojom se prikazala stenozа u lumbalnom dijelu lijevoga uretera te prikaz retrogradne balonske dilatacije.

Figure 1. Retrograde ureteropyelography demonstrating left lumbar ureteral stricture followed by retrograde balloon dilatation.

teropijelografijom prikazan je suženi dio uretera i preko vodilice uveden kateter za dilataciju, čiji je balon uz pomoć radiopaknih oznaka na njegovim krajevima, pod rendgenskom kontrolom, pravilno namješten u stenozu (slika 1). U svih bolesnika učinjen je istovjetan postupak dilatacije. Dilatacijski balon (promjera 4 milimetra) punjen je tekućinom dok nije postignut tlak od 10 atmosfera, a sama dilatacija trajala je deset minuta. Nakon vađenja katetera s balonom u ureter je, u svih bolesnika, postavljena ureteralna »JJ«-endoproteza promjera 6 Fr. Endoproteza je vađena 4–12 tjedana nakon operacije. U praćenju bolesnika tijekom 6–140 mjeseci (prosječno 96 mjeseci) koristili smo laboratorijske nalaze bubrežne funkcije i ultrazvučni pregled u svih bolesnika. U slučaju recidiva stenozе radili smo ponovno intravensku urografiju. Dinamičku scintigrafiju bubrega učinili smo samo u bolesnika s recidivnom stenozom koji su imali značajnu hidronefrozu.

### Rezultati

U 24 pacijenta kojima je učinjena retrogradna balonska dilatacija stenozе uretera uključena su i dva bolesnika sa suženjem na ureterovezikalnom pripoju transplantiranoga bubrega. Prosječna dob operiranih bolesnika bila je 57 godina (raspon 16–87 godina). Stenozа je bila češća na lijevoj strani (14 pacijenata – 58%). Također je s 14 (58%) bolesnika stenozа uretera bila češća u žena nego u muškaraca. Srednja duljina stenozе bila je  $0,98 \pm 0,54$  cm (raspon 0,5–3,1 cm). Svim bolesnicima učinjena je retrogradna balonska dilatacija uretera. Jednom je pacijentu istodobno učinjena litotripsija kamenca u prestenotičnom dijelu uretera. U 12 (50%) bolesnika radilo se o stenozu pelvičnoga, u njih 9 (37,5%) lumbalnoga te u njih 3 (12,5%) terminalnoga dijela uretera. U 22 (92%) bolesnika stenozа je bila kraća od 1 cm. Ijatrogenernu stenozu imalo je 11 (46%) pacijenata, dok je po jedan (4%) imao kongenitalnu stenozu, odnosno suženje uretera uzrokovano urogenitalnom tuberkulozom ili retroperitonealnom fibrozom. U 10 (42%) bolesnika uzrok stenozе nije bio poznat. Ijatrogena stenozа dijagnosticirana je kao komplikacija ureteroskopije u 3 (28%), kadaverične transplantacije bubrega u 2 (18%), resekcije rektuma u 2 (18%) te u po jednoga (9%) bolesnika nakon ureterocistoneostomije, histerektomije, ureterolitotomije i pijeloplastike. Osim kratkotrajnoga poslijeoperacijskoga febriliteta u 4 (17%) bolesnika druge komplikacije nisu zabilježene. U svih bolesnika s febrilitetom laboratorijski nalazi (povišene vrijednosti C-reaktivnog proteina, povišeni broj leukocita u krvi i leukociturija) govorili su u prilog uroinfekciji. U jednog je bolesnika u urinokulturi izolirana *E. coli*. Svi su uspješno liječeni antibiotskom terapijom. Srednja duljina prisutnosti »JJ«-endoproteze bila je  $6,79 \pm 2,26$  tjedana (raspon 4–12 tjedana). Recidiv stenozе imalo je 12 (50%) pacijenata, uključujući i jednog s transplantiranim bubregom. Recidivne stenozе manifestirale su se u svih bolesnika unutar prvih mjesec dana od vađenja »JJ«-endoproteze. U tablici 1. prikazani su postupci i rezultati liječenja u bolesnika s recidivnom stenozom uretera. Jedan od njih odbio je operacijsko liječenje, nema nikakvih tegoba, a bubrežna mu je funkcija uredna.

U 2 bolesnika s recidivnom stenozom uretera u kojih je scintigrafijom dokazana funkcija bubrega manja od 10% na strani dilatacije učinjena je nefrektomija. U jedne bolesnice uzrok je bio nepoznat, a u drugog bolesnika radilo se o ija-trogenoj ozljedi uretera (ureteroskopija).

Tablica 1. Bolesnici s recidivnom stenozom uretera nakon retrogradne balonske dilatacije (n=12)  
Table 1. Patients with ureteric restrictive after retrograde balloon dilatation (n=12)

Uzrok (n) Cause of stricture (n)	Stenoza/Stricture		Način liječenja Modality of treatment	Restenoza Restricture
	Mjesto Location	Duljina Length		
Iatrogeni uzrok/Iatrogenic: <sup>6</sup>				
– histerektomija/hysterectomy <sup>1</sup>	P	<1cm	Boari	ne/no
– resekcija rektuma/resection of rectum <sup>2</sup>	P	<1cm	JJ	/
– ureteroskopija/ureteroscopy <sup>2</sup>	P	<1cm	Boari	ne/no
		<1cm	nefrektomija/nephrectomy	/
– transplantacija/kidney transplantation <sup>1</sup>	T	<1 cm	pijeloureterostomija pyeloureterostomy	ne/no
Neurogeni mjehur/Neurogenic bladder: <sup>1</sup>	T	<1 cm	Ureteroileocistoplastika Ureteroileocystoplasty	da/yes
Nepoznati uzrok/Unknown: <sup>4</sup>	L	>2 cm	nefrektomija/nephrectomy	/
	L	<1 cm	ponovna balonska dilatacija repeated balloon dilatation	ne/no
	P	<1 cm	odbijeno aktivno liječenje refused therapy	/
	L	<1 cm	JJ	/
Retroperitonealna fibroza Retroperitoneal fibrosis <sup>1</sup>	L	<1 cm	pijeloileocistoplastika pyeloileocystoplasty	da/yes

L = lumbalni dio uretera/lumbar part of ureter; P = pelvični dio uretera/pelvic part of ureter; T = terminalni dio uretera/terminal part of ureter

### Rasprava

Osim kongenitalne ili stečene stenozе uretera može biti benigna ili maligna. Maligne stenozе uzrokovane su novotvorinom mokraćovoda ili mehaničkom kompresijom izvana (novotvorine crijeva, jajnika, maternice, vagine, prostate i retroperitoneuma).<sup>3</sup> Benigna stenozа uretera može biti ishemijska ili neishemijska. Ishemijskom stenozom smatra se suženje koje je posljedica kirurškoga liječenja ili zračenja. U neishemijske stenozе ubrajaju se one kongenitalne i suženja uzrokovana ozljedom uretera migrirajućim kamenjem. Zbog veće sklonosti stvaranju fibroze i ožiljka u ishemijskih su stenozа rezultati endoskopskoga liječenja slabiji.<sup>1</sup> U stenozа nastalih nakon endoskopskih operacija moguća je i kombinacija ishemijskoga i neishemijskoga mehanizma.<sup>1,3,7,8</sup>

Najveći dio naših bolesnika čine oni s iatrogenom stenozom uretera. Uvođenje endoskopskih postupaka u liječenje kamenaca gornjega mokraćnoga sustava dovelo je do povećane učestalosti iatrogenih stenozа. Parametri koji povećavaju vjerojatnost za poslijeoperacijsku stenozu jesu: promjer ureteroskopa, stupanj impaktiranosti kamenca, veličina i visoki položaj kamenca, intraoperacijska perforacija uretera te način litotripsije kamenca.<sup>9</sup> Tas i sur. imali su 24% bolesnika sa stenozom uretera nakon ureteroskopskih operacija pacijenata s impaktiranim kamenjima.<sup>9</sup> Sve češća primjena usavršenih fleksibilnih ureteroskopa i laserske tehnologije pridonijela je znatnom smanjenju učestalosti poslijeoperacijskih stenozа uretera od nekadašnjih 3–11% na samo 1%.<sup>8,9</sup> Smatra se da se oko 75% iatrogenih ozljeda mokraćovoda događa kod ginekoloških operacija. Vakili i sur. izvijestili su o 1,7% lezija uretera kod histerektomije zbog benignih bolesti.<sup>10</sup>

Otvoreni kirurški postupci kod stenozе uretera povezani su s većim morbiditetom, mortalitetom, duljom hospitalizacijom i duljim oporavkom, ali su u njih rezultati s 91–97% uspješno izliječenih pacijenata veoma dobri.<sup>7,11,12</sup>

Razvitak endourološkog instrumentarija omogućio je uspješno endoskopsko liječenje značajnoga dijela bolesnika sa stenozom uretera. Osim balonske dilatacije endoskopsko liječenje suženja mokraćovoda moguće je i endoureterotomijom, tj. incizijom stenozе tzv. hladnim nožićem, elek-

trokirurškom sondom ili laserom, pod kontrolom oka. Ovim se postupcima postiže izlječenje u 55–85% pacijenata, ali postoji povećani rizik od teških komplikacija, poput lacercije ili jačne arterije, odnosno jačih krvarenja.<sup>1,13–15</sup> Balonska dilatacija stenozе uretera jednostavan je i relativno jeftin, minimalno invazivan postupak, s 20–88% izliječenih pacijenata.<sup>3,16–18</sup> S 50% uspješno izliječenih pacijenata naši se rezultati mogu ubrojiti među one prosječne. U literaturi se kao najčešća komplikacija retrogradne balonske dilatacije stenozе uretera spominje hematurija, koja u pravilu spontano prestaje.<sup>13</sup> Rjeđa je prolazna povišena tjelesna temperatura koja je zabilježena i u naša 4 (16%) bolesnika.<sup>19</sup> Zbog toga se retrogradna balonska dilatacija stenozе uretera može označiti kao najmanje invazivna među endoskopskim postupcima i prihvatiti preporuku drugih autora koji je drže metodom izbora za liječenje kratkih, neishemijskih suženja mokraćovoda.<sup>13</sup>

Kao krajnja mogućnost liječenja stenozе uretera spominje se i nefrektomija.<sup>3</sup> U dvoje naših bolesnika s recidivnom stenozom uretera učinili smo nefrektomiju. U oboje je scintigrafski utvrđena afunkcija bubrega uz kliničke smetnje.

U dvoje bolesnika s recidivnom stenozom uretera učinjena je operacija po Boariju. U oba bolesnika stenozа je bila kraća od 2 cm i u pelvičnom dijelu uretera, ali udaljena od ureterovezikalnog spoja. U takvih bolesnika dolazi u obzir resekcija stenotičnoga uretera uz terminoterminalnu anastomozu uretera, tzv. »psoas-hitch« metoda i metoda po Boariju. U svojih smo se bolesnika zbog udaljenosti stenozе od ureteralnoga ušća i znatne fibroze oko cijeloga distalnog dijela uretera odlučili za potonju metodu.

Glede operacijske tehnike nužno je spomenuti nekoliko čimbenika koje još treba istražiti. Ne postoji jedinstveno mišljenje o primjerenosti veličini balona i načinu dilatacije. U uporabi su kateteri s balonima promjera od 4 do 10 mm. Različiti autori preporučuju različito trajanje insuflacije balona, koje varira od 3 do 10 minuta.<sup>3</sup> Podijeljena su i mišljenja o promjeru ureteralne endoproteze, sa znatnim razlikama među autorima, koje se kreću od 6 do 16 Fr. Nema jasnoga objašnjenja o tome ima li ureteralna endoproteza ulogu kalupa oko kojega će se oblikovati ureter ili ona samo podupire cijeljenje stijenke uretera. Dok jedni au-

tori preporučuju endoprotezu najvećega promjera, drugi drže kako deblja endoproteza negativno djeluje na prokrvljenost uretera.<sup>13,20–22</sup> Byun i sur. izvijestili su da je endoproteza promjera 7 Fr dovoljna u benignih suženja uretera.<sup>13</sup> Mi smo rabili ureteralne endoproteze od 6 Fr. O tome koliko dugo nakon balonske dilatacije stenozе uretera treba ostaviti endoprotezu preporuke su različite i variraju od 1 do 12 tjedana.<sup>3</sup> Kako za regeneraciju mišićnog sloja uretera treba barem 6 tjedana, najčešće se preporučuje ostaviti endoprotezu tijekom tog razdoblja.<sup>13,23</sup> Nasuprot tomu neki autori izvješćuju o uspješnim rezultatima s kraćim razdobljima, od 1 do 3 tjedna, odnosno čak i samo tijekom 5 dana.<sup>24,25</sup> Upalna reakcija zbog stranoga tijela koje stoji dulje vrijeme u ureteru i ometa proces cijeljenja uretera može uzrokovati stvaranje ožiljka. Zbog toga neki autori preporučuju da endoprotezu ne bi trebalo držati dulje od 3 tjedna.<sup>13</sup>

Iako balonska dilatacija stenozа uretera dužih od 2 cm najčešće nije uspješna, učinili smo je u dva svoja bolesnika (uspješnost 50%). U jednoga je došlo do restenozе te je zbog afunkcije bubrega učinjena nefrektomija. Rezultati više studija pokazali su da dulje stenozе uretera nisu prikladne za liječenje endourološkim postupcima.<sup>19,26</sup> Beckmann i sur. izvijestili su o 84%-tnom uspjehu liječenja balonskom dilatacijom u 25 bolesnika sa stenozom kraćom od 2 cm. U skupini onih sa stenozom duljom od 2 cm uspješno je izliječeno samo 50% pacijenata.<sup>26</sup> Na temelju podjednakih rezultata liječenja stenozа starijih 8 tjedana i onih starijih 18 mjeseci neki autori zaključuju da rezultati liječenja endoskopskim postupcima ne ovise o trajanju suženja, dok drugi tvrde da su najbolji rezultati balonske dilatacije postignuti u onih ne starijih od 6 mjeseci.<sup>19,27</sup>

Pokušaji liječenja stenozа uretera uzrokovanih malignim procesima susjednih organa rijetko su uspješni. Richter i sur. izvijestili su o 21%, a Byun i sur. o samo 14% izliječenih pacijenata.<sup>13,28</sup> Vjerojatni razlozi za to su ishemijske ozljede uretera i/ili opstrukcija uretera zloćudnim procesom izvana. Zbog toga se u malignih stenozа uretera umjesto endoskopske dilatacije ili incizije preporučuje postavljanje ureteralne endoproteze ili neki od načina vanjske derivacije urina.<sup>3</sup>

Kao posebnu skupinu pacijenata treba spomenuti one sa stenozom uretera nakon transplantacije bubrega. Učestalost uroloških komplikacija u tih bolesnika ponajviše ovisi o načinu implantacije uretera. Tako se stenozа uretera događa nakon ureterocistostomije po Leadbetter-Politanu u 5–11%, a u ekstravezikalnih implantacija u manje od 4% pacijenata.<sup>29</sup> Najčešće je suženje na ureterovezikalnoj anastomozi. Balonskom dilatacijom stenozе u terminalnom dijelu uretera postiže se izlječenje u 75%, a u onih proksimalnijih samo u 16% bolesnika.<sup>30,31</sup> U bolesnika nakon transplantacije bubrega endoskopsko liječenje balonskom dilatacijom ili endoureterotomijom može se preporučiti kao metoda izbora u kraćih stenozа uretera. Zbog otežanoga retrogradnoga pristupa u ureter u transplantiranih pacijenata najčešće se primjenjuje antegradni pristup perkutanom nefrostomijom.

Nedostatak je naše studije što u većine bolesnika nije učinjena dinamička scintigrafija bubrega prije operacije. Također bi bilo poželjno pratiti bubrežnu funkciju scintigrafijskom metodom 1, 6 i 12 mjeseci nakon operacije odnosno vađenja »JJ«-endoproteze.

Brojne su mogućnosti liječenja recidivnih stenozа uretera nakon balonske dilatacije. Pojedini autori zagovaraju postavljanje istoga ili primjenu drugoga endoskopskog postupka, što podupiru dobrim rezultatima s 50–82% izlije-

čenih pacijenata.<sup>7,13,32</sup> U slučaju ponovnog recidiva moguće je liječenje nekim od brojnih otvorenih ili laparoskopskih operacijskih postupaka.

## Zaključak

Retrogradna balonska dilatacija relativno je učinkovit postupak liječenja benignih suženja uretera čija duljina ne prelazi 2 cm. Iako se rezultati endoskopskoga liječenja stenozе uretera ne mogu mjeriti s onima u otvorenih operacija, minimalno invazivni način liječenja ima brojne prednosti u odnosu prema njima. To su: smanjen popratni morbiditet, kraće trajanje operacije, skraćen boravak u bolnici i znatno brži oporavak bolesnika. Unatoč tomu što dugoročni rezultati liječenja stenozе uretera balonskom dilatacijom nisu optimalni, ovaj je minimalno invazivni postupak prvi izbor u liječenju kratkih, benignih stenozа uretera. Konačno, neuspjela balonska dilatacije stenozе uretera nema nikakva utjecaja na rezultat kasnijega otvorenog operacijskog liječenja.

## LITERATURA

1. Wolf JS Jr, Elashry OM, Clayman RV. Long-term results of endoureterotomy for benign ureteral and ureteroenteric strictures. *J Urol* 1997; 158:759–64.
2. Assimos DG, Patterson LC, Taylor CL. Changing incidence and etiology of iatrogenic ureteral injuries. *J Urol* 1994;152:2240–6.
3. Hafez KS, Wolf JS Jr. Update on minimally invasive management of ureteral strictures. *J Endourol* 2003;17:453–64.
4. Perez-Castro EE, Martinez-Pineiro JA. Transurethral ureteroscopy. A current urological procedure. *Arch Esp Urol* 1980;33:445–60.
5. Grüntzig A. Transluminal dilatation of coronary artery stenosis. *Lancet* 1978;1:263.
6. Banner MP, Pollack HM, Ring EJ, Wein AJ. Catheter dilatation of benign ureteral strictures. *Radiology* 1983;147:427–33.
7. Kramolowsky EV, Tucker RD, Nelson CM. Management of benign ureteral stricture: open surgical repair or endoscopic dilation? *J Urol* 1989;141:285–6.
8. Roberts WW, Cadeddu JA, Micali S, Kavoussi LR, Moore RG. Ureteral stricture formation after removal of impacted calculi. *J Urol* 1998; 159:723–6.
9. Tas S, Tuğlu V, Mutlu B i sur. Incidence of ureteral stricture after ureterorenoscopic pneumatic lithotripsy for distal ureteral calculi. *Arch Ital Urol Androl* 2011;83:141–6.
10. Vakili B, Chesson RR, Kyle BL i sur. The incidence of urinary tract injury during hysterectomy: a prospective analysis based on universal cystoscopy. *Am J Obstet Gynecol* 2005;192:1599–604.
11. Fry DE, Milholen L, Harbrecht PJ. Iatrogenic ureteral injury. Options in management. *Arch Surg* 1983;118:454–7.
12. Netto NR Jr, Ferreira U, Lemos GC, Claro JF. Endourological management of ureteral strictures. *J Urol* 1990;144:631–4.
13. Byun SS, Kim JH, Oh SJ, Kim HH. Simple retrograde balloon dilation for treatment of ureteral strictures: etiology-based analysis. *Yonsei Med J* 2003;44:273–8.
14. Meretyk S, Albala DM, Clayman RV, Denstedt JD, Kavoussi LR. Endoureterotomy for treatment of ureteral strictures. *J Urol* 1992;147: 1502–6.
15. Brooks JD, Kavoussi LR, Preminger GM, Schuessler WW, Moore RG. Comparison of open and endourologic approaches to the obstructed ureteropelvic junction. *Urology* 1995;46:791–5.
16. Goldfischer ER, Gerber GS. Endoscopic management of ureteral strictures. *J Urol* 1997;157:770–5.
17. Ravery V, De La Taille A, Hoffmann P i sur. Balloon catheter dilatation in the treatment of ureteral and ureteroenteric stricture. *J Endourol* 1998;12:335–40.
18. Richter F, Irwin RJ Jr, Watson RA, Lang EK. Endourologic management of benign ureteral strictures with and without compromised vascular supply. *Urology* 2000;55:652–7.
19. Punekar SV, Rao SR, Swami G, Soni AB, Kinne JS, Karhadkar SS. Balloon dilatation of ureteric strictures. *J Postgrad Med* 2000;46:23–5.
20. Siegel JF, Smith AD. The ideal ureteral stent for antegrade and retrograde endopyelotomy: what would it be like? *J Endourol* 1993;7:151–4.
21. Kletscher BA, Segura JW, LeRoy AJ, Patterson DE. Percutaneous antegrade endopyelotomy: review of 50 consecutive cases. *J Urol* 1995;153: 701–3.
22. Moon YT, Kerbl K, Pearle MS i sur. Evaluation of optimal stent size after endourologic incision of ureteral strictures. *J Endourol* 1995;9:15–22.

23. *Davis DM, Strong GH, Drake WM.* Intubated ureterotomy: experimental work and clinical results. *J Urol* 1948;59:581–62.
24. *Abdel-Hakim AM.* Endopyelotomy for ureteropelvic junction obstruction: is long-term stenting mandatory? *J Endourol* 1987;1:265–8.
25. *Kuenkel M, Korth K.* Endopyelotomy: long-term follow-up of 143 patients. *J Endourol* 1990;4:109–16.
26. *Beckman CF, Roth RA, Bihrlle W III.* Retrograde balloon dilation for pelviureteric junction obstruction. *Br J Urol* 1993;71:152–5.
27. *Lang EK, Glorioso LW.* Antegrade transluminal dilatation of benign ureteral strictures: long-term results. *Am J Roentgenol* 1988;150:131–4.
28. *Richter F, Irwin RJ Jr, Watson RA, Lang EK.* Endourologic management of malignant ureteral strictures. *J Endourol* 2000;14:583–7.
29. *Thiounn N, Benoit G, Osphal C i sur.* Urological complications in renal transplantation. *Prog Urol* 1991;1:531–8.
30. *Pardalidis NP, Waltzer WC, Tellis VA, Jarrett TW, Smith AD.* Endourologic management of complications in renal allografts. *J Endourol* 1994;8:321–7.
31. *Shokeir AA, El-Diasty AT, Ghoneim MA.* Endourologic management of ureteric complications after live-donor kidney transplantation. *J Endourol* 1993;7:487–91.
32. *Kwak S, Leef JA, Rosenblum JD.* Percutaneous balloon catheter dilatation of benign ureteral strictures: effect of multiple dilatation procedures on long-term patency. *Am J Roentgenol* 1995;165:97–100.



## Vijesti

### News

UDK 61(061.231)=862=20 CODEN LIVJA5 ISSN 0024-3477



**LIJEČNIČKI VJESNIK**  
GLASILO HRVATSKOGA LIJEČNIČKOG ZBORA

ČITAJTE NAS NA WEB STRANICAMA:  
<http://lijecnicki-vjesnik.hlz.hr>



**OBAVIJEST**

STATUT HRVATSKOGA LIJEČNIČKOG ZBORA  
I PRAVILNIK O RADU STRUČNIH DRUŠTAVA  
NA ENGLLESKOM JEZIKU  
MOŽETE NAĆI NA NAŠIM WEB STRANICAMA:  
[www.hlz.hr](http://www.hlz.hr)



**50kn**

SVEČANA ZNAČKA  
HRVATSKOGA LIJEČNIČKOG ZBORA

