

ŠTO TREBA ZNATI O PSORIJATIČNOM ARTRITISU?

Kehler, Tatjana; Čabrijan, Leo

Source / Izvornik: **Acta medica Croatica : Časopis Akademije medicinskih znanosti Hrvatske, 2015, 69, 111 - 115**

Journal article, Published version

Rad u časopisu, Objavljena verzija rada (izdavačev PDF)

Permanent link / Trajna poveznica: <https://urn.nsk.hr/urn:nbn:hr:184:609603>

Rights / Prava: [In copyright](#)/[Zaštićeno autorskim pravom.](#)

Download date / Datum preuzimanja: **2025-04-03**



Repository / Repozitorij:

[Repository of the University of Rijeka, Faculty of Medicine - FMRI Repository](#)



ŠTO TREBA ZNATI O PSORIJATIČNOM ARTRITISU?

TATJANA KEHLER i LEO ČABRIJAN¹

Thalassotherapia, Opatija i ¹Sveučilište u Rijeci, Medicinski fakultet, Katedra za rehabilitacijsku medicinu, Rijeka, Hrvatska

Psorijatični artritis (PsA) je kronična upalna artropatija koja može zahvatiti periferne zglobove i aksijalni skelet. Registrira se u 7 % do 42 % pacijenata s kožnom psorijazom. Promjene na zglobovima mogu godinama prethoditi pojavi kožnih promjena. Bolest se manifestira bolom i zakočenošću u zahvaćenim zglobovima. Važnu ulogu ima genetska predispozicija (prisutnost B27 udružena je s aksijalnim oblikom bolesti, a DR4 sa simetričnim poliartikularnim oblikom koji podsjeća na reumatoidni artritis). Entenzitisi su upalne promjene na hvatištu tetiva i ligamenata za kost. Navedene su promjene svojstvene spondiloartritisima, tj. skupini upalnih reumatskih bolesti kojima pripada i PsA. Za PsA, kao i za ostale spondiloartrite, tipična je pojava određenih ekstraartikularnih zglobnih manifestacija, kao npr. očne promjene (konjunktivitis i uveitis se vidaju u 1/3 bolesnika s PsA), srčane smetnje, upalne bolesti crijeva, te upale genitourinarnog sustava. U liječenju zglobnih promjena koriste se NSAR (nesteroidni antireumatici), DMARD (*Disease-Modifying Antirheumatic Drugs*), tj. lijekovi koji modificiraju bolest kao što su metotreksat (MTX), leflunomid i sulfasalazin. U novije vrijeme sve se više koriste i biološki agensi. Fizikalna terapija je, u pravilu, nadopuna medikamentnoj terapiji. U težim oblicima PsA nameće se potreba i rekonstruktivnih kirurških zahvata. U liječenju PsA preporuča se istodobno liječenje kožnih i zglobnih promjena. Da bi se postiglo optimalne rezultate potrebno je naglasiti kolika je važnost zajedničkog pristupa reumatologa i dermatologa u liječenju bolesnika s PsA.

Ključne riječi: spondiloartritis, psorijatični artritis, psorijaza

Adresa za dopisivanje: Tatjana Kehler, dr. med.
Thalassotherapia
Ulica Maršala Tita 188
51 410 Opatija, Hrvatska
E-pošta: tatjana.kehler@ri.t-com.hr

UVOD

Psorijatični artritis (PsA) se javlja u 7 % do 42 % pacijenata s kožnom psorijazom (1). Dugi se niz godina smatrao benignim oblikom artropatije. Danas se zna da u određenog broja pacijenata može poprimiti agresivni (čak mutilirajući) tijek te dovesti do velikog funkcijskog deficita. Psorijatični artritis pripada u skupinu tzv. spondiloartritisisa (SpA).

SPONDILOARTRITISI

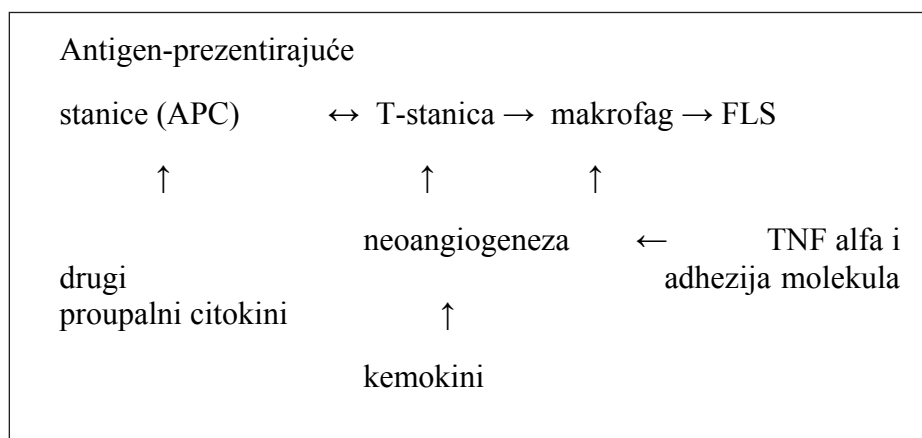
Spondiloartritis su heterogena skupina kroničnih upalnih reumatskih bolesti koje zahvaćaju sinoviju, enteze (hvatišta tetiva za kost) i tipične ciljne organe i organske sustave. SpA se dijele u dvije skupine. Jednu čine upalne reumatske bolesti gdje je upalom dominantno zahvaćen aksijalni skelet (prototip je ankilozantni spondilitis), te drugu gdje su upalom zahvaćeni

dominantno periferni zglobovi. U potonju ulaze psorijatični artritis, reaktivni artritis, enteropatski artritis i nedifrencirani SpA (1).

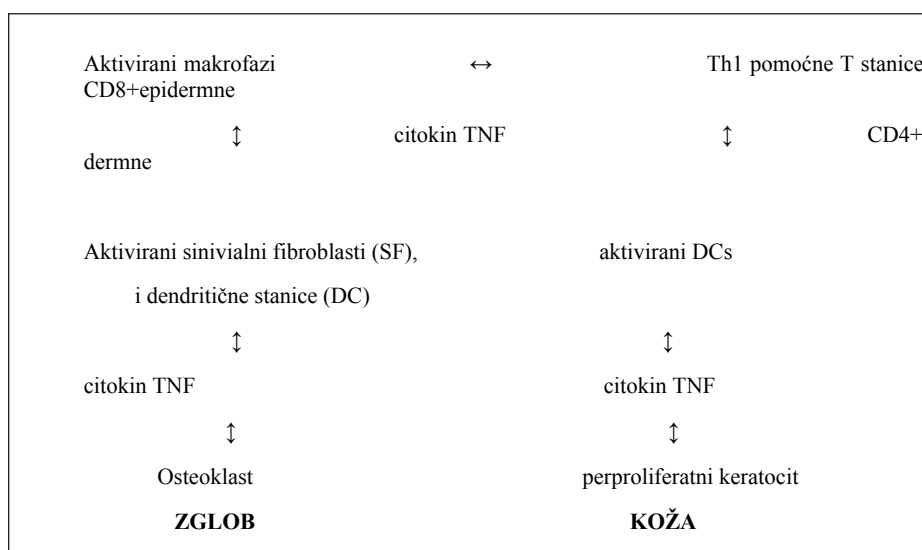
Etiopatogeneza

Etiopatogeneza bolesti nije do kraja razjašnjena. Postoji razlika u imunološkom procesu koji nalazimo u PsA u odnosu na onaj u reumatoidnom artritisu (RA) (sl. 1).

Proupalne citokine, kao što su *tumor necrosis factor-α* (TNF-α), interleukin-1 (IL-1), IL-6 i IL-8, izolirani iz sinovijske tekućine u PsA, nalazimo i u RA. Povišena razina TNF-α otkrivena je i u psorijatičnom plaku. Proinflamatorni citokini (npr. TNF-α) aktiviraju endotelne stanice za ekspresiju adhezijskih molekula ICAM-1 (*intercellules adhesion molleculu* 1), VCAM-1 (*vascular adhesion molleculu* 1) i E-selektin koji promoviraju migraciju T-limfocita). Neoangiogeneza pod



Sl. 1. Shematski prikaz patogeneze PsA (T. Kehler)



Sl. 2. Stanična patogeneza PsA

kontrolom je VEGF (*Vascular Endotel Growing Factor*), angiopoetina-1 i -2, TGF- β (*Tumor Growing Factor*) i PDGF (sl. 2).

SpA se pojavljuju ponajprije u genetski predisponiranih osoba (najčešće s B27 pozitivnim HLA nalazom) uz neke druge provokativne činitelje koji imaju važnu ulogu u kliničkoj manifestaciji bolesti. Ponekad je teško odvojiti pojedine bolesti jer može biti izraženo preklapanje dvije ili više bolesti. Entezitis je promjena karakteristična za sve oblike SpA. Slično vrijedi za ekstraartikularne manifestacije, kao npr. očne promjene (konjunktivitis i uveitis se viđaju u 1/3 bolesnika s PsA), srčane smetnje (aortna insuficijencija, infarkt miokarda, i sl.), upalne bolesti crijeva, upale genitourinarnog sustava (2).

Klinička slika

Psorijatični artritis (PsA) je kronična upalna artropatija koja može zahvatiti periferne zglobove i aksijalni

skelet. Registrira se u 7 % do 42 % pacijenata s kožnom psorijazom (1). Zglobne i kožne promjene se istodobno javljaju u oko 20 % oboljelih. U oko 15 % slučajeva promjene na zglobovima mogu godinama prethoditi pojavi kožnih promjena (1,2).

Bolest se manifestira bolom i zakočenošću u zahvaćenim zglobovima i kralježnici. Važnu ulogu ima genetska predispozicija (prisutnost B27 udružen je s aksijalnim oblikom bolesti, a DR4 sa simetričnim poliartikularnim oblikom koji podsjeća na reumatoidni artritis). Antigeni koji se također mogu povezati s psorijatičnim artritisom uz navedene mogu biti: DR7, B13, B17, Bw38, Bw39, Cw6... Srodnici u prvom koljenu imaju 40-50 % rizik od obolijevanja, dok je u jednojajčanih blizanaca rizik 70 % (3,4). PsA se obično pojavljuje u dobi od 30 do 50 godina, no može se javiti već u djetinjstvu. Podjednako se često javlja i u muškaraca i u žena (1,3).

PsA se klinički može manifestirati različitim oblicima. Podjela prema Mollu i Wrightu razlikuje: oligoar-

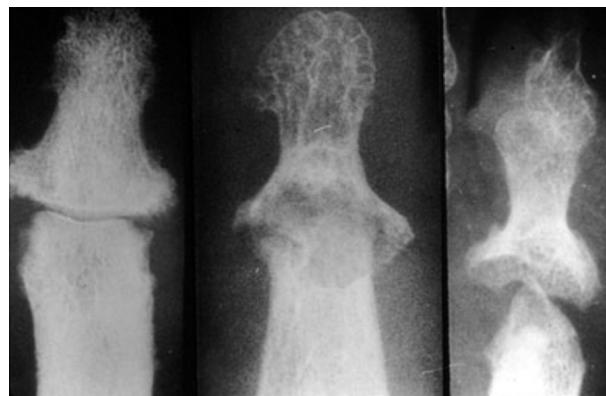tikularni oblik, tipičan oblik, tj. asimetrično zahvaćanje distalnih interfalangealnih zglobova (DIP) uz promjene na noktima, mutilirajući oblik artritisa, simetrični poliartritis (klinički sličan reumatoidnom artritisu) i psoriatični spondiloartritis koji se javlja u 5 % pacijenata s psorijatičnim artritisom (karakterističan je radiološki nalaz na aksijalnom skeletu i sakroilijakalnim zglobovima) (1,5-7).

U kliničkoj slici dominiraju bol, oteklina i zakočenost jednog ili više zglobova, pri čemu su zglobovi najčešće asimetrično zahvaćeni. Jutarnja zakočenost (JZ) šaka trajanja više od 30 minuta izražena je u više od 50 % bolesnika. Tipična je pojava tzv. "kobasičasti prst". Radi se o daktilitisu, tj. oteklini mekih struktura tako da prst nalikuje na kobasicu. Karakteristika SpA je da su upalnim promjenama zahvaćeni zglobovi donjih ekstremiteta (koljena, gležnjevi, hvatište tetive kvadricepsa i Ahilove tetive ili plantarne fascije). U psorijatičnom artritisu može se javiti bol u području sakroilijakalnih zglobova kao rezultat sakroileitisa, koji je najčešće asimetričan. Entenzitisi su karakteristična promjena za PsA (sl. 3). To su upalne promjene na hvatištu tetiva i ligamenata za kost (3,4,8). Entenzitis je u bolesnika s PsA u više od 50 % slučajeva je asimptomatičan (1,2,8). Klinički se entenzitis manifestira bolovima na mjestu hvatišta zahvaćenih tetiva: peta, veliki trohanter, zdjelica, potiljak, i sl.

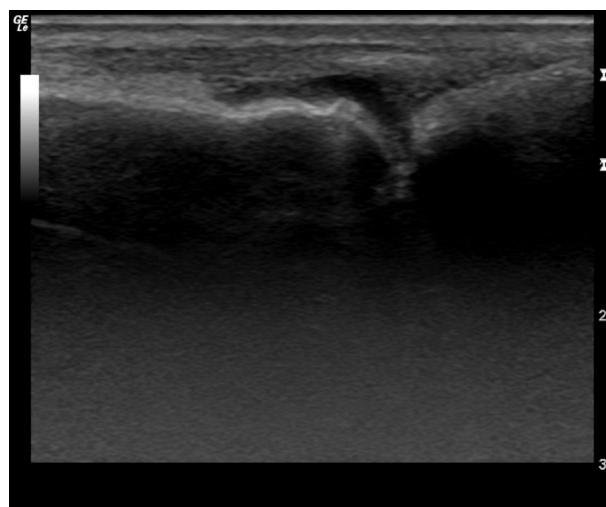
Bolest je karakterizirana fazama egzacerbacije i remisija. U 84 % pacijenata izražen je umjereno negativan učinak na aktivnosti u svakodnevnom životu, 40 % do 50 % pacijenata ima znakove destrukcije na konvencionalnom radiogramu (1,2). Teški oblik onesposobljenosti razvije 15 % do 30 % bolesnika s PsA (1,2). Loši prognostički čimbenici su: poliartikularni početak bolesti, tj. više od 5 otečenih zglobova tijekom prvog pregleda, povišeni reaktanti upale (SE, CRP), brzi razvoj erozivnih promjena, neučinkovitost inicijalne terapije. Lošiju prognozu imaju osobe - nositelji B27, DR7 i B39, DQw3. Prisutnost B22 ima bolju prognozu (1,2,8).

Promjene na zglobovima koje otkrijemo konvencionalnim radiogramom definitivne su i vode u invalidnost (sl. 4).

Nove metode slikovnog prikaza, uključujući tu ultrazvuk, MR (magnetsku rezonanciju) i MSCT (magnetsku kompjutorsku tomografiju) mogu pomoći u otkrivanju ranih promjena na perifernim zglobovima i mekim strukturama. Ultrazvuk je metoda izbora za proučavanje upalne aktivnosti koja zahvaća meke strukture. Primjenom ultrazvuka moguća je detekcija ranih promjena (edema, zadebljanja) kao i kasnih promjena (erozije i entenzofiti). Njegovom primjenom upotpunjuje se klinička dijagnostika, jer se radi o jednostavnoj, brznoj, neškodljivoj i jeftinoj metodi. Danas



Sl. 3. Tipičan radiološki nalaz (tzv. "pencil and cup" promjene na distalnim falangama).



Sl. 4. Ultrazvučni nalaz (drugi metakarpofalangealni zglob desne šake), sinovitis uz početne promjene na koštanom dijelu.

se naglašava važnost rane dijagnoze, liječenja i praćenja učinkovitosti primijenjene terapije u bolesnika s psorijatičnim artritisom. Rana dijagnostika podrazumijeva rano otkrivanje sinovitisa i entenzitisa. WBMRI (Whole-Body MRI) je obećavajuća nova slikovna metoda za evaluaciju entenzitisa u pacijenata s PsA i axASpA, ali su prije kliničke primjene potrebna još neka dodatna istraživanja (1,2,8-10).

Ultrazvuk ima veliku važnost u praćenju aktivnosti bolesti sa ciljem prevencije strukturnih oštećenja. Remisija se može čvrstom kontrolom ("tight control") pacijenta, te detekcijom minimalne upalne aktivnosti kao i ranom primjenom lijekova koji modificiraju bolest. Klinička remisija se ne podudara uvijek s potpunom odsutnošću upale koja se može detektirati ultrazvukom. Često se ultrazvukom uočava sinovitis u pacijenata koji su u "kliničkoj remisiji", a to je povezano s lošijim kliničkim i funkcijskim ishodom. Prethodno navedeno je snažan argument da ultrazvuk postane

Tablica 1.

CASPAR (*CLASSification criteria for Psoriatic ARthritis*) kriteriji za rano otkrivanje PsA

Upalna zglobova bolest (zglobovi, kralježnica ili enteze) i najmanje 3 od sljedećega:	
Psorijaza sadašnja (PS)	2 boda
Ps - osobna anamneza	1 bod
Ps- obiteljska anamneza	1 bod
Distrofija nokata	1 bod
Daktilitis (sada ili ranije)	1 bod
Jukstaartikularno stvaranje nove kosti (rdg šaka i stopala)	1 bod
Negativan reumatoidni faktor	1 bod
<ul style="list-style-type: none"> • Senzitivnost - 91,4 %, specifičnost - 98,7 %. • Osjetljivi u ranom PsA i točni su u postavljanju dijagnoze koji dolaze liječnicima obiteljske medicine. • Entenzitisi su karakteristična promjena za PsA (to su upalne promjene na hvatištu tetiva i ligamenata za kost). 	

Tablica 2.

Lijekovi koji modificiraju bolest za PsA

Lijek	Artritis	Koža
SULFASALAZIN	Granično (blago)	Nema
METOTREKSAT	Poboljšanje liječnikove globalne procjene	Poboljšanje kožnih promjena
CIKLOSPORIN (SAŽETAK)	Granično (blago)	Dobro
SOLI ZLATA	Granično	Nema
AZATIOPRIN	Granično	Nema
LEFLUNOMID	PsARC 59 % ACR20 36,3 %	Medijano PASI poboljšanje 23,8 %

Tablica 3.

Biološki agensi koji ciljaju na specifične komponente imunološkog odgovora.

Tip	Lijek
Anti-TNF monoklonska antitijela	ADALIMUMAB
	INFLIKSIMAB
	GOLIMUMAB
Solubilni TNF receptor	ETANERCEPT

dio uobičajenog dijagnostičkog postupka u bolesnika s upalnom reumatskom bolesti i na taj način prevenirati lošiji ishod u tih bolesti (9,11,12).

Liječenje PsA uključuje istodobno liječenje kožnih i zglobovni promjena pa je poželjna primjena lijekova koji su učinkoviti i za kožu i za zglobove (tablica 2). U liječenju zglobovni promjena koriste se NSAR, DMARD kao što je MTX, leflunomid i sulfasalazin, te u novije vrijeme biološki agensi (1,2,11,12,13) (tablica 3).

Nesteroidni antireumatici djeluju protuupalno i tako smanjuju bol. Najčešće su prvi lijek izbora. Nemaju utjecaj na tijek bolesti i ne preveniraju strukturalna (koštana) oštećenja. U slučajevima kada su izraženi klinički znakovi sistemske upale primjenjuju se glukokortikoidi sistemske. Češće ih dajemo lokalno u bolne zglobove i enteze. Indikacija za primjenu bioloških lijekova su teški oblici PsA i prethodna neučinkovitost na primjenu MTX-a, leflunomida i protuupalnih lijekova (1,2,5,12-16).

Anti-TNF alfa lijekovi su značajni iskorak u liječenju upalnih reumatskih bolesti, pa tako i psorijatičnog artritisa. No, valja napomenuti, da se, iako rijetko, može uočiti neke tzv. neočekivane, paradoksnе učinke liječenja tom skupinom bioloških lijekova, kao npr. psorijatičnu promjenu po koži, uvećani ili granulomatozne bolesti (sarkoidoza ili Crohnova bolest) (19). Iz našeg iskustva možemo navesti pojavu pustuloznih promjena po dlanovima i tabanima pacijentice s ankilozantnim spondilitisom koja je se liječi anti-TNF-alfa terapijom. Promjene su blage uz dobar odgovor na lokalnu terapiju. Pacijentica je nastavila svojom biološkom terapijom.

Druga linija liječenja je sustavna primjena glukokortikoida, primjena derivata retinoične kiseline, fotokemoterapija s MTX, fizikalna terapija kao nadopuna medikamentnoj terapiji, te rekonstruktivna kirurgija.

ZAKLJUČAK

PsA je i dalje izazovna bolest. Postojeći su lijekovi učinkoviti, ali ne mogu izliječiti bolest. Nove strategije trebaju poboljšati ishod liječenja uvažavajući heterogenost bolesti. Potrebno je naglasiti kolika je važnost timskog pristupa reumatologa i dermatologa u ranoj dijagnostici i liječenju bolesnika s PsA da bi se postigli optimalni rezultati i spriječila invalidnost bolesnika.

LITERATURA

1. Mercieca C, Landewé R, Borg AA. Spondyloarthropathies: Pathogenesis and Clinical Features. U: Textbook on Rheumatic Diseases. BMJ Group, EULAR, 2012, 255-75.
2. Efthimiou P, Markenson JA. Psoriatic arthritis. Manual of Rheumatology and Outpatient Orthopedic Disorders, diagnosis and therapy. Fifth edition. Baltimore: Lippincott Williams & Wilkins, 2006. 318-24.
3. Sieper J, Caron P, van den Bosch F. Spondylarthropathies: Treatment. BMJ Group, EULAR Textbook on Rheumatic Diseases. First edition, 2012, 276-300.

4. Dougados M, Landewé R. Spondylarthropathides: pathogenesis, clinical aspects and diagnosis. BMJ Group, EULAR Compendium on Rheumatic diseases. First edition. 2009, 92-115.
5. Wright V. Psoriasis and arthritis. Ann Rheum Dis 1956; 15: 348-56.
6. Wright V. Psoriasis and arthritis: a comparative study of rheumatoid arthritis, psoriasis and arthritis associated with psoriasis. Arch Derm 1959; 80: 27-35.
7. Moll JMH, Wright V. Psoriatic arthritis. Semin Arthritis Rheum 1973; 3: 55-78.
8. Sieper J, Heibel H, Mielants H. Management of spondylarthropathides. Spondylarthropathides: pathogenesis, clinical aspects and diagnosis. BMJ Group, EULAR Compendium on Rheumatic diseases. First edition. 2009, 116-131.
9. Armstrong AW, Robertson AD, Wu J, Schupp C, Lebowitz MG. Undertreatment, treatment trends, and treatment dissatisfaction among patients with psoriasis and psoriatic arthritis in the United States: findings from the National Psoriasis Foundation surveys, 2003-2011. JAMA Dermatol 2013; 149:1180-5.
10. Poggenborg RP, Eshed I, Østergaard i sur. Enthesitis in patients with psoriatic arthritis, axial spondyloarthritis and healthy subjects assessed by "head-to-toe" whole-body MRI and clinical examination. Ann Rheum Dis 2015; 74: 823-9.
11. Theander E, Husmark T, Alenius GM i sur. UR.Early psoriatic arthritis: short symptom duration, male gender and preserved physical functioning at presentation predict favourable outcome at 5-year follow-up. Results from the Swedish Early Psoriatic Arthritis Register (SwePsA). Ann Rheum Dis 2014; 73: 407-13.
12. Palmer D, El Miedany Y. Early psoriatic arthritis: facing the challenge. Br J Nurs 2013; 22: 1014-20.
13. Sandobal C, Carbó E, Iribas J, Roverano S, Paira S. Ultrasound nail imaging on patients with psoriasis and psoriatic arthritis compared with rheumatoid arthritis and control subjects. J Clin Rheumatol 2014; 20: 21-4.
14. Altomare G, Capsoni F. The diagnosis of early psoriatic arthritis. G Ital Dermatol Venereol 2013; 148: 501-4.
15. Saad AA, Ashcroft DM, Watson KD, Hyrich KL, Noyce PR, Symmons DP. Persistence with anti-tumour necrosis factor therapies in patients with psoriatic arthritis: observational study from the British Society of Rheumatology Biologics Register. Arthritis Res Ther 2009; 11: R52.
16. Rudwaleit M, Van den Bosch F, Kron M, Kary S, Kupper H. Effectiveness and safety of adalimumab in patients with ankylosing spondylitis or psoriatic arthritis and history of anti-tumor necrosis factor therapy. Arthritis Res Ther 2010; 12: R117.
17. Ritchlin CT, Kavanaugh A, Gladman DD, Mease PJ, Helliwell P, Boehncke WH, de Vlam K, Fiorentino D, FitzGerald O, Gottlieb AB, McHugh NJ, Nash P, Qureshi AA, Soriano ER, WJ, for the Group for Research and Assessment of Psoriasis and Psoriatic Arthritis (GRAPPA). Treatment recommendations for psoriatic arthritis. Ann Rheum Dis 2009; 68: 1387-94.
18. Wendling D, Prati C. Paradoxical effects of anti-TNF -α agents in inflammatory diseases. Exp Rev Clin Immunol 2014; 10: 159-69.

SUMMARY

WHAT SHOULD BE KNOWN ABOUT PSORIATIC ARTHRITIS?

T. KEHLER and L. ČABRIJAN¹

*Thalassotherapia, Opatija and ¹University of Rijeka, School of Medicine,
Chair of Rehabilitation Medicine, Rijeka, Croatia*

Psoriatic arthritis (PsA) is chronic inflammatory arthropathy of peripheral joints and axial skeleton, occurring in 7% to 42% of patients with psoriasis. Arthritis might precede skin psoriatic lesion in 13% to 17% cases. Patients present with pain and stiffness of the affected joints. A genetic factors play an important role (B27 has been associated with axial form, and DR4 with peripheral polyarticular form of PsA). Enthesopathy is a hallmark feature of PsA. It is an inflammation at the sites where tendons and ligaments attach to the bone. Extra-articular manifestations of disease are conjunctivitis and uveitis (occur in up to 1/3 of patients with PsA), heart disorder (aortic insufficiency), gut inflammation, urogenital inflammation.

Treatment of PsA includes therapies for both the skin and the joint disease. The treatment for the joint disease includes using NSAR (nonsteroidal anti-inflammatory drugs), DMARDs (Disease-Modifying Antirheumatic Drugs) such as methotrexat (MTX), leflunomid, sulfasalasin and biological agents. Second-line therapy are: systemic glucocorticoids, retinoic acid derivatives/etretinate, photochemotherapy with MTX, physical therapy as an adjunct to drug therapy, and reconstructive surgery.

The most important is that rheumatologist and dermatologist need to have some approach in management of PsA for optimal results.

Key word: spondyloarthritis, arthritis psoriatica, psoriasis