

Autoaugmentacija mokraćnog mjehura - prikaz pacijenta

Gršković, Antun; Vukelić, Ivan; Španjol, Josip

Source / Izvornik: **Medicina Fluminensis : Medicina Fluminensis, 2017, 53, 383 - 387**

Journal article, Published version

Rad u časopisu, Objavljena verzija rada (izdavačev PDF)

https://doi.org/10.21860/medflum2017_182954

Permanent link / Trajna poveznica: <https://urn.nsk.hr/urn:nbn:hr:184:648289>

Rights / Prava: [In copyright](#) / [Zaštićeno autorskim pravom.](#)

Download date / Datum preuzimanja: **2024-09-21**



Repository / Repozitorij:

[Repository of the University of Rijeka, Faculty of Medicine - FMRI Repository](#)



Autoaugmentacija mokraćnog mjehura – prikaz pacijenta

Autoaugmentation of urinary bladder – a case report

Antun Gršković*, Ivan Vukelić, Josip Španjol

Klinika za urologiju, KBC Rijeka, Rijeka

Sažetak. Cilj: Radom smo željeli prikazati pacijenta s izrazito smanjenim kapacitetom i *complianceom* mokraćnog mjehura i posljedično značajno narušenom kvalitetom života, koji je uspješno liječen autoaugmentacijom mokraćnoga mjehura. **Prikaz slučaja:** Pacijent u dobi od 36 godina javio se na urološki pregled zbog izrazitih smetnji mokrenja koje su trajale posljednje tri godine. Prevladavajuće smetnje bile su frekvencija, nikturija, urgencija i urgentna inkontinencija. Zbog opisanih smetnji pacijent se psihički promijenio, a zbog čestih i bolnih nagona na mokrenje nije mogao obavljati obaveze iz privatnog i poslovnog života. Nakon opsežne laboratorijske, mikrobiološke i slikovne obrade te nakon neuspješnog konzervativnog liječenja pacijentu je predloženo kirurško liječenje. Učinjena je autoaugmentacija mokraćnog mjehura. Poslijeoperacijski tijek bio je uredan. Pri otpustu iz bolnice frekvencija mokrenja bila je četiri do pet puta dnevno, nikturija jedan do dva puta, a prosječni volumen izmokrenog urina oko 400 ml. **Rasprava i zaključak:** U pažljivo probranih pacijenata autoaugmentacija mokraćnog mjehura može značajno poboljšati kvalitetu života pacijenata s izrazito smanjenim kapacitetom i *complianceom* mokraćnog mjehura. Ovaj kirurški zahvat najčešće prolazi bez težih komplikacija, a kako ne zahtijeva uporabu crijevnih segmenata, u slučaju neuspjeha moguće je naknadno pristupiti enterocistoplastici, ortotopnoj ili supravезikalnoj derivaciji mokraćnog mjehura.

Ključne riječi: augmentacija mokraćnog mjehura; derivacija urina; mokraćni mjehur; urođinamika

Abstract. Aim: To present a case of a very reduced capacity and compliance of urinary bladder in a young men who was successfully treated with bladder autoaugmentation. **Case report:** Thirty six years old male patient came to urology department complaining of irritative lower urinary tract symptoms. Dominant symptoms were frequency, nocturia, urgency and urge incontinence. Symptoms were so severe that patient was psychologically altered and his private and professional life suffered. After extensive workup and after failure of conservative treatment, autoaugmentation cystoplasty was performed. The postoperative course was uneventful. At the time of discharge from hospital he had frequency of four to five times daily and two times by night. Average voided volume was 400 mL. **Discussion and conclusion:** In selected cases, bladder autoaugmentation significantly improves quality of life in patients with reduced bladder capacity and compliance. Surgical procedure is safe and free of severe complications. Since the procedure is extraperitoneal and there is no need for use of intestinal segments, it is always possible to perform ileocystoplasty, orthotopic or supravvesical urine diversion using intestinal segments.

Key words: bladder augmentation; urinary bladder; urinary diversion; urodynamic study

***Dopisni autor:**

Antun Gršković, dr. med.
Klinika za urologiju, Klinički bolnički centar
Rijeka, Tome Strišića 3, 51 000 Rijeka
e-mail: tonigrsko@yahoo.com

<http://hrcak.srce.hr/medicina>

UVOD

Mokrenje je voljni akt potpunog pražnjenja mokraćnog mjehura u socijalno prihvatljivoj situaciji. Sazrijevanjem neurofiziološkog sustava, mokrenje se odvija pod potpunom kontrolom naše volje. Drugim riječima, mokrenje možemo odgađati dok se ne stvore odgovarajući uvjeti za sam početak mokrenja. Također, ako postoji potreba, akt mokrenja možemo i prisilno prekinuti aktivacijom autonomnog i somatskog živčanog sustava¹. Na-

Poremećaji mokrenja mogu imati znatan utjecaj na kvalitetu života. Osnova liječenja su dijetetske i farmakološke mjere, a operacijsko liječenje preporučuje se tek kao krajnja mjera.

kon završenog akta mokrenja u mokraćnom mjehuru ne smije zaostati mokraća – ako mokraća zaostaje to može govoriti o neodgovarajućoj funkciji detruzora mokraćnog mjehura ili o *subvezikalnoj* opstrukciji (npr. suženje mokraćne cijevi, uvećana prostata...).

Mokraćni mjehur ima dvojaku ulogu. Jedna je po hrana urina, a druga njegovo pražnjenje. Uobičajeno, mokraćni mjehur može primiti 400 – 500 ml urina. Izuzetno je bitno da pri punjenju mokraćnog mjehura urinom ne dođe do značajnijeg porasta intravezikalnog tlaka, što možemo zahvaliti građi detruzora mokraćnog mjehura i vrlo rastezljivom prijelaznom epitelu. Održavanjem niskog tlaka u mokraćnom mjehuru ne dolazi do refluksa urina u gornje dijelove mokraćnog sustava, čime je on zaštićen od potencijalnog širenja infekcija ili tlačnog oštećenja². Smatra se kako ureterovezikalni sfinkterski sustav sprječava refluks urina ako je tlak u mokraćnom mjehuru manji od 40 cm vodenog stupca. Iznad tih vrijednosti, ureterovezikalni sfinkterski sustav postaje insuficijentan te „propušta” urin uz povećanje tlaka prema gornjim dijelovima mokraćnog sustava. U krajnjem slučaju, zbog tlačnog oštećenja može doći i do nepovratnog gubitka bubrežne funkcije³. *Compliance* ili podatnost mokraćnoga mjehura predstavlja njegovu sposobnost održavanja niskoga tlaka u mokraćnom mjehuru uz kontinuirano punjenje. Prikazuje se kao promjena tlaka u odnosu

na porast volumena u ml/cm H₂O. Oblik kugle i elastičnost stijenke mokraćnoga mjehura omogućavaju mu veliku podatnost⁴.

Mnoge bolesti mogu utjecati na funkciju pohrane ili pražnjenja urina. To su upalne bolesti (bakterijski cistitis, tuberkulozni cistitis), intersticijski cistitis, iradijacijski cistitis, neurološka oboljenja s oštećenjem gornjeg ili donjeg motoneurona, strana tijela i tumori mokraćnog mjehura³. Sve navedene bolesti, kao i fibroza stijenke, nastala zbog kirurških zahvata na mokraćnom mjehuru ili njegovoj okolini, mogu dovesti do smanjivanja kapaciteta i *compliancea* mokraćnog mjehura. Liječenje se uvijek započinje konzervativno (bihevioralna terapija, vježbe mišićnog dna zdjelice, medikamentozna terapija...)^{5,6}. U pacijenata sa znatno smanjenim kapacitetom ili *complianceom* mokraćnog mjehura i neuspjelim konzervativnim liječenjem, augmentacijska cistoplastika predstavlja jedno od rješenja za iscrpljujuće simptome frekvencije, urgencije/urgentne inkontinencije i kroničnog zdjelčnog bola. Jedan od oblika augmentacijske cistoplastike je i autoaugmentacija mokraćnog mjehura. Prikazat ćemo pacijenta u kojega smo zbog smanjenog kapaciteta i *compliancea* učinili autoaugmentaciju mokraćnog mjehura.

PRIKAZ SLUČAJA

Pacijent u dobi od 36 godina javio se u urološku ambulantu zbog izrazitih smetnji mokrenja koje traju unazad tri godine. Od smetnji mokrenja prevladavale su frekvencija 20 – 30 puta dnevno i nikturija do osam puta. Osim toga, gotovo svako mokrenje bilo je praćeno urgencijom (iznenadna i neodgodiva potreba za mokrenjem), a vrlo često i urgentnom inkontinencijom. Zbog tih simptoma, koji su ga značajno onesposobljavali u obavljanju svakodnevnih obiteljskih i profesionalnih zadaća, više je puta bio obrađivan u drugim ustanovama u Hrvatskoj i inozemstvu. Dotadašnja obrada bila je sveobuhvatna i detaljna.

U pacijenta su rutinski hematološki i biokemijski nalazi, nalazi urina, urinokulture te brisa uretre bili uredni. Isključena je i mogućnost tuberkuloze urogenitalnog trakta.

Ultrazvuk urogenitalnog trakta bio je bez osobitosti, prostata je bila volumena 24 ml, a rezidualnog urina nije bilo.

Uretrocistoskopski utvrđena je normalna morfologija i prohodnost mokraćne cijevi. Prostatična uretra nije bila okludirana prostatičnim režnjevima, a vrat mokraćnog mjehura nije bio hipertrofičan. Stijenka mokraćnog mjehura bila je blijedo ružičaste boje i bez znakova trabekularizacije. Pri minimalno ispunjenom mokraćnom mjehuru pacijent je počeo osjećati jaku urgenciju i bol.

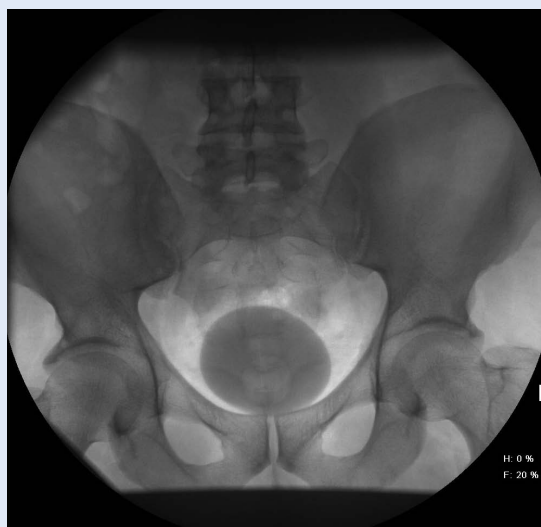
Od urodinamske obrade pacijentu je učinjena cistometrija koja je ukazivala kako pacijent prvi nagon na mokrenje osjeća pri kapacitetu od 55 ml dok se u zdravoj populaciji prvi nagon na mokrenje javlja pri ispunjenosti mjehura sa 100 do 200 ml urina. Urgencija s urgentnom inkontinencijom javila se već pri kapacitetu od 150 ml uz porast intravezikalnog tlaka do 30 cm vodenog stupca. Nevoljnih kontrakcija detruzora nije bilo. Dobiveni nalazi upućivali su na znatno smanjen kapacitet i *compliance* mokraćnog mjehura. Dodatno smo učinili i cistografiju kojom je verificiran maksimalni kapacitet mokraćnog mjehura od 150 ml (slika 1).

Slikovna dijagnostika centralnog i perifernog živčanog sustava magnetskom rezonancijom nije pokazala neurološkog uzroka pacijentovog stanja. Obradom je ustanovljena narušena funkcija pohrane urina u mokraćnom mjehuru te je, iako cistoskopski nalaz nije upućivao na mogućnost intersticijskog cistitisa, učinjena i transuretralna biopsija mokraćnog mjehura. Dobiveni patohistološki nalaz upućivao je na limfocitni infiltrat u lamini propriji, što može upućivati na intersticijski cistitis.

Konzervativno liječenje parasimpatikoliticimai agonistima β_3 adrenergičkih receptora nije bilo efikasno.

U vanjskoj ustanovi učinjena je hidrodistenzija mokraćnog mjehura s ograničenim i kratkotrajnim poboljšanjem po pitanju frekvencije. Intravezikalna aplikacija botulinum toksina također nije smirila tegobe u ovog mladog čovjeka.

U trenutku pregleda pacijent je bio neispavan. Gotovo redovito je uzimao anksiolitike koji su ga donekle činili društveno funkcionalnim. Ponudenu mogućnost cistektomije i formiranja novog mokraćnog mjehura (neovezika) od vijuga tankog crijeva odbio je zbog potencijalnih probavnih i metaboličkih komplikacija, ali i zbog visokog rizika za nastanak erektilne disfunkcije. Kako su sve

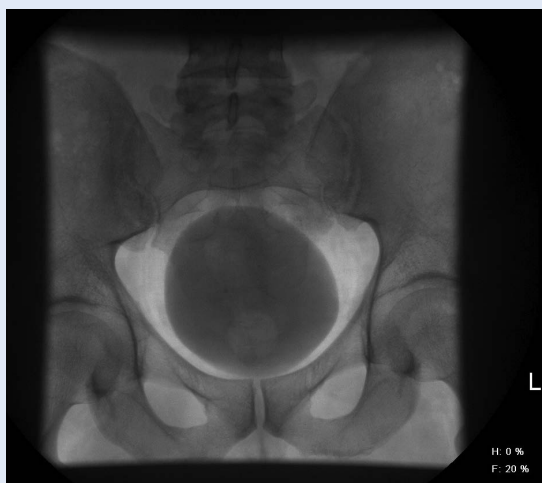


Slika 1. Cistografija prije operacije pokazuje izrazito malen kapacitet mokraćnoga mjehura (150 ml).

Autoaugmentacija mokraćnog mjehura siguran je kirurški postupak pri kojem se, u pažljivo odabranim slučajevima, znatno povećava kapacitet i *compliance* mokraćnog mjehura. U slučaju neuspjeha kapacitet mokraćnog mjehura može se povećati i složenijim kirurškim zahvatima, što predstavlja prednost ove metode.

konzervativne metode liječenja bile iscrpljene, a radikalnom operacijskom liječenju nije bio sklon, pacijentu je potanko objašnjena mogućnost autoaugmentacije mokraćnog mjehura. Predloženo je liječenje odmah prihvatio jer nije postojala opasnost od nastanka erektilne disfunkcije, a u prilog tome je išla i činjenica da se u slučaju neuspjeha opet može pristupiti enterocistoplastici, cistektomiji i ortotopnoj derivaciji urina ili pak supravezikalnoj derivaciji urina.

Nakon uvođenja pacijenta u opću anesteziju, postavili smo urinski kateter te mjehur ispunili fiziološkom otopinom. Mokraćnom mjehuru pristupili smo donjom medijalnom incizijom trbušne stijenke. Nakon učinjene miotomije detruzora isti smo pažljivo oslobodili od sluznice mokraćnog mjehura prema lateralno na obje strane. Režnjeve detruzora prišli smo na *m. psoas*. Novoformirani divertikul mjehura bio je zadovoljavajućeg volumena (oko polovice volumena pacijentovog mokraćnog mjehura).



Slika 2. Deset dana po autoaugmentaciji mokraćnoga mjehura učinjena je kontrolna cistografija koja je dokazala uspješnost operacije uz povećanje kapaciteta mjehura na preko 600 ml.

Već prvog poslijeoperacijskog dana započeli smo s pažljivom hidrodistenzijom mokraćnog mjehura kako bismo spriječili kolaps sluznice divertikula. Iz dana u dan postupno smo povećavali volumen unesene tekućine prilikom hidrodistenzije do ukupnog volumena od 700 ml. Petog poslijeoperacijskog dana pacijentu smo umjesto vrećice na kateter stavili čep nakon čega je i on sam mogao sudjelovati u distenziji mokraćnog mjehura odgađanjem mokrenja do trenutka bola. Deseti dan nakon operacije pacijentu smo ponovno učinili cistografiju. Tadašnji kapacitet mokraćnog mjehura iznosio je 600 ml (slika 2). Pri tom volumenu pacijent je imao urgenciju, no nije imao urgentnu inkontinenciju. Kateter je odstranjen, a pacijentu je savjetovano da sljedećih nekoliko tjedana jednom do dva puta dnevno odgađa mokrenje do granica bola kako bi sluznica divertikula ostala rastegnuta.

Pri otpustu iz bolnice pacijent je mokrio 4 – 5 puta dnevno, u prosjeku oko 400 ml urina. Pri odgađanju mokrenja, maksimalni izmokreni volumen mokraće znao je biti i 700 ml. Noću bi radi mokrenja ustajao jednom ili dva puta. Pacijent je bio zadovoljan jer se kvaliteta njegovog života značajno popravila nabolje. Anksiolitike je vrlo rijetko koristio i „napokon se naspavao”. Pacijent je redovito ambulantno kontroliran, a 16 mjeseci nakon učinjenog zahvata pacijent je i dalje zadovoljan svojom kvalitetom života.

RASPRAVA

Krajem 80-ih godina prošloga stoljeća Cartwright i Snow opisali su relativno jednostavnu i lucidnu metodu autoaugmentacije mjehura koristeći vlastite „resurse” mokraćnog mjehura – epitel (urotel). Naime, princip postupka je incizija detruzora mokraćnog mjehura u medijalnoj liniji. Potom se pažljivom preparacijom detruzor odvoji od epitela, a ovisno o inačici samog postupka detruzor se može ekscidirati ili prišiti uz *m. psoas*. Oslobođeni i vrlo rastezljivi urotel oblikuje veliki divertikul zahvaljujući kojem bude povećan i kapacitet i *compliance* mokraćnog mjehura⁷. Prednosti ovog postupka, koji nazivamo autoaugmentacija mokraćnog mjehura, su korištenje vlastitog tkiva, izrazito mali postotak komplikacija te ekstraperitonealni pristup koji nam, u slučaju neuspjeha, omogućava ponovnu operaciju i korištenje crijevnih segmenata. Negativne strane su neizbježna fibroza divertikula s posljedičnim smanjenjem kapaciteta i *compliancea* mokraćnog mjehura te izvjesna potreba za augmentacijskom cistoplastikom korištenjem crijevnih segmenata u budućnosti^{8,9}.

Iritativne smetnje mokrenja (dizurija, frekvencija, urgencija i urgentna inkontinencija) mogu značajno ugroziti svakodnevno funkcioniranje pacijenta. Ljudima koji pate od smetnji povezanih sa smanjenim kapacitetom i *complianceom* mokraćnog mjehura značajno je ugrožen društveni i privatni život. Zbog potrebe čestog mokrenja i straha da će im mokraća „pobjeći” ovakvi pacijenti izbjegavaju socijalizaciju, povlače se u sebe, postaju asocialni i depresivni. Zbog dermatitisa genitalnog područja zbog inkontinencije, češćih infekcija i poremećaja spavanja ovi pacijenti imaju i objektivne zdravstvene smetnje. Neugodan miris odjeće i posteljine od ustajalog urina dovodi do potrebe čestih presvlačenja donjeg rublja, odjeće i posteljine, što osim pojačanih higijenskih zahtjeva predstavlja i financijsko opterećenje za pojedinca i njegovu obitelj¹⁰.

Iz svih spomenutih razloga pacijente s gore navedenim simptomima potrebno je ozbiljno shvatiti i pokušati postaviti etiološku dijagnozu (npr. cistitis, strano tijelo...) kako bi i liječenje moglo biti efikasno. Ako je etiologija nejasna, a bihevioralni, medikamentozni i drugi konzervativni pokušaji li-

ječanja ostanu neuspješni, treba razmišljati i o kirurškim postupcima s ciljem povećanja volumena mokraćnog mjehura ili zamjene „bolesnog“ mokraćnog mjehura urinarnom derivacijom (ortotopna ili supravezikalna derivacija urina).

ZAKLJUČAK

Autoaugmentacija mokraćnog mjehura je kirurški postupak kojim se, korištenjem vlastitog tkiva (urotel), postiže značajno povećanje *compliancea* i kapaciteta mokraćnog mjehura. Postupak je siguran, najčešće bez značajnijih kirurških komplikacija i istodobno pošten prema okolnim organima. U slučaju neuspjeha zahvata i potrebe za ponovnom operacijom mogu se koristiti crijevni segmenti u svrhu enterocistoplastike, ortotopne ili supravezikalne derivacije urina.

Izjava o sukobu interesa: autori izjavljuju da ne postoji sukob interesa.

LITERATURA

1. Fowler CJ, Griffiths D, de Groat WC. The neural control of micturition. *Nat Rev Neurosci* 2008;9:453-66.
2. Wein AJ. Lower urinary tract dysfunction in neurologic injury and disease. *In: Wein AJ, Kavoussi LR, Novick AC, Partin AW, Peters CA (eds). Campbell-Walsh urology. 9. izd. Philadelphia: Saunders, 2007;2011-45.*
3. Tanagho EA, Lue TF. Neuropathic bladder disorders. *In: Tanagho EA, McAninch JW, (eds). Smith's general urology. 16. izd. New York: Lange medical books/McGraw-Hill, 2004;435-52.*
4. Markić D, Valenčić M. Urodinamika. *In: Fučkar Ž, Španjol J (eds). Urologija I (opći dio). Rijeka: Digital point, 2013;121-35.*
5. Qaseem A, Dallas P, Forcica MA, Starkey M, Denberg TD, Shekelle P et al. Nonsurgical management of urinary incontinence in women: a clinical practice guideline from the American College of Physicians. *Ann Intern Med* 2014;161:429-40.
6. Ginsberg D. Optimizing therapy and management of neurogenic bladder. *Am J Manag Care* 2013;19:S197-204.
7. Cartwright PC, Snow BW. Bladder autoaugmentation: partial detrusor excision to augment the bladder without use of bowel. *J Urology* 1989;142:1050-3.
8. Adams MC, Joseph DB. Urinary tract reconstruction in children. *In: Wein AJ, Kavoussi LR, Novick AC, Partin AW, Peters CA (eds). Campbell-Walsh urology. 9. izd. Philadelphia: Saunders, 2007;3656-702.*
9. Veeratterapillay R, Thorpe AC, Harding C. Augmentation cystoplasty: contemporary indications, techniques and complications. *Indian J Urol* 2013;29:322-7.
10. Dorsher PT, McIntosh PM. Neurogenic bladder. *Adv Urol* 2012;2012:816274.