

# Ektopično smješteni tumor doštitne žlijezde u toraksu - prikaz slučaja

---

**Belančić, Andrej; Mikolašević, Ivana; Kukuljan, Melita; Kupanovac, Željko; Saftić, Igor; Orlić, Lidija**

*Source / Izvornik:* **Medicina Fluminensis : Medicina Fluminensis, 2017, 53, 111 - 116**

**Journal article, Published version**

**Rad u časopisu, Objavljena verzija rada (izdavačev PDF)**

[https://doi.org/10.21860/medflum2017\\_173384](https://doi.org/10.21860/medflum2017_173384)

*Permanent link / Trajna poveznica:* <https://urn.nsk.hr/urn:nbn:hr:184:530622>

*Rights / Prava:* [In copyright](#)/[Zaštićeno autorskim pravom.](#)

*Download date / Datum preuzimanja:* **2024-10-06**



*Repository / Repozitorij:*

[Repository of the University of Rijeka, Faculty of  
Medicine - FMRI Repository](#)



# Ektopično smješteni tumor doštitne žlijezde u toraksu – prikaz slučaja

## Ectopic parathyroid tumor in thorax – case report

Andrej Belančić<sup>1</sup>, Ivana Mikolašević<sup>2</sup>, Melita Kukuljan<sup>3</sup>, Željko Kupanovac<sup>4</sup>, Igor Saftić<sup>5</sup>, Lidija Orlić<sup>6\*</sup>

**Sažetak. Cilj:** Prikazati pacijenticu s primarnim hiperparatireoidizmom zbog ektopičnog smještenog tumora doštitne žlijezde u toraksu. **Prikaz slučaja:** 64-godišnja pacijentica s od ranije poznatom hipotireozom i hipertenzijom manifestirala se slikom normocitne anemije, bubrežne insuficijencije i smetnjama gutanja. Zbog navedenih simptoma učinjena je višeslojna kompjutorizirana tomografija (MSCT) toraksa koja je pokazala tvorbu u stražnjem gornjem mediastinumu, uz promjene na kostima i sumnju na sekundarizme. U sklopu nefrološke obrade uočene su izrazito visoke vrijednosti serumskog kalcija (> 3 mmol/L) i paratireoidnog hormona (PTH) (200 pmol/L), što je ukazalo da se najvjerojatnije radi o primarnom hiperparatireoidizmu. Učinjena je dodatna obrada: scintigrafija doštitnih žlijezda, punkcija navedene tvorbe i citološka analiza. Navedene dijagnostičke metode potvrdile su da se radi o primarnom hiperparatireoidizmu najvjerojatnije adenoma ektopično smještene doštitne žlijezde. Pacijentica je podvrgnuta operativnom zahvatu, torakotomiji te odstranjenju navedene tvorbe. Postoperativni kirurški tijek bio je uredan. U laboratorijskim nalazima javila se očekivana hipokalcemija, zbog sindroma „gladne kosti“ koja je medikamentozno tretirana. Naknadno prispjeli patohistološki nalaz ukazao je na to da se radi o novotvorini doštitne žlijezde nesigurnog malignog potencijala. S obzirom na to da je jedini potpuno pouzdani pokazatelj zloćudne prirode bolesti nalaz metastaza, dijagnoza karcinoma nije se mogla postaviti. Vrijednosti PTH-a postoperativno su bile unutar referentnih vrijednosti. Tijekom praćenja pacijentice u razdoblju od pola godine nakon operativnog zahvata nije došlo do povrata bolesti. **Zaključak:** Primarni hiperparatireoidizam čest je endokrinološki poremećaj i o njemu treba razmišljati u svakodnevnom radu. Osim povećanih doštitnih žlijezda na tipičnom mjestu u vratu, moguć je razvoj i ektopično smještenih doštitnih žlijezda.

**Cljučne riječi:** adenom doštitnih žlijezda; ektopično smještene doštitne žlijezde; karcinom doštitnih žlijezda; primarni hiperparatireoidizam

**Abstract. Introduction:** The aim was to present a case of primary hyperparathyroidism due to ectopic parathyroid adenoma localized in thorax. **Case report:** We report a case of a 64-year-old female patient with hypothyroidism and hypertension in her medical history, presented to us with normocytic anemia, renal insufficiency and dysphagia. Due to swallowing disorder multi-slice computed tomography of thorax was performed and mass in upper-back mediastinum with ossification changes suspicious for metastatic process was found. Within the nephrology examination, hypercalcemia (>3 mmol/L) and elevated parathyroid hormone (PTH) value (200 pmol/L) were noticed, which pointed to the possibility of primary hyperparathyroidism. Consequentially, parathyroid scintigraphy, aspiration biopsy and cytological analysis were performed. Primary hyperparathyroidism was affirmed and ectopic parathyroid adenoma was suggested as possible etiology. The patient has undergone surgical procedure based on thoracotomy with extirpation of the mass. Surgical postoperative course was regular. Postoperative laboratory findings showed hypocalcemia, which was expected due to “hungry bone” syndrome, so medication treatment was necessary. Subsequently, histopathological analysis showed parathyroid tumor with insecure malignant potential. Since metastases were the only satisfied criteria for the malignancy, the diagnosis of parathyroid carcinoma couldn't be allocated. PTH values after surgery were within the reference range. During a 6-month postoperative follow-up no signs of the disease recurrence were detected. **Conclusion:** Primary hyperparathyroidism is a very common endocrinology disorder, hence it

<sup>1</sup> Medicinski fakultet Sveučilišta u Rijeci, Rijeka

<sup>2</sup> Odjel za hepatologiju i pankreatologiju, Klinika za internu medicinu, KBC Rijeka, Rijeka

<sup>3</sup> Klinički zavod za radiologiju, KBC Rijeka, Rijeka

<sup>4</sup> Zavod za pulmologiju, Klinika za internu medicinu, KBC Rijeka, Rijeka

<sup>5</sup> Odjel za torakalnu kirurgiju, Klinika za kirurgiju, KBC Rijeka, Rijeka

<sup>6</sup> Zavod za nefrologiju, dijalizu i transplantaciju bubrega, Klinika za internu medicinu, KBC Rijeka, Rijeka

**\*Adresa za dopisivanje:**

Prof. dr. sc. Lidija Orlić  
Zavod za nefrologiju, dijalizu i transplantaciju  
Klinika za internu medicinu, KBC Rijeka  
T. Strišića 3, 51 000 Rijeka  
e-mail: lidija.orlic@gmail.com

<http://hrcak.srce.hr/medicina>

has to be on a differential diagnosis list in every day clinical practice Except increased parathyroid glands in the typical site in the neck, it is possible to develop ectopic parathyroid glands.

**Key words:** ectopic parathyroid glands; parathyroid adenoma; parathyroid carcinoma; primary hyperparathyroidism

Primarni hiperparatireoidizam čest je endokrinološki poremećaj i o njemu treba razmišljati u svakodnevnom radu. Najčešći uzrok primarnog hiperparatireoidizma su adenom i primarna hiperplazija paratireoidne žlijezde, dok je karcinom paratireoidne žlijezde vrlo rijedak uzrok. Najčešće kliničke manifestacije su nefrolitijaza, nefrokalcinoza, bol u kostima, osteopenija, patološke frakture, anksioznost, depresija, gubitak apetita i tjelesne težine.

#### UVOD

Hiperparatireoidizam je stanje hiperfunkcije doštitnih žlijezda, a može biti primarne, sekundarne i tercijarne naravi. Primarni hiperparatireoidizam (PHPT) jedna je od najčešćih endokrinopatija s godišnjom učestalošću od 25 na 100 000 stanovnika. Najčešći uzrok PHPT-a su adenom i primarna hiperplazija doštitne žlijezde, dok je karcinom doštitne žlijezde u svega otprilike 1 % slučajeva. Može nastati kao posljedica primarne hiperplazije u sklopu multiple endokrine adenomatoze (MEN) tip 1 ili 2A (15 %), adenoma (80 %) ili rjeđe karcinoma (< 5 %)<sup>1-3</sup>. Češće se javlja u žena. Ovaj poremećaj očituje se abnormalnim izlučivanjem paratireoidnog hormona (PTH), što posljedično dovodi do hiperkalcemije i hipofosfatemije. Kod nekih se pacijenata PHPT prezentira asimptomatski pa se hiperplazija doštitnih žlijezda ili tumor sasvim slučajno pronađu prilikom obrade hiperkalcemije pronađene u laboratorijskim pretragama krvi. U drugih se pacijenata pak prezentira recidivirajućom urolitijazom i/ili poremećajima koštanog metabolizma koje nastaju zbog hiperobilizacije kalcija iz kostiju. Druge rjeđe komplikacije su psihoneurološki poremećaji te pankreatitis. Nerijetko je jedan od simptoma pojava hipertenzije i bubrežnog oštećenja. Prijelomi kostiju danas se izuzetno rijetko nalaze jer se bolest obično dijagnosticira u ranijem stadiju<sup>1-3</sup>. Di-

jagnostika PHPT-a temelji se na prisutnosti hiperkalcemije i nalazu povećanih vrijednosti PTH-a u serumu te slikovnim metodama. Oko četvrtine pacijenata može imati uredne vrijednosti serumskog kalcija, uz povišen PTH. Kao dokaz da se radi o tkivu doštitne žlijezde može se koristiti ultrazvuk (UZV) vrata, punkcija, citološka analiza punktata i određivanje PTH-a u aspiratu. Scintigrafija s MIBI-jem visoko je specifična za tkivo doštitne žlijezde, a njezina uloga je posebno značajna kod dijagnostike ektopično smještenih doštitnih žlijezda. Terapija adenoma doštitne žlijezde je operativni postupak.

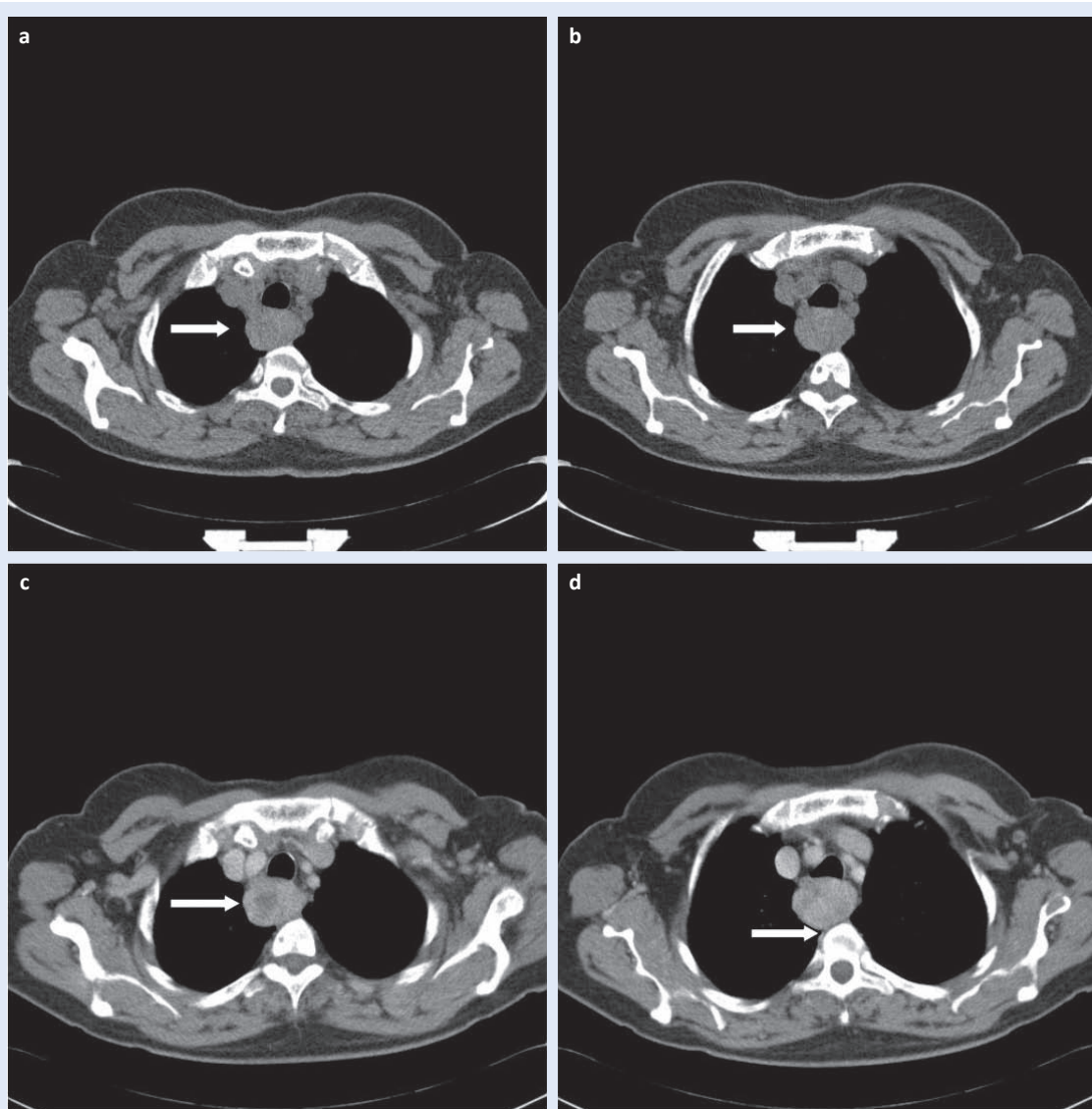
Cilj rada prikazati je zanimljiv slučaj ektopično smještenog tumora doštitne žlijezde u toraksu.

#### PRIKAZ SLUČAJA

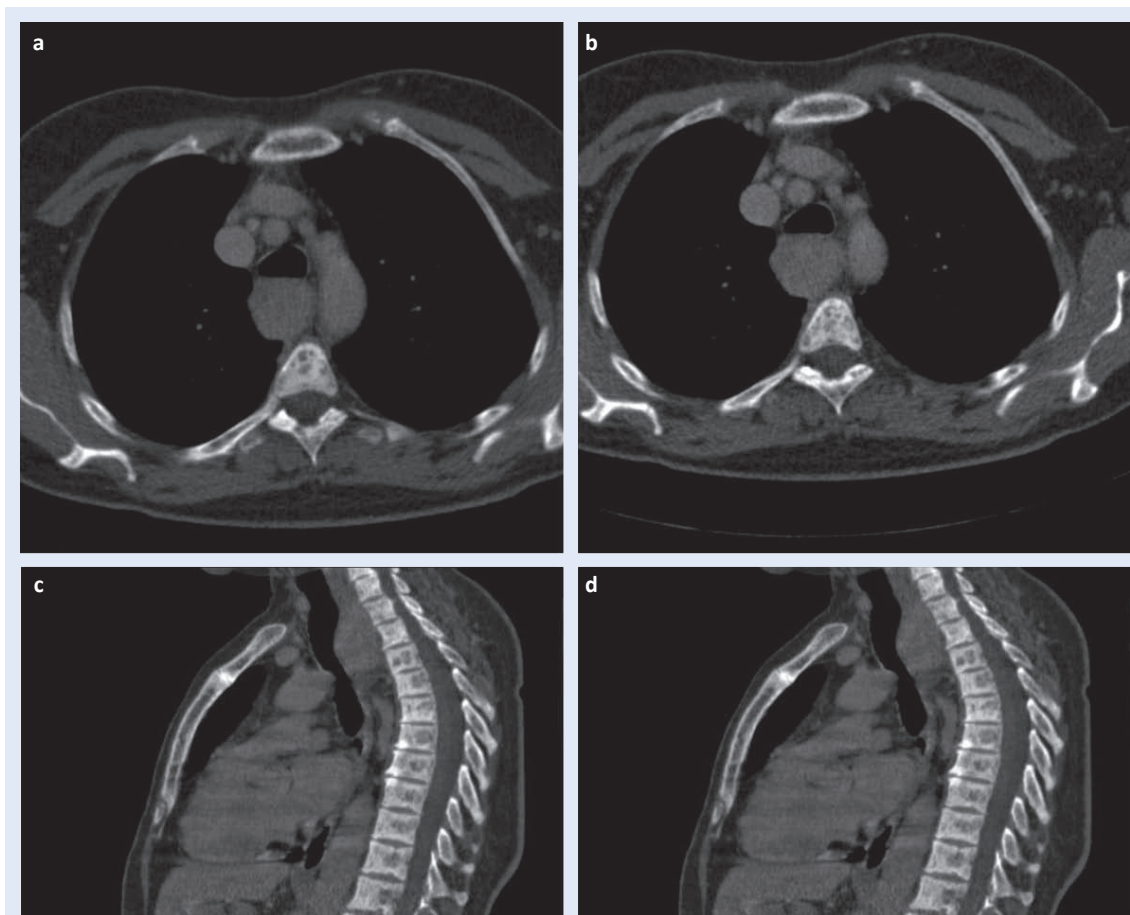
Slučaj prikazuje 64-godišnju ženu koja otprije ima dijagnosticiranu autoimunu hipotireozu, arterijsku hipertenziju, tranzitornu koledokolitijazu te kolecistektomiju zbog žučnih kamenaca. U terapiji je uzimala levotiroksin i ramipril. Tijekom rujna 2015. godine u pacijentice se u laboratorijskim nalazima verificira normocitna normokromna anemija i bubrežno oštećenje. Laboratorijski nalazi bili su: E  $3,17 \times 10^{12}/L$ , Hb 93 g/L, Hct 0,28 L/L, MCV 90,7 fL, ureja 8,5 mmol/L, kreatinin 165  $\mu\text{mol}/L$ , K 4,2 mmol/L. Pacijenticu je liječnik obiteljske medicine uputio na pregled kod hematologa zbog obrade normocitne anemije. Hematolog preporučuje pregled nefrologa zbog povišenih parametara bubrežne funkcije i kontrolu hormona štitnjače. Nalaz hormona štitnjače potvrdio je da je otprije poznata hipotireoza na supstitucijskoj terapiji dobro regulirana. Istovremeno se pacijentica žalila i na intenzivne smetnje i pritisak pri gutanju, pa ju je obiteljski liječnik uputio pulmologu koji je indicirao višeslojnu kompjutoriziranu tomografiju visoke rezolucije toraksa (engl. *high-resolution multislice computed tomography*; HR MSCT) koja je pokazala solidnu ekspanzivnu tvorbu veličine  $62 \times 32 \times 42$  mm u gornjem stražnjem medijastinumu (slika 1) i multiple osteolitičke lezije kostiju toraksa visoko suspektne na sekundarizme (slika 2). Potom je upućena na pregled torakalnom kirurgu. Pacijentica je dalje upućena na ezofagogastroduodenoskopiju (EGDS) i scintigrafiju kostiju. EGDS je bio

uredan. Scintigrafija kostiju pokazala je žarišta pojačane pregradnje otvorene etiologije, moguće i metastatske. U međuvremenu su u pacijentice učinjeni kompletni laboratorijski nalazi u sklopu obrade za kroničnu bubrežnu bolest te joj je u laboratorijskim nalazima ustanovljena hiperkalcemija; serumski kalcij bio je 3,5 mmol/L. Nalaz hiperkalcemije pobudio je sumnju na mogući PHPT. Naknadno prispjeli nalaz PTH-a bio je izrazito povišenih vrijednosti, 200 pmol/L (normalne vrijednosti 3 – 7 pmol/L). U sklopu redovitih kontrola hipotireoze ranije je učinjen ultrazvučni pregled vrata koji je bio uredan. Potom je nefrolog pacijenticu uputio na scintigrafiju doštitnih žlijezda.

Po aplikaciji 555 MBq  $^{99m}\text{Tc}$ -MIBI te jednofotonskom emisijskom kompjutoriziranom tomografijom (engl. *Single-photon emission computed tomography*; SPECT) uz „low-dose“ kompjuterizirane tomografije (engl. *computed tomography*; CT) istog područja i fuziju SPECT i CT tomograma bilo je vidljivo da je opisani fokus dimenzija 65 × 45 × 40 mm, odgovara većoj, relativno pravilnoj nodoznoj tvorbi iste veličine, smještenoj između stražnje konture dušnika i trupova grudnih kralježaka Th1-Th4 te da se tvorba utiskuje u stražnju stijenku dušnika. Patološka akumulacija radiofarmaka u nodoznoj tvorbi gornjeg medijastinuma desno prvenstveno je bila suspektna na uvećanu ektopič-



**Slika 1.** MSCT toraksa – nativni i postkontrastni aksijalni presjeci pokazuju u gornjem stražnjem medijastinumu dobro ograničenu, solidnu, ekspanzivnu tvorbu (označenu strjelicom), veličine oko 62 × 32 × 42 mm, koja se postkontrastno inhomogeno opacificira (a do d).

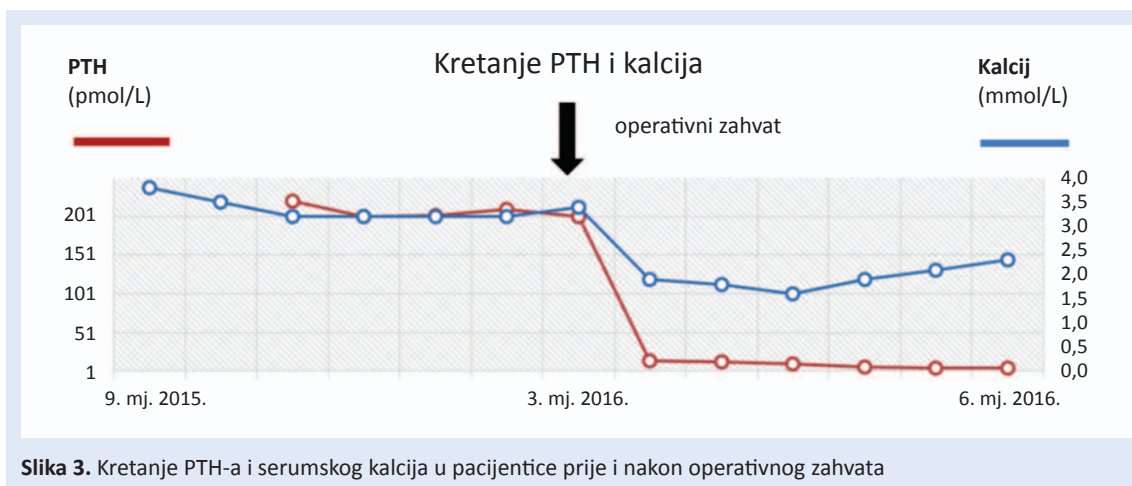


**Slika 2.** MSCT toraksa – aksijalni presjeci i sagitalne rekonstrukcije u koštanom prozoru pokazuju multipla žarišta osteolize i rarificirane koštane strukture u torakalnim kralješcima (a do d)

nu doštitnu žlijezdu, no s obzirom na to da se radi o tumorotropnom radiofarmaku bez patohistološke verifikacije nije se mogla isključiti niti druga etiologija. Učinjena je transtrahealna punkcija u području srednjeg dijela traheje, ciljano prema nalazu MSCT-a te su dobiveni uzorci poslani na citološku analizu, čiji nalaz je govorio u prilog hiperplazije ili tumora doštitne žlijezde. U tom periodu hiperkalcemija se tretirala simptomatski (obilna hidracija i diuretska terapija). Kod uzimanja kalcimimetika (sinakalceta), pacijentica je imala izražene neželjene gastrointestinalne pojave. Kako su laboratorijski nalazi i slikovne metode upućivali na to da se radi o povećanoj doštitnoj žlijezdi, ektopično smještenoj u stražnjem mediastinumu, nakon pripreme pacijentica je podvrgnuta operativnom zahvatu koji je uspješno obavljen u ožujku 2016. godine. Patohistološki nalaz ukazao je na to da se radi o novotvorini doštitne žlijezde nesigurnog malignog potencijala.

Mikroskopski opis pokazao je prisutnosti fokalne atipije u obliku krupnih stanica bizarnog izgleda i orijaških jezgara, nepravilno zadebljane vezivne trabekule prožete tumorskim tkivom, atipične mitoze, nalaz fokusa suspektne vaskularne invazije, proliferacijska aktivnost tumorskih stanica izmjerena kao Ki67 iznosila je 7 %.

Postoperativno kod pacijentice je verificirana očekivana hipokalcemija i pad PTH-a unutar referentnih vrijednosti. Slika 3 pokazuje kretanje serumskih vrijednosti kalcija i PTH-a prije i nakon operativnog zahvata. Zbog postoperativne hipokalcemije koja nastaje zbog takozvanog sindroma „gladne kosti” u terapiju su uvedeni kalcitriol, kalcijev glukonat parenteralno i kalcijev karbonat u odgovarajućim dozama. Postepeno uz terapiju su se korigirale vrijednosti serumskog kalcija. Postoperativne vrijednosti PTH-a kao i vrijednosti PTH-a nakon šest mjeseci od operativnog zahvata bile su unutar referentnih vrijednosti. Također vrijed-



Slika 3. Kretanje PTH-a i serumskog kalcija u pacijentice prije i nakon operativnog zahvata

nosti serumskog kalcija bile su kasnije u referentnim vrijednostima uz korektivnu terapiju (slika 3). Opće stanje pacijentice bilo je u oporavku.

### RASPRAVA

U prikazane pacijentice radilo se o primarnom hiperparatireoidizmu zbog tumora doštitne žlijezde, ektopično smještenog u gornjem medijastinumu. Nalaz HR MSCT-a te hiperkalcemija u laboratorijskim nalazima, uz izrazito visoke vrijednosti PTH-a, pobudili su sumnju da se kod pacijentice radi o mogućem PHPT-u, a ne o hiperkalcemiji u sklopu sekundarizama u kostima.

Naša pacijentica bila je u četvrtom stadiju bubrežnog zatajenja te bi se kod nje prije mogao očekivati sekundarni hiperparatireoidizam (SHPT). SHPT je vrlo česta komplikacija u sklopu kronične bubrežne bolesti, možemo reći da je kronična bubrežna bolest najčešći uzrok SHPT-a<sup>4</sup>. U podmaklom stadiju kronične bubrežne bolesti svi pacijenti imaju neki od oblika mineralno-kostanih poremećaja. Za razliku od PHPT-a u SHPT-a u pacijenata s kroničnom bubrežnom bolesti, koji nisu medikamentozno tretirani, imamo snižene vrijednosti serumskog kalcija i povišene vrijednosti serumskih fosfata, što kod naše pacijentice nije bio slučaj. Ona je imala izrazito visoke vrijednosti serumskog kalcija (> 3 mmol/l). Ne smijemo zaboraviti da i u PHPT-u oko 30 % pacijenata može imati normalne vrijednosti serumskog kalcija uz povišene vrijednosti PTH-a<sup>1-3</sup>.

Ektopično smještene doštitne žlijezde mogu biti smještene u štitnjači, stražnjem medijastinumu, timusu, kao i u drugim dijelovima toraksa i lateralnim dijelovima vrata<sup>1,2</sup>. Prevalencija ekopičnih

doštitnih žlijezda kreće se od 28 – 48 % prema nalazima obdukcije, a prema kirurškim serijama od 6,3 – 16 % u pacijenata koji su bili podvrgnuti kirurškom zahvatu zbog primarnog hiperparatireoidizma<sup>5</sup>. U naše pacijentice radilo se o ektopično smještenoj doštitnoj žlijezdi u gornjem medijastinumu. Scintigrafija MIBI-jem visoko je specifična za doštitne žlijezde, te je kao takva nezaobilazna u postavljanju dijagnoze ektopično smještene doštitne žlijezde. MSCT-om možemo dokazati da se radi o tvorbi u pojedinom području, ali ne može se dokazati etiologiju takve tvorbe. Osim laboratorijskih i slikovnih pretraga u dijagnozi tumora doštitne žlijezde pomogla nam je i transbronhalna punkcija navedene tvorbe te citološka analiza, što je omogućilo provođenje adekvatnog operativnog zahvata.

Patohistološkom verifikacijom utvrđeno je da se radi o novotvorini doštitne žlijezde nesigurnog malignog potencijala. Diferenciranje malignog od benignog izrazito je zahtjevno u slučaju patologije doštitne žlijezde i rijetko se može govoriti o stopostotnoj sigurnosti<sup>6-8</sup>. Visoke vrijednosti PTH-a (više od 10 puta od normalnih vrijednosti), kao i visoke vrijednosti serumskog kalcija više od 3,5 mmol/L govore u prilog dijagnoze karcinoma dok je takav nalaz rjeđi u slučaju adenoma<sup>6-8</sup>. Prema kliničkoj slici također nije moguće razlikovati karcinom doštitnih žlijezda u odnosu na adenom. Pojava bolesti u mlađem životnom dobu, izrazite promjene na kostima, simptomi vezani uz hiperkalcemičnu krizu, postojanje čimbenika rizika u anamnezi kao zračenje i genetska predispozicija govore više u prilog dijagnoze karcinoma doštitnih žlijezda. Ma-

kroskopski opis tvorbe kao multilobuliranog sivkasto-žučkastog čvora s ponegdje i područjima crne boje više bi odgovarao karcinomu<sup>7</sup>. Indeks Ki-67 manji od 10 % ne ide u prilog dijagnoze karcinoma<sup>9</sup>. S obzirom na to da je jedini potpuno pouzdani pokazatelj zloćudne prirode bolesti bio nalaz metastaza, dijagnoza karcinoma nije se mogla postaviti sa stopostotnom sigurnošću. Nalaz osteolitičkih koštanih metastaza na MSCT-u i scintigrafiji kostiju može govoriti u prilog karcinomu, no i adenomu doštitne žlijezde<sup>7</sup>. S druge strane znamo da

U postavljanju dijagnoze ključni su povišena vrijednost PTH-a i hiperkalcemija uz nezaobilazne slikovne dijagnostičke metode kao ultrazvuk vrata i scintigrafija MI-BI-jem, a po potrebi i MSCT-om. Potvrdu dijagnoze da se radi o stanicama doštitne žlijezde daje nam citološka punkcija. Osim tipičnog smještaja doštitnih žlijezda postoje i ektopično smještene doštitne žlijezde. Terapija je uglavnom kirurška.

u PHPT-u i SHPT-u imamo ubranu pregradnju kostiju, procese razgradnje kostiju i izgradnje nove koštane mase<sup>10</sup>. Posljedično smo u naše pacijentice imali pozitivni nalaz scintigrafije kostiju, koja ne mora uvijek biti znak maligne bolesti. Uz to je poznato da se karcinom doštitne žlijezde u 34 – 52 % slučajeva prezentira kao masa u vratu<sup>6</sup>, a posebice ako je veći od 5 cm, što je ovdje i slučaj<sup>7</sup>. Punkcijom i citološkom analizom nisu se pronašle maligne stanice, no iglena biopsija ni punkcija nisu najpreciznije kod diferenciranja benigne i maligne patologije, a uz to postoji i rizik od daljnjeg širenja tumorskih stanica ovom metodom<sup>11</sup>.

U prikazane pacijentice postoperativno se nakon uspješno odstranjene povećane doštitne žlijezde javila hipokalcemija, što je ujedno i znak uspješno učinjenog operativnog zahvata, kao i pad vrijednosti PTH-a unutar referentnih vrijednosti<sup>12–13</sup>. Tijekom praćenja pacijentice u razdoblju od pola godine nakon operativnog zahvata nije došlo do povrata bolesti. Povrat bolesti u slučaju karcinoma doštitne žlijezde iznimno je čest i javlja se u oko 50 % slučajeva<sup>8,9,11</sup>. *Zlatni standard* u liječenju karcinoma doštitne žlijezde je kirurški zahvat<sup>14</sup>. Redovite kontrole stoga su neizbježne za praćenje daljnje prirode bolesti te otkrivanja recidiva u

što je moguće ranijoj fazi kako bi terapijski učinak bio efikasniji.

## ZAKLJUČAK

PHPT je čest endokrinološki poremećaj i o njemu treba razmišljati u svakodnevnom radu. Najčešći uzrok PHPT-a su adenom i primarna hiperplazija doštitne žlijezde, dok je karcinom doštitne žlijezde u svega oko 1 % slučajeva uzrok PHPT-a. Osim tipičnog smještaja doštitnih žlijezda moramo razmišljati i o njihovu mogućem ektopičnom smještaju.

**Izjava o sukobu interesa:** Autori izjavljuju da ne postoji sukob interesa.

## LITERATURA

- Misjak M. Primarni hiperparatireoidizam. In: Pavlović D, Petrc V, Tomić Brzac H (eds). *Dijagnostika i liječenje paratireoidnih žlijezda*. Zagreb: Birotisak d. o. o., 2005;29-37.
- Bandeira L, Bilezikian J. Primary Hyperparathyroidism. F1000Research 2016; Forthcoming.
- Bilezikian JP, Silverberg SJ. Primary Hyperparathyroidism. In: Favus MJ (eds). *Primer on Metabolic Bone Disease and Disorders of Mineral Metabolism*. Washington, DC: American Society for Bone and Mineral Research, 2003;230.
- Pavlović D. Sekundarni i tercijarni hiperparatireoidizam. In: Pavlović D, Petrc V, Tomić Brzac H (eds). *Dijagnostika i liječenje paratireoidnih žlijezda*. Zagreb: Birotisak d. o. o., 2005;39-47.
- Hu J, Ngiam KY, Parameswaran R. Mediastinal parathyroid adenomas and their surgical complications. *Ann R Coll Surg Engl* 2015;97:259-61.
- Cetani F, Pardi E, Marcocci C. Update on parathyroid carcinoma. *J Endocrinol Invest* 2016;39:595-606.
- Duan K, Mete O. Parathyroid Carcinoma: Diagnosis and Clinical Implications. *Turk Patoloji Derg* 2015;31:80-97.
- McClenaghan F, Qureshi YA. Parathyroid cancer. *Gland Surg* 2015;4:329-38.
- Kirigin Bilal SL, Pavlović D, Kellar F. Parathyroid carcinoma: a diagnostic and treatment challenge. *Endoc Oncol and Metab* 2016;15;2:194-205.
- Silverberg SJ, Shane E, de la Cruz L, Dempster DW, Feldman F, Seldin D et al. Skeletal disease in primary hyperparathyroidism. *J Bone Miner Res* 1989;4:283-91.
- Wei CH, Harari A. Parathyroid carcinoma: update and guidelines for management. *Curr Treat Options Oncol* 2012;13:11-23.
- Berci C, Balogh A, Balázs G, Lukács G. Changes in calcium metabolism after parathyroidectomy in primary hyperparathyroidism. *Orv Hetil* 2002;143:597-600.
- Siperstein AE, Shen W, Chan AK, Duh QY, Clark OH. Normocalcemic hyperparathyroidism. Biochemical and symptom profiles before and after surgery. *Arch Surg* 1992;127:1157.
- Callender GG, Udelsman R. Surgery for Primary Hyperparathyroidism. *Cancer* 2014;120:3602-16.