

Mukoepidermoidni karcinom pluća - prikaz slučaja i pregled literature

Flego, Veljko

Source / Izvornik: **Medica Jadertina, 2015, 44, 119 - 123**

Journal article, Published version

Rad u časopisu, Objavljena verzija rada (izdavačev PDF)

Permanent link / Trajna poveznica: <https://um.nsk.hr/um:nbn:hr:184:511037>

Rights / Prava: [In copyright](#)/[Zaštićeno autorskim pravom.](#)

Download date / Datum preuzimanja: **2024-07-29**



Repository / Repozitorij:

[Repository of the University of Rijeka, Faculty of Medicine - FMRI Repository](#)

Mukoepidermoidni karcinom pluća – prikaz slučaja i pregled literature

Mucoepidermoid carcinoma of the lung – case report and literature review

Veljko Flego*

Sažetak

Mukoepidermoidni karcinom (MEC) rijetki je primarni maligni tumor traheobronhalnoga stabla i obuhvaća 0,1 – 0,2% primarnih karcinoma pluća. Tumor sačinjavaju epitelne stanice, stanice koju izlučuju sluz, te stanice intermedijarnog tipa koje se jednake stanicama koje se javljaju u žlijezdama slinovnicama. Prognoza bolesti ovisi o histološkom stupnju malignosti i može biti loša, naročito u starijih bolesnika. Prikazali smo bolesnicu u dobi od 27 godina, koja je bila subfebrilna četiri mjeseca prije javljanja liječniku. Standardna sumacijska snimka torakalnih organa pokazuje homogeno zasjenjenje promjera 50 mm u gornjem lijevom plućnom polju. Višeslojna kompjutorizirana tomografija (MSCT) prsnoga koša pokazuje lobuliranu formaciju veličine 50 x 27 mm s uključenim hipodenznim zonama, koja se utiskuje u lijevi glavni bronh i opstruira ga. Nisu ustanovljene metastaze medijastinalnih limfnih čvorova, niti drugih organa. Bronhoskopijom se nađe tumor koji opstruira ulaz u lijevi B1 + B2 bronh. Patohistološki i imunohistokemijski nalaz biopsije tumora pokazuje MEC niskoga stupnja malignosti. U bolesnice je učinjena gornja lobektomija lijevoga plućnog krila i medijastinalna limfadenektomija. Makroskopski je u reseciranom lobusu, u lumenu lijevoga glavnog bronha viđen dobro ograničeni, žućkasti tumor, promjera 35 mm. Histološki nalaz tumora jednak je nalazu ranije učinjene biopsije tumora. Tumor se većim dijelom nalazio u lumenu bronha, kroz koji je prodro u okolno plućno tkivo, ali nije zahvatio pleuru. U reseciranim limfnim čvorovima nije bilo stanica tumora. Nikakvo adjuvantno liječenje nije provedeno. 15 mjeseci nakon operacije tumora pluća naša je bolesnica rodila treće zdravo dijete. Nakon 37 mjeseci praćenja od operacije, nema znakova recidiva tumora pluća.

Ključne riječi: mukoepidermoidni karcinom, karcinom pluća, kirurško liječenje

Summary

Mucoepidermoid carcinoma (MEC) is a rare primary malignancy of the tracheobronchial tree and comprising 0.1 – 0.2% of primary lung cancers. The tumour is composed of epithelial cells, mucus secreting cells and cells of an intermediate type identical to those occurring in the salivary glands. The prognosis depends on the histological grade. We report the case of a 27-year-old woman who was four months sub febrile before referring to a physician. Chest radiography revealed a mass shadow measuring 50 mm in diameter in the left upper lung field. Chest CT showed a lobulated mass shadow measuring 50 x 27 mm in which there were hypo dense zones. The tumour was pressed into the left main bronchus, and was obstructing it. No mediastinal lymph node metastasis or other organ metastases were observed. Bronchoscopy revealed a tumour obstructing the entry of left B1+2 bronchus. Pathohistological and immunohistochemical findings of tumour forceps biopsy lead to diagnosis of low-grade MEC. The patient underwent left upper lobe resection and mediastinal lymphadenectomy. Macroscopic findings showed a yellowish well-confined tumour node 35 mm in diameter in the lumen of the main bronchus. The tumour tissue was mainly located in the lumen of the bronchus, and penetrated the wall of the bronchus and entered in the underlying lung tissue. The tumour did not affect the pleura. There were no tumour cells in the resected lymph nodes. No adjuvant treatment was administered. Fifteen months after surgery she gave birth to a third healthy son. The patient remains in remission after 37 months of follow-up from tumour resection.

Key words: mucoepidermoid carcinoma, lung cancer, surgical treatment

Med Jad 2014;44(3-4):119-123

* **Klinički bolnički centar Rijeka**, Zavod za pulmologiju (Doc. dr. sc. Veljko Flego, dr. med.)

Adresa za dopisivanje/ *Correspondence address:* Veljko Flego, Klinički bolnički centar Rijeka, Zavod za pulmologiju, Tome Strizića 3, 51 000 Rijeka E-mail: veljko.flego@medri.uniri.hr

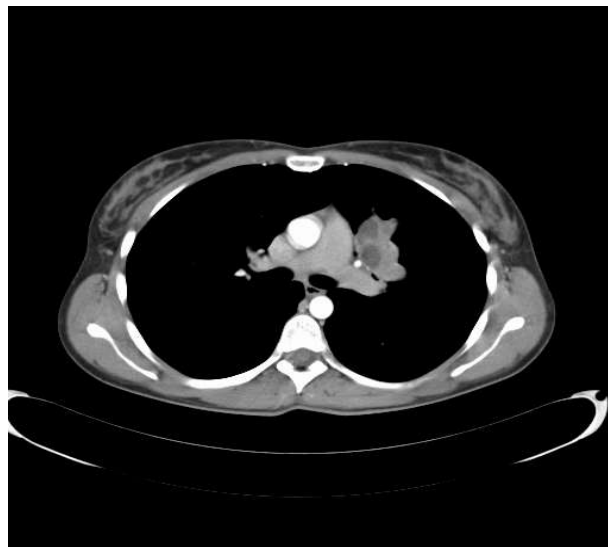
Primljeno / *Received* 2014-07-14; Ispravljeno / *Revised* 2014-07-24; Prihvaćeno / *Accepted* 2014-08-22

Uvod

Mukoepidermoidni karcinom (MEC) rijetki je primarni maligni tumor traheobronhalnog stabla i obuhvaća 0,1 – 0,2% primarnih karcinoma pluća.¹ MEC je najčešći maligni tumor žlijezda slinovnica i ranije se mislilo da zahvaća samo njih. Kasnije je isti tumor nađen i kao primarni tumor bronha, jednjaka, suznih žlijezda, gušterače, timusa, štitnjače, jetre i tvrdoga nepca.²⁻⁴ Tumor je građen od epitelnih stanica, stanica koje luče sluz i stanica intermedijarnog tipa, koje su jednake onima u žlijezdama slinovnicama.⁵ Manifestira se različitim kliničkim oblicima. Ne postoji uobičajeno liječenje za ovu vrstu tumora. Prognoza ovisi o histološkom stupnju tumora i može biti loša, naročito u starijih bolesnika.⁶

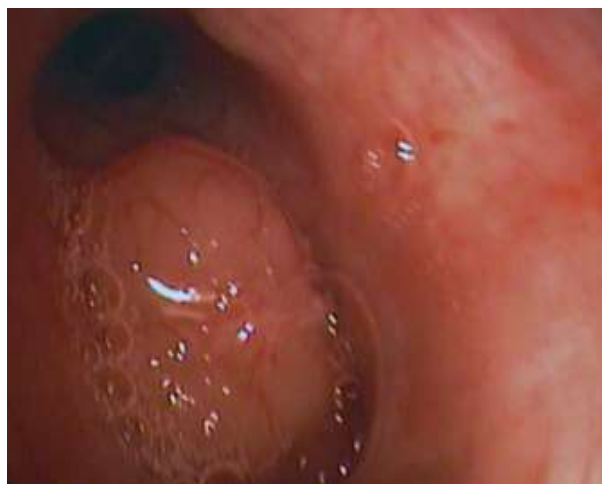Prikaz bolesnice

Prikazujemo slučaj 27-godišnje bolesnice, koja je u razdoblju od četiri mjeseca bila subfebrilna. Do tada nije teže bolovala. Pušač je 10 godina. Osim nalaza SE: 40, rutinski laboratorijski nalazi su u granicama referentnih vrijednosti. Liječena je koamoksiklavom i azitromicinom. Standardna snimka torakalnih organa pokazuje okruglasto, homogeno zasjenjenje promjera 50 mm u lijevom gornjem plućnom polju. Višeslojna kompjutorizirana tomografija (MSCT) prsnoga koša pokazuje lobuliranu formaciju veličine 50 x 27 mm u kojoj se vide dobro ograničene hipodenzne zone, apsorpcijskih koeficijenata tekućine (Slika 1). Tumor se utiskuje u lijevi glavni bronh, te ga u cijelosti opstruira. Nalaz mediastinalnih limfnih čvorova i prikazanih organa je uredan. Tumorski markeri u krvi bili su u granicama normalnih vrijednosti. Bronhoskopijom se prikaže tumor koji zatvara ulaz u bronh za apikoposteriorni segment gornjega režnja lijevoga plućnog krila (Slika 2). Patohistološki (PH) i imunohistokemijski (IH) nalaz biopsije tumora je MEC niskoga stupnja. Ultrazvučnim pregledom velikih žlijezdi slinovnica nije nađen tumor. U bolesnice je učinjena gornja lobektomija lijevoga plućnog krila i mediastinalna limfadenektomija. Makroskopski se vidi u lumenu lijevoga glavnog bronha dobro ograničeni, žućkasti tumor, promjera 35 mm. PH tumorsko tkivo građeno je od atipičnih epitelnih stanica, dijelom izgleda cilindričnih stanica, mjestimice sa stvaranjem sluzi, a mjestimice od nešto sitnijih atipičnih epitelnih stanica s eozinofilnom citoplazmom, ovalnim jezgrama i izrazitim nukleolima. U područjima s cilindričnim epitelnim stanicama većinom se nalaze žlijezdama slični lumeni, koji su djelomično ispunjeni sluzi. Između tumorskih stanica nalazi se dijelom nešto obilnija dezmoplastična stroma.



Slika 1. MSCT nalaz polciklične, solidne ekspanzivne tvorbe u centralnom dijelu gornjega režnja lijevog plućnoga krila (strelica), unutar koje se vide hipodenzne zone, apsorpcijskih vrijednosti tekućine

Picture 1 MSCT findings of polycyclic, solid expansion in the central part of the upper lobe of the left lung (arrow), included with hypodense areas which correspond to the liquid



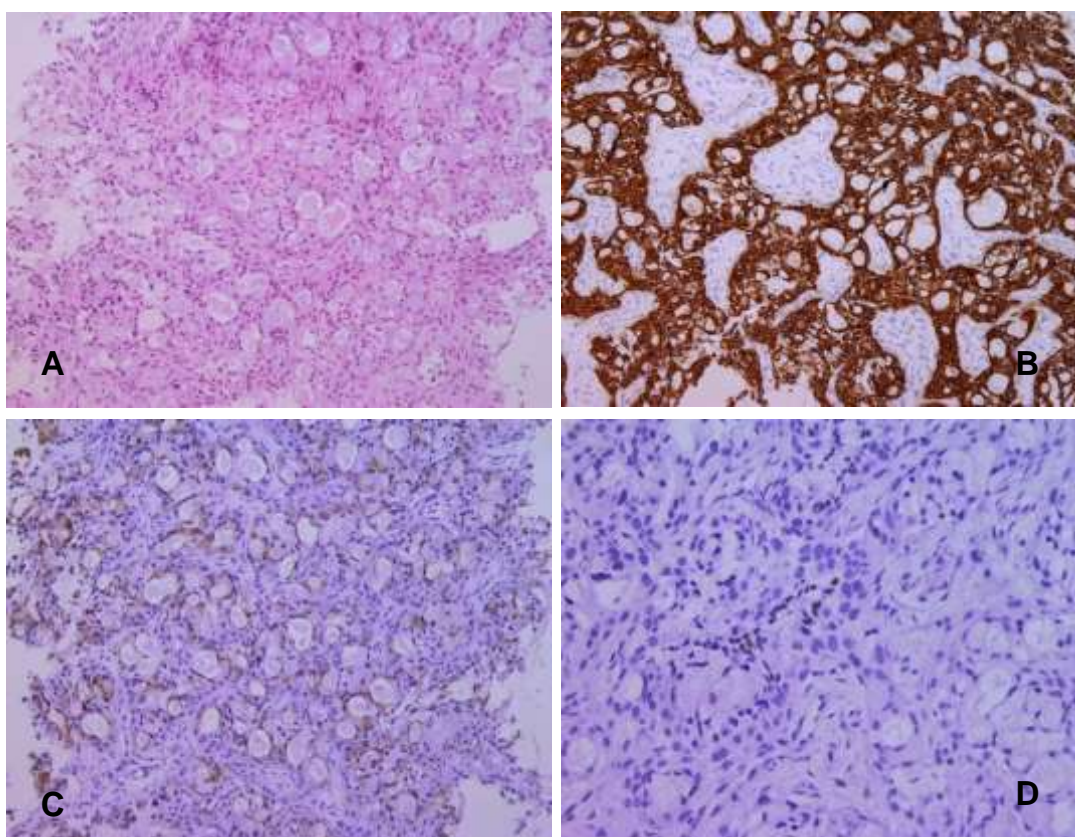
Slika 2. Bronhoskopija pokazuje ulaz u lijevi B1 + 2 bronh zatvoren tumorom

Picture 2 Bronchoscopy showing entry into left B1 + 2 bronchus obstructed with the tumour

Tumorsko tkivo je većim dijelom smješteno u lumenu bronha, a probija stijenku bronha i ulazi u podležuću plućevinu. Tumor ne dopire do pleure. U limfnim čvorovima nema prisustva tumora. IH luminalne stanice koje pokazuju sluzavu sekreciju su

citokeratin 7 pozitivne, a preostale stanice, koje nemaju znakove žljezdane diferencijacije su citokeratin 5/6 pozitivne, 34 β E12 pozitivne, S100 negativne, TTF negativne, calponin negativne, SMA negativne, citokeratin 14 negativne (Slika 3). Proliferacijska aktivnost izražena kao Ki-67 indeks je niska i iznosi 3%. Nalaz odgovara tumoru koji pokazuje osobine novotvorina porijekla žlijezda slinovnica. Nalaz žljezdane diferencijacije, te stanica koje nisu žljezdanog ni mioepitelnog porijekla, a pokazuju fenotip pločastih stanica, govori u prilog

mukoepidermoidnog karcinoma. Dva mjeseca nakon operativnoga zahvata učinjen je PET/CT koji nije pokazao patološki metabolizam glukoze. Zbog dobrog poslijeoperacijskog tijeka i tumora niskog stupnja, u bolesnice nije provedeno adjuvantno liječenje. 15 mjeseci nakon operativnoga zahvata bolesnica je rodila treće zdravo dijete. Bolesnica dolazi redovito na kontrolne preglede, a 37 mjeseca nakon kirurškoga liječenja nije došlo do recidiva tumora, niti nastanka metastaza.



Slika 3. Histološka i imunohistokemijska svojstva MEC-a pluća

(A) Tumor s dvije populacije stanica: jedna stvara žlijezde, a između su druge stanice nalik na pločaste. (HEx100). (B) PanCK – pan-epitelni marker prikazuje sve epitelne stanice. (IHx100). (C) CK7 – prikazuje žljezdanu diferencijaciju. (IHx100). (D) TTF – pozitivno je par stanica zaostalog epitela parenhima pluća, tumorske stanice su negativne. (IHx200). MEC, mukoepidermoidni karcinom; HE, hematoksilin i eozin; CK, citokeratin; IH, imunohistokemija; TTF, tiroidni transkripcijski faktor.

Picture 3 Histological and immunohistochemical features MEC of the lung

(A) Tumour with two cell populations: one creates glands, and in between are other squamous like cells. (HEx100). (B) PanCK – pan-epithelial marker shows all epithelial cells. (IHx100). (C) CK7 – showing glandular differentiation. (IHx100). (D) TTF – a few residual epithelial cells of lung parenchyma are positive, while the tumour cells are negative. (IHx200). MEC, mucoepidermoid carcinoma; HE, hematoxylin and eosin; CK, cytokeratin; IH, immunohistochemistry; TTF, thyroid transcription factor.

Rasprava i pregled literature

Mali je broj primarnih plućnih MEC-a objavljen u literaturi, a koji se javljaju u mlađoj životnoj dobi, u usporedbi s drugim tipovima karcinoma pluća. Histološki nalaz MEC-a pokazuje miješanu sliku različitih tipova stanica, u prvom redu žljezdane stanice koje luče sluz, te pločaste i intermedijarne stanice. MEC niskoga stupnja se razlikuje od MEC-a visokoga stupnja, na osnovu manjka citoloških atipija, uključujući nuklearni pleomorfizam, izraženu mitotičku aktivnost, kao i staničnu nekrozu. Histološki stupanj je važan prognostički pokazatelj, gdje MEC visokoga stupnja znači povećani rizik za razvoj metastaza, recidiv tumora i smrtni ishod.⁷ Istraživanja govore da je ekspresija matriks metaloproteinaza slabija u niskom stupnju, u odnosu na visoki stupanj MEC-a, pa bi se tom razlikom u ekspresiji moglo makar djelomično objasniti manju agresivnost MEC-a niskoga stupnja.⁸

Kirurška resekcija je standardno liječenje bolesnika s plućnim MEC-om, gdje je cilj potpuno odstranjenje tumora s negativnim kirurškim rubovima. Radioterapija se koristila u liječenju MEC-a visokoga stupnja s inkonkluzivnim rezultatima u preživljavanju bolesnika. El Mezni i sur. objavili su svoja iskustva s 10 bolesnika s MEC-om čija je prosječna dob bila 43,9 godina, od kojih je njih pet s niskim stupnjem, a pet s visokim stupnjem. Svi bolesnici su kirurški liječeni (lobektomija ili pulmektomija), a u dvojice je primijenjena i poslijeoperacijska radioterapija. Troje bolesnika je umrlo, od kojih je dvoje imalo visoki stupanj MEC-a, a jedan tumor niskoga stupnja. Ostalih sedam bolesnika je preživjelo, bez znakova recidiva tumora.⁹ Bolesnici s niskim stupnjem MEC-a imaju općenito vrlo dobru prognozu s petogodišnjim preživljavanjem od 95%. U toj skupini bolesnika adjuvantno liječenje nije indicirano. Bolesnici s visokim stupnjem MEC-a imaju značajno lošiju prognozu bolesti.⁶

Naša bolesnica predstavlja tipičan slučaj MEC-a niskoga stupnja, dobro ograničenog endobronhalnog tumora, bez prisutnih lokoregionalnih ili udaljenih metastaza. Učinjena je lobektomija i medijastinalna limfadenektomija. PH nalaz pokazao je MEC niskoga stupnja s potpunom resekcijom tumora, negativnim kirurškim rubovima i bez znakova metastaza u limfnim čvorovima. Na osnovu dosadašnjih iskustava u liječenju MEC-a niskoga stupnja, u toj skupini bolesnika dovoljno je kirurško liječenje.^{6,7,9} Niti jedno istraživanje nije utvrdilo korisnost adjuvantne kemoterapije ili radioterapije u MEC-a niskoga stupnja, već je potvrđen vrlo visoki stupanj preživljavanja bolesnika koji su liječemo samo kirurški putem.

Zbog relativno maloga broja objavljenih slučajeva s plućnim MEC-om visokoga stupnja, ne postoji suglasnost o adjuvantnom liječenju te skupine bolesnika. Obzirom da je receptor epidermalnoga čimbenika rasta (EGFR) u tumorskim stanicama MEC-a često prekomjerno izražen u MEC-u žljezdama slinovnicama, Han i sur. su ispitivali EGFR mutacije u uzorcima plućnog MEC-a.¹⁰ EGFR mutacije utvrđene su u dva od pet bolesnika, a u oba su mutacije bile rezultat neuobičajene zamjene leucina za arginin na poziciji 858 (L858R). Dva od tri slučaja također su imala visoku razinu EGFR poliosomiju utvrđenu fluorescentnom in situ hibridizacijom (FISH) i EGFR prekomjernu ekspresiju utvrđenu IH-om. U drugom istraživanju, Yu i sur. utvrdili su heterozigotni ekson 21 leucin u glutamin mutaciju (L861Q), u pet od dvadeset MEC-a koji su prikupljeni tijekom devet godina.¹¹ Delecije eksona 19 ili eksona 21 nisu nađene, što je, inače, uobičajen nalaz u karcinomu pluća ne-malih stanica (NSCLC). Han i sur. ispitivali su djelotvornost inhibitora tirozin kinaze (TKI) u liječenju bolesnika s rekurentnim metastatskim MEC-om, čija je bolest progredirala, unatoč liječenju s više kemoterapijskih protokola. Korišten je EGFR specifični TKI gefitinib, a rezultat je u tog bolesnika bio djelomični odgovor u radiološkom nalazu.¹⁰ Rossi i sur. su također proveli liječenje gefitinibom u bolesnika s metastatskim MEC-om visokoga stupnja i došlo je do regresije potkožnih metastaza i stabilizacije bolesti u plućima, koja je progredirala na konvencionalnu kemoterapiju.¹² Macareno i sur. nisu našli niti jednu EGFR mutaciju u dvanaest MEC-a.¹³ Lee i sur. liječili su bolesnika agresivnim MEC-om visokoga stupnja TKI erlotinibom, u kojeg je došlo do radiološki utvrđenog djelomičnog terapijskog odgovora.¹⁴ Usprkos ovih prikaza slučajeva, uloga TKI liječenja u metastatskim MEC-ima ostaje nerazjašnjena, posebno zato što su ustanovljene EGFR neaktivirane mutacije u tumora bolesnika koji su pokazali pozitivan odgovor na liječenje TKI-ima. O'Neil je analizirao podatke iz više ispitivanja i postavio zanimljivu tezu da različite etničke skupine mogu imati različite EGFR mutacije u njihovim plućnim MEC-ima.¹⁵

Zaključak

Primarni plućni MEC vrlo je rijedak tip karcinoma pluća i zbog toga se uvijek mora uzeti u obzir i mogućnost primarnog MEC-a žljezda slinovnica s plućnim metastazama. Bolesnici s plućnim MEC-om niskoga stupnja, kao što je naša bolesnica, imaju dobru prognozu nakon primarnog kirurškog liječenja. Takvim bolesnicima adjuvantno liječenje se ne

preporučuje. Plućni MEC visokoga stupnja je agresivna maligna bolest, od koje najveći broj bolesnika umire. Uloga ciljanih lijekova u bolesnika s mutacijom u genima za protein EGFR, još nije jasno utvrđena.

Literatura

1. Qian X, Sun Z, Pan W, Ye Q, Tang J, Cao Z. Childhood bronchial mucoepidermoid tumours: a case report and literature review. *Oncol Lett.* 2013;6:1409-12.
2. Singh A, Pandey KC, Pant NK. Cavitory mucoepidermoid carcinoma of lung with metastases in skeletal muscles as presenting features: a case report and review of the literature. *J Cancer Res Ther.* 2010;6:350-2.
3. Arakawa Y, Shimada M, Ikegami T, et al. Mucoepidermoid carcinoma of the liver: report of a rare case and review of the literature. *Hepatol Res.* 2008;38:736-42.
4. Ord RA, Salama AR. Is it necessary to resect bone for low-grade mucoepidermoid carcinoma of the palate? *Br J Oral Maxillofac Surg.* 2012;50:712-4.
5. Blawat P, Kowalewski J, Danciewicz M, Bella M. Muco-epidermoid carcinoma of the lung in a 20-year-old woman. *Rev Mal Respir.* 2010;27:1092-5.
6. Ghraïri H, Kartas S, Ammar J, et al. Prognosis of mucoepidermoid carcinoma of the bronchi. *Rev Pneumol Clin.* 2007;63:29-34.
7. Chin CH, Huang CC, Lin MC, Chao TY, Liu SF. Prognostic factors of tracheobronchial mucoepidermoid carcinoma – 15 years experience. *Respirology.* 2008;13:275-80.
8. Fan J, Wu EY, Wang L, Jiang GN, Gao W. Comparative expression of matrix metalloproteinases in low-grade mucoepidermoid carcinoma and typical lung cancer. *Oncol Lett.* 2011;2:1269-73.
9. El Mezni F, Ben Salha I, Ismaïl O, et al. Mucoepidermoid carcinoma of the lung: a series of 10 cases. *Rev Pneumol Clin.* 2005;61:78-82.
10. Han SW, Kim HP, Jeon YK, et al. Mucoepidermoid carcinoma of lung: potential target of EGFR-directed treatment. *Lung Cancer.* 2008;61:30-4.
11. Yu Y, Song Z, Gao H, et al. EGFR L861Q mutation is a frequent feature of pulmonary mucoepidermoid carcinoma. *J Cancer Res Clin Oncol.* 2012;138:1421-5.
12. Rossi G, Sartori G, Cavazza A, Tamberi S. Mucoepidermoid carcinoma of the lung, response to EGFR inhibitors, EGFR and K-RAS mutations, and differential diagnosis. *Lung Cancer.* 2009;63:159-60.
13. Macarenco RS, Uphoff TS, Gilmer HF, et al. Salivary gland-type lung carcinomas: an EGFR immunohistochemical, molecular genetic, and mutational analysis study. *Mod Pathol.* 2008;21:1168-75.
14. Lee KW, Chan AB, Lo AW, Lam KC. Erlotinib in metastatic bronchopulmonary mucoepidermoid carcinoma. *J Thorac Oncol.* 2011;6:2140-1.
15. O'Neill ID. EGFR mutations and mucoepidermoid carcinoma: putative significance in differing populations. *Lung Cancer.* 2012;78:125-6.

