

INTRATORAKALNI LIPOM U BOLESNICE S FAMILIJARNOM MULTIPLOM LIPOMATOZOM

**Flego, Veljko; Beg-Zec, Zlata; Matanić, Dubravka; Vukas, Duje;
Cvitanović, Slavica; Radojčić Badovinac, Anđelka**

Source / Izvornik: **Medicina, 2004, 42(40), 290 - 294**

Journal article, Published version

Rad u časopisu, Objavljena verzija rada (izdavačev PDF)

Permanent link / Trajna poveznica: <https://um.nsk.hr/um:nbn:hr:184:127719>

Rights / Prava: [In copyright](#)/[Zaštićeno autorskim pravom.](#)

Download date / Datum preuzimanja: **2024-07-29**



Repository / Repozitorij:

[Repository of the University of Rijeka, Faculty of
Medicine - FMRI Repository](#)



INTRATORAKALNI LIPOM U BOLESNICE S FAMILIJARNOM MULTIPLOM LIPOMATOZOM

INTRATHORACIC LIPOMA IN PATIENT WITH FAMILIAL MULTIPLE LIPOMATOSIS

*Veljko Flego¹, Zlata Beg-Zec¹, Dubravka Matanić¹, Duje Vukas², Slavica Cvitanović³,
Anđelka Radojčić Badovinac⁴*

SAŽETAK

Prikazan je slučaj bolesnice koja je kirurški liječena zbog većeg intratorakalnog lipoma, a otprije je bolovala od familijarne multiple lipomatoze. Pojavljivanje tih dviju bolesti u jednog bolesnika do sada nije objavljeno. Navedeni su i literaturni podaci o više kliničkih sindroma lipomatoza, a posebno su razmatrani familijarna multipla lipomatoza i multipla simetrična lipomatoza. Uzrok ovih bolesti nije poznat. Lipomi su najčešći benigni tumori u ljudi, dok su intratorakalni lipomi vrlo rijetki. Dijagnoza se postavlja najčešće kompjutoriziranom tomografijom (CT) i biopsijom, a terapija je kirurška. Kirurškom zahvatu pristupa se kada lipom uzrokuje kompresiju na okolne strukture ili je razlog kozmetičke prirode.

KLJUČNE RIJEČI: intratorakalni tumor, lipom, familijarna multipla lipomatoza

ABSTRACT

This paper presents the case of a patient who underwent surgery due to a large intrathoracic lipoma and had previously been diagnosed familial multiple lipomatosis. The occurrence of both diseases in one patient has not been reported yet. The data of several clinical syndromes of lipomatosis are reviewed, with special attention paid to familial multiple lipomatosis and multiple symmetric lipomatosis. The cause of these diseases is unknown. Lipoma is the most common benign human tumour, while intrathoracic lipoma occurs rarely. The diagnosis is usually established by CT and both the biopsy and the treatment are surgical. Surgery is performed when lipoma causes compression on surrounding structures or the reason is of cosmetic nature.

KEY WORDS: intrathoracic tumor, lipoma, familial multiple lipomatosis

UVOD

Namjera je ovoga rada prikazati slučaj intratorakalnog lipoma u bolesnice koja boluje od familijarne multiple lipomatoze, što do sada nije objavljeno.¹

Lipomi su česti benigni tumori građeni od zrelih masnih stanica i vezivne kolagene strome s krvnim žilama.² Inkapsulirani su uglavnom, mogu se naći u bilo kojem dijelu tijela, ali su najčešći u potkožnom masnom tkivu. Lipomatoza označava difuzno smještene lipome, najčešće u potkožnom tkivu, obično bez kapsule, koji

mogu zahvatiti manje ili veće dijelove tijela.³ Multipli lipomi ili lipomatoza nalazi se u sklopu više kliničkih sindroma. Multipla lipomatoza može biti simetrična i asimetrična, a i jedna i druga se mogu javljati sporadično ili familijarno.⁴ Najčešći oblici bolesti su familijarna multipla lipomatoza i multipla simetrična lipomatoza (MSL).

Familijarna multipla (asimetrična) lipomatoza karakterizirana je prisutnošću neinkapsuliranih lipoma na različitim dijelovima tijela.^{5,6} Muškarci oboljevaju dva puta češće nego žene.^{5,7} Lipomi mogu biti i u inkapsuliranom obliku, a tada su prisutni obično u većem broju (nekoliko stotina), oblikujući jedinstvenu veliku tumorsku tvorbu.⁸ To je benigni nasljedni poremećaj masnog tkiva, koji je rijetko udružen s poremećajem metabolizma lipida.^{9,10} Bolest je vrlo rijetka, javlja se rano, obično u trećoj ili četvrtoj dekadi života.¹¹ Spontana regresija tumora, kao i maligna alteracija su rijetke.⁷ Najčešće se nasljeđuje autosomno dominantno, iako su objavljeni i slučajevi s recesivnim nasljeđivanjem.^{12,13} Dijagnoza se

Ustanova: ¹Odjel za pulmologiju, Klinika za interne bolesti, Klinički bolnički centar Rijeka, ²Odjel za torakalnu i vaskularnu kirurgiju, Klinika za kirurgiju, Klinički bolnički centar Rijeka, ³Odjel za plućne bolesti, Klinička bolnica Split, ⁴Zavod za biologiju, Medicinski fakultet u Rijeci

Prispjelo: 6. 9. 2004.

Prihvaćeno: 22. 9. 2004.

Adresa za dopisivanje: Veljko Flego, Odjel za pulmologiju, Klinika za interne bolesti, Klinički bolnički centar Rijeka, T. Stržića 3, 51 000 Rijeka. Tel. 051 407104

potvrđuje biopsijom tumora, kada postoji sumnja u točnu kliničku dijagnozu, kada su tumori bolni ili kada dolazi do funkcionalnog poremećaja zahvaćenog dijela tijela.¹⁴ Ako su lipomi brojni, veliki, difuzni, mogu zahtijevati kirurški tretman.¹⁵ Rezultati kirurškog liječenja su vrlo dobri, s minimalnim postoperativnim ožiljcima.¹⁶

Multipla simetrična lipomatoza (Launois-Bensaudeov sindrom) rijetka je bolest, javlja se uglavnom u muškaraca srednje životne dobi, a karakterizirana je neinkapsuliranim i neseptiranim, histološki normalnim masnim tkivom, na različitim područjima tijela.¹⁷ Postoje dva tipa bolesti. Prvi je Madelungova bolest (benigna simetrična lipomatoza) koja je karakterizirana simetričnim depozitima masnog tkiva na potiljku vrata, na ramenima, u supraklavikularnoj regiji i proksimalnim dijelovima ruku, a u tih su bolesnika češći i maligni tumori gornjeg dišnog sustava te glave i vrata, kao i alkoholizam.¹⁸ Lipomatoza može zahvatiti i medijastinum, što dovodi do pritiska na dušnik ili gornju šuplju venu. Masno tkivo na preostalim dijelovima tijela izgleda normalno. U drugom tipu lipomi se protežu niz tijelo pa odaju izgled obične debljine, osobito u žena. Za ispravno postavljanje dijagnoze treba razaznati da su nakupine masti simetrične te da su ruke i noge u distalnim dijelovima pošteđene od nakupljanja masnog tkiva.¹⁹

Multipla simetrična lipomatoza često se nalazi u alkoholičara i bolesnika koji boluju od dijabetes melitusa i arterijske hipertenzije.²⁰ Od metaboličkih poremećaja nađene su hiperuricemija i hiperlipidemija.¹⁹ Bolest ima familijarnu predispoziciju, najčešće se nasljeđuje autosomno dominantno, ali nađeni su i slučajevi sporadičnog MSL-a.^{3,9} Često se u tih bolesnika nalazi periferna neuropatija, a elektrofiziološkim mjerenjima nađene su i promjene središnjega živčanog sustava, u većine bolesnika.^{21,22} Uzrok se multiple simetrične lipomatoze ne zna, ali je bolest često povezana s mitohondrijskim funkcionalnim promjenama u stanici. Disfunkcija mitohondrija česta je u multiploj simetričnoj lipomatozi. U nekim slučajevima MSL-a pokazane su točkaste mutacije tRNA Lys gena mitohondrijske DNA, i to osobito u lipomatozi s proksimalnom miopatijom, kao jedinom manifestacijom mitohondrijske bolesti.²³ Još nije poznato podrijetlo masnih stanica u toj bolesti. Moguće objašnjenje proliferacije masnog tkiva i miopatije je poremećaj metabolizma lipida zbog deficijencije mitohondrijske funkcije koja može biti povezana s deficijencijom karnitina.²⁴ Moguće je da su i smeđe masne stanice izvor lipoma u bolesnika koji imaju tRNA Lys mutacije u mitohondrijskoj DNA.²³

U djece je MSL vrlo rijedak i u takvim su slučajevima nađene mutacije mtDNA.²⁵ Opisani slučajevi u djece imali su polineuropatiju, atrofiju cerebeluma i mitohondrijske citopatije. Poznate su i neke citogenetske prom-

jene u sindromu multiple simetrične lipomatoze, i to translokacije na kromosomima 2 i 19, čija daljnja istraživanja mogu dati bolji uvid u patogenezu sindroma.²⁶

Terapija MSL-a je kirurška, iako često dolazi do recidiva lipoma nakon kirurškog odstranjenja.¹⁹ Prognoza je izvrsna.

U kutanim lipomima općenito utvrđen je *high mobility group protein isoform I C* (HMGIC) gen, koji se nalazi na kromosomu 12q15.^{2,26,27} Smatra se da su lipomi posljedica translokacije HMGIC-gena na kromosomu 12 i *lipoma preferred partner* (LLP) gena na kromosomu 3.^{2,7} Osim translokacija, nađene su delecije, inverzije i insercije. Preraspodjela kromosomskih regija kromosoma 6, 13, 11, 12 ili ostalih nađena je u jednoj trećini površinskih lipoma s abnormalnim kariotipom.² U manjem broju lipoma nalaze se normalni kariotipovi.²⁸

Premda su lipomi najčešći benigni tumori u čovjeka, intratorakalni lipomi su iznimno rijetki.^{26,29} Mogu započeti rast iz torakalne stijenke, medijastinuma, perikarda, pleure, dijafragme i plućnog parenhima.^{30,31} Dijagnostika standardnom rtg snimkom grudnih organa nije dovoljna, već je za sigurniju dijagnozu potrebna kompjutorizirana tomografija (CT) i nuklearna magnetska rezonancija (NMR).^{32,33} CT i NMR daju dobre podatke o raširenosti tumora, ali ne mogu diferencijalno dijagnostički razlikovati liposarkom od lipoma.^{34,35} Intratorakalni lipomi rijetko se nalaze i u djece. Otkrivaju se s visokom točnošću CT-om, a mogu erodirati rebro s kojim dolaze u kontakt.³⁶ U djece su opisani i medijastinalni lipoblastomi.³⁷

Za dijagnostiku intratorakalnog lipoma upotrebljava se aspiraciona iglena biopsija.³⁰ Točnija dijagnostika i terapija tih tumora je kirurška (torakotomija ili videoasistirani torakoskopski zahvat-VATS),^{38,39} a jedino patohistološki nalaz točno razlikuje lipom od liposarkoma.^{40,41}

PRIKAZ SLUČAJA

Pedesetogodišnja bolesnica se hospitalizira zbog dispneje u naporu, koja traje zadnjih 5 mjeseci. Prije 15 godina operirala je žučne kamence, a prije 6 godina operirani su potkožni lipomi na desnoj ruci. Zadnjih 8 godina liječi se zbog inzulinske neovisne šećerne bolesti. Rutinski laboratorijski nalazi bili su u granicama normale, osim vrijednosti kolesterola 6,2 mmol/l (do 5,2) i glukoze u krvi 16,1 mmol/l (3,9-6,1). U familijarnoj anamnezi saznajemo da je majka bolovala od šećerne bolesti, brat ima veći broj potkožnih čvorova na rukama i trupu, kao i kći bolesnice. Prvi potkožni čvorovi pojavili su se u bolesnice u dobi od 32 godine života na rukama, a poslije i po cijelom trupu i nogama, u asimetričnoj formi.

Fizikalnim pregledom ustanovili su se difuzni potkožni čvorovi po ekstremitetima i trupu, tvrde kon-

zistencije, bezbolni na palpaciju, pomični, veličine od 1–4 cm.

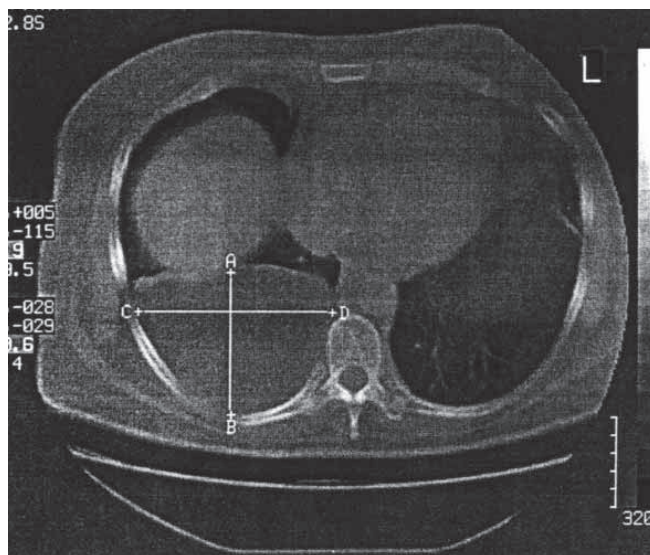
Standardna rtg snimka torakalnih organa pokazala je inhomogeno zasjenjenje, oštro ograničeno od okoline, smješteno bazalno i straga u desnom hemitoraksu. Nalaz kompjutorizirane tomografije toraksa pokazao je ekspanzivnu tvorbu desno dorzobazalno veličine 82 x 120 x 128 mm, apsorpcijskih vrijednosti masti, kao i obilnije masno tkivo u području oba kardiofrenična kuta (slika 1.). Sonografski se prikazala okrugla formacija desno supradijafragmalno s hiperehogenom kapsulom i heterogenim internim odjecima. Učinila se transtorakalna punkcija, pod kontrolom ultrazvuka. Citološki nalaz pokazao je masne stanice.

Učinila se desnostrana torakotomija i ekstirpirala tumor u cijelosti. Tumor je započeo rast iz subpleuralnog masnog tkiva torakalne stijenke u 7. interkostalnom prostoru. Baza tumora iznosila je 2 cm, dimenzije su mu bile 60 x 110 x 140 mm, a težina je bila 650 grama (slika 2.). Tumor je bio inkapsuliran, mekane konzistencije, žute boje, na prerezu se nalaze krvarenja. Histološki se radilo o tumoru građenom od zrelog masnog tkiva (lipoma). Tijekom operacije nađena je manja količina serozne tekućine u pleuralnom prostoru. Postoperativni tok bio je uredan. Bolesnica četiri godine nakon operacije dolazi na redovite kontrolne preglede, ima urednu rtg snimku torakalnih organa, kao i spirometrijsko ispitivanje.

RASPRAVA

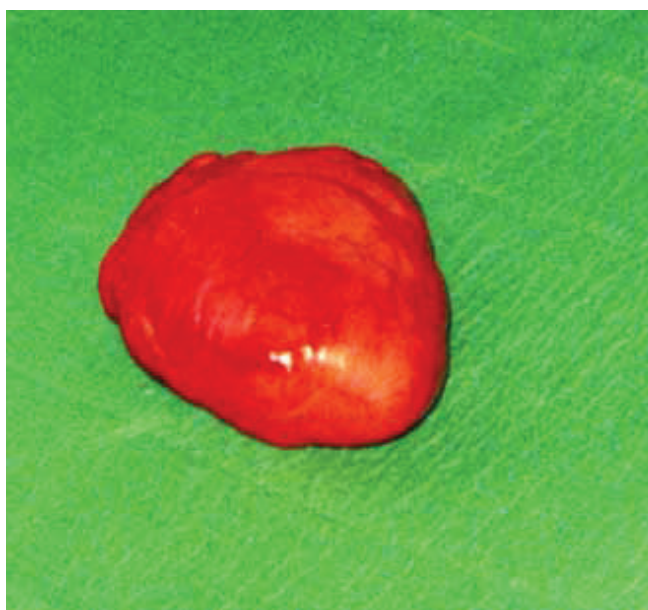Prikazani slučaj je familijarna multipla asimetrična lipomatoza, zbog familijarnog javljanja bolesti i nesimetrične distribucije lipoma po ekstremitetima i trupu. Radi se najčešće o autosomno dominantnoj bolesti, što potvrđuje geneološko ispitivanje i ovog slučaja. Bolest se pojavljuje u tri generacije. Intratorakalni lipom rijetka je lokalizacija lipoma koji može biti lokaliziran na torakalnoj stijenci, kao u prikazanom slučaju, ili na stijenci traheje i/ili bronha.¹ U literaturi postoji prilično velika konfuzija u razlikovanju sindroma multiple lipomatoze.^{5,12}

U multiploj simetričnoj lipomatozi, koja se češće javlja u muškaraca, često je prisutan alkoholizam, dok je u familijarnoj multiploj lipomatozi rijedak.^{42,43} Češće javljanje lipoma u alkoholičara tumači se promjenama u broju i funkciji beta-adrenergičnih receptora te lipogenim i antilipolitičkim djelovanjem etilnog alkohola.⁴² Druga je hipoteza da defekt lipolize nastaje zbog promjene u mitohondrijima smeđega masnog tkiva, čiji je raspored sličan tipičnoj distribuciji lipoma u multiploj simetričnoj lipomatozi.⁴² Naša bolesnica nije bila alkoholičar. Od metaboličkih poremećaja, bolesnica je imala hiperkolesterolemiju i dijabetes melitus tipa II.



Slika 1. Prikaz intratorakalnog lipoma kompjutoriziranom tomografijom (CT) toraksa

Figure 1 *Intrathoracic lipoma shown by the computerised tomography (CT) of the thorax*



Slika 2. Kirurški odstranjen intratorakalni lipom

Figure 2 *Surgically removed intrathoracic lipoma*

Iz kromosomskih promjena, navedenih u literaturi, može se pretpostaviti da su multipla simetrična lipomatoza i pojedinačni lipomi dva odvojena entiteta. MSL ima familijarnu osnovu (autosomno dominantno nasljeđivanje), ali nađeni su i slučajevi sporadične multiple lipomatoze.^{3,9} Različite translokacije kromosoma 2, 12 i 19 nađene su u više lipoma istog bolesnika, što potvrđuje hipotezu da se multipli lipomi razvijaju iz

različitih matičnih stanica.^{2,26,44} Nažalost, još nismo dobili pristanak pacijentice za citogenetsku analizu obitelji i tumorskih stanica. Utvrđene su i citogenetičke promjene koje su različite u lipomima i liposarkomima.²⁸ U lipomima promjene se nalaze na kromosomu 12q15, tj. distalnije od promjena u liposarkomima (12q13.3). Takav citogenetički nalaz nađen u lipomima, jednak je nalazima u lejomiomima uterusa i pleomorfnom adenomu žlijezde slinovnice.²⁸ S druge strane može se uzeti u obzir da se radi o istoj bolesti, tj. da postoji predispozicija za bolest, a da dodatni riziko-faktori (npr. alkoholizam) pridonose nastanku bolesti.

MSL može biti udružena s multiplom endokrinom neoplazijom tipa I (MEN 1), gdje se povremeno nalaze promjene u lipomima na kromosomu 11.⁴⁵ U ovom je slučaju učinjena torakotomija i ekstirpacija tumora zbog veličine samog tumora. Patohistološki nalaz operativnog materijala potvrdio je nalaz lipoma koji je i prije utvrđen aspiracijskom iglenom biopsijom. Četiri godine nakon kirurške resekcije nema recidiva tumora.

Uzrok sindroma multiple asimetrične lipomatoze nije poznat. Ispitivanja samih tumorskih stanica pokazala su da se u lipoma i lipomatozi radi o hiperplaziji masnih stanica (adipocita), koje imaju jednaku histogenezu. Pretpostavlja se da je lipoliza smanjena na razini hormon receptor/adenil ciklaza.⁴⁶

Terapija u svim slučajevima lipomatoze jest kirurško uklanjanje lipoma, osobito onih većih dimenzija koji uzrokuju kompresiju na okolne organe, ili je razlog kozmetičke prirode, a nerijetko u diferencijalno dijagnostičke svrhe.¹⁵ Od kirurških tehnika upotrebljava se obična ekscizija, endoskopski zahvat ili liposukcija.¹⁶

Komplikacija intratorakalnog lipoma može biti krvarenje koje se osobito javlja u tumorima na peteljci.³⁵

Do sada nije objavljen nalaz intratorakalnog lipoma i kožnih lipoma u jednog bolesnika. Smatramo da će ovaj rad pridonijeti boljem razumijevanju i klasifikaciji pojedinih sindroma lipomatoze.

LITERATURA

- Morton SE, Byrd RP, Fields CL, Roy TM. Tracheal Lipoma. A Rare Intrathoracic Neoplasm. *South Med J* 2000; 93: 360-3.
- Pedeutour F, Foa C. From cytogenetics to cytogenomics of adipose tissue tumors: 1. Benign adipose tissue tumors. *Bulletin du Cancer* 2002; 89: 689-95.
- Wilson D, Boland J. Sporadic multiple lipomatosis: a case report and review of the literature. *W V Med J* 1994; 90: 145-6.
- Salam GA. Lipoma excision. *Am Fam Physician* 2002; 65: 901-4.
- Leffell DJ, Braverman IM. Familial multiple lipomatosis. Report of a case and a review of the literature. *J Am Acad Dermatol* 1986; 15: 275-9.
- Mohar N. Familial multiple lipomatosis. *Acta Derm Venereol* 1980; 60: 509-13.
- Toy BR. Familial multiple lipomatosis. *Dermatol Online J* 2003; 9: 9.
- Ersek RA, Lele E, Surak GS, Denton DR, McCue K. Hereditary progressive nodular lipomatosis: a report and selective review of a new syndrome. *Ann Plast Surg* 1989; 23: 450-5.
- Wilson D, Boland J. Sporadic multiple lipomatosis: a case report and review of the literature. *W V Med J* 1994; 90:145-6.
- Rubinstein A, Goor Y, Gazit E, Cabili S. Non-symmetric subcutaneous lipomatosis associated with familial combined hyperlipidaemia. *Br J Dermatol* 1989; 120: 689-94.
- Rabbiosi G, Borroni G, Scuderi N. Familial multiple lipomatosis. *Acta Derm Venereol* 1977; 57: 265-7.
- Stoll C, Alembik Y, Truttmann M. Multiple familial lipomatosis with polyneuropathy, an inherited dominant condition. *Ann Genet* 1996; 39: 193-6.
- Keskin D, Ezirmik N, Celik H. Familial multiple lipomatosis. *Isr Med Assoc J* 2002; 4: 1121-3.
- Dolph JL, Demuth RJ, Miller SH. Familial multiple lipomatosis. *Plast Reconstr Surg* 1980; 66: 620-2.
- Al-basti HA, El-Khatib HA. The use of suction-assisted surgical extraction of moderate a large lipomas: long-term follow-up. *Aesthetic Plast Surg* 2002; 26: 114-7.
- Ronan SJ, Broderick T. Minimally invasive approach to familial multiple lipomatosis. *Plast Reconstr Surg* 2000; 106: 878-80.
- Stavropoulos PG, Zouboulis CC, Trautmann C, Orfanos CE. Symmetric lipomatosis in female patients. *Dermatology* 1997; 194: 26-31.
- Smith PD, Stadelmann WK, Wassermann RJ, Kearney RE. Benign symmetric lipomatosis (Madelung's disease). *Ann Plast Surg* 1998; 41: 671-3.
- Harsch, Michaeli P, Hahn EG, Ficker JH, Konturek PC. Launois-Bensaude syndrome in a female with type 2 diabetes. *Med Sci Monit* 2003; 9: CS5-8.
- Morelli F, De Benedetto A, Toto P, Tulli A, Feliciani C. Alcoholism as a trigger of multiple symmetric lipomatosis? *J Eur Acad dermatol Venereol* 2003; 17: 367-9.
- Lee HW, Kim TH, Cho JW, Ryu BY, Kim HK, Choi CS. Multiple symmetric lipomatosis: Korean experience. *Dermatol Surg* 2003; 29: 235-40.
- Klopstock T, Naumann M, Seibel P, Shalke B, Reiners K, Reichmann H. Mitochondrial DNA mutations in multiple symmetric lipomatosis. *Mol Cell Biochem* 1997;174: 271-5.
- Vila MR, Gamez J, Solano A, Playan A, Schwartz S, Santorelli FM i sur. Uncoupling protein-1 mRNA expression in lipomas from patients bearing pathogenic mitochondrial DNA mutations. *Biochem Biophys Res Commun* 2000; 278: 800-2.
- Munoz-Malaga A, Bautista J, Salazar JA, Aguilera I, Garcia R, Chinchon i sur. Lipomatosis, proximal myopathy, and the mitochondrial 8344 mutation. A lipid storage myopathy? *Muscle Nerve* 2000; 23: 538-42.

25. Gastro Gago M, Alonso A, Pintos Martinez E, Novo Rodriguez MI, Blanco Barca M, Campos Y i sur. Multiple symmetric lipomatosis associated to polyneuropathology, atrophy of the cerebellum and mitochondrial cytopathy. *Rev Neurol* 2003; 36: 1026-9.
26. Vaughan CJ, Weremowicz S, Goldstein MM, Casey M, Hart M, Hahn RT i sur.. A t(2;19)(p13;p13.2) in giant invasive cardiac lipoma from a patient with multiple lipomatosis. *Genes Chromosomes Cancer* 2000; 28: 133-7.
27. Schoenmakers EF, Wanschura S, Mols R, Bullerdiek J, Van den Berghe H, Van de Ven WJ. Recurrent rearrangements in the high mobility group proteine gene, HMGI-C, in benign mesenchymal tumours. *Nat Genet* 1995; 10: 436-44.
28. Mrozek K, Karakousis CP, Bloomfield CD. Chromosome 12 breakpoints are cytogenetically different in benign and malignant lipogenic tumors: localisation of breakpoints in lipoma to 12q15 and in myxoid liposarcoma to 12q13.3. *Cancer Res* 1993; 53: 1670-5.
29. Rosenberg RF, Rubinstein BM, Messinger NH. Intrathoracic Lipomas. *Chest* 1971; 60: 507-9.
30. Baris YI, Kalyoncu AF, Aydiner A, Gulekon N, Eryilmaz M, Selcuk ZT i sur. Intrathoracic lipomas demonstrated by computed tomography. *Respiration* 1990; 57: 77-80.
31. Vagner EV, Bruns VA, Kubarikov AP. Difficulties and errors in diagnosis of intrathoracic adipose tumors. *Khirurgiia* 1993; 10: 88-91.
32. Kondoh K, Kobayashi T, Urakami T, Kasugai T. A case of pedunculated intrathoracic chest wall type lipoma. *Kyobu Geka* 1997; 50: 1065-8.
33. Tokitsu K, Tachibana S, Kawakami M, Nakao K, Morita T, Hashimoto T i sur. Two surgical cases of intrathoracic lipoma. *Kyobu Geka* 1999; 52: 251-3.
34. Naruse H, Katayama Y, Inada K, Ikeda T. An adult case of intrathoracic chest wall type lipoma by VATS resection. *Kyobu Geka* 1998; 51: 517-20.
35. Geis JR, Russ PD, Adcock KA. Computed tomography of a symptomatic infarcted thoracic lipoma. *J Comput Tomogr* 1988; 12: 54-6.
36. Dubus JC, Guys JM, Louis C, Panuel M, Garnier JM, Millet V i sur. Unusual intrathoracic tumor in children: lipoma. *Arch Fr Pediatr* 1993; 50: 123-5.
37. Whyte AM, Powell N. Mediastinal lipoblastoma of infancy. *Clin Radiol* 1990; 42: 205-6.
38. Umemori Y, Makihara S, Fukuhara T, Nakashima K, Maeda T, Sakae K. A case of intrathoracic lipoma arising from the chest wall resected by video-assisted thoracoscopic surgery. *Kyobu Geka* 1998; 51: 1144-7.
39. Kusaka T, Okubo T, Hasegawa N, Okayasu K, Tanabe T. A case of intrathoracic chest wall type lipoma. *Nippon Kyobu Geka Gakkai Zasshi* 1992; 40: 316-9.
40. Yanagi M, Shimotakahara T, Kubo M, Matsumoto H, Nishijima H, Simazu H. An adult of intrathoracic lipoma arising from the chest wall. *Kyobu Geka* 1994; 47: 249-51.
41. Takayama T, Hirai S, Ishihara T, Kumazaki S, Sano K, Mishima H i sur. Pleural lipoma: report of a case. *Surg Today* 1994; 24: 173-5.
42. Lomartire N, Ciocca F, di Stanislao C, Bologna G, Giuliani M. Multiple symmetrical lipomatosis (MSL): a clinical case and a review of the literature. *Ann Ital Chir* 1999; 70: 259-62.
43. Novak N, Petrow W, Bieber T. Benign symmetrical Launois-Bensaude type II lipomatosis with maarket systemic involvement and psoriasis. *Hautarzt* 2000; 51: 427-30.
44. Dal Cin P, Turc-Carel C, Sandberg AA. Consistent involvement of band 12q14 in two different translocations three lipomas from the same patient. *Cancer Genet Cytogenet* 1988; 31: 237-40.
45. Morelli A, Falchetti A, Weinstein L, Fabiani S, Tomassetti P, Enzi G i sur. RFLP analysis of human chromosome 11 region q13 in multiple symmetric lipomatosis and multiple endocrine neoplasia type 1- associated lipomas. *Biochem Biophys Res Commun* 1995; 207: 363-8.
46. Enzi G, Busetto L, Ceschin E, Coin A, Digito M, Pigozzo S. Multiple symmetric lipomatosis: clinical aspects and outcome a long-term longitudinal study. *Int J Obes Relat Metab Disord* 2002; 26: 253-61.