

PATOLOGIJA U UROLOGIJI

Dorđević, Gordana; Peitl, Vjekoslav; Sinožić, Emina; Mustać, Elvira

Source / Izvornik: **Medicina, 2004, (42) 40, 147 - 152**

Journal article, Published version

Rad u časopisu, Objavljena verzija rada (izdavačev PDF)

Permanent link / Trajna poveznica: <https://um.nsk.hr/um:nbn:hr:184:088777>

Rights / Prava: [In copyright](#)/[Zaštićeno autorskim pravom.](#)

Download date / Datum preuzimanja: **2024-07-23**



Repository / Repozitorij:

[Repository of the University of Rijeka, Faculty of Medicine - FMRI Repository](#)





Tematski rad
Main theme

Medicina 2004;42(40): 147-152
UDK: 616:616.6

PATOLOGIJA U UROLOGIJI

PATHOLOGY IN UROLOGY

Gordana Dorđević¹, Vjekoslav Peitl², Emina Stnožić², Elvira Mustać¹

SAŽETAK

Patohistološko izvješće uz dijagnozu mora sadržavati i prognostičku i biološku evaluaciju promjene. Zbog toga se razvijaju i neprestano nadopunjuju novi protokoli s jedinstvenim patološkim nalazom koji omogućuje lakšu komunikaciju između liječnika i institucija. Cilj je rada bio dati kratak opis uloge patologije u urologiji. U radu se izdvajaju važne postavke patohistoloških protokola tumora bubrega, mokraćnog mjehura i prostate, uz prikaz prevalencije ovih tumora u riječkoj regiji.

KLJUČNE RIJEČI: patološki protokoli, urologija

ABSTRACT

The finality of all the pathological studies is not restricted to a diagnosis but a prognosis and a biological evaluation is demanded. For this reason the information transfer from the pathological report to the urologist can improve the communication among doctors and institutions. The aim of the paper was to describe the role of pathology in urology. In this part we consider protocols for handling and reporting renal cell carcinoma, bladder carcinoma and prostatic carcinoma. We also give the prevalence of these tumors in our region.

KEY WORDS: pathological protocols, urology

UVOD

Patologija zauzima značajno mjesto u dobro organiziranoj zdravstvenoj zaštiti, ima važnu ulogu u razjašnjavanju etiologije i patogeneze bolesti u svakodnevnoj dijagnostici, u kontroli stručnog rada i pri detekciji masovnih bolesti. Patoanatomski nalazi su egzaktni, a to zdravstvenoj zaštiti osigurava solidne podatke za rano otkrivanje, praćenje i suzbijanje bolesti.

Patohistološki nalaz danas nije ograničen samo na dijagnozu, mora sadržavati prognostičku i biološku evaluaciju uzorka, što omogućuju dobro razrađeni patološki protokoli. Da bi informacija kliničaru, liječniku opće prakse i epidemiologu bila što potpunija, razvijaju se i neprestano nadopunjuju novi protokoli. Sve se više

uključuju sofisticirane metode za dokaz novih, važnih prognostičkih čimbenika koji sudjeluju u odabiru i promjeni dosadašnjih načina liječenja.

Kirurška patologija najčešće se susreće s tumorima. Vrlo je važna kvaliteta dobivenoga bioptičkog uzorka koji se pregledava i opisuje makroskopski te se priprema za procesuiranje do trajnih preparata uklopljenih u parafin.

Makroskopska ocjena uzorka mora sadržavati veličinu cijelog preparata, veličinu i/ili težinu organa koji se analizira te lokalizaciju i veličinu (težinu) tumora. Opisuje se boja, konzistencija tumorskog tkiva, područja nekroze i krvarenja te ograničenost prema okolnim strukturama. Sve lezije u okolini, izgled parenhima organa uz izgled pridruženih struktura pregledavaju se i opisuju u odnosu na sam tumor.

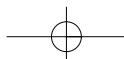
Za mikroskopsku pretragu izabire se tkivo tumora na svaki centimetar maksimalnog promjera, posebno oni dijelovi tumora koji izgledaju drukčije, čuvajući anatomske kontinuitet prema susjednim strukturama.

Ustanova: ¹KBC i Medicinski fakultet Rijeka, ²Medicinski fakultet Rijeka

Prispjelo: 12. 3. 2004.

Prihvaćeno: 27. 3. 2004.

Adresa za dopisivanje: Mr. sc Gordana Dorđević, dr. med., Medicinski fakultet Rijeka, Zavod za patologiju, Braće Branchetta 20, 51000 Rijeka; gogac@yahoo.com



Mikroskopski opis sadrži dijagnozu, tj. histološki tip tumora s karakterističnim mikroskopskim osobinama prema kojima ga prepoznajemo unutar postojeće klasifikacije. Tumor se gradira prema sustavu koji je poseban za svaki organ. Stadij se određuje prema TNM klasifikaciji pa se opisuju sve dostupne strukture u organu, relevantne za određeni stadij. Kod parcijalnih resekcija ili operacije prostate rubovi resekcije se označavaju tušem kako bi se točno odredio kirurški pozitivan rub. Istraživanja brojnih parametara donose mogućnost određivanja novih prognostički neovisnih čimbenika koji se obvezatno navode u nalazu.

Iz navedenog proizlazi da izrada patohistološkog nalaza u skladu sa svjetskim protokolima zahtijeva vrijeme i znanje o istraživanjima novih čimbenika važnih za prognozu i liječenje bolesti.

PATOLOGIJA U UROLOGIJI

Patohistološki nalaz zadnjih je godina najviše unapređivan kod tumora bubrega, urotela i prostate, premda se pri istraživanju genetskih promjena stvaraju nove osnove za bolji pregled i ostalih tumora u urologiji. Zbog toga smo pokušali navesti neke od posebnosti u patohistološkom nalazu upravo tumora bubrežnih stanica, tumora prijelaznog epitela mokraćnog mjehura i acinarnog karcinoma prostate uz pregled prevalencije na našem području.

Tumori bubrega

Tumori bubrežnih stanica čine oko 3% svih visceralnih karcinoma, odnosno više od 85% svih adultnih malignih tumora bubrega,¹ dijagnosticiraju se obično od petog do sedmog desetljeća života, češće u muškaraca u omjeru 2:1. Podaci o incidenciji u svijetu 2000. govore o 189/100.000 stanovnika. U Hrvatskoj je 2002. otkriveno 556 novih slučajeva² s medijanom godina od 62 za žene i 64 za muškarce.

Karcinom bubrežnih stanica, prije poznat kao hipernefrom, nije jedinstven tumor. Radi se o različitim tumorskim tipovima koji se mogu klasificirati prema svojstvenom patohistološkom izgledu i genotipu.³ Upravo je određivanje genotipa u skladu s morfološkim karakteristikama dovelo do današnje WHO klasifikacije.^{4,5}

Patohistološki nalaz sadržava uz histološki tip i nuklearni gradus koji se pokazao kod svijetlostaničnog i papilarnog karcinoma kao neovisni prognostički čimbenik. U širokoj primjeni je Furhmanov sustav gradiranja prema izgledu jezgara od 1 do 4.⁶ Mikroskopski stadij tumora jedan je od najvažnijih prognostičkih čimbenika, neovisan i o histološkom tipu. Koristi se TNM klasifikacija iz 2002. godine, unutar koje se uz opis

WHO KLASIFIKACIJA KARCINOMA BUBREŽNIH STANICA (2003.):

- svijetlostanični tip
multilokularni cistični karcinom
- papilarni tip
- kromofobni tip
- karcinom sabirnih kanalića Bellini
- medularni karcinom
karcinomi vezani uz Xp11.2 translokaciju/ fuziju TFE gena
karcinom vezan uz neuroblastom
- mucinozni, tubularni i karcinomi s vretenastim stanicama
- neklasificirani karcinomi

standardnih struktura, kapsule bubrega, nadbubrega, Gerota fascije, masnog tkiva i struktura hilusa preporuča točno označiti mjesto proboja tumora u perirenalno masno tkivo, te invazija u mikrovaskulaturu. Za TNM klasifikaciju stadija bolesti neovisno o subtipu tumora 5-godišnje preživljenje je:⁶

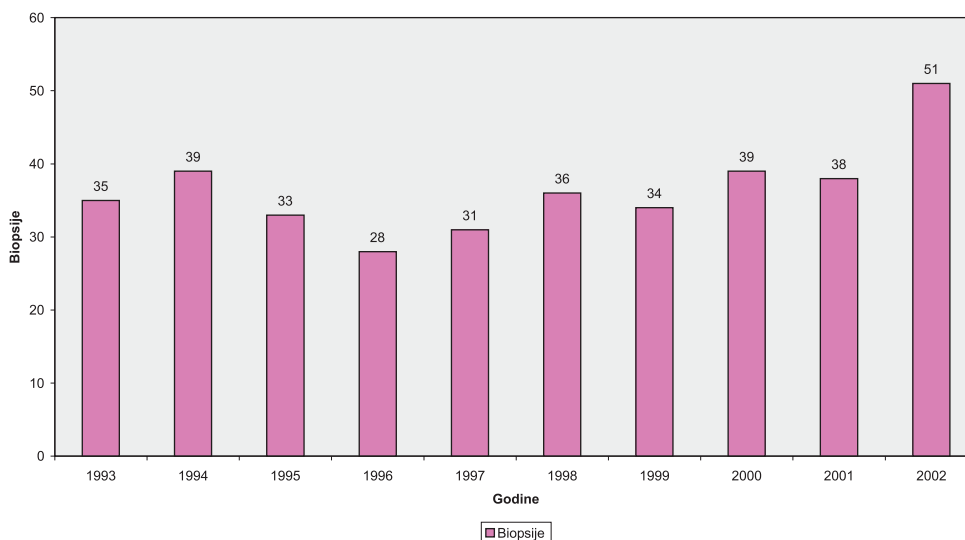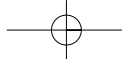
- I 90–100%
- II 74–96%
- III 59–70%
- IV 16–32%

U glavnine bolesnika tumor se, osobito danas kod široke primjene ultrazvuka, otkrije dok je lokaliziran i podložan kirurškom odstranjenju. Kada su prisutne udaljene metastaze koje kod ovog tumora mogu nastati praktički u svakom tkivu, preživljavanje je oskudno zbog toga što je sistemska kemoterapija i imunoterapija još uvijek ograničenih mogućnosti.⁷

Na Zavodu za patologiju u Rijeci učestalost dijagnoze karcinoma bubrežnih stanica u desetogodišnjem razdoblju varira, ali se vidi porast novootkrivenih slučajeva.

TUMORI PRIJELAZNOG EPITELA MOKRAĆNOG MJEHURA

Uzorci stijenke mokraćnog mjehura najčešće se dobivaju endoskopskom biopsijom i transuretralnom resekcijom (TUR). Obje pretrage zahvaćaju subepitelne slojeve stijenke različitom debljinom. Biopsija je obično dijagnostička, a kod malih lezija istodobno i kirurška terapija.



Slika 1. Prevalencija tumora bubrežnih stanica od 1993. do 2002.
Figure 1 The prevalence of TCC from 1993 to 2002

Nalazom se dobiva informacija o tipu tumora, riziku povrata bolesti, mogućnosti progresije, proširenosti tumora, kao i odgovoru na terapiju. Veće neoplazme se resekiraju u djelićima duljine oko 6 mm s dodatnom resekcijom baze, resekcijom hiperemično promijenjene sluznice u okolini i sluznice udaljene od mjesta tumora slučajnim odabirom, da bi se što točnije odredila proširenost tumora.

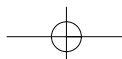
Biopsija dobivena tijekom cistoskopske pretrage veličinom varira od vrlo oskudnih do brojnih uzoraka tkiva koje je praktički nemoguće makroskopski orijentirati te se pri makroskopskom pregledu samo izmjeri volumen dobivenog tkiva koje se obično u cijelosti obrađuje. Mikroskopski se pregledava svaki isječak da se izbjegne bilo kakav propust u informaciji o tipu tumora, diferencijaciji te invaziji u stijenku ili okolne organe. Urolog obično posebno označava uzorak samog tumora i dublje slojeve stijenke da olakša prepoznavanje invazije tumora u mišićni sloj.⁸

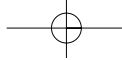
Uzorci dobiveni parcijalnom ili totalnom cistektomijom, cistoprostatektomijom ili resekcijom pelvičnih organa *en block* iziskuju detaljnu pretragu i opis tumora u odnosu na sve organe da bi se što točnije odredio patološki stadij i način širenja bolesti. Uzorčenje stijenke mokraćnog mjehura mora biti opsežno s regijama udaljenim od tumora zbog eventualnog nalaza karcinoma *in situ*, ograničenog samo na epitel bez proboja bazalne membrane. Nalaz karcinoma *in situ* uz invazivni tumor, govori u prilog većoj promjeni i gorjoj prognozi.⁸ Zbog toga se uzorci uzimaju na svakih 5 mm od fundusa do

vrata mokraćnog mjehura, što omogućava dobru patohistološku pretragu.

Klasifikacija gradiranja humanih papilarnih lezija urotela nije još uvijek sredena. Bostwick i Mikucz preporučuju staru klasifikaciju iz 1973., koja papilarni tumor s minimalnom atipijom i iznimno malim potencijalom invazivnog rasta još uvijek naziva karcinomom gradus I. Naziv karcinom za ovakvu leziju izbjegavaju nove klasifikacije WHO/ISUP koje preporučuju naziv papilarna neoplazma urotela niskog malignog potencijala.⁹ Istraživanja reproducibilnosti novih klasifikacija i genetske pretrage tumora uspostavile su staru klasifikaciju iz 1973. s manjim izmjenama, kao široko primjenjivu, klinički ispitano i reproducibilnu za patohistološki nalaz.^{10, 11} Rasprava se vodi i o klasifikaciji intraepitelnih promjena koje mogu progredirati u za život opasne neoplazme. Zato je rana klinička detekcija epitelnih abnormalnosti (reaktivna atipija i ravna urotelna hiperplazija), preneoplastična stanja (skvamozna i glandularna metaplazija) i preneoplastična lezije (displazije, karcinom *in situ*) važna za praćenje bolesnika češćim kontrolama.¹² Ponovni je zahvat potreban kod slabo diferenciranih T1 tumora koji invadiraju laminu propriju, ali ne i mišić (pT 1), preporučljiv kod dobro i umjereno diferenciranih tumora ovog stadija kao i u bolesnika s multiplim tumorima.¹³

Prikazali smo prevalenciju karcinoma prijelaznog epitela tijekom 10-godišnjeg razdoblja u našoj regiji. Iz prikaza se vidi i učestalost ponovnih zahvata zbog sumnje na recidiv bolesti, koji je patohistološki i potvrđen.





KARCINOM PROSTATE

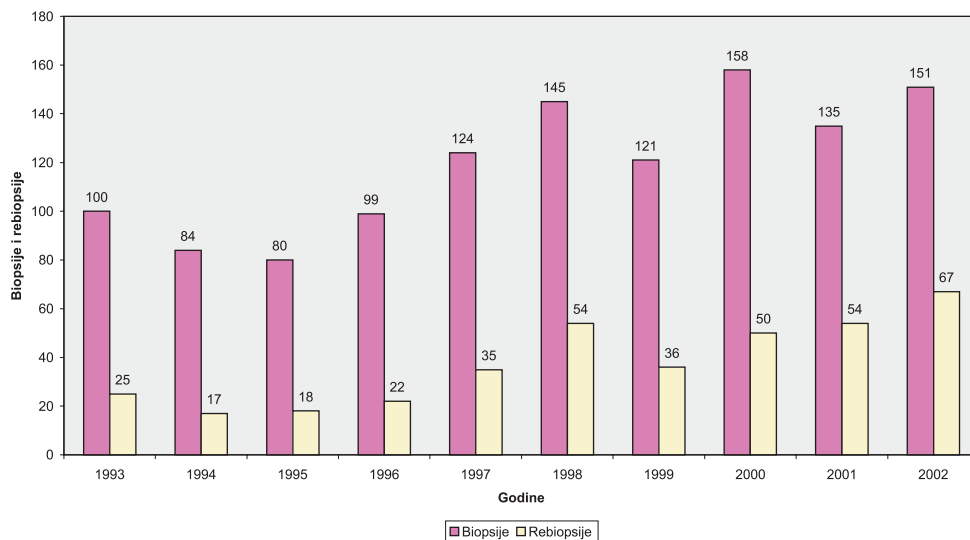
Ovaj karcinom je najčešća neoplazma sa svjetskom incidencijom 2000. godine od 543/100.000 muškaraca, i drugi je vodeći uzrok smrti od malignih bolesti.² Obično nastaje u perifernoj zoni stražnjih dijelova prostate. Pokušaji da se smanji mortalitet fokusirani su uglavnom na ranu detekciju bolesti. Godine 1979. izoliran je prostata specifični antigen (PSA) koji se pokazao korisnim serumskim markerom u ranom otkrivanju i praćenju raka prostate. Danas se zna da je vrijednost PSA specifična za dob pa su optimalne normalne vrijednosti:¹⁴

40 do 50 godina	2,5 ng/ml
50 do 60 godina	3,5 ng/ml
60 do 70 godina	4,5ng/ml
> 70 godina	6,5ng/ml

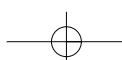
Kod suspektoga digitorektalnog pregleda i/ili PSA većeg od normalne vrijednosti za dob, primjenjuje se transrektalna biopsija prostate vođena ultrazvukom. U svakodnevnoj urološkoj praksi sekstant biopsija je i u nas postala standardna metoda u otkrivanju karcinoma prostate. Obično se za analizu dobivaju po tri cilindrična uzorka iz svakog režnja. Ekstenzivniji bioptički protokoli kod kojih se broj cilindara tkiva povećava s većim volumenom prostate, sve više dolaze do izražaja. Ponovljene biopsije kod kliničke sumnje na karcinom,

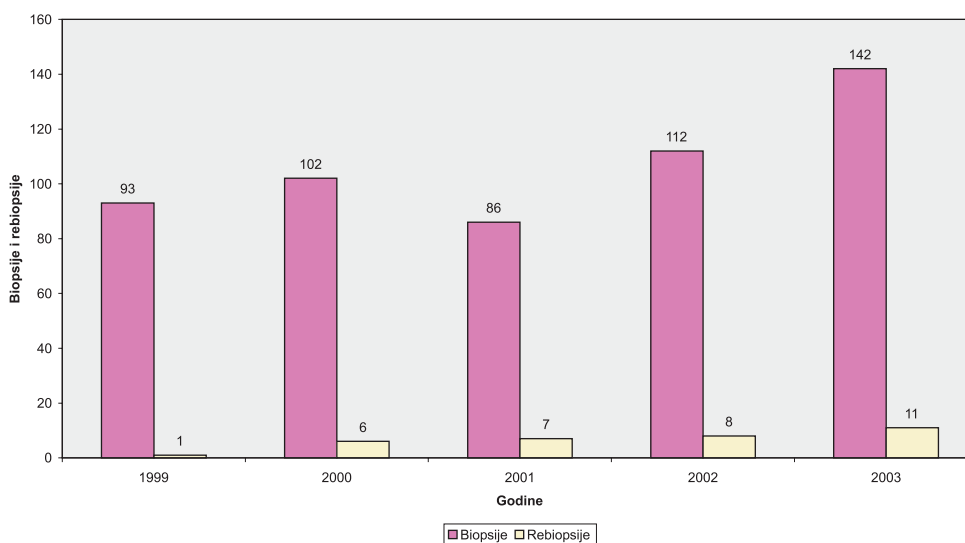
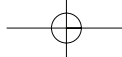
ali negativnog patohistološkog nalaza, dodatno otkrivaju karcinom u 10–20% slučajeva.¹⁵ Dobiveni cilindri tkiva dugi su između 0,5 i 2,5 cm, promjera 0,1cm, analiziraju se serijskim rezovima. Za dijagnozu i gradus važne su arhitekturne i citološke karakteristike koje se vrednuju pomoću Gleasonova zbroja. Ovaj sustav gradiranja, nazvan po autoru, temelji se na stupnju arhitekturnih različitosti unutar jednog tumora. Acinarni adenokarcinom prostate histološki je heterogen pa može imati slike dobro i loše diferenciranog tumora. Te se histološke slike karakteriziraju zbrojem dvaju brojeva od kojih prvi broj označava količinski dominantnu komponentu tumora u uzorku. Različite arhitekture unutar Gleasonova sustava gradiranja označavaju se od 1 do 5, gdje su 1 i 2 oznaka za dobro diferencirane tumore, 3 oznaka za tumore umjerene diferencijacije, a 4 i 5 za slabo diferencirani karcinom. Postotak oznake 4 i 5 unutar cjelokupnog tumora u uzorku naglašava se u nalazu posebno jer je prisutnost slabo diferenciranog karcinoma najjači prediktor tumorske progresije.^{16,17}

Osim ovom dijagnostičkom iglenom biopsijom, materijal za patohistološku pretragu dobiva se i transuretralnom biopsijom te radikalnom prostatektomijom. Uzorci kod transuretralne resekcije sastoje se od tranzicijske zone, uretralne i periuretralne regije, vrata mokraćnog mjehura te prednje fibromuskularne strome. U ovoj zoni oko uretre može se naći incidentalni dobro



Slika 2. Prevalencija TCC od 1993. do 2002.
Figure 2 The prevalence of TCC from 1993 to 2002
TCC – transitional cell carcinoma





Slika 3. Prevalencija adenokarcinoma prostate od 1999. do 2002.
 Figure 3 The prevalence of prostatic adenocarcinoma from 1999 to 2002

diferencirani karcinom ili slabije diferencirani karcinom kao dio velikog tumora koji se širi iz periferne zone prostate. Radi se o brojnim komadićima tkiva prostate koji se obrađuju i pregledavaju patohistološki u cijelosti ili gotovo u cijelosti kod velikih uzoraka.

Kirurška terapija tumora klinički ograničenih na prostatu je prostatektomija. Analizom cijele prostate i okolnih struktura mogu se dobiti točniji podaci o volumenu tumora, širenju u okolne strukture i limfne čvorove. Kod prostatektomije je važno opisati rubove resekcije koji se prethodno označe tušem. Širenje izvan kapsule naziva se ekstenzivna ekstraprostatična ekstenzija (EPE), a povezana je s češćim povratom bolesti.¹⁸

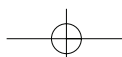
Za dijagnozu acinarnog adenokarcinoma prostate uglavnom su dovoljna standardna histokemijska bojenja. Nekad je, međutim, nalaz gušće zbijenih manjih žlijezda suspektan na karcinom, što se naziva ASAP (atypical small acinar proliferation).¹⁹ Tada se primjenjuje imunohistokemijsko bojenje koje koristi bojom obilježena anti-tijela na visokomolekularni citokeratin koji se nalazi u bazalnim stanicama prisutnim samo u benignim žlijezdama. Pozitivan nalaz tih stanica tako isključuje dijagnozu karcinoma. Kao rutinska metoda koristi se i imunohistokemijsko bojenje za dokaz PSA u žlijezdanom epitelu, kada postoji diferencijalno dijagnostički problem prema adenokarcinomu kolona, karcinomu prijelaznog epitela, limfomu ili granulomatoznom prostatitisu. Ovaj

antigen također olakšava dokaz primarnog karcinoma prostate u slučajevima metastatskog adenokarcinoma.²⁰

U Primorsko-goranskoj regiji tijekom petogodišnjeg razdoblja prevalencija adenokarcinoma prostate raste, kao i broj bolesnika u kojih je rebiopsijom nađen karcinom.

ZAKLJUČAK

Patologija zauzima važno mjesto u cjelokupnoj zdravstvenoj zaštiti. U svakodnevnoj dijagnostici služi se protokolima koji se neprestano razvijaju i nadopunjuju novim čimbenicima omogućujući tako bolje liječenje, praćenje, a time i kvalitetniji život bolesnika. U urološkoj patologiji nove metode u istraživanjima tumora dovele su do jasnijih stavova u dijagnostici. Tako su genetska istraživanja tumora bubrega uvela novu klasifikaciju karcinoma bubrežnih stanica, s druge strane potvrdila su da staru klasifikaciju papilarnih tumora mokraćnog mjehura ne treba mijenjati. Neprestana interakcija između kliničkih studija i patohistoloških istraživanja dala je rezultate u evaluaciji PSA kao serumskog markera za rano otkrivanje raka prostate, ali i Gleasonova sustava gradiranja, koji je zamijenio ostale sustave. Navedeno potvrđuje da je moderno patohistološko izvješće podložno izmjenama te može unaprijediti i olakšati nužnu komunikaciju između liječničkih struka i institucija.



LITERATURA

1. Cotran R.S, Kumar V, Collins T. The Kidney. U: Robbins pathologic basis of the disease: 6 th edition W. B. Saunders Company 1999: 991-995.
2. Strnad M. Epidemiologija raka dojke u Hrvatskoj. Hrvatski zavod za javno zdravstvo, Edukacija edukatora 2003.
3. Montironi R, Santinelli A, Clear cell carcinoma: Present status and grading. Rev. Esp Patol.1999; 379-380
4. Kovacz G. Molecular cytogenetic of renal cell tumors. J. Pathol.1997;183: 131-133
5. Algaba F, Arce Y, Trias I, Kirkali Z, Van Poppel H. Guidelines and minimal criteria for correct diagnosis of kidney neoplasms. U: Vizjak A, Ferluga D, Bussolati G. Update in pathology: University of Ljubljana, Faculty of Medicine, Institute of Pathology Ljubljana, Slovenia, 2003
6. Furhman S. A, Lasky L. C, Limas C., Prognostic significance of morphological parameters in renal cell carcinoma. Am. Surg. Pathol. 1982; 6: 655-663
7. Bostwick D.G, Eble J. N, Murphy C. P, Conference Summary: Diagnosis and prognosis of renal cell carcinoma. 1997. Workshop, Cancer 1997; 80: 975-976
8. Beltran A. L, Bladder. U: : Vizjak A, Ferluga D, Bussolati G. Update in pathology: University of Ljubljana, Faculty of Medicine, Institute of Pathology Ljubljana, Slovenia, 2003; 520-523
9. Bostwick D. G, Rammani D, Cheng L, Diagnosis and grading of bladder cancer and associated lesions. Urol Clin. North Am. 1999; 26: 493-507
10. Bostwick D.G, Beltran A.L, Bladder biopsy interpretation. United Pathologists Press, New York, 1999.
11. Bostwick D. G, Mikutz G, Urotelial papillary (exophytic) neoplasms, Virchow Arch. 2002; 441: 109-16
12. Zlotta A. R, Introduction to issue of Bladder cancer. EAU Update Series 1.2003;51-52
13. Jimenez R, Keane TE, Hardy HT, Amin MB. pT1 urothelial carcinoma of the bladder: Criteria for diagnosis, pitfalls and clinical implications. Adv Anat Pathol. 2000; 7: 13-25.
14. Shmid HP, Prikler L, Sturgeon CM, Semjonov A. Diagnosis of Prostate cancer – The clinical use of Prostate Specific Antigen. . EAU Update Series 1.2003: 3-8
15. Djavan B, Remzi M, Ghawidel K, Marberger M. Diagnosis of prostate cancer: The clinical use of Transrectal ultrasound and biopsy. EAU Update Series 1.2003:9-15
16. Amin MB, Grignon Dj, Bostwick DG, Epstein IJ, Reuber VE, et al. Recommendations reporting prostatic carcinomas. Path. Cas Rev. 1998 ; 3: 223-232
17. Bostwick DG, Gleason grading of prostatic needle biopsies: correlation with grade in 316 matched prostatectomies. Am J. Surg. Pathol. 1994; 18: 796-803
18. Noldus J, Palisaar J, Huland H. Treatment of prostate cancer-The clinical use of radical prostatectomy . EAU Update Series 1.2003; 16-22
19. Bostwick DG, Dundore PA, Adenocarcinoma U: Biopsy Pathology of the Prostate: Biopsy Pathology Series 20; Chapman & Hall Medical 1997: 107-139
20. Montironi R, Guidelines and minimal criteria for correct diagnosis in specimens with prostate cancer. U: Vizjak A, Ferluga D, Bussolati G. Update in pathology: University of Ljubljana, Faculty of Medicine, Institute of Pathology Ljubljana, Slovenia, 2003; 523-524