

KLINIČKA I RADIOLOŠKA PREZENTACIJA KOŠTANIH TUMORA I TUMORIMA SLIČNIH LEZIJA

Gulan, Gordan; Rubinić, Dušan; Legović, Dalen; Šantić, Veljko; Jurdana, Hari; Salamon, Ratko; Ravlić-Gulan, Jagoda

Source / Izvornik: **Medicina, 2003, 40, 144 - 152**

Journal article, Published version

Rad u časopisu, Objavljena verzija rada (izdavačev PDF)

Permanent link / Trajna poveznica: <https://um.nsk.hr/um:nbn:hr:184:411853>

Rights / Prava: [In copyright](#)/[Zaštićeno autorskim pravom.](#)

Download date / Datum preuzimanja: **2025-03-10**



Repository / Repozitorij:

[Repository of the University of Rijeka, Faculty of Medicine - FMRI Repository](#)



KLINIČKA I RADIOLOŠKA PREZENTACIJA KOŠTANIH TUMORA I TUMORIMA SLIČNIH LEZIJA

CLINICAL AND RADIOGRAPHIC PRESENTATION OF BONE TUMORS AND TUMOR-LIKE LESIONS

Gordan Gulan¹, Dušan Rubinić¹, Dalen Legović¹, Veljko Šantić¹, Hari Jurdana¹, Ratko Salamon¹, Jagoda Ravlić-Gulan²

SAŽETAK

Tumori koštanog tkiva i tumorima slične lezije razmjerno se rijetko javljaju u svakodnevnoj ortopedskoj praksi. Katkad ih je teško dijagnosticirati jer mogu imitirati čitav niz patoloških stanja. Anamneza i radiološka obrada najjeftinije su, najpristupačnije i najvažnije dijagnostičke metode. Dobro poznavanje osnova tumorske patologije koštanog sustava, uz trajnu edukaciju ortopeda, omogućit će brže postavljanje točne dijagnoze i, istodobno, izbjegavanje nepotrebnih dijagnostičkih metoda u slučajevima kada se tumorska lezija može prepoznati samo uz pomoć rendgenske slike. Pravodobna i ispravna dijagnoza tumora kosti osigurava prepoznavanje lezija koje zahtijevaju daljnje onkološko ispitivanje.

KLJUČNE RIJEČI: tumori kosti, lezije slične tumorima, rendgenološka dijagnoza, klinička dijagnoza

ABSTRACT

Bone tumors and tumor-like lesions are a relatively rare occurrence in an orthopaedic practice. Sometimes it is hard to make an accurate diagnosis because the tumors could mimic a wide spectrum of other bone pathological entities. The cheapest, most available and most important diagnostic methods are anamnesis and plain radiography. A good knowledge base of common bone neoplasms, and continuous education are of crucial importance for orthopaedic surgeon in making good diagnosis, aiming to avoid unnecessary investigations for lesions that can be readily diagnosed on plain radiography. It is equally important to recognize lesions that need further investigations and referral to a musculoskeletal oncologist.

KEY WORDS: bone tumors, tumor like lesions, radiological diagnosis, clinical diagnosis

UVOD

Koštani tumori razmjerno su rijetki u ortopedskoj praksi pa je njihovo rano prepoznavanje stoga katkad otežano. Neke koštane lezije karakterističnog su rendgenološkog nalaza i relativno ih je lako dijagnosticirati, dok druge mogu klinički i radiološki imitirati čitav niz patoloških entiteta na kostima, što uvelike otežava njihovu dijagnozu. Unatoč donekle rijetkoj pojavnosti koštanih tumora i tumorima sličnih lezija, prijedno je potrebno za svakodnevnu praksu dobro poznavanje osnova o koštanim tumorima. Nužno je stalno usavršavanje ortopeda vezano za dijagnostiku i liječenje koštanih tumora jer postoji velika opasnost da pogrešnom dijagnozom i neprepoznavanjem tumorske koštane bolesti ugrozimo pravilno i pravodobno liječenje bolesnika.¹

Osnova dobre dijagnostike podrazumijeva dobro poznavanje podjele svih koštanih tumora i tumoru sličnih koštanih lezija (tablica 1.).

KLINIČKA SLIKA

Bolesnici s tumorom koštanog tkiva dolaze k liječniku najčešće zbog bolova, otekline, gubitka funkcije ili se tumori kosti slučajno otkriju rendgenološkom obradom koja se provodi zbog nekog drugog razloga.

1. Bol

Bol je obično prvi znak koštanog procesa. Bol može biti različitog karaktera – od dobro lokalizirane, diskretne tupe ili oštre boli do boli koja je slabo ograničena i širi se u susjedne regije. Tipična bol koju uzrokuju tumori koštanog tkiva stalno je prisutna, i u mirovanju i u naporu, osobito noću. Progresivnog je karaktera i ometa svakodnevne aktivnosti. Kako rendgenološki nalaz može biti veoma oskudan i jedva zamjetljiv, veoma je važna detaljna anamneza u vezi s boli kako se tumor ne bi previdio, a dijagnoza usmjerila prema drugim, mnogo češćim patološkim stanjima. Uzrok boli može biti i mehaničke prirode kada se radi o iritaciji ili mehaničkom pritisku tumorske tvorbe na okolne strukture.

2. Oteklina

Bolesnici nekada dolaze k liječniku zbog oteklina na

Ustanova: ¹Katedra za ortopediju Klinika za ortopediju Lovran
²Zavod za fiziologiju i imunologiju Medicinski fakultet Sveučilišta u Rijeci

Prispjelo: 6.5.2003.
Prihvaćeno: 28.5.2003.

Adresa za dopisivanje: Gordan Gulan, Klinika za ortopediju Lovran, M. Tita 1, Lovran, Tel.: 291 122, faks: 292-098, e-mail: gulang@medri.hr

Tablica 1. Koštani tumori i tumorima slične lezije. Modificirano prema Svjetskoj zdravstvenoj organizaciji²
 Table 1 Bone tumor and tumor-like lesions. Modified according to World Health Organization²

<p>TUMORI KOJI STVARAJU KOST</p> <hr/> <p>Dobročudni</p> <ol style="list-style-type: none"> 1. osteom 2. osteoid-osteom 3. osteoblastom <p>Zloćudni</p> <ol style="list-style-type: none"> 1. osteosarkom <ul style="list-style-type: none"> intramedularni osteosarkom niskog stupnja malignosti parostealni osteosarkom periostalni osteosarkom teleangiektatski osteosarkom osteosarkom malih stanica osteosarkom u Pagetovoj bolesti osteosarkom mekih tkiva 	<p>VASKULARNI TUMORI</p> <hr/> <p>Dobročudni</p> <ol style="list-style-type: none"> 1. hemangiom 2. limfangiom 3. glomus tumor <p>Poluzloćudni</p> <ol style="list-style-type: none"> 1. hemangioendoteliom 2. hemangiopericitom 3. zloćudni angiosarkom <p>TUMORI VEZIVNOG TKIVA</p> <hr/> <p>Dobročudni</p> <ol style="list-style-type: none"> 1. dezmoplastični fibrom 2. lipom 3. fibrozni kortikalni defekt <p>Zloćudni</p> <p>fibrosarkom</p> <ol style="list-style-type: none"> 1. zloćudni fibrozni histiocitom 2. liposarkom 3. zloćudni mezenhimom 4. nediferencirani sarkom
<p>TUMORI KOJI STVARAJU HRŠKAVICU</p> <hr/> <p>Dobročudni</p> <ol style="list-style-type: none"> 1. hondrom 2. osteohondrom (osteokartilaginozna egzostoza) 3. hondroblastom 4. hondromiksoidni fibrom <p>Zloćudni</p> <ol style="list-style-type: none"> 1. hondrosarkom <ul style="list-style-type: none"> jukstakortikalni hondrosarkom mezenhimalni hondrosarkom hondrosarkom čistih stanica dediferencirani hondrosarkom sekundarni iz enhondroma sekundarni iz egzostoze 	<p>OSTALI TUMORI</p> <hr/> <ol style="list-style-type: none"> 1. hondrom 2. adamantinom 3. neurilemom 4. neurofibrom <p>NEKLASIFICIRANI TUMORI</p> <hr/> <p>LEZIJE SLIČNE TUMORIMA</p> <hr/> <ol style="list-style-type: none"> 1. solitarna koštana cista (jednostavna, unikameralna koštana cista) 2. aneurizmatska koštana cista 3. jukstaartikularna koštana cista (intraosalni ganglion) 4. eozinofilni granulom 5. metafizni fibrozni defekt (neosificirajući fibrom) 6. fibrozna displazija 7. miozitis osifikans 8. smeđi tumor (hiperparatireoidizam) 9. enostoze
<p>GIGANTOCELULARNI TUMOR KOSTI</p> <hr/> <p>TUMORI KOŠTANE SRŽI</p> <hr/> <ol style="list-style-type: none"> 1. Ewingov sarkom 2. retikulosarkom 3. limfosarkom kosti 4. mijelom 	

određenoj lokalizaciji koje mogu biti veoma male i jedva vidljive ili samo palpabilne tvorbe, ali i izrazito velike. Neki tumori uzrokuju dobro ograničenu oteklinu, drugi tek neznatno povećavaju čitav opseg ekstremiteta. Oteklina može biti na palpaciju bolna. Tumori koji se nalaze u blizini zglobova ili tumori sinovijalne mem-

brane uzrokuju zgobne izljeve. Važno je istaknuti da svi tumori ne izazivaju povećanje tkiva, međutim, nemogućnost palpacije tumorske tvorbe ne isključuje njegovu nazočnosti. Ako je nastalo povećanje tkiva, potrebno je postaviti nekoliko anamnestičkih pitanja: Kada se pojavilo povećanje? Kojom se brzinom povećava? Mije-

nja li se oblik? Je li posljedica ozljede? Odgovori na ta pitanja mogu upozoravati na dinamiku rasta, a time indirektno i na prirodu lezije.

3. Gubitak funkcije

Katkad je jedan od prvih simptoma tumorske bolesti kostiju gubitak funkcije jednog dijela koštano-mišićnog sustava. Uzrok tome je bolnost, patološke frakture, kontraktura zgloba i neurološki poremećaji zbog progresije rasta tumora. Neurološki ispadi funkcije mogu nastajati polagano, kao npr. pri sporo rastućem tumoru stražnjeg dijela femura koji postupno komprimira n. ischiadicus. Međutim, pojava neuroloških simptoma koji rezultiraju gubitkom funkcije može biti i akutna, kao npr. pri brzom progresiji primarnih ili metastatskih tumora kralježnice.

4. Deformiteti

Koštane lezije mogu narušiti normalan rast i razvoj kostiju kao i njihov strukturalni integritet, pa time mogu uzrokovati i deformitete. Primjeri su takvih lezija fibrozna displazija, multiple hereditarne egzostoze i dr.

5. Frakture

Patološke frakture nisu rijetkost kada se radi o koštanim tumorima, jer tumori umnogome mogu oslabiti kost. Na njih treba pomisliti kada je fraktura nastala spontano ili nakon beznačajne traume. Neki bolesnici navode bol na toj lokalizaciji prije nastanka frakture. Rendgenska slika obično pokazuje nepravilnost građe koštanog tkiva u blizini frakturne pukotine ili drugih dijelova kosti. Katkad je nepravilnosti teško utvrditi jer tumor može uzrokovati difuzno smanjenje koštane mase. Zbog toga, čak i kada RTG ne upućuje na koštane nepravilnosti, uvijek treba u obzir uzeti mogućnost tumora koštanog tkiva u bolesnika u kojih je fraktura nastala nakon beznačajne traume.

6. Slučajan nalaz

Često se tumori ili tumorima slične lezije otkriju slučajno, a najčešće je to pri rendgenološkoj obradi skeleta koja se provodi zbog traume. Važno je spomenuti da se obično radi o benignim, neprogresivnim lezijama. Takvi tumori samo rijetko mogu imitirati metastatske i maligne lezije. Tada je potrebno učiniti i daljnje pretrage uključujući biopsiju kosti. Najčešće koštane lezije koje se obično otkrivaju slučajno jesu: koštani infarkt, enostoze, enhondromi, neosificirajući fibrom, osteohondrom, fibrozna displazija, degenerativne ciste.³

RENDGENOLOŠKA OBRADA

Najjednostavnija i najvažnija dijagnostička metoda u evaluaciji koštanih tumora je rendgenološko snimanje⁴ koje se mora obaviti u najmanje dva smjera – slike moraju biti dobre kvalitete i pažljivo očitane.

Pri analizi rendgenograma i u postavljanju diferencijalne dijagnoze uvelike nam pomažu odgovori na sljedeća pitanja.

1. Gdje se nalazi lezija?

Neke lezije javljaju se češće u pojedinim kostima ili dijelovima kosti. Ako se radi o cijevastoj kosti, potrebno je odrediti položaj lezije u frontalnoj ravnini, pri čemu se misli na anatomske dijelove tubularne kosti, jer pojedine koštane lezije imaju predilekcijska mjesta pojavljivanja⁵ (slika 1., tablica 2.). Veoma malo lezija javlja se u epifizi uz otvorenu ploču rasta, kada diferencijalno dijagnostički u obzir dolazi hondroblastom i osteomijelitis. Tumori koji prelaze kroz zonu rasta su osteomijelitis

Tablica 2. Lokalizacija tumora
Table 2 Tumor localisation

Epifiza

- gigantocelularni tumor (poslije zatvaranja zone rasta)
- hondroblastom
- infekcija

Metaepifiza

- osteomijelitis
- maligni tumori
- hondroblastom
- fibrozna displazija

Metafiza

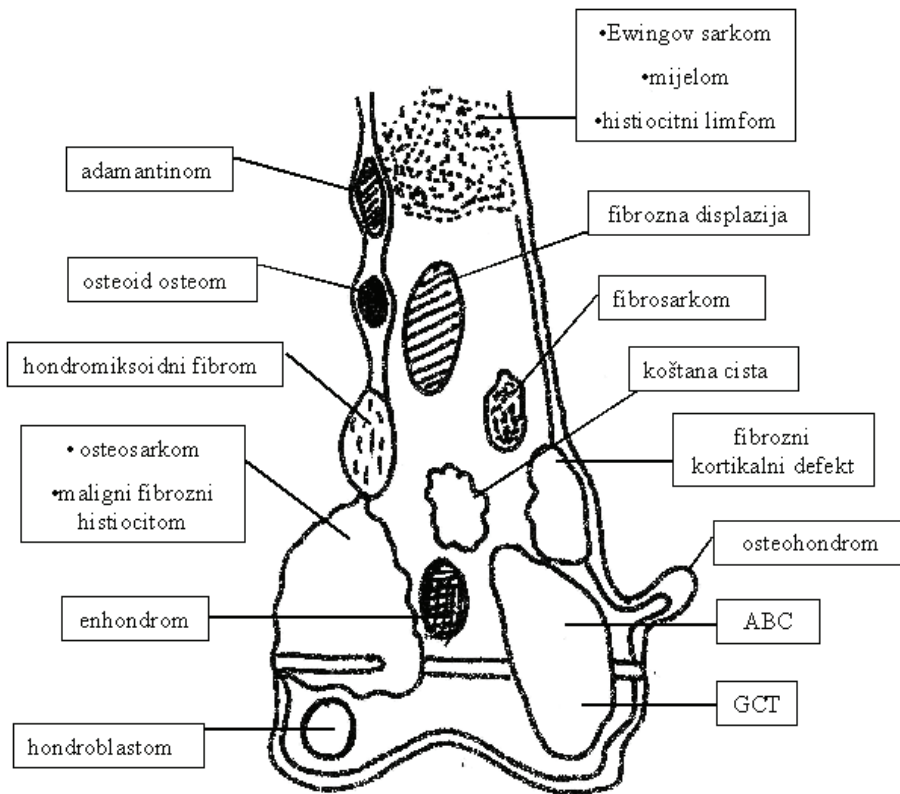
- osteosarkom
- osteohondrom
- aneurizmatička koštana cista
- neosificirajući fibrom
- osteom
- hondrosarkom
- enhondrom
- fibrosarkom
- parostealni sarkom
- jednostavna koštana cista
- gigantocelularni tumor (prije zatvaranja zone rasta)

Dijametafiza

- neosificirajući fibrom
- osteoblastom
- hondromiksoidni fibrom

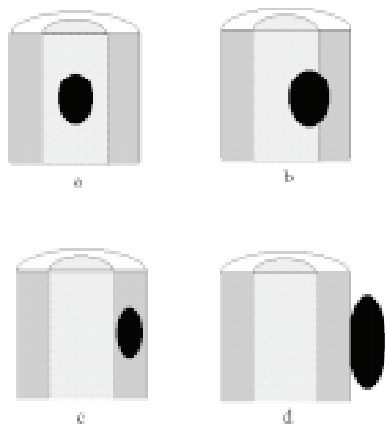
Dijafiza

- korteks
 - adamantinom
 - osteofibrozna displazija
- medularno
 - maligni fibrozni histiocitom
 - mijelom
 - Ewingov sarkom
 - osteoid osteom
 - eozinofilni granulom



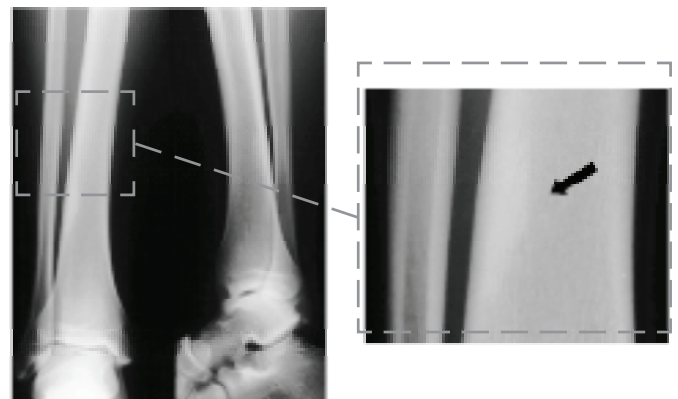
Slika 1. Lokalizacija tumora u frontalnoj ravnini
ABC – aneurizmatička koštana cista, GCT – gigantocelularni tumor

Figure 1 Tumor localisation in coronal plane
ABC – aneurysmal bone cyst; GCT – giant cell tumor



Slika 2. Lokalizacija tumora u horizontalnoj ravnini
a) medularni centralni, b) medularni ekscentrični, c) kortikalni, d) jukstakortikalni

Figure 2 Tumor localization in transversal plane
a) central medular; b) excentric medular; c) cortical; d) juxtacortical

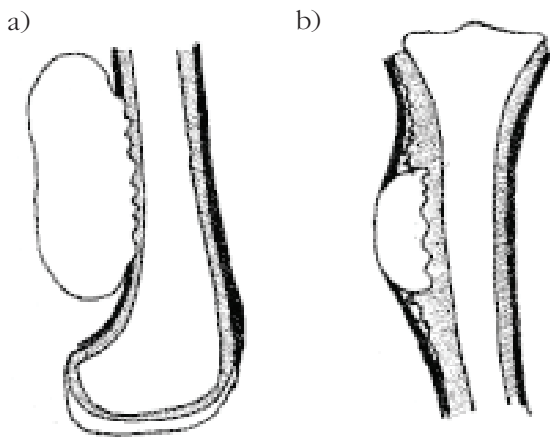


Slika 3. Intrakortikalno smješten osteoid osteom

Figure 3 Intracortical localisation of osteoid osteom

te maligni tumori, u dječjoj dobi, prije svega, osteosarkom i Ewingov tumor. U epifiznom području nakon zatvaranja zone rasta javljaju se najčešće gigantocelularni tumori, enhondrom i aneurizmatičke koštane ciste. Metafiza je dio kosti koji najbrže raste, područje je jako dobro prokrvljeno i najčešće je mjesto pojavnosti većine tumora, i primarnih i sekundarnih, pa samim time ima i najmanje dijagnostičko značenje. Dijafizni tumori su rijetki, a najčešći su fibrozna displazija i eozinofilni granulom.

Potrebno je zatim odrediti položaj lezije u horizontalnoj ravnini. Pritom se misli na to nalazi li se lezija u medularnom ili kortikalnom dijelu kosti (slika 2.). Ako je lezija smještena medularno, treba odrediti je li položena centralno ili ekscentrično. Ako se lezija nalazi u kortikalnom dijelu kosti, potrebno je odrediti nalazi li se intrakortikalno ili se odijče s vanjske strane korteksa (slika 3. i 4.). Za tumore koji nastaju s vanjske strane korteksa upotrebljava se naziv jukstakortikalni tumori. Među jukstakortikalnim tumorima razlikuju se parosteal-



Slika 4. Jukstakortikalni tumori: a) parostealni, b) periostealni
Figure 4 *Juxtacortical tumors: a) paraosteal, b) periosteal*

ne i periostealne tumorske tvorbe. Periostealni tumori nastaju u dubljim slojevima periosta ili s vanjske strane korteksa. Rastom odižu periost i umeću se između nje i kortikalne kosti. Parostealni tumori nastaju u površnim slojevima periosta, gljivasta su oblika, a za njih je karakteristično da ne odižu periost i ne izazivaju stvaranje periostalne reakcije.⁶ Ti su tumori obično malog ili srednjeg stupnja malignosti (periostealni osteosarkom i parostealni osteosarkom) (slika 4. i 5., tablica 3.).

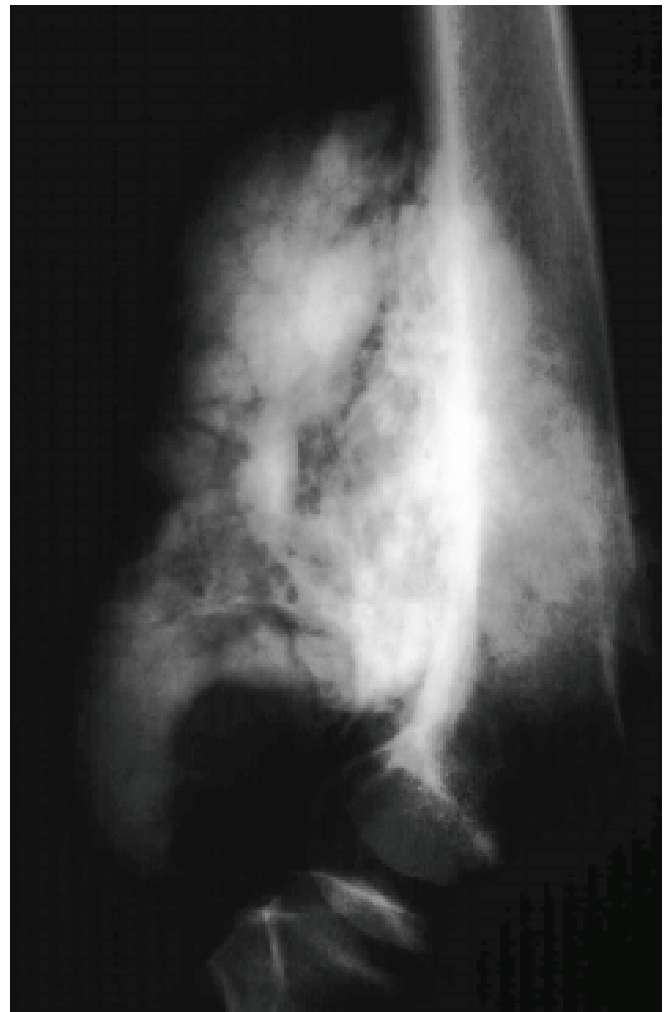Tablica 3. Jukstakortikalni tumori
Table 3 *Juxtacortical tumors*

Jukstakortikalni tumori

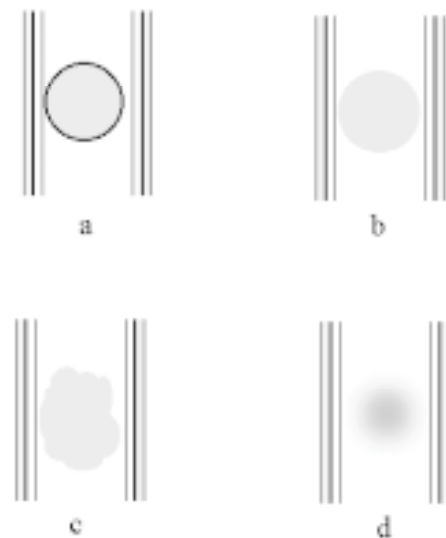
- osteohondrom
- periostealni osteosarkom
- periostealni hondrom
- periostealni hondrosarkom
- aneurizmataska koštana cista
- parostealni osteosarkom

2. Kakva je granica između kosti i tumora?

Prijelaz tumorskog k normalnom tkivu naziva se tranzicijska ili prijelazna zona. Ta je zona kod benignih tumora iznimno mala, dobro naglašena. Benigni tumori rastu sporo pa okolna kost reagira proliferacijom koštanih gredica uz tumor, stvarajući tako zonu skleroze koja može biti različite debljine. Kod malignih tumora često se granice prema zdravom tkivu ne mogu sa sigurnošću odrediti pa je kod njih tranzicijska zona nejasna i široka.⁵ Rendgenološki se opisuje nekoliko osnovnih načina na koji su tumori odijeljeni od zdrave kosti (slika 6.).



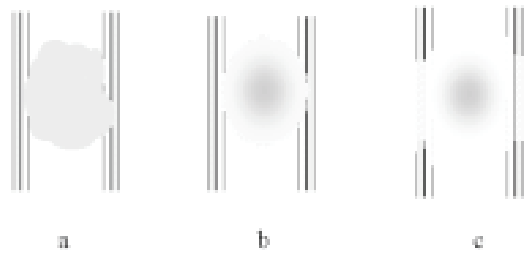
Slika 5. RTG distalnog femura parostealni osteosarkom
Figure 5 *Plain radiography of the distal femur with parosteal osteosarcoma*



Slika 6. Vrste rubova kod benignih i malignih koštanih tumora
a) sklerotični dobro ograničeni, b) dobro ograničeni bez skleroze, c) lobulirani, d) slabo ograničeni
Figure 6 *Patterns of margination in benign and malignant bone tumor*
a) sclerotic, b) sharp without sclerosis, c) scalloped, d) ill-defined

3. Što tumor čini kosti?

Benigni tumori obično su dobro ograničeni, mogu širiti i deformirati kost, ali uglavnom ne prolaze korteks i ne šire se u vezivna tkiva. Za razliku od benignih, maligni tumori slabo su ograničeni, obično razaraju korteks i šire se u meka tkiva. Prijelazna zona kod malignih tumora je široka. Nekoliko je osnovnih načina na koje tumor razara kost (slika 7.). U anglosaksonskoj literaturi ti se načini slikovito opisuju, pa ćemo se i mi koristiti takvim nazivima radi lakšeg praćenja literature.



Slika 7. Vrste destrukcije kosti kod benignih i malignih koštanih tumora: a) poput zemljopisne karte, b) izjedenost moljcima, c) penetrirajući

Figure 7 Patterns of destruction in benign and malignant bone tumors: a) geographic, b) moth-eaten, c) permeative

Poput zemljopisne karte ("geographic lesion") najmanje je agresivan način i tipičan je za lezije koje sporo rastu. Rubovi lezije dobro su definirani i lako ih je uočiti. Mogu biti glatki i ravni ili nepravilni, ali uvijek su dobro vidljivi pa je granica prema zdravoj kosti jasna. U pojedinim slučajevima nalazimo i različito debelu sklerotičnu zonu koja okružuje leziju. Taj način koštane destrukcije karakterističan je za benigne tumore, ali se može naći i kod nekih malignih tumora (plazmocitom, mijelom, metastaze i osteomijelitis – osobito granulomatozne infekcije) koji mogu na sličan način razarati kost.

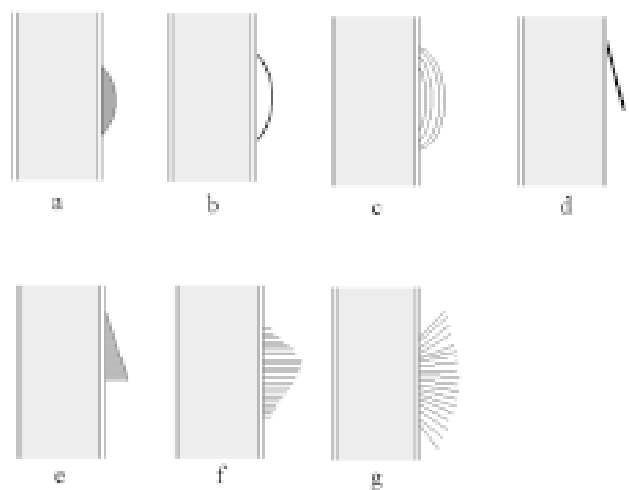
Izjedenost moljcima ("moth-eaten bone destruction"). Ta je vrsta destrukcije koštane tkiva tipična za agresivnije tumorske lezije. Granice takve lezije slabije su izražene i s većom zonom tranzicije prema normalnoj kosti. Takav način destrukcije najčešće je vidljiv kod malignih tumora i osteomijelitisa, ali i kod nekih benignih procesa kao što je npr. eozinofilni granulom.

Penetrirajuće lezije ("permeative bone destruction"). Ovaj način destrukcije nastaje pri brzom i agresivnom rastu tumorskih lezija. Lezija je slabo ograničena, a tranzicijska zona veoma široka, pa se sa sigurnošću ne mogu utvrditi granice tumora. Obično je karakteristična za maligne tumore kao što su Ewingov sarkom. Od drugih koštanih lezija, diferencijalno dijagnostički treba u obzir uzeti osteomijelitis te brzo progresivnu osteoporozu kao onu koja se javlja u refleksnoj simpatičkoj distrofiji.⁴

4. Kakva je reakcija periosta?

Gotovo svaku kost prekriva dobro prokrvljena vezivna membrana – periost koju sačinjavaju vanjski fibrozni

sloj i unutarnji – kambijski sloj s pluripotentnim stanicama sposobnima da stvaraju kost. Podražaj periosta može se odnositi na njegovo istežanje, prekid kontinuiteta ili podražaj upalnom reakcijom u okolini. Takvo reaktivno stvaranje kosti kao posljedica podražaja periosta od nekoga koštane procesa vidljivo je i na rendgenskoj slici (slika 8.). Brzina rasta patološkog procesa osnovni je čimbenik koji utječe na vrstu periostalne reakcije. Brzina rasta procesa omogućuje nam da tumor svrstamo u dvije osnovne skupine: benigne i maligne procese. Kod benignih tumora koji sporo rastu, periost biva kontinuirano i polagano podražavan, što stanicama kambijskog sloja ostavlja dovoljno vremena za stvaranje nove kosti koja je proporcionalna brzini rasta primarne lezije. Tako nastaje solidna, neprekinuta periostalna reakcija koja odgovara veličini primarne lezije.⁷

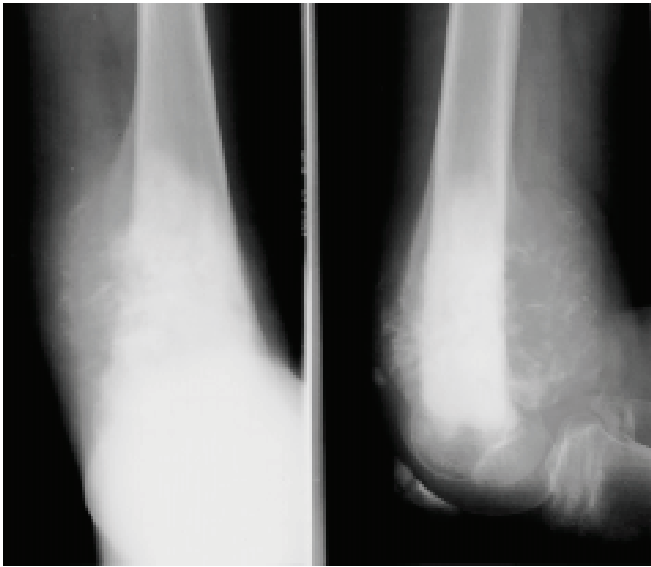


Slika 8. Vrste periostalnih reakcija

a) solidna, b) lamelarna, c) lukovica, d) Codmanov trokut, e) potporanj, f) čupav, g) zrake izlazećeg sunca

Figure 8 Patterns of periosteal reaction
a) solid, b) single lamellar, c) onion-skin, d) Codman's triangle, e) buttress, f) hair on end, g) sunburst


Maligni tumori rastu brzo, a brzina nije konstantna, već je promjenjiva intenziteta. Kod takvih tumora podraženi periost ne može jednako brzo stvarati kost, već je stvara na mahove. Takav intermitentni rast može imati više oblika koji ovise o načinu rasta i brzini rasta lezije. Kada lezija brzo raste, odiže periost pa tanke vezivne niti koje povezuju periost s kosti (Sharpeyeva vlakna) bivaju odignute i nalaze se okomito na kost. Katkad osificiraju, pa rendgenološki nastaje tipična slika čupavog periosta ili poput zraka izlazećeg sunca (slika 9.). Sljedeća tipična periostalna reakcija koja nastaje kod brzo rastućih lezija jest Codmanov trokut. Zbog brzo rastuće koštane lezije odiže se periost čiji samo površni i periferni dio uspije osificirati u obliku ljuske. Tumorska masa i dalje raste i probija periost, pa ostaje samo njegov periferni dio koji na rendgenskoj slici izgleda poput crte koja s dijafizom zatvara određeni kut. Rendgenološki nalaz i naziv ne odgovaraju u potpunosti stvarnom stanju.



Slika 9. Periostalna reakcija tipa izlazećeg sunce
Figure 9 Sunburnst periosteal reaction

5. Što se nalazi u leziji?

Saznanje o vrsti međustanične tumorske tvari omogućuje nam i postavljanje grube histološke dijagnoze. S obzirom na sadržaj, rendgenološki možemo razlikovati tumore sa sadržajem i bez sadržaja. Kažemo da su bez sadržaja oni tumori čija se međustanična tvar ne može prikazati na rendgenskoj slici jer nije osificirana ili kalcificirana, odnosno ako ne sadrže međustaničnu tvar. Najčešće se za takve lezije upotrebljava naziv cista. Korištenje tog naziva u određenim slučajevima može biti netočno i katkad može zbuniti jer cista zapravo znači šupljina ispunjena tekućinom. Prave koštane cistične lezije su jednostavna koštana cista, aneurizmatična koštana cista i intraosalni ganglion. Nekad se za takve lezije upotrebljava naziv osteolitičke lezije. Ako ne znamo točnu dijagnozu, i taj naziv može biti nepotpun, a katkad i pogrešan, jer se pod pojmom osteoliza razumijeva aktivna liza kosti, što ne mora uvijek biti točno. Neke su od lezija rezultat pogrešaka tijekom formiranja kosti (enchondromi, koštane ciste itd.), a ne rezultat koštane destrukcije ili lize kosti (slika 10.). Zbog toga se lezije bez vidljivih kalcifikacija ili osifikacija preporuča nazivati ra-



Slika 10. RTG proksimalnog radiusa s unikameralnom koštanom cistom

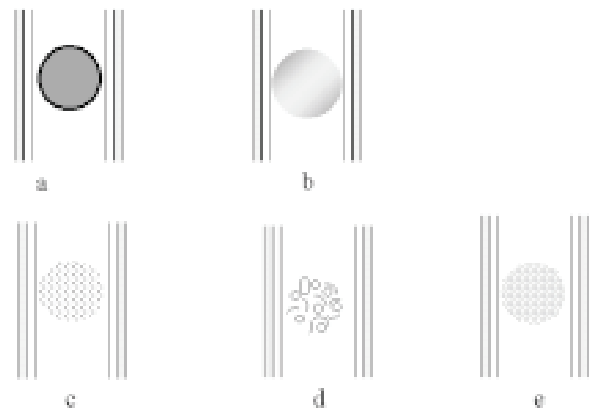
Figure 10 Plain radiography of the proximal radius with unicameral bone cyst

diolucenim lezijama.⁸ Četiri su vrste tkiva koje ne sadrže kalcifikacije ili osifikacije, a rendgenološki se prikazuju kao radiolucenitne tvorbe: tekućina, vezivno tkivo, tkivo sastavljeno od stanica bez međustanične tvari i hrskavično tkivo bez kalcifikata ili osifikata.

Pod pojmom skleroze razumijevamo povećanu gustoću mineralne tvari.

Diferencijalno dijagnostički trebamo razlučiti da li se radi o osifikaciji ili kalcifikaciji. Kalcifikacija je obično intenzivnije zasjenjenje, a radi se o odlaganju kalcija i nešto hidroksiapatita u avitalnom tkivu. Proces je pasivan i povezan s nekrozom. Kod osifikacije je proces stvaranja hidroksiapatita u kristalnom obliku. Ovaj proces je aktivan i organiziran, a odvija se u vijabilnom tkivu. Radi se u stvari o aktivnoj produkciji kosti. Koštana međustanična tvar je gusta, homeogena i daju joj se deskriptivni nazivi kao što su: oblačast "cloudlike", poput pirea ("mash-potato") i sl. (slika 11).

Hrskavični matriks često kalcificira, a kalcifikati mogu biti različitih oblika: točkasti ("stippled"), poput kokica ("pop-corn"), zakrivljenih crta, prstenasti ("rings and arcs") (slika 11.).



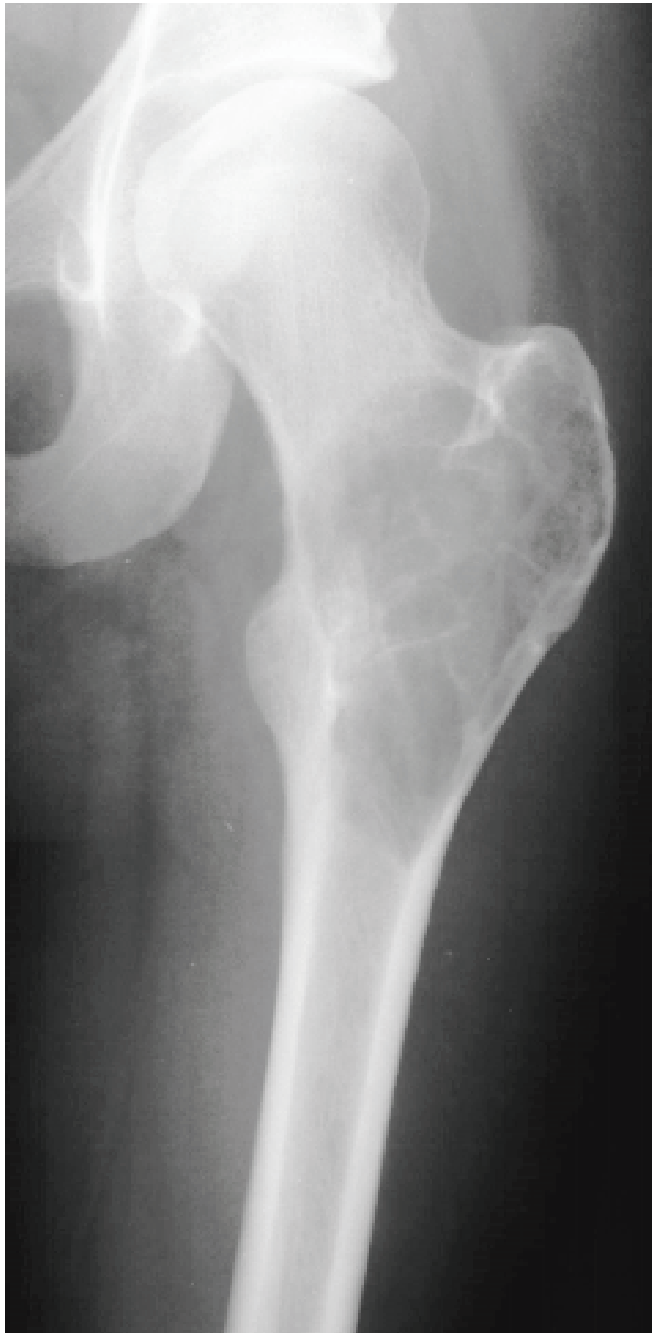Slika 11 Vrste kalcifikacija tumorske međustanične tvari

a) solidna, b) oblačasta, c) točkasta, d) poput kokica, e) prsteni i lukovi. a) i b) upućuju na koštanu međustaničnu tvar, a c), d), i e) na hrskavičnu

Figure 11 Patterns of calcification in tumor matrix

a) and b) suggest bone matrix and c), d) and e) associated with cartilage matrix

Septiranost: Septiranost može biti i posljedica stvaranja nove kosti kao odgovor na nazočnost tumorskog tkiva ili preraspodjele koštanih gredica koje su pomaknute tumorskim tkivom. Lokalizacija i morfologija septa mogu upućivati na prirodu tumorske tvorbe. Tako npr. gigantocelularni tumor obično sadrži tanka septa, hondromiksoidni fibrom i dezmoplastični fibrom obično sadrže nepravilna i debela septa, a aneurizmatske koštane ciste karakterizirane su vodoravno postavljenim septama. Kod neosificirajućeg fibroma septe daju dojam lobulirane građe (slika 12., tablica 4.).



Slika 12. RTG proksimalnog femura s aneurizmatskom koštanom cistom

Figure 12 Plain radiography of the proximal femur with aneurysmal bone cyst

Tablica 4. Diferencijalna dijagnoza septiranih koštanih tumora
Table 4 Differential diagnosis of trabeculated lesions

Tumor	Trabekule
gigantocelularni tumor	tanke
hondromiksoid fibroma	nepravilne debele
dezmoplastični fibrom	nepravilne debele
neosificirajući fibrom	lobulirane
aneurizmatska cista	tanke, vodoravno postavljene

6. Ima li veći broj koštanih tumora?

Neki tumori mogu se pojaviti u više kosti istodobno ili u jednoj kosti na više mjesta⁹.

Mnemotehnička metoda koja olakšava pamćenje najčešćih multiplih radiolucentnih lezija i olakšava diferencijalnu dijagnozu je FEHMI, a dolazi od početnih slova: *F*ibrozna displazija, *E*ozinofilni granulom, *E*nhondrom, *H*istiocitni fibrom (neosificirajući fibrom) *H*yperparatireoidizam (smeđi tumor), *H*emangiom, *M*etastaze, *M*ijelom, *I*nfekcije.

Od ostalih tumora multiple lezije mogu imati osteohondrom.

7. Koliko godina ima bolesnik?

Važno je ustanoviti starost bolesnika jer su neke od lezija specifične za određenu dob. Tako npr. eozinofilni granulom i mijelom na rendgenskim snimkama izgledaju slično, ali se eozinofilni granulom tipično javlja u dobi do 20 godine, a mijelom od 40. godine života. Tablice 5. i 6. prikazuju najveću incidenciju benignih i malignih tumora s obzirom na dobne skupine.

Tablica 5. Dobne skupine s najvećom incidencijom benignih tumora
Table 5 Peak incidence of benign tumor vs age group

dobna skupina (godine)	tumor
10 – 30	osteoid osteom
5 – 45	osteoblastom
10 – 70	enhondrom
10 – 20	hondroblastom
10 – 30	hondromiksoidni fibrom
0 – 20	fibrozna displazija
0 – 20	neosificirajući fibrom
10 – 25	aneurizmatska koštana cista

Tablica 6. Dobne skupine s najvećom incidencijom malignih tumora

Table 6 Peak incidence of malignant tumor vs age group

dobna skupina (godine)	tumor
1	neuroblastom
1 – 10	Ewingov tumor cjevastih kostiju
10 – 30	osteosarkom, Ewingov sarkom pločastih kostiju
30 – 40	primarni histiocitni limfom, fibrosarkom, parostealni osteosarkom, agresivni oblik gigantocelularnog tumora, limfom
> 40	metastaze, multipli mijelom, hondrosarkom

ZAKLJUČAK

Iako se tumori koštanog tkiva razmjerno rijetko javljaju, važan su dio patologije koštano-mišićnog sustava. Za valjanu i pravodobnu dijagnozu prijeko je potrebno dobro poznavanje tumorske patologije, osobito njihove kliničke i radiološke prezentacije. Tako se mogu izbjeći nepotrebne dijagnostičke pretrage u slučajevima kada se tumorska lezija može prepoznati samo uz pomoć rendgenske slike. Važno je, isto tako, prepoznati tumore koji zahtijevaju širu obradu i konzultaciju onkologa.

LITERATURA

- Joyce MJ, Mankin HJ. Caveat arthroscopes: Extra-articular lesions of bone simulating intraarticular pathology of the knee. *J Bone Joint Surg* 1983;65A:289-92.
- Schajowicz F, Ackerman LV, Sissons HA. Histological typing of bone tumors. U: International Histological

- Classification of Tumors. Geneva, World Health Organization, 1972.
- Buckwalter JA, Musculoskeletal neoplasms and disorders that resemble neoplasms. U: Turek's Orthopaedics. Principle and their Application. Philadelphia: Lippincott, 1994:290-5.
- Resnick D. Tumors and tumor-like lesions of bone: radiographic principles U: Diagnosis of bone and joint disorders. Philadelphia: W.B. Saunders company, 1995:3613-27
- Madewell JE, Ragsdale BD, Sweet DE. Radiologic and pathologic analysis of solitary bone lesions. Part I: Internal margins. *Radiol Clin N Am* 1981;19:715-48.
- Dorfman HD, Czerniak B. Bone tumors. Mosby 1998
- Ragsdale BD, Madewell JE, Sweet DE. Radiologic and pathologic analysis of solitary bone lesions. Part II: Periosteal reaction. *Radiol Clin N Am*. 1981;19:749-83
- Springfield DS. Radiolucent Lesions of the Extremities. *J Am Acad Ortop Surg* 1994;2:306-16
- Richardson ML. Approaches to differential diagnosis in Musculoskeletal Imaging. Seattle: University of Washington Department of Radiology, 1994.