

# KALCIFICIRAJUĆI TENDINITIS MIŠIĆA ROTATORNE MANŠETE RAMENA

---

**Salamon, Ratko; Rubinić, Dušan; Gulan, Gordan**

*Source / Izvornik:* **Medicina, 2003, 40, 133 - 137**

**Journal article, Published version**

**Rad u časopisu, Objavljena verzija rada (izdavačev PDF)**

*Permanent link / Trajna poveznica:* <https://um.nsk.hr/um:nbn:hr:184:451659>

*Rights / Prava:* [In copyright](#)/[Zaštićeno autorskim pravom.](#)

*Download date / Datum preuzimanja:* **2024-07-24**



*Repository / Repozitorij:*

[Repository of the University of Rijeka, Faculty of  
Medicine - FMRI Repository](#)



## KALCIFICIRAJUĆI TENDINITIS MIŠIĆA ROTATORNE MANŠETE RAMENA

### CALCIFYING TENDINITIS OF ROTATOR CUFF

*Ratko Salamon, Dušan Rubinić, Gordan Gulan*

#### SAŽETAK

Kalcificirajući tendinitis mišića rotatorne manšete ramena donekle je česta bolest. Cilj je preglednog rada razjasniti osnovne patogene mehanizme, dijagnostiku i principe liječenja. Ovaj posebni entitet nije posljedica distrofične kalcifikacije degeneriranih tetivnih vlakana nego stanično posredovan reaktivni proces. U stvarnosti nakon stvaranja depozita i faze mirovanja slijedi resorpcija i potpuno cijeljenje tetive. Liječenje je konzervativno, a kirurško tek iznimno i to u fazi kada je rendgenološki depozit jasno ograničen i homogen, bez znakova resorpcije. Ako su vidljivi znaci resorpcije, indicirane su samo mjere konzervativnog liječenja i bolest završava potpunom resorpcijom kalcifikata i cijeljenjem.

*KLJUČNE RIJEČI:* kalcificirajući tendinitis, rotatorna manšeta, rame

#### DEFINICIJA

Kalcificirajući tendinitis mišića rotatorne manšete ramena bolest je nepoznate etiologije, karakterizirana reaktivnim odlaganjem kalcija u tkivo tetiva nakon kojega najčešće dolazi do spontane resorpcije depozita i potpunog cijeljenja tetive. U fazi odlaganja kalcija pacijent ima umjereno izražene simptome ili ih uopće nema, a u fazi resorpcije dominira izrazito bolni sindrom.

#### POVIJESNI PREGLED

Prvi podaci o subakromijalnoj burzi kao uzroku boli u području ramena datiraju iz druge polovice 19. stoljeća (Duplay, 1872.). Bolest je nazvana skapulohumeralni periartritis.<sup>1</sup> Tek je Codman 1934. godine naznačio da depoziti kalcija nisu u burzi već u tetivama.<sup>2</sup> Od prvih saznanja o bolesti do danas u upotrebi su razni nazivi (periartropatija, kalcificirajući peritendinitis, peritendinitis kalkarea i slično).

Ustanova: Klinika za ortopediju Lovran

Prispjelo: 22.1.2003.

Prihvaćeno: 14.2.2003.

Adresa za dopisivanje: Ratko Salamon, dr. med., Klinika za ortopediju Lovran, M. Tita 1, Lovran. Tel.: 051 291 122, faks: 051 292 098, e-mail: ratko.salamon@ri.hinet.hr

#### ABSTRACT

Calcifying tendinitis of rotator cuff is a relatively common occurrence. The aim of this review is to clarify basic pathogenic mechanisms, diagnostic and therapy principles. This entity is not due to dystrophic calcification of the degenerative tendinous tissue but due to a cell mediated reactive process. In fact, following the formation of a deposit, resorption usually ensues, which in turn will be followed by a tendon reconstitution. If patent conservative measures fail, surgery should only be contemplated in the presence of radiologically dense, homogenous and well delineated deposits which indicate that the resorptive activity has not set in. If, on the other hand, there is evidence of an ongoing resorption, the decision for surgery should be postponed since the natural resorption will occur.

*KEY WORDS:* calcifying tendinitis, rotator cuff, shoulder

#### ANATOMIJA

Tetive rotatorne manžete ramena neposredno prije prijoja za kost inseriraju i u zglobnu čahuru glenohumeralnog zgloba. Središnje i najviše je položena tetiva supraspinatusa, straga su tetiva infraspinatusa i ispod nje tetiva teres minor. Sprijeda je tetiva subskapularisa. Prve tri tetive hvataju se za velik tuberkul, a subskapularis za mali. Tetiva supraspinatusa duga je između 2 i 3 cm, prolazi kroz subakromijalni prostor koji je ograničen čvrstim korakoakromijalnim lukom iznad i glavom humerusa ispod. Patološke promjene većinom se zbivaju u dijelu tetive koji je oko 1 cm udaljen od hvatišta za kost i naziva se "kritičnom zonom".<sup>2,3</sup> Vaskularizacija ove zone dugo je bila istraživana zbog sumnje da je prokrvljenost slabija. Danas se s priličnom sigurnošću može tvrditi da u tetivama rotatorne manžete postoji zona hipoperfuzije i to osobito u dubokom sloju tetive supraspinatusa.<sup>4</sup>

#### EPIDEMIOLOGIJA

Postoje izrazite varijacije u podacima o incidenciji kalcificirajućeg tendinitisa. To umnogome ovisi o kliničkom materijalu odnosno radiografskoj tehnici. Postotak kalcifikacija u asimptomatskih ljudi varira od 2,7 do čak

20%. U pacijenata s bolnim ramenom od 6,8 do 30%.<sup>4</sup> U različitim radovima zahvaćenost pojedinih tetiva varira. Kalcifikati su najčešći u tetivi supraspinatusa (od 50 do 74%), a nešto rjeđi u tetivi infraspinatusa (do 40%) i tetivi teres minor (do 20%). Rijetki su u tetivi subscapularisa (do 3%). Zastupljenost po spolovima isto tako varira. Smatra se da je bolest češća u žena (57 – 70%). Pojava kalcifikacija najčešća je u dobi između 30 i 50 godina. Zanimljivo da se kalcifikati u dobnim skupinama iznad 70 godina vrlo rijetko vide. Češće je zahvaćeno desno rame. Zahvaćenost oba ramena nalazi se u oko 13 do 25% pacijenata, a istodobna pojava kalcifikacija i u području kuka u oko 60%. Nije dokazano da se kalcificirajući tendinitis javlja češće u sklopu nekih sistemskih bolesti. Većina se autora slaže da nema korelacije između traume i pojave kalcificirajućeg tendinitisa.<sup>4</sup>

## KLASIFIKACIJA

Do sada je ponuđeno nekoliko klasifikacija. Bosworth dovodi veličinu depozita u vezu s kliničkim značenjem i nudi podjelu na male (do 0,5 mm), srednje (0,5–1,5 mm) i velike (veće od 1,5 mm) depozite.<sup>5</sup> De Palma dijeli tendinitis u akutni, subakutni i kronični, ovisno o jačini i trajanju simptoma.<sup>6</sup> Koriste se i klasifikacije prema radiološkim karakteristikama kalcifikata.<sup>7</sup> Važno je naznačiti da se kalcifikacije mogu vidjeti i kod ruptura tetiva rotatorne manšete, artropatijama, artrozi glemohumeralnog zgloba. Te kalcifikacije pokazuju drukčije radiološke karakteristike i loš su prognostički znak u smislu progresije degenerativnih promjena.

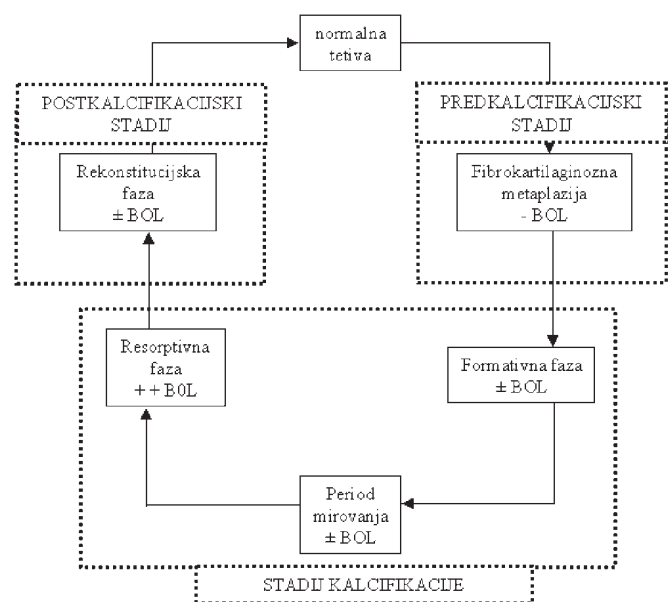
## ETIOLOGIJA I PATOGENEZA

Etiologija bolesti još nije razjašnjena. Prva objašnjenja patogeneze dao je Codman koji je iznio tezu da degenerativne promjene u tetivnim vlaknima prethode kalcifikaciji.<sup>2</sup> Poznato je da su oštećenja tetiva i starenje glavni uzrok degenerativnim promjenama. Epidemiološki podaci i osobito rijetko pojavljivanje kalcificirajućeg tendinitisa u dobi iznad 70 godina govore protiv ove teorije. Nije uočena ni veća učestalost u radnika koji se bave teškim fizičkim poslovima. Sam prirodni tijek bolesti koji završava kompletnom resorpcijom depozita i cijeljenjem tetive također ne ide u prilog toj teoriji. Histološki je važno razlikovati distrofičnu kalcifikaciju karakterističnu za degenerativne procese od reaktivne koja se vidi u kalcificirajućem tendinitisu. Proces reaktivne kalcifikacije stanično je posredovan u živom okruženju.<sup>8,9</sup>

Tijek bolesti dijelimo u 3 stadija: stadij prekalifikacije, stadij kalcifikacije i postkalifikacijski stadij<sup>4</sup> (shema 1).

### 1. Predkalifikacijski stadij

U zahvaćenom području tetive zbiva se fibrokartilaginозна transformacija, tenociti metaplaziraju u hondrocite.



Shema 1. Shematski prikaz stadija bolesti  
Figure 1 The stages of calcifying tendinitis

### 2. Kalcifikacijski stadij

Dijeli se na 2 faze: formativnu i resorptivnu.

*Formativnu fazu* karakterizira odlaganje kalcija (u formi karboksipatita) u međustaničnu matriks i postupno se formiraju sve veće nakupine. Između depozita kalcija su fibrokartilaginозна septa. Broj krvnih žila je vrlo mali. Postupno depoziti kalcija stanjuju i erodiraju septa. Ako se u ovoj fazi pristupi kirurškom liječenju, kalcifikat je krut i mrvi se poput krede, teško se uklanja. Nakon različito dugog razdoblja tijekom kojega bolest miruje (faza mirovanja u shemi), započinje sljedeća faza.

*Resorptivnu fazu* karakterizira pojava brojnih kapilara tankih stijenki na rubovima depozita. Ubrzo nakon toga depozit okružuju mnogobrojni makrofagi i orijske stanice koji fagocitozom postupno uklanjaju depozite. Time završava stadij kalcifikacije. Ako se kirurški zahvat učini u ovoj fazi, kalcifikat je mekan i podsjeća na bijelu zubnu pastu.

### 3. Postkalifikacijski stadij

Istodobno s resorpcijom kalcija, stvara se granulacijsko tkivo koje nadomješta raniji depozit. Tkivo je bogato fibroblastima i krvnim žilama. Kako tkivo sazrijeva, fibroblasti i kolagena vlakna bivaju usmjereni longitudinalno u smjeru tetive.

Iako je patogeneza na temelju morfoloških studija dobro razjašnjena, još nam ostaje nepoznanica koji primarni faktor uzrokuje fibrokartilaginозна metaplaziju koja prethodi čitavom procesu. Codman je naveo hipoksiju kao mogući uzrok.<sup>2</sup> Ta je hipoteza i danas aktualna u prilog čemu govore mnogobrojna istraživanja vaskularizacije i mehanički odnosa u "kritičnoj zoni" tetiva. Također su nam nepoznati faktori koji uzrokuju početak resorpcijske faze. Danas je poznata povećana

učestalost HLA – A1 u pacijenata s kalcificirajućim tendinitisom u odnosu na zdravu populaciju.<sup>10</sup>

#### KLINIČKA SLIKA

Za razumijevanje kliničke slike veoma je važno poznavanje patogenetskih mehanizama. Bol je vodeći simptom u bolesnika s kalcificirajućim tendinitisom. Zna se da većina ostalih bolesti prelazi iz akutne u kroničnu fazu, ovdje, međutim, akutnoj fazi prethodi kronična. Tijekom formativne faze bolesnik osjeća određenu nelagodu i povremeno umjerenu bol u području zahvaćenog ramena. Simptomi su posljedica povećanog intratendinoznog tlaka. U ovoj fazi oskudna je stanična i vaskularna reakcija. U fazi resorpcije nastaje vaskularna proliferacija i stanična eksudacija, što izrazito povećava tlak u tetivi i uzrokuje jaku bol (tablica 1.).

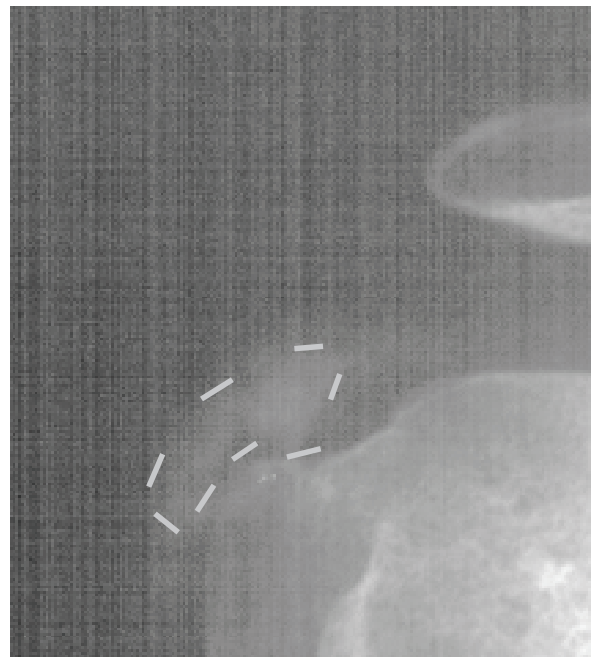
Ovisno o trajanju simptoma bolest se manifestira kao akutna (do 2 tjedna), subakutna (od 3 do 8 tjedana) i kronična (3 i više mjeseci).<sup>4</sup>

Tipični simptomi u subakutnoj i kroničnoj fazi jesu bol i osjetljivost na pritisak. Pacijent obično može napipati bolnu točku. Bol sijeva u nadlakticu, tipično u područje hvatišta deltoideusa. Rjeđa je iradijacija boli prema vratu. Često bolesnici ne mogu spavati na zahvaćenoj strani. Noću se bol nerijetko pojačava. Opseg kretnji može biti ograničen, a učestala je pojava tzv. bolnog luka (između 70 i 110 stupnjeva abdukcije). Samo katkad se pacijenti žale na preskoke tijekom pokreta. Kod dugotrajnih simptoma može se uočiti hipotrofija supraspinatusa i infraspinatusa. Otok i crvenilo posve su atipični simptomi. Za trajanja akutne faze simptomi su dramatični, bol je izrazita, pacijent odbija učiniti i najmanji pokret u ramenu. Ruku na bolesnoj strani drži uz tijelo i u unutarnjoj rotaciji. Prije se smatralo da tako jaku bol izaziva prodor kalcifikata u subakromijalnu burzu. Intraoperacijski se, međutim, uočava tek manja lokalizirana hiperemija na strani burze u zoni depozita. Proboj kalcifikata u burzu događa se katkad i to samo u resorptivnoj fazi, no simptomi nisu tako dramatični. Do sada se kalcificirajući tendinitis nije mogao povezati s nekom sistemskom bolesti. Nema povezanosti s dijabetesom i gihtom, što se prije nagađalo. Više se godina pokušalo povezati pojavu tzv. ukrućenog ili smrznutog

ramena i kalcificirajućeg tendinitisa, no značajnije povezanosti nema.<sup>11</sup>

#### DIJAGNOSTIKA

Klasični rendgen je metoda koja se najčešće upotrebljava u dijagnostici kalcificirajućeg tendinitisa. Pri sumnji na to, potrebno je inicijalno učiniti AP snimke ramena u neutralnoj, unutarnjoj i vanjskoj rotaciji. Kalcifikat u tetivi supraspinatusa vidljiv je u neutralnoj rotaciji, u tetivi infraspinatusa i tetivi teres minora u unutarnjoj rotaciji, a u tetivi supraspinatusa u vanjskoj. Buduće praćenje iziskuje samo jednu poziciju<sup>4</sup> (slika 1.). Aksilarna i skapularna projekcija rijetko se primjenjuju. Na rendgenskim snimkama procjenjujemo lokalizaciju, veličinu, ograničenost i gustoću kalcifikata. Serija snimaka može jasno pokazati razvoj bolesti po fazama.<sup>12</sup> Tijekom formativne ili kronične faze depozit je jasno vidljiv i ograničen i jednakomjerne je gustoće. Tijekom resorptivne ili akutne faze depozit je magličast, nejasno ograničen,



Slika 1. Rendgenski prikaz kalcifikata u tetivi m. supraspinatusa  
Figure 1. The x-ray of the shoulder demonstrates calcifying deposition in the suprapinatus tendon

Tablica 1. Patofiziologija, histomorfološki nalaz i simptomi po stadijima bolesti

	STADIJ BOLESTI				
	Prekalcifikacijski	kalcifikacijski			postkalcifikacijski
		formativni	mirujući	resorptivni	
patofiziologija	Hipoksija?	hipoksija	hipoksija	hiperemija	hiperemija
morfologija	Hrskavična metaplazija	Reaktivna kalcifikacija	Reaktivna kalcifikacija	Makrofagna resorpcija	restitucija
simptomi	nema	± bol	± bol	+ + bol	± bol

nejednake gustoće, dijelom može biti prozračan. Kalcifikacije kod artropatija drukčijeg su izgleda, točkaste su, tik uz koštanu inerciju tetiva, a često ih prati suženje subakromijalnog prostora i degenerativne promjene na susjednim zglobovima. Burzografija i artrografija nemaju posebnog značenja. Kod artrografija jasno je vidljiv razmak između zglobnog prostora i kalcifikata. Iznimno indicirana pri sumnji na udruženu rupturu tetiva rotatorne manžete.

Kompjutorizirana tomografija (CT) pokazuje slične rezultate kao i klasični rendgen.

Magnetska rezonanca (MR) nema posebnog značenja u dijagnostici kalcificirajućeg tendinitisa.

Ultrazvučna dijagnostika značajna je pomoćna dijagnostička metoda u ovoj bolesti. Neki autori ističu da se u kasnoj fazi resorpcije na rendgenu depoziti teško uočavaju, ili se uopće više ne mogu uočiti, dok se jasno vide kod ultrazvučnog pregleda.<sup>12</sup>

Laboratorijski nalazi su u pravilu normalni. Uz osnovni laboratorij (SE, KKS), preporuča se učiniti serumsko željezo, mokraćnu kiselinu i glukozu. Prije je spomenuta povećana učestalost HLA – A1 u odnosu prema zdravoj populaciji, no značenje ovog nalaza još nije objašnjeno.

## DIFERENCIJALNA DIJAGNOZA

Najvažnije je poznavati rendgenološke karakteristike i razlike kalcifikata kod reaktivne kalcifikacije u kalcificirajućem tendinitisu u odnosu na one kod distrofične kalcifikacije koja se zbiva kod artropatskih i degenerativnih promjena.

## KOMPLIKACIJE

Odlaganje kalcifikata u velikoj se većini slučajeva događa u tetivi, no iznimno se može nastaviti u mišićno tkivo ili kost. Ulaz kalcifikata u kost je u brazdi između velikog tuberkula i zglobne hrskavice. Depozit je tada u kontinuitetu s onim u tetivi. Značenje je ovoga to što su simptomi dugotrajni i odgovor na konzervativne mjere liječenja je slab. U pravilu je potrebno kirurško liječenje.

Tendinitis duge glave bicepsa može komplicirati kalcificirajući tendinitis.

Izniman je proboj kalcifikata u glenohumeralni zglob.

Recidivi nakon operacijskog liječenja iznimno su rijetki. Uhthoff opisuje 1 recidiv od 127 operiranih pacijenata.<sup>4</sup> Ako depozit nije u cijelosti otklonjen tijekom operacije, resorpcija zaostalog kalcifikata je u pravilu usporena.

## LIJEČENJE

Liječenje kalcificirajućeg tendinitisa možemo podijeliti na konzervativno i kirurško.

### 1. Konzervativno liječenje

Većina autora smatra da je najveći broj bolesnika s kalcificirajućim tendinitisom rotatorne manšete ramena može izliječiti konzervativnim metodama.

*Fizikalna terapija* je posebno značajna. U akutnoj fazi primjenjuje se kriomasaža, u kroničnoj aplikacija topline. Vježbama se nastoji održati opseg kretnji. Važno je smanjiti mišićni spazam i spriječiti kontrakture.

*Perkutana litotripsija* (shock wave therapy) metoda je koja se sve više upotrebljava. Rezultati su zadovoljavajući, ali su u kirurškom liječenju ipak bolji. Indikacija je za tu metodu kronični simptomatski kalcificirajući tendinitis.<sup>13</sup>

*Ispiranje kalcifikata* uz pomoć igle često se upotrebljava. Indicirano je u akutnoj fazi odnosno kada su na rendgenu jasno vidljivi znaci resorpcije kalcifikata. Ispiranje se može obavljati dvjema iglama. Koristi se 2%-tni Lidokain. Neki autori predlažu i lokalnu primjenu kortikosteroida.

*Radioterapija* je u prošlosti često korištena u liječenju kalcificirajućeg tendinitisa. Danas se sve više napušta. Podaci o uspješnosti se razlikuju. Danas se koristi u pojedinim zemljama (npr. Francuskoj).<sup>4</sup>

### 2. Kirurško liječenje

*Artroskopija* kao metoda kirurškog liječenja kalcificirajućeg tendinitisa mišića rotatorne manšete ramena opće je prihvaćena i često se upotrebljava. Smatra se da ima prednost pred otvorenom tehnikom zbog jednostavnosti, bržeg oporavka i boljeg kozmetskog efekta. Koristi se stražnji i anterolateralni pristup. Zahvat započinje pregledom glenohumeralnog zgloba, potom pregledom subakromijalnog prostora. Nakon što se lokalizira depozit, iglom se učini uzdužna incizija. Kalcifikat može biti različite konzistencije. Vrlo je važno pomno i obilno ispiranje subakromijalnih prostora i burze. Neki autori predlažu istodobnu akromioplastiku ili resekciju korakoakromijalnog ligamenta. Drenaža je obvezna u prva 24 sata. Nakon skidanja drena započinje se s pendularnim vježbama, a trećeg poslijeoperativnog dana aktivno potpomognute vježbe. Zaštitna ortoza preporuča se u prva 3 do 4 dana. Katkad je za potpun nestanak simptoma potrebno duže razdoblje, često 3 do 4 mjeseca.

*Otvorena kirurška tehnika* najčešće se koristi u kirurškom liječenju kalcificirajućeg tendinitisa. Koristi se nekoliko sličnih pristupa, a najčešće od vrha akromiona do korakoidnog nastavka. Najvažnije je oprezno razmicanje niti deltoidnog mišića i izbjegavanje odvajanja s polazišta na akromionu. Distalno se obično ne dopire do aksilarnog živca i nije potrebna posebna zaštita. Slijedi eksploracija burze i palpacija subakromijalnog prostora (obično malim prstom). Istodobno se provodi rotacija u ramenu. Katkad je u ovoj fazi potrebna prednja akromioplastika. Kada se nađe mjesto kalcifikata, učini se incizija u smjeru tetive i ekskolekcija. Obilno ispiranje je nužno. Ako je dobra hemostaza, drenaža nije nužna. Poslijeoperacijski postupak je sličan onome kao kod artroskopije. Ne preporuča se poslijeoperacijska instilacija kortikosteroida.

Izbor metode liječenja ovisi o jačini i trajanju simptoma odnosno o fazi u kojoj je bolest. Katkad je potreb-



no mnogo strpljenja i bolesnika i liječnika da bi se postigao optimalni rezultat. Radi lakšeg razumijevanja algoritma liječenja, prikazat će se liječenje po pojedinim fazama.

### 1. Liječenje u formativnoj fazi

Poželjno je liječenje kalcificirajućeg tendinitisa započeti u formativnoj fazi. U toj fazi pacijenti imaju kronične simptome ili ih uopće nemaju. Bolesnike sa subakutnim znakovima bolesti, u kojih još na rendgenu nema vidljive resorpcije, također svrstavamo u ovu skupinu. Upotrebljavaju se konzervativne metode liječenja, ali se izbjegava lokalna uporaba kortikosteroida. Ispiranje igla nije učinkovito zbog konzistencije depozita. Nesteroidni antireumatici indicirani su samo kod subakutnih simptoma i uzimaju se desetak dana. Kontrole se preporučaju svaka 4 tjedna. Kirurško liječenje preporuča se jedino u bolesnika u kojih mjere konzervativnog liječenja u ovoj fazi bolesti nisu dale rezultata, a simptomi značajno smanjuju svakodnevne aktivnosti. Ovo je jedina "čista" indikacija za kirurško liječenje ove bolesti.

### 2. Liječenje u resorptivnoj fazi

U ovoj su fazi najčešće izraženi akutni simptomi, a na rendgenu su vidljivi znaci resorpcije. Preporuča se tehnika ispiranja depozita s dvije igle. Važna je dobra orijentacija. Za ispiranje se upotrebljavaju igle većeg promjera i 2%-tni Lidokain. Često nema sadržaja, ali postupak dovodi do olakšanja. Ako je bol vrlo jaka, može se lokalno dati jedna doza kortikosteroida. Uz nesteroidne antireumatike, sljedećih se dana preporučaju kriomasaža i pendularne vježbe. Prva kontrola je za 3 do 4 dana. Simptomi obično jenjavaju za tjedna dana i tada je važno započeti s intenzivnijom kineziterapijom. U resorptivnoj fazi bolesti kirurško se liječenje ne preporuča. Smatra se da je to završna faza bolesti koja spontano završava resorpcijom depozita i cijeljenjem tetive.

### ZAKLJUČAK

Uspjeh u liječenju pacijenata s kalcificirajućim tendinitisom ovisi o poznavanju osnovnih patogenetskih mehanizama. Stvaranje kalcifikata prati resorpcija, ali ne znamo kada će ona uslijediti. Ne znamo još ni koji su uzročni

faktori zbog kojih započinje prvi stadij bolesti s fibro-kartilaginoznom metaplazijom. Zadatak je budućih istraživanja razjasniti ove za sada nepoznate patogenetske elemente.

### LITERATURA

1. Duplay S: De la periarthrite scapulo-humerale et des raideurs de l'épaule qui en sont en consequence. Arch Gen Med 1872;513:42.
2. Codman EA. The Shoulder. Boston: Thomas Todd 1934.
3. Moseley HF, Goldie I. The arterial pattern of the rotator cuff of the shoulder. J Bone Joint Surg 1963;45-B:780-9.
4. Uhthoff HK, Loehr JF. Calcifying tendinitis U: Rockwood CA, Matsen FA. The Shoulder. WB Saunders 1998: 989-1008.
5. Bosworth BM. Examination of the shoulder for calcium deposits. J Bone Joint Surg 1941;23:567-77.
6. DePalma A. Surgery of the Shoulder, 2nd ed. Philadelphia. JB Lippincott, 1973.
7. Maier M, Maier – Bosse T, Eckermann M, Maier – Bosse E, Schulz CU, Stabler A. The roentgenomorphologic aspects of Symptomatic calcifications in patients with calcifying tendinitis of the shoulder: Determination of intra and interobserver variabilities of Gartner's classification. Unfallchirurg 2003;106:185-9.
8. Uhthoff HK, Sarkar K, Maynard JA. Calcifying tendinitis: a new concept of its pathogenesis. Clin Orthop 1976; 118:164-8.
9. Uhthoff HK, Loehr JW. Calcific Tendinopathy of the Rotator Cuff: Pathogenesis, Diagnosis and Management. J Am Acad Orthop surg 1997; 5: 183-91.
10. Sengar DPS, McKendry RJ, Uhthoff HK. Increased frequency of HLA-A1 in calcifying tendinitis. Tissue Antigens 1987; 29: 173-4.
11. Lundberg J. The frozen shoulder. Acta Orthop Scand 1969; 119:1-59.
12. Hartig A, Huth F. Neue Aspekte zur Morphologie und Therapie der Tendinosis calcarea der Schultergelenke. Arthroscopie 1995; 8: 117-22.
13. Rompe JD, Zoellner J, Nafe B. Shock wave therapy versus conventional surgery in the treatment of calcifying tendinitis of the shoulder. Clin Orthop 2001; 387: 72-82.
14. Ark JW, Flock TJ, Flatow EL, Bigliani LU. Arthroscopic Treatment of cCalcific Tendinitis of the Shoulder. Arthroscopie 1992; 8: 183-8.