

KOŠTANO CIJELJENJE

Šantić, Veljko; Gulan, Gordan; Lah, Boris; Nemec, Boris; Matovinović, Damir

Source / Izvornik: **Medicina, 2003, 40, 79 - 83**

Journal article, Published version

Rad u časopisu, Objavljena verzija rada (izdavačev PDF)

Permanent link / Trajna poveznica: <https://um.nsk.hr/um:nbn:hr:184:879470>

Rights / Prava: [In copyright](#)/[Zaštićeno autorskim pravom.](#)

Download date / Datum preuzimanja: **2025-01-08**



Repository / Repozitorij:

[Repository of the University of Rijeka, Faculty of Medicine - FMRI Repository](#)



KOŠTANO CIJELJENJE

BONE HEALING

Veljko Šantić, Dalen Legović, Gordan Gulan, Boris Lab, Boris Nemec, Damir Matovinović

SAŽETAK

Koštano cijeljenje složen je fiziološki proces koji podrazumijeva usklađeno djelovanje većeg broja stanica i njihovih prekursora. Za razliku od mnogih drugih tkiva koja cijele ožiljkom, kost cijeli potpunom obnovom jednakovrijednog koštanog tkiva (*restitutio ad integrum*). Koštanu reakciju, histološki gledano, možemo podijeliti u primarno i sekundarno koštano cijeljenje. Primarno cijeljenje ili primarno kortikalno cijeljenje je premoštavanje prijeloma korteksa. Za razliku od toga, kod sekundarnog cijeljenja prijeloma dolazi do razvoja kalusa kao posljedice reakcije kosti, periosta i okolnoga mekog tkiva.

KLJUČNE RIJEČI: primarno koštano cijeljenje, sekundarno koštano cijeljenje

Koštano cijeljenje složen je fiziološki proces koji podrazumijeva usklađeno djelovanje većeg broja stanica i njihovih prekursora. Za razliku od mnogih drugih tkiva koja cijele ožiljkom, kost cijeli potpunom obnovom jednakovrijednog koštanog tkiva (*restitutio ad integrum*). U načelu, potpuno koštano zacjeljenje nalazimo samo u djece, dok u odraslih nalazimo remodeliranu novostvorenu kost čvrste lamelarne strukture. Da bi u potpunosti shvatili procese koji sudjeluju u koštanom cijeljenju, potrebno je znati da tijekom cijeljenja dolazi do reakcije četiri različita čimbenika: koštane srži, kosti, periosta i okolnoga mekog tkiva. Ovisno o vrsti i lokalizaciji prijeloma te primijenjenoj metodi liječenja, ti čimbenici daju vremenski različit sinergistički odgovor.

Do promjene normalnog sastava koštane srži dolazi već nekoliko sati nakon nastanka prijeloma. Koštana srž reorganizira se u regije visoke i niske stanične gustoće.¹ U regiji visoke stanične gustoće, polimorfne-entotelijalne stanice transformiraju se unutar jednog dana u osteoblastični tip stanica.²

ABSTRACT

Bone healing is a complex process which includes coordinated activity of several cell types and their precursors. Unlike many other tissues that heal by forming scar or cicatrice, bone heals by forming an equally valid bone tissue (*restitutio ad integrum*). From the histological point of view, bone reaction can be divided into primary and secondary bone healing. Primary or cortical healing comprehends bridging of cortex fracture. On the other hand, secondary healing refers to calus formation as a manifestation of bone, periosteum and surrounding soft tissue reaction.

KEY WORDS: primary bone healing, secondary bone healing

Koštanu reakciju, histološki gledano, možemo podijeliti u primarno i sekundarno koštano cijeljenje:

1. *Primarno cijeljenje* ili primarno kortikalno cijeljenje je premoštavanje prijeloma korteksa.³ Taj proces može nastati samo ako je u liječenju uspostavljena anatomska repozicija prijelomnih ulomaka, a stabilnost postignuta rigidnom internom fiksacijom uz interfragmentarnu kompresiju. Na mjestu gdje su koštani ulomci u kontaktu dolazi do prodiranja Haversovih kanala duž longitudinalne osi kosti, odnosno do tzv. kontaktnog cijeljenja. Oko tih mjesta direktnog kontakta zaostaju pukotine unutar kojih se razvija tzv. pukotinsko cijeljenje. Nove krvne žile i osteoblasti deponiraju osteoid unutar pukotine tijekom prvih osam dana fiksacije bez prethodne resorpcije osteoklastima. Laminarna kost koja se tu stvara, usmjerena je pod pravim kutom na longitudinalnu os kosti. Zatim aksijalno orijentirani osteoni premošćuju perpendikularno stvoreni osteoid tijekom remodeliranja. Rast sekundarnih osteona započinje otprilike nakon četiri tjedna. Takvo odloženo djelovanje nastaje zbog "čišćenja" nekrotičnog tkiva na rubovima prijeloma.⁴

2. U *sekundarno cijeljenje* prijeloma uključene su reakcije kosti, periosta i okolnoga mekog tkiva (slika 1.). Vjerojatno najvažniju ulogu ima upravo periost. Udružene osteoprogenitorne i nediferencirane mezinimal-

Ustanova: Klinika za ortopediju Lovran
Medicinski fakultet Sveučilišta u Rijeci

Prispjelo: 6.2.2003

Prihvaćeno: 14.2.2003

Adresa za dopisivanje: Veljko Šantić, KZO Lovran, M.Tita 1, 51415 Lovran. Tel.: 051/291 122, faks. 051/292 098

ne stanice dovode do cijeljenja pokretanjem procesa intramembranozne i endohondralne osifikacije.⁵ Odgovor periosta osnovna je reakcija kosti na ozljedu, u smislu brza premoštenja defekta veličine do pola dijametra dijafize kosti. Podržana je pomacima određene veličine i inhibirana rigidnom fiksacijom. Kost formiranu intramembranoznom osifikacijom nalazimo u perifernom dijelu prijeloma s razvojem tzv. tvrdog kalusa. To je i razlog vrlo rane pojave strukturnih proteina u tvrdom kalusu. S druge strane, kalus formiran enhondralnom osifikacijom nalazimo unutar prijelomne pukotine, uz prethodno stvaranje hrskavice koja će nakon kalcifikacije biti zamijenjena koštanim tkivom.

Odgovor okolnoga mekog tkiva nalazimo u staničnoj reakciji tijekom ranog razvoja kalusa koji premošćuje i stabilizira prijelomne ulomke. Vrsta tkiva koja se stvara djelovanjem okolnoga mekog tkiva, razvija se kroz proces enhondralne osifikacije regrutiranjem nediferenciranih mezenhimalnih stanica koje se diferenciraju u stanice hrskavičnog tipa.⁶

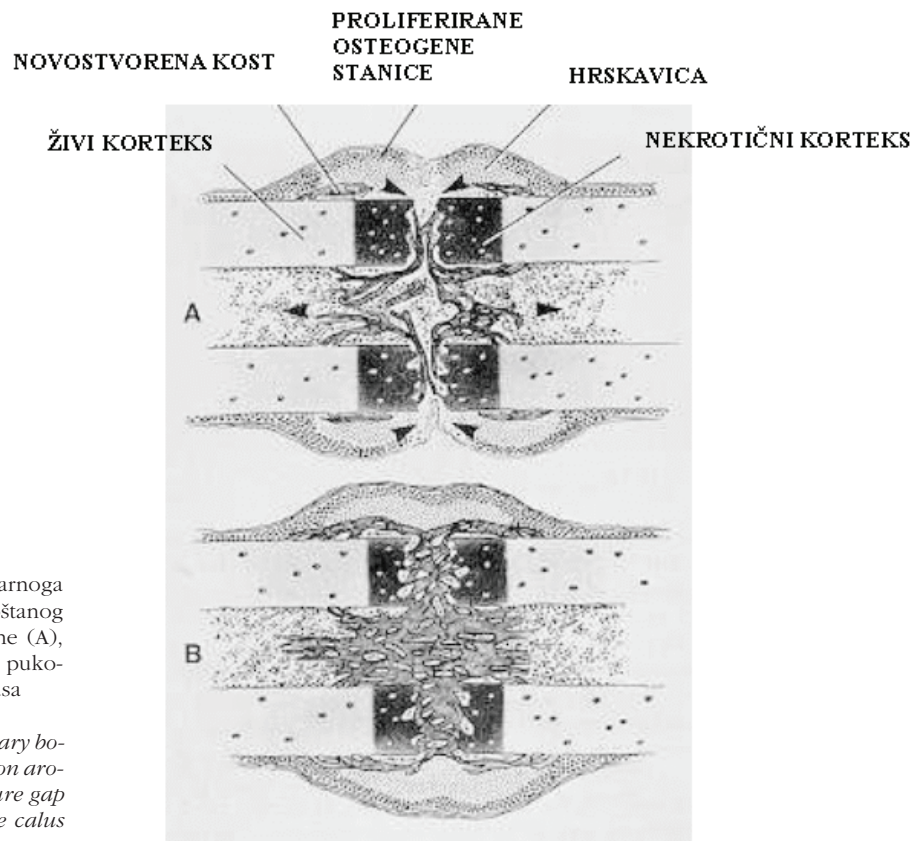
STADIJI CIJELJENJA PRIJELOMA

Kod velikog broja prijeloma nije potrebno aktivno liječenje ili se koristimo metodama koje dopuštaju nekoliko stupnjeva pomaka koštanih ulomaka (imobilizacija gipsom, vanjska fiksacija, intramedularna fiksacija). Stoga većina prijeloma cijeli procesom kombinacije intramembranozne i enhondralne osifikacije. Taj proces možemo podijeliti u šest diskretnih stupnjeva koštanog cijeljenja.

Prvi je tzv. inicijalni stadij unutar kojega se formira hematoma i protuupalna reakcija. Slijedi stadiji angiogeneze, tri sukcesivna stadija kalcifikacije hrskavice, apsorpcija hrskavice i formiranje kosti. Na kraju postoji još i stadij kroničnoga koštanog remodeliranja.

Inicijalni stadij krvarenja dovodi do stvaranja fibrinskog ugruška između prijelomnih ulomaka, uz uspostavljanje slabe početne mehaničke stabilnosti, a predstavlja izvor molekularnih signala koji dovodi do kaskade staničnih promjena važnih u cijeljenju prijeloma, npr. upalne stanice secerniraju citokine kao IL-1 (interleukin-1) i IL-6 (interleukin-6), koji su važni u regulaciji rane pojave koštanog cijeljenja.⁷ Uz to, degranulacijom mastocita dolazi do oslobađanja signalnih molekula kao što su TGF- β (preobražavajući činitelj rasta tipa β , engl. transforming growth factor beta) i PDGF (činitelj rasta izoliran iz trombocita, engl. platelet derived growth factor), koje su važne u regulaciji stanične proliferacije i diferencijacije mezenhimalnih stanica. Neki od tih citokina potiču procese kemotaksije i angiogeneze, putem kojih se stvaraju nove krvne žile i uspostavlja cirkulacija kao osnovni preduvjet koštanog cijeljenja.⁸

Sredinom drugog tjedna obilni hrskavični kalus premošćuje prijelomnu pukotinu. Kalus se sada dijeli na tvrdi s razvojem intramembranozne i meki s razvojem enhondralne osifikacije. Kalcifikacija hrskavičnog kalusa započinje procesom koji je identičan onom u zoni rasta. Oko devetog dana nakon prijeloma nalazimo obilje izduženih proliferiranih hondrocita u stanju mitoze. Kra-



Slika 1. Stvaranje kalusa tijekom sekundarnoga koštanog cijeljenja. Početak stvaranja koštanog kalusa oko i unutar prijelomne pukotine (A), koštanim kalusom ispunjena prijelomna pukotina (B), smjerovi razvoja koštanog kalusa

Figure 1 Calus formation during secondary bone healing. Initial phase of calus formation around and inside fracture gap (A), fracture gap filled with the calus (B), direction of the calus development

jem drugog tjedna opada stanična proliferacija i hipertrofični hondrociti postaju dominantni stanični tip u hrskavičnom kalusu. Elektronskom mikroskopskom pretragom hipertrofičnih hondrocita, u njima nalazimo membranske strukture koje formiraju vezikule. Stanične vezikule izbacuju svoj sadržaj u ekstracelularni matriks sudjelujući u regulaciji kalcifikacije.⁹ One sadrže u sebi enzime koji su potrebni za proteolitičku modifikaciju matriksa kao nuždan korak u pripremi stanica za kalcifikaciju. Osim toga, sadrže fosfate koji su potrebni za razgradnju matriksnih fosfodiestera iz kojih se oslobađaju fosfatni ioni za precipitaciju s kalcijem.¹⁰ Kvantitativna ekspresija aktivnosti proteaza najviša je četrnaestog dana, s maksimalnim djelovanjem alkalne fosfataze oko tri dana poslije. Ta vremenska raspodjela enzima u skladnosti je s teorijom da veliki proteini i proteoglikani u ekstracelularnom matriksu kalusa inhibiraju kalcifikaciju do svoje biokemijske modifikacije. Osim pripreme matriksa, hipertrofični hondrociti imaju i mogućnost stvaranja kosti promjenom svog fenotipa, povećavajući time stabilnost kalusa. Ti otočići kosti imaju karakteristike isprepletene kosti s aktivnom kiselim fosfatazom i prisutnošću koštanog sialoproteina, razlikujući se time od osteoblastične kosti.

Kada je hrskavica kalcificirana, dolazi do zarobljavanja i propadanja hondrocita. Radi se o genetski programiranom razvoju, hipertrofiji i staničnoj smrti (apoptozi) hondroblasti.¹¹ U takvo tkivo dolazi do urastanja krvnih žila koje sa sobom donose perivaskularne stanice kao progenitore osteoblasta. Stoga je kalcificirana hrskavica u kalusu gotovo identična primarnoj spongiozi nađenoj u zoni rasta. Ona biva resorbirana hondroklastima i osteoklastima te zamijenjena isprepletenom kosti koja je gotovo identična sekundarnoj spongiozi u zoni rasta. Na ovom stupnju cijeljenja smatra se da je prijelom zacijelio te slijede procesi remodeliranja.

BIOKEMIJSKE PROMJENE U KALUSU TIJEKOM CIJELJENJA

Tijekom enhondralnog koštanog cijeljenja, u ekstracelularnom matriksu kalusa nalazimo dva osnovna tipa proteoglikana. Dermatan sulfat nalazimo kao produkt fibroblasta u ranom razvojnem kalusu, dok tijekom drugog tjedna kao produkt hondrocita nalazimo u velikim količinama hondroitin 4 sulfat. Početkom trećeg tjedna količina proteoglikana i njihovih agregata se smanjuje, a započinje mineralizacija kalusa. Kolagenaze, gelatinaze i stromelizin su proteolitički enzimi koji cijepaju komponente ekstracelularnog matriksa i pripremaju kalus za kalcifikaciju. Aktivnost alkalne fosfataze također raste prije same mineralizacije. Citokini imaju značajnu ulogu u samome cijeljenju. Možemo ih podijeliti u tri grupe:¹²

1. citokini koji primarno uzrokuju stvaranje kosti:
 - a) IGF-I. i IGF-II. (inzulinu sličan činitelj rasta I. i II., engl. insulin like growth factor I and II)

- b) BMP (koštani morfogenetski proteini, engl. bone morphogenetic proteins)
2. citokini koji primarno uzrokuju resorpciju kosti:
 - a) IL-6
 - b) CSF (činitelj stimuliranja kolonija, engl. colony stimulating factor)
3. citokini koji u različitim koncentracijama i uvjetima mogu uzrokovati i stvaranje i resorpciju kosti:
 - a) TGF- β
 - b) PDGF
 - c) IL-1.

Histokemijska lokalizacija kalcija u frakturnom kalusu sugerira da mitohondriji imaju važnu ulogu u kalcifikaciji matriksa hrskavičnog kalusa. Te intracelularne organele služe kao spremište kalcija u hondrocitima kalusa. Kako raste kalcifikacija hrskavičnog matriksa, tako pada razina kalcija u mitohondrijima hondrocita.¹³ Početno mjesto kalcifikacije matriksa unutar kalusa moglo bi biti unutar ili na matriksnim vezikulama, kolagenim fibrilama ili dezintegriranim proteoglikanima. Tip I. kolagena kao dominantan kolagen kostiju prisutan je u malim količinama tijekom početnih stadija cijeljenja, a raste tijekom osteoblastične transformacije hrskavice u vlaknatu kos, postajući dominantan kolagen već četrnaestog dana od prijeloma. Obilna ekspresija kolagena tipa II. kao produkt proliferiranih hondrocita u mekom kalusu i periostu posustaje nakon devetog dana, kada u hipertrofičnom hondrociću više ne nalazimo prokolagen tipa II.¹⁴ Ostali kolageni, iako ih nalazimo u manjim količinama, imaju važnu ulogu u cijeljenju kosti. Tip III. kolagena kao proizvod fibroblasta nalazimo na periostalnoj površini, a služi kao substrat za migraciju osteoprogenitor stanica i kapilarnog urastanja.¹²⁵ Tip V. kolagena koji nalazimo u fibroznom tkivu uz krvne žile, prisutan je u mekom i tvrdom kalusu tijekom koštanog cijeljenja pa do faze remodeliranja. Najveće nakupljanje tipa V. kolagena nalazimo u stanicama subperiostalnog kalusa gdje se događa intramembranozna osifikacija. Tip V. i XI. kolagena imaju sličnu strukturu i djelovanje u različitim tkivima. Smatra se da reguliraju rast i orijentaciju tipa I. i II. kolagenih vlakana u hrskavičnim i nehrskavičnim tkivima. Tip IX. kolagena nalazimo na površini tipa II kolagenih vlakana, a uloga mu je održavanje mehaničke stabilnosti strukture tipa II. kolagena. Tip X. kolagen nije vlaknati kolagen, a kao produkt hipertrofičnih hondrocita prethodi kalcifikaciji matriksa. Tip XI. kolagena sastavljen je od tri različita lanca molekula koje polimeriziraju s molekulama tipa II. i IX. kolagena. Dijametar tih kolagenih vlakana određen je omjerom tipa XI. i tipa II. kolagenih molekula. Povećanje omjera dovodi do stanjenja, a smanjenje do zadebljanja vlakana.¹⁶ U koštano cijeljenje uključena su i četiri nekolagena proteina ekstracelularnog matriksa: osteonektin, osteokalcin, osteopontin i fibronektin. Osteonektin doseže najvišu razinu u kalusu devetog dana od dana prijeloma. Budući da ga nalazimo u početku intramembranozne i hondralne osifikacije, kad su prisutni i kolageni tipa I. i V., vjerojatno je odgovoran zajedno s drugim

faktorima za formiranje vlakana. Nalazimo ga u proliferiranim i hipertrofiranim hondrocitima, ali ne i u hrskavičnom matriksu, zbog čega je vjerojatnije da utječe na staničnu funkciju nego na stabilizaciju matriksa.¹⁷ Osteokalcin je koštani specifični protein ovisan o K vitaminu, koji sadrži tri gama karboksiglutamin kiselinu koja omogućuje spajanje kalcijevih iona i hidroksiapatitne površine. U modelima cijeljenja zatvorenog prijeloma osteokalcin se javlja kao osteoplastični produkt u subperiostalnoj kosti nastaloj intramembranoznom osifikacijom. Pojavljuje se od 9 do 11 dana, a najvišu razinu postiže 15 dana od dana prijeloma.¹⁸ Osteopontin je protein ekstracelularnog matriksa koji ima važnu ulogu u staničnom povezivanju. Nalazimo ga u osteocitima, ali i u osteoprogenitor stanicama subperiostalnoga tvrdog kalusa. Stvara interakcije sa CD 44 multifunkcionalnim glikoproteinima površine stanica, na koji se vežu hijaluronska kiselina, kolagen tip I i fibronektin.¹⁹ Proizvodi se u fibroblastima, hondrocitima i osteoplastima kalusa. Fibronektin nalazimo u frakturnom hematoma unutar tri dana nakon prijeloma, a zatim u fibroznom i poslije u nešto manjem broju u hrskavičnom matriksu. S obzirom na veću količinu u ranijoj fazi cijeljenja, smatra se da je njegova uloga važna pri ulaganju vlakana u hrskavični matriks.²⁰

BIOMEHANIČKE KARAKTERISTIKE KALUSA

Biomehničke karakteristike kalusa ovise o kvaliteti i veličini stvorenog kalusa. Znamo da osim bioloških procesa, na kvalitetu kalusa utječu i mehanički čimbenici. Iako smo upoznati s rezultatima različitoga mehaničkog opterećenja, način i put njihova djelovanja nisu jasni. Jedan od načina djelovanja obrazložio je Pauwels.²¹ Upotreba sile različitog smjera (kompresija, istezanje, deformacija) na površinu stanice, uvjetuje diferencijaciju stanice. Kasnija razrada te teorije na molekularnoj razini ipak nije u potpunosti mogla obrazložiti sve promjene.²²

Cijeljenje prijeloma tijekom svih stadija vrlo je osjetljivo na mehaničke čimbenike koji dovode do interfragmentarnih pomaka.²³ Interfragmentarna napetost koja se razvija tijekom tih pomaka, odgovorna je za vrstu tkiva koje će se razviti između koštanih ulomaka. Granulacijsko tkivo dobro tolerira i do 100% stresa, zbog čega ga i nalazimo u ranom stadiju cijeljenja. Fibrozno i hrskavično tkivo, koje nalazimo u sljedećim stadijima razvoja kalusa, podnose mnogo manji stres, dok koštano tkivo može izdržati samo oko 2% stresa. Interfragmentarna napetost je obrnuto proporcionalna veličini prijelomne pukotine. Kad je prijelomna pukotina mala, i tek naznačeni interfragmentarni pomaci mogu dovesti do većeg naprezanja koje neće dopustiti stvaranje granulacijskog tkiva. Zbog toga dolazi do resorpcije rubnog dijela prijelomnih ulomaka s posljedičnim povećanjem prijelomne pukotine i istodobnim smanjenjem naprezanja.²⁴ Razvojem granulacijskog, a nakon toga i hr-

skavičnog tkiva dolazi do daljnjeg smanjenja naprezanja. To dovodi do odlaganja kalcija i razvoja koštanog kalusa.

Vrsta staničnog odgovora izravno je u ovisnosti o stupnju stabilnosti prijelomnih ulomaka tijekom cijeljenja. Kad je mehanička stabilnost između prijelomnih ulomaka dobra i kada su ulomci u vrlo bliskom kontaktu, stvorit će se malo hrskavice, a tanki sloj čvrstog kalusa razvit će se iz direktnoga Haversova remodeliranja. Kad nema dovoljne mehaničke stabilnosti, ne razvija se čvrsti kalus već se između prijelomnih ulomaka razvija obilni hrskavični kalus koji će se, kad dosegne dovoljnu razinu stabilnosti, transformirati enhondralnom osifikacijom u kost. Međutim, ako tijekom kalcifikacije mekog kalusa ne postoji dovoljna stabilnost prijelomnih ulomaka ili postoji velika prijelomna pukotina, može doći do poremećaja koštanog cijeljenja.²⁵

LITERATURA

1. Remedios A. Bone and bone healing. *Veter Clin North Am: Small animal practice* 1999;29(5):1029-44.
2. Johnstone B, Hering TM, Caplan AI, Goldberg VM, Yoo JU. In vitro chondrogenesis of bone marrow-derived mesenchymal progenitor cells. *Exper Cell Res* 1998;238:265-272.
3. Rahn BA, Gallinaro P, Baltensperger A, Perren SM. Primary bone healing. An experimental study in the rabbit. *J Bone Joint Surg Am* 1971;53(4):783-6.
4. Willenegger H, Perren SM, Schenk R. Primary and secondary healing of bone fractures. *Chirurg* 1971;42(6):241-52.
5. Kusuzaki K, Kageyama N, Shinjo H et al. Development of bone canaliculi during bone repair. *Bone* 2000;27(5):655-9.
6. Einhorn TA. The cell and Molecular Biology of fracture Healing. *Clin Ortho* 1998; 355S:7-21.
7. Einhorn TA, Majeska RJ, Rush EB et al. The expression of cytokine activiti by fracture callus. *J Bone Miner Res* 1995;10:1272-1281.
8. Glowacki J. Angiogenesis in fracture repair. *Clin Orthop* 1998;355S:82-89.
9. Anderson HC. Molecular biology of matrix vesicles. *Clin Orthop* 1995;(314):266-80.
10. Wang D, Canaff L, Davidson D et al. Alterations in the sensing and transport of phosphate and calcium by differentiating chondrocytes. *J Biol Chem* Sep 2001 7;276(36):3395-4005
11. Lee FYH, Choi YW, Behrens FF, De Fouw DO, Einhorn A.T. Programmed removal of chondrocytes during endochondral fracture healing. *J Orthop Res* 1998;16:144-150.
12. Mandracchia VJ, Nelson SC, Barp EA. Current concepts of bone healing. *Clin Podiatr Med Surg* 2001;18(1):55-77.
13. Bland YS, Critchlow MA, Ashhurst DE. The expression of fibrillar collagen gens during fracture healing: heterogeneity of the matrices and differentiation of the osteoprogenitor cells. *Histochem J* 1999;31(12):797-809.
14. Kurdy NM, Bowels S, Marsh DR, Davies A, France M. Serology of collagen Types I and III in normal healing of tibial shaft fractures. *J Orthop Trauma* 1998;12(2):122-6

15. Knight DP. Unconventional collagens. *J Cell Sci* 2000;113 (Pt23):4141-2.
16. Wassen MH, Lammens J, Tekoppele JM et al. Collagen structure regulates fibril mineralization in osteogenesis as revealed by cross-link patterns in calcifying callus. *J Bone Miner Res* 2000;15(9):1776-85.
17. Nakase T, Sugimoto M, Sato M et al. Switch of osteonectin and osteopontin mRNA expression in the process of cartilage to bone transition during fracture repair. *Acta Histochem* 1998;100(3):287-95.
18. Giachelli CM, Steitz S. Osteopontin: a versatile regulator of inflammation and biomineralization. *Matrix Biol* 2000;19(7):615-22.
19. Yamazaki M, Nakajima F, Ogasawara A, Moriya H, Majeska RJ, Einhorn TA. Spatial and temporal distribution of CD 44 and osteopontin in fracture callus. *J Bone Joint Surg Br* 1999;81(3): 508-15.
20. Hietaniemi K, Lehto MU, Paavolainen P. Major fibrillar collagens and fibronectin in an experimental nonunion: an immunohistochemical study. *Acta Orthop Scand* 1998; 69(5):545-9.
21. Pauwels F. *Biomechanics of Locomotor Apparatus*. Berlin, Springer-Verlag; 1980.
22. Humphrey JD. Stress, strain and mechanotransduction in cells. *J Biomech Eng* 2001; 123(6):638-41.
23. Le AX, Miclau T, Hu D, Helms JA. Molecular aspects of healing in stabilized and non-stabilized fractures. *J Orthop Res* 2001;19(1):78-84.
24. Claes LE, Wolf S, Augat P. Mechanical modification of callus healing. *Chirurg* 2000; 71(9):989-94.
25. Marsh D. Concepts of fracture union, delayed union and nonunion. *Clin Orthop* 1998;355S:S22-S30.