

Magnetska rezonancija spinalnog epiduralnog prostora

Lenac Juranić, Sabina; Ružić Baršić, Antonija; Miletić, Damir

Source / Izvornik: **Medicina Fluminensis : Medicina Fluminensis, 2017, 53, 147 - 158**

Journal article, Published version

Rad u časopisu, Objavljena verzija rada (izdavačev PDF)

https://doi.org/10.21860/medflum2017_179751

Permanent link / Trajna poveznica: <https://urn.nsk.hr/urn:nbn:hr:184:252730>

Rights / Prava: [In copyright](#)/[Zaštićeno autorskim pravom.](#)

Download date / Datum preuzimanja: **2025-01-31**



Repository / Repozitorij:

[Repository of the University of Rijeka, Faculty of Medicine - FMRI Repository](#)



Magnetska rezonancija spinalnog epiduralnog prostora

Magnetic resonance imaging of the spinal epidural space

Sabina Lenac Juranić¹, Antonija Ružić Baršić^{2*}, Damir Miletić²

Sažetak. Spinalni epiduralni prostor smješten je između dure mater i vertebralne kolumne i proteže se od foramen magnuma do nivoa S2/S3 spinalnog kanala. Podijeljen je u prednji i stražnji odjeljak. Zbog izvrsnog razlučivanja mekih tkiva, magnetska rezonancija metoda je izbora za otkrivanje i karakterizaciju patoloških promjena spinalnog epiduralnog prostora koje su etiološki različitog podrijetla. Mnoge lezije proizlaze iz samog epiduralnog prostora ili se šire iz okolnih struktura, a ovaj je prostor često sijelo metastatskih depozita. Zbog mogućnosti širenja patoloških procesa prema korijenima spinalnih živaca ili leđnoj moždini, lezije epiduralnog prostora mogu se prezentirati simptomima radikulopatije ili mijelopatije.

Ključne riječi: epiduralni prostor; oslikavanje magnetskom rezonancijom; spinalni kanal

Abstract. The spinal epidural space is located between the spinal dura mater and the vertebral column and extends from the foramen magnum to the sacral canal at the level of S2/S3. It is divided into anterior and posterior compartment. Due to its excellent soft tissue contrast magnetic resonance imaging is the gold standard for imaging and diagnosis of pathological processes of the spinal epidural space which differ in etiology. Many processes origin in the spinal epidural space or extend from adjacent structures and epidural space is a frequent location for metastatic processes. Due to the possibility of spreading of the pathological processes along spinal nerves and the spinal cord, they may present with symptoms of radiculopathy or myelopathy.

Key words: epidural space; magnetic resonance imaging; spinal canal

¹ Dom zdravlja Primorsko-goranske županije, Rijeka

² Klinički zavod za radiologiju, KBC Rijeka, Katedra za radiologiju, Medicinski fakultet Sveučilišta u Rijeci, Rijeka

***Dopisni autor:**

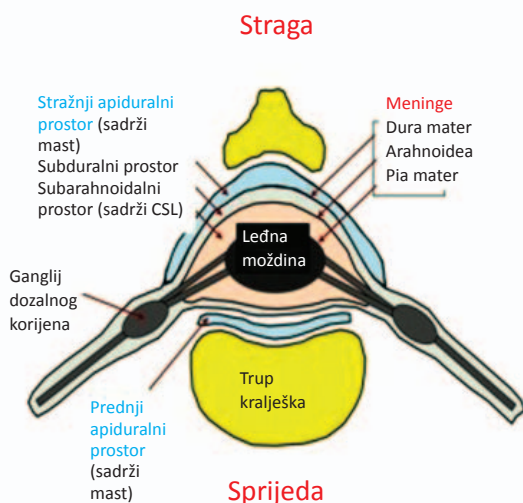
Antonija Ružić Baršić
Klinički zavod za radiologiju, KBC Rijeka,
Tome Strižića 3, 51 000 Rijeka
e-mail: antonija.ruzic.b@gmail.com

<http://hrcak.srce.hr/medicina>

UVOD

Spinalni epiduralni prostor smješten je između dure mater i vertebralne kolumne i proteže se od foramina magnuma do razine S2/S3 spinalnog kanala. Podijeljen je u prednji i stražnji odjeljak. Gornju granicu čini srašteni spinalni i periostalni sloj dure mater s foramenom magnumom, a donju granicu čini sakrokocigealna membrana. Dura mater je sprijeda sraštena s posteriornim longitudinalnim ligamentom i anularnim ligamen-

MR je slikovna metoda izbora za prikaz patologije spinalnih mekih tkiva zbog njihovog izvrsnog kontrastnog razlučivanja, uključujući koštanu srž, dok izostaju artefakti susjedne koštane strukture koja daje vrlo slab MR signal zbog manjka protona vodika iz kojih se generira MR signal.



Slika 1. Shematski prikaz anatomskih odnosa na presjeku kroz kralježak, preuzeto iz MD Nexus [internet] (preuzeto iz ref. 2)

tom svakog intervertebralnog diska, zbog čega je prednji epiduralni odjeljak zapravo virtualni prostor, osim na lumbosakralnom spoju gdje se dura razdvaja od posteriornog longitudinalnog ligamenta te je prednji epiduralni prostor ispunjen masnim tkivom¹.

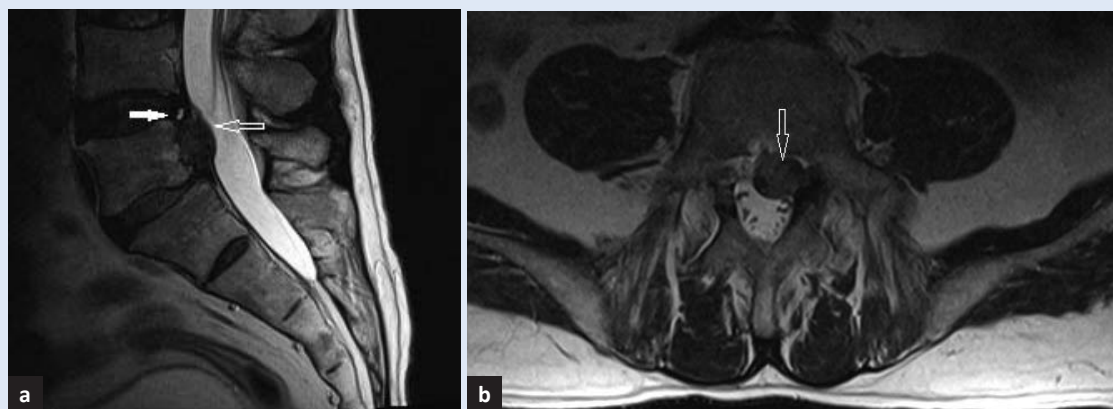
Stražnji je odjeljak omeđen žutim ligamentima, kapsulama fasetnih zglobova i laminama, a lateralno pediklima i intervertebralnim otvorima. Taj je prostor najširi u razini gornjih torakalnih segmenata od Th1 do Th11 gdje mjeri 7,5 mm, potom se sužava na 4 mm, a u lumbalnim segmentima je širok 4 – 7 mm.

Epiduralni prostor sadrži vezivno tkivo, polutekuću mast, unutarnji vertebralni venski pleksus, arterije i korijene spinalnih živaca (slika 1). Zbog manjka limfatičnih žila i limfonodula patološki procesi se najčešće šire hematogeno, a činjenica da radikularne vene nemaju valvule omogućava širenje procesa „per continuitatem“².

U radu ćemo kratko prikazati najčešće ekstrinzične lezije spinalnog epiduralnog prostora – degenerativne promjene kralježnice, a potom ćemo detaljnije prikazati magnetsko-rezonantnu (MR) dijagnostiku intrinzičnih patoloških promjena spinalnog epiduralnog prostora jer one predstavljaju poseban dijagnostički izazov³ (tablica 1). MR je slikovna metoda izbora za prikaz patologije spinalnih mekih tkiva zbog njihovog izvrsnog kontrastnog razlučivanja, uključujući koštanu srž, dok izostaju artefakti susjedne koštane strukture koja daje vrlo slab MR signal zbog manjka protona vodika iz kojih se generira MR signal. Osim toga, MR izvrsno prikazuje strukturu i patološke promjene spinalne medule koje mogu biti posljedica kompresije ili infiltracije iz epiduralnog prostora.

Tablica 1. Diferencijalna dijagnoza intrinzičnih lezija spinalnog epiduralnog prostora (preuređeno prema ref. 3)

Razvojne anomalije	Traumatske lezije	Infektivni procesi	Cistične lezije	Tumori i hematopoetski poremećaji
Variksi	Krvarenje	Piogeni apsces	Arahnoidna cista	Metastaze
Lipomatoza	Fibroza	Tuberkulozni granulom	Perineuralna cista	Limfomi
Duralna ektazija	Pseudomeningokela		Dermoidna cista	Plazmocitom
			Epidermoidna cista	Lipom/liposarkom
				Ekstramedularna hematopoeza



Slika 2. Ekstruzija diska. Slika 2a je sagitalni, a slika 2b transversalni presjek na T2 mjerenoj slici kroz lumbosakralnu kralježnicu na razini L4/L5. Prazne strjelice pokazuju ekstruziju diska izointenzivnu s intervertebralnim diskom, kroz rascjep fibroznog prstena (puna strjelica) vidljiv kao hiperintenzivna linija na stražnjem rubu diska. Ekstrudirani je disk kaudalno migrirao do donjeg ruba trupa L5 kralješka.

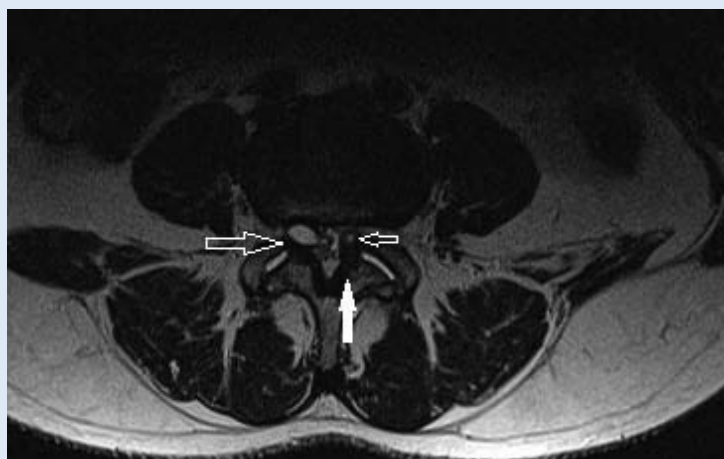DEGENERATIVNE BOLESTI KRALJEŽNICE

Degenerativne promjene kralježnice javljaju se u kostima, intervertebralnim diskovima, malim zglobovima i ligamentima. Bol u vratnoj ili lumbosakralnoj kralježnici izazvana degenerativnim promjenama jedan je od glavnih uzroka nesposobnosti i invalidnosti u odrasloj populaciji.

MR je slikovna metoda izbora za bolesnike s bolovima u leđima koji ne reagiraju na konzervativno liječenje, a u anamnezi nemaju traumu. Ako postoji podatak o traumi, odnosno sumnja na moguću frakturu, potrebno je prvo učiniti CT (kompjutoriziranu tomografiju). Potrebno je naglasiti da opsežne radiološke promjene mogu biti prisutne u potpuno asimptomatičnih osoba, posebice u starijoj populaciji i uvijek ih je potrebno promatrati u kontekstu kliničke slike.

Degenerativne promjene intervertebralnih diskova uključuju desikaciju pulpozno-nukleusa, mucinoznu degeneraciju fibroznog prstena diska i fibrozu što se vidi kao snižen intenzitet signala u T2 mjenjenim slikama⁴. Daljnjim opterećenjem degenerativno promijenjenog segmenta dolazi do gubitka visine diska i ispučjenja diska preko granica pokrovnih ploha trupova kralježaka uz intaktan fibrozni prsten diska, te protruzija i ekstruzija koje podrazumijevaju širenje materijala diska kroz pukotinu u fibroznom prstenu u prednji epiduralni prostor pod stražnji longitudinalni ligament ili kroz pukotine u ligamentu⁴. Moguća je i hernijacija diska kroz oslabljene pokrovne ploče trupova kralježaka, što je posljedica gubitka hrs-

kavice i brojnih mikrotrauma, a opisuje se kao Schmorlova hernija⁴. Rascjep u fibroznom prstenu predstavlja razdvajanje vlakana samog fibroznog prstena ili njihovog hvatišta za pokrovne plohe trupova kralježaka, a na MR-u se vidi kao linija visokog intenziteta signala u T2 mjenjenim slikama i STIR (engl. *Short-T1 Inversion-Recovery*) tehnici⁴. Ekstrudirani dio diska može ostati u kontaktu s ostatkom diska ili se odvojiti i migrirati sa stvaranjem sekvestra. Hernirani dio diska može imati isti signal kao i ostatak diska u svim MR sekvencama, no nerijetko pokazuje i povišen signal u T2 mjenjenim slikama (slika 2).



Slika 3. Jukstaartikularne ciste. Transverzalni presjek kroz lumbosakralnu kralježnicu na T2 mjerenoj slici, u visini L4/L5 i. v. prostora, pokazuje uz medijalni rub fasetnih zglobova, ekstraduralne cistične formacije hiperintenzivne, a rubno hipointenzivne koje odgovaraju jukstaartikularnim cistama (prazne strjelice). Puna strjelica pokazuje hipertrofiju žutih ligamenata koji sužavaju spinalni kanal.

Degenerativne promjene fasetnih zglobova također mogu, zbog hipertrofije faseta i žutih ligamenta te pojave jukstaartikularnih cisti, dovesti do izbočenja u spinalni epiduralni prostor i njegovog značajnog suženja (slika 3).

EPIDURALNA LIPOMATOZA

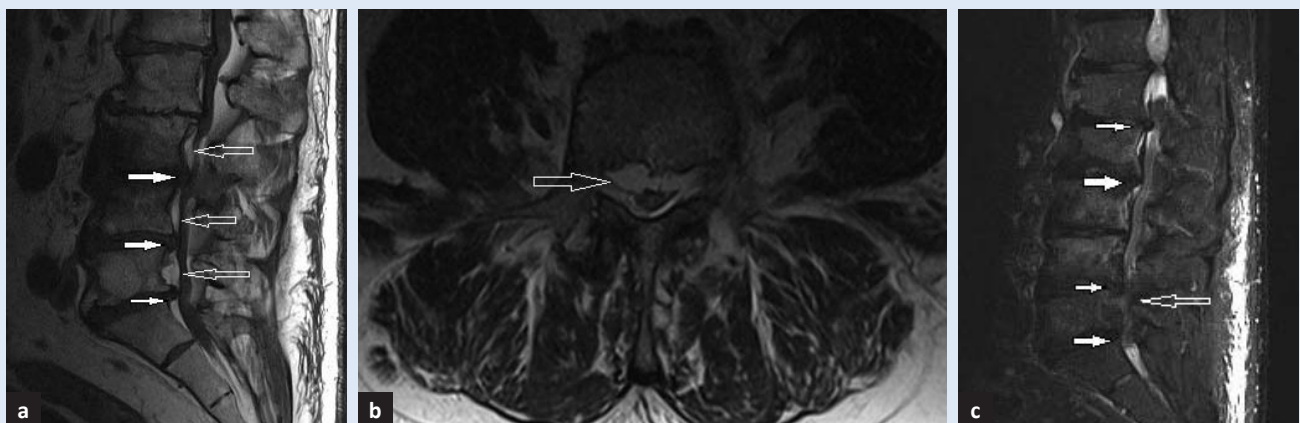
Prekomjerno nakupljanje epiduralnog masnog tkiva tipično u torakolumbalnoj regiji može dovesti do stenoze spinalnog kanala i progresivne mijelopatije s radikulopatijom ako zahvaća 75 % ili više površine presjeka spinalnog kanala (slika 4). Najčešći je uzrok dugotrajna terapija glukokortikoidima, rjeđe endogeni porast glukokortikoida (Cushingov sindrom)⁵. Također često prati patološku pretilost, a postoji i idiopatski oblik epiduralne lipomatoze.

Na MR se prezentira hiperintenzivno na T1 i T2 mjerenim slikama i hipointenzivno u STIR-tehnici koja suprimira visok T1 signal različitih tkiva, uključujući i masno tkivo.

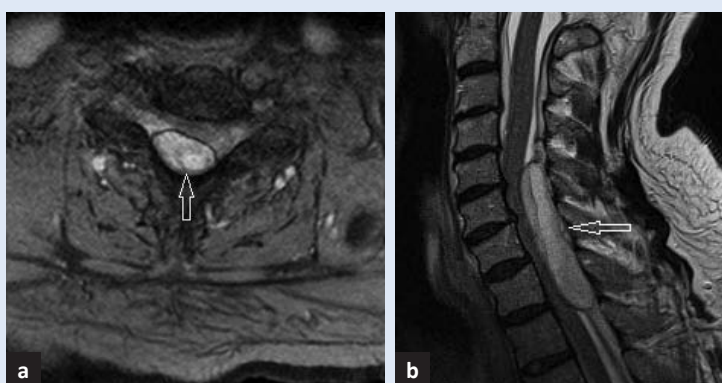
KRVARENJE

Najčešći uzrok nastanka epiduralnog hematoma je trauma. Postoperativni i spontani epiduralni hematomi su etiološki vezani uz koagulopatije, vaskularne malformacije, tumore, manje traume ili nastanu bez poznatog uzroka – idiopatski⁶.

Epiduralni hematoma opisuje se kao lezija u epiduralnom prostoru različitog intenziteta signala u T1 i T2 mjerenim slikama, a signal ovisi o starosti hematoma (slika 5).



Slika 4. Epiduralna lipomatoza. Slika 4a je sagitalni presjek na T1 mjerenoj slici, a slika 4b transverzalni presjek na T2 mjerenoj slici kroz lumbosakralnu kralježnicu. Prazne strjelice pokazuju obilno hiperintenzivno epiduralno masno tkivo koje je „ugašeno“ u STIR-u (4c) i uz višestruke protruzije intervertebralnih diskova (pune strjelice) dovodi do stenoze spinalnog kanala.



Slika 5. Spontani epiduralni hematoma kod pacijenata na antikoagulantnoj terapiji. Na transverzalnom presjeku (5a) na T2 mjerenoj slici i sagitalnom presjeku (5b) na gradijentnoj T2 sekvenci vidi se u stražnjem epiduralnom prostoru nivoa C2 do Th 6, hiperintenzivna formacija hipointenzivnog ruba koja vrši kompresiju na kralježničnu moždinu, a odgovara spontanom epiduralnom hematomu.

FIBROZA

Epiduralna fibroza je očekivana posljedica operacije hernijacije diska i oblik je normalnih reparativnih mehanizama⁷. Iako je udružena s 10 % do 24 % slučajeva operativnog zahvata kralježnice s lošim ishodom (engl. *Failed Back Surgery Syndrome* – FBSS) kontroverzan je odnos između epiduralne fibroze i trajnih bolova u leđima ili radikularnih bolova kod pacijenata nakon operativnog zahvata na kralježnici⁸. Pojedine studije pokazale su da bolesnici s ekstenzivnom epiduralnom fibrozom imaju 3,2 puta češću pojavu rekurentnih radikularnih bolova, dok druge studije ne nalaze poveznicu⁸.

Ne postoji metoda kojom će se u potpunosti spriječiti stvaranje fibroze, no minimalno invazivna

operacijska tehnika s najmanjim mogućim krvarenjem smanjuje mogućnost formiranja ožiljka⁷. U velikom broju studija prezentiraju se metode korištenja različitih materijala s ciljem sprječavanja stvaranja epiduralnog ožiljnog tkiva, kao što su autologno masno tkivo ili različiti sintetski materijali⁸. Ožiljak se identificira na T1 mjenjenim slikama kao formacija nižeg signala u odnosu na materijal diska, što ga obično razlikuje od svježe rehernijacije diska, a razlikuje se i od okolnog epiduralnog masnog tkiva koje je višeg signala⁷. Nakon nekog vremena dolazi do deformacije duralne vreće uslijed njene retrakcije prema ožiljnom tkivu. Nakon primjene kontrastnog sredstva dolazi do brzog povišenja intenziteta signala ožiljnog tkiva za razliku od herniranog materijala diska kod kojeg se povišenje signala javlja 20 minuta po primjeni kontrasta jer se hernirani disk sporo imbibira kontrastom⁷ (slika 6).

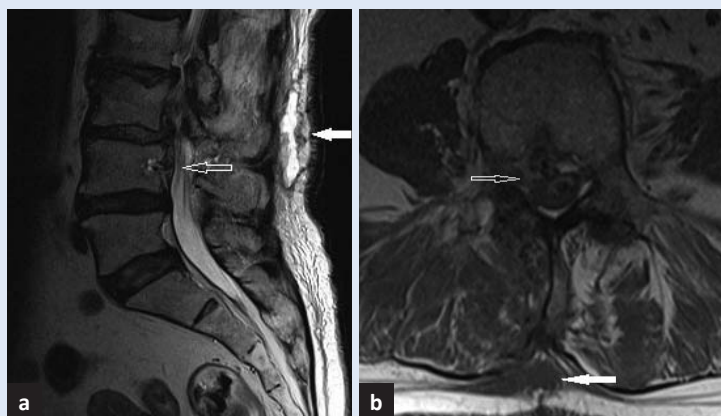
EPIDURALNI PIOGENI APSCES

Epiduralni piogeni apsces javlja se kao infekcija između dure mater i vertebralnog periosta. Dura mater je zapreka za širenje procesa pa se patološki proces širi u kraniokaudalnom smjeru unutar epiduralnog prostora, većinom stražnjeg odjeljka. Najčešći je uzročnik piogenog apscesa *Staphylococcus aureus* koji u epiduralni prostor dospijeva na tri načina: hematogenom diseminacijom, širenjem iz okolnih tkiva – primjerice spondilodiscitis ili jatrogenom inokulacijom².

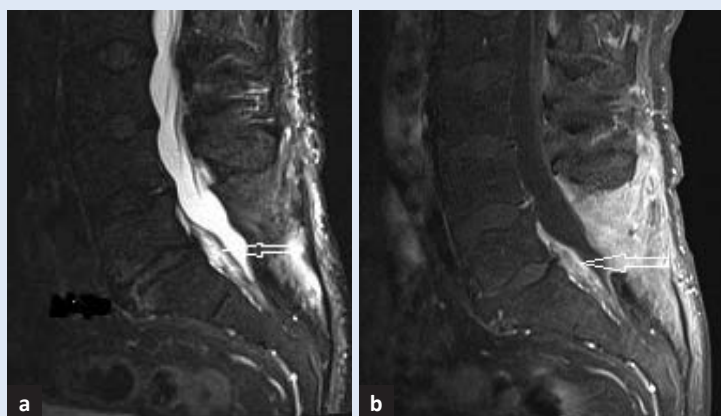
Metoda izbora za postavljanje dijagnoze je MR s primjenom kontrasta. Apsces se prikaže kao kolekcija niskog signala u T1 mjenjenoj slici s rubnom prstenastom postkontrastnom imbibicijom, dok je sadržaj visokog signala u T2 mjenjenim slikama. Ako se radi o flegmonoznoj upali, postkontrastno će se čitava kolekcija homogeno imbibirati. Također se prikaže rubna imbibicija zahvaćene dure. U razlikovanju apscesa od drugih entiteta korisne su i difuzijske sekvence (engl. *Diffusion Weighted images* – DWI) u kojima apsces pokazuje izrazitu restrikciju difuzije (slike 7 i 8).

TUBERKULOZNA INFEKCIJA KRALJEŽNICE

Tuberkuloznu (TBC) infekciju kralježnice prvi je opisao Sir Percival Pott te se još i danas koristi termin Pottova kralježnica. U 10 % pacijenata s



Slika 6. Fibroza. Transverzalni presjek na T1 (6a) i sagitalni presjek na T2 mjenjenoj slici (6b) pokazuju hipointenzivno područje u prednjem epiduralnom prostoru, uz stražnji rub L4 kralješka, koje obliterira desni lateralni recesus, a odgovara postoperativnom granulacijskom tkivu (prazne strjelice). U potkožnom tkivu je prisutna postoperativna kolekcija hipointenzivna na T1, a hiperintenzivna T2 mjenjenim slikama (pune strjelice).

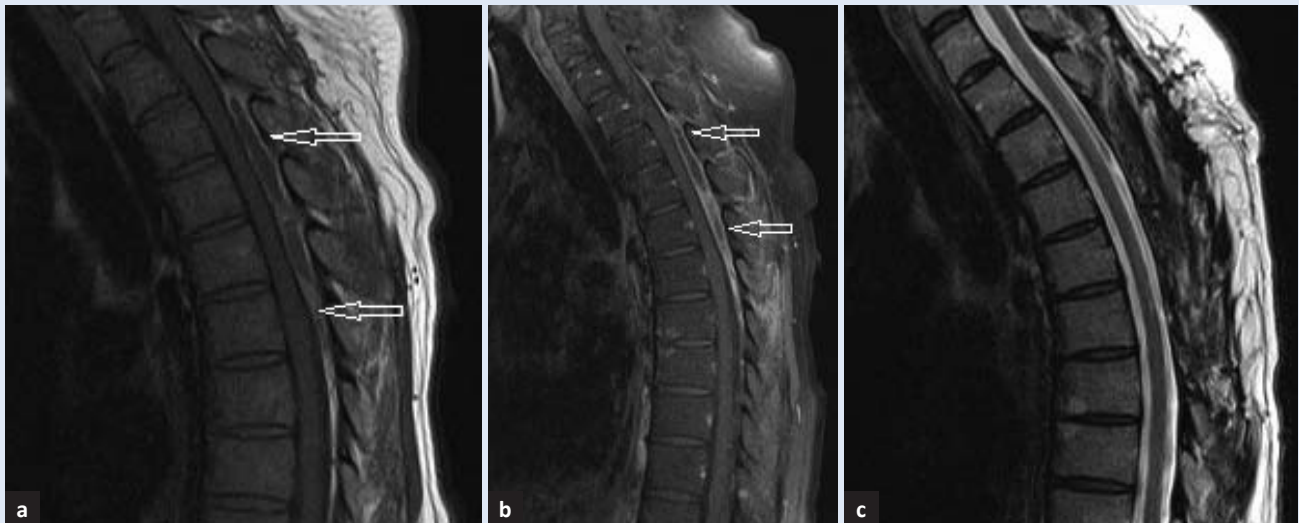


Slika 7. Epiduralni apsces. Na sagitalnim presjecima kroz lumbosakralnu kralježnicu vidi se na slici 7a u STIR sekvenci heterogena formacija. Izrazitije se postkontrastno imbibira na T1 mjenjenoj slici sa supresijom masti (7b). Nalazi se u prednjem epiduralnom prostoru nivoa L5 do S1, a odgovara epiduralnom apscesu (strjelice) u sklopu spondilodiscitisa nivoa L5/S1 koji je u regresiji. Vidljivo je stanje po operaciji segmenta L4-S1 (laminektomija i evakuacija apscesa).

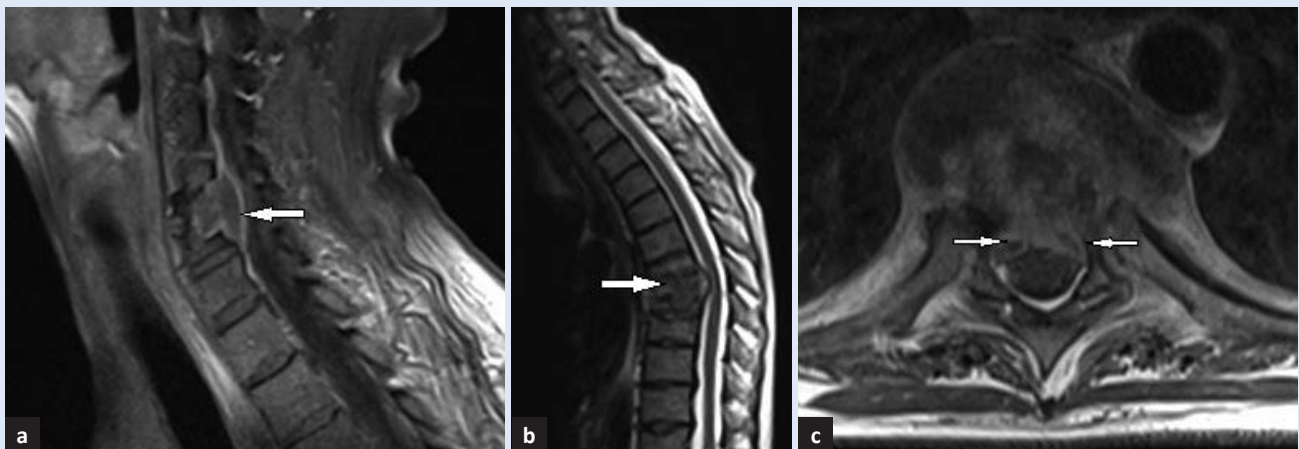
ekstrapulmonalnim TBC-om zahvaćene su kosti, a donji torakalni i gornji lumbalni segmenti kralježnice su najčešće sjelo skeletalnog TBC-a⁹.

Zahvaćanje kralježnice najčešće je posljedica hematogene propagacije uzročnika *Mycobacterium tuberculosis*.

Karakteristična je destrukcija ventralnih dijelova intervertebralnih diskova i priležičih segmenata trupova kralježaka s postupnim širenjem u centralni dio diska i trupa kralješka, što rezultira kolapsom kralješka i formiranjem spljoštenog kralješka – lat. *vertebra plana* te kifotičnog gibusa⁹. Subligamen-



Slika 8. Izolirani epiduralni apsces. Sagitalni presjeci grudne kralježnice. Prazne strjelice pokazuju na T1 mjerenoj slici (8a) u stražnjem epiduralnom prostoru u razini Th3 do Th7, formaciju koja je centralno hipointenzivna, a rubno hiperintenzivna i koja se izrazitije postkontrastno imbibrira na T1 mjerenoj slici sa supresijom masti (8b), a odgovara izoliranom apscesu. Po provedenom operativnom liječenju apscesa se više ne vidi (8c).



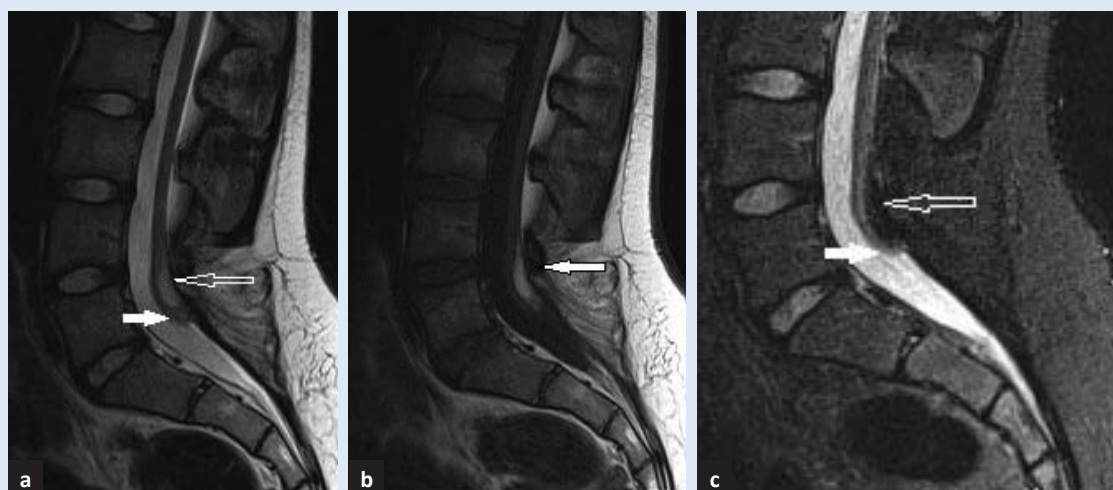
Slika 9. Tuberkulozna infekcije kralježnice. Sagitalni presjeci vratne (9a) i torakalne kralježnice kralježnice (9b), i transverzalni presjek na razini L4/L5 lumbosakralne kralježnice istog pacijenta. Pune strjelice na postkontrastnim T1 mjerenim slikama (9a i c) pokazuju kolekcije u prednjem epiduralnom prostoru koje se postkontrastno imbibriraju, a odgovaraju apscesima. U visini apscesa infekcijom su zahvaćeni i trupovi kralježaka te pripadajući i. v. prostori koji pokazuju podjednake MR karakteristike. Proces je doveo do destrukcije kralježaka Th7 i Th8 s formiranjem tupokutnog gibusa (9b).

tarnim širenjem infekcija zahvaća susjedne kralješke, a daljnjim širenjem formiraju se paravertebralni apscesi, ponekad arahnoiditis, epiduralni i subduralni tuberkulomi⁹.

MR s primjenom kontrasta ima senzitivnost 100 % i specifičnost 80 % u postavljanju dijagnoze tuberkulozne infekcije kralježnice i razlikovanju od piogene infekcije¹⁰.

Također se primjenjuje u praćenju odgovora na terapiju¹⁰. Ako je potrebno, dijagnoza se potvrđuje biopsijom.

Lezije u kralješcima i intervertebralnim diskovima su na T1 mjerenim slikama niskog signala, a na T2 mjerenim slikama visokog signala, što odgovara edemu¹¹. Zahvaćeni disk također pokazuje edem i prstenastu postkontrastnu imbibiciju. Paravertebralno je tkivo zadebljano i niskog signala na T1, a visokog signala na T2 mjerenim slikama s prstenastom potkontrastnom imbibicijom formiranih apscesa¹¹. Kod prodora infekcije u epiduralni prostor, dolazi do njegova proširenja, a može doći i do postkontrastne imbibicije duralne ovojnice (slika 9).



Slika 10. Terminalni lipom. U stražnjem epiduralnom prostoru od kaudalnog ruba trupa L4 do kaudalnog ruba L5 kralješka, formacija hiperintenzivna na T2 (10a) i T1 (10b) mjenim slikama, a hipointenzivna u STIR-u (10c) odgovara terminalnom lipomu (prazne strjelice). Konus medularis završava uz kaudalnu plohu trupa L5 kralješka što upućuje na sindrom sapete leđne moždine (engl. *Tethered Cord Syndrome*) (pune strjelice).

LIPOM

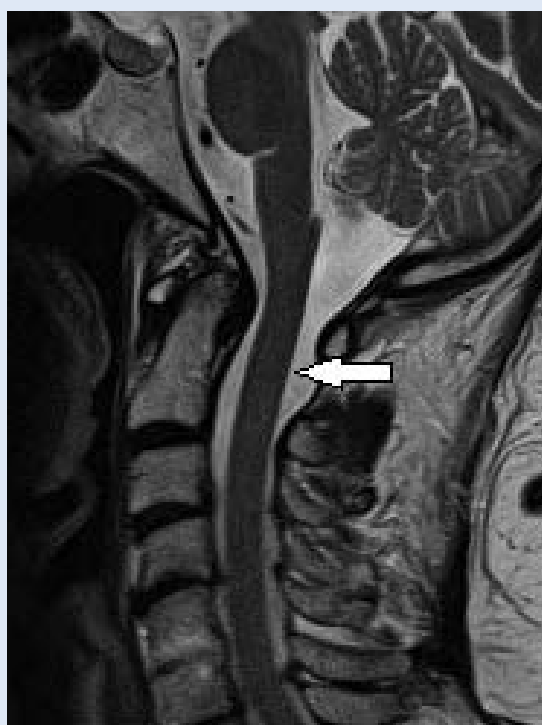Solitarni epiduralni lipomi iznimno su rijetki. Obično su smješteni u razini kaude ekvine i zbog kompresije izazivaju radikulopatiju.

MR pokazuje epiduralnu tvorbu izointenznu s masnim tkivom u svim sekvencama, ponekad s postkontrastnom opacifikacijom¹² (slika 10). Diferencijalno dijagnostički dolazi u obzir epiduralni liposarkom, pogotovo u slučaju postkontrastne opacifikacije i tada je jedina sigurna metoda patohistološka potvrda. Epiduralni liposarkomi još su rjeđi od lipoma.

DURALNA EKTAZIJA

Duralna ektazija označava proširenje ili baloniranje duralne vreće. Udružena je s rjeđim poremećajima kao što su Marfanov ili Ehlers-Danlos sindrom, neurofibromatozom, ankilozirajućim spondilitisom, ali može biti i posljedica operativnog zahvata ili traume¹³.

U blažim se oblicima zamjećuje baloniranje duralne vreće i manjak epiduralnog masnog tkiva te na sagitalnim presjecima zarezani (engl. *scalloping*) trupova kralježaka, tj. konkavitet najčešće posteriornog ruba trupova kralježaka. Jednostavno se dijagnosticira ako je promjer duralne vreće veći u razini nižeg segmenta kralježnice, npr. duralna je vreća šira na nivou S1 nego na nivou L4, a prezentira se kao hipointenzivna na T1 i hiperintenzivna



Slika 11. Duralna ektazija. Puna strjelica na sagitalnom presjeku vratne kralježnice na T2 mjerenoj slici prikazuje ektaziju duralne vreće na razini C1/C2.

na T2 mjenim slikama bez postkontrastne imbibicije¹³ (slika 11).

Najteži je oblik duralne ektazije anteriorna sakralna meningokela koja se prikazuje kao hernijacija duralne vreće kroz defekt u prednjoj stijenci sakruma (krstačne kosti).

VARIKSI

Proširenje epiduralnog venskog pleksusa može se prezentirati bolovima u lumbalnoj regiji i radikulopatijom. Patogeneza epiduralnih varikoziteta nije u potpunosti utvrđena. Moguća etiologija uključuje stanja tromboze ilijačnih vena, šuplje vene, Budd-Chiarijev sindrom, intrakranijalnu hipertenziju, trudnoću i portalnu hipertenziju. U značajnog broja pacijenata uzrok se ne može utvrditi te se tada variksi smatraju idiopatskim¹⁴.

Najčešće patološke promjene zapravo su ekstrinzične – degenerativne promjene kralježnice gdje prednjače hernijacije intervertebralnih diskusa s kojima se radiolog svakodnevno susreće. Stoga smo u ovom radu željeli dati prikaz intrinzičnih patoloških promjena koje se u kliničkoj praksi rjeđe pojavljuju te ponekad predstavljaju klinički izazov. Važno je poznavati njihovu MR prezentaciju i ne zamijeniti ih s ekstrinzičnim lezijama.

Kod MR-a epiduralni varikoziteti se opisuju kao zmijoliki “flow void” – ispadi signala u epiduralnom prostoru na T1 i T2 mjerenim slikama¹⁴. Moguća je i prateća tromboza kada se unutar vena može vidjeti povišen signal na T1 i T2 mjerenim slikama¹⁴.

EPIDURALNA EKSTRAMEDULARNA HEMATOPOEZA

Epiduralna hematopoeza prisutna je u hemoglobinopatijama, mijeloproliferativnim bolestima i bolestima s infiltracijom koštane srži. Epiduralna ekstramedularna hematopoeza je rijedak uzrok spinalne kompresije najčešće udružen s β talasemijom¹⁵.

Nije utvrđeno podrijetlo hematopoetskog tkiva u epiduralnom prostoru¹⁵. Neke teorije sugeriraju da je ono nastalo ekstruzijom kroz trabekule trupa kralješka, da se radi o zaostacima embrionskih hematopoetskih stanica koje se u slučajevima kronične anemije stimuliraju, ili embolima podrijetlom iz ogranaka interkostalnih vena¹⁵.

Ekstramedularna hematopoeza prezentira se kao opsežna pseudotumorska tvorba u epiduralnom prostoru, čiji signal ovisi o depozitima željeza i hematopoetskoj aktivnosti. Aktivne lezije su in-

termedijalnog signala na T1 i T2 mjerenim slikama gotovo bez ikakve postkontrastne imbibicije, što ih razlikuje od apscesa ili metastaze¹⁵. Starije neaktivne lezije su niskog signala na T1 i T2 mjerenim slikama zbog depozita željeza ili visokog signala ako su bogato masno infiltrirane¹⁵. Dijagnozu olakšava multifokalnost i bilateralnost lezija uz poznatu hemoglobinopatiju¹⁵.

PSEUDOMENINGOKELA

Pseudomeningokela je abnormalna kolekcija CSL-a (cerebrospinalnog likvora) nastala zbog ekstravazacije likvora nakon lumbalne punkcije, traume ili operacijskog zahvata¹⁷. Tijekom laminektomije dura se može nenamjerno oštetiti ili namjerno otvoriti kod odstranjivanja spinalnih tumora. Većina postoperacijskih pseudomeningokela se bez kliničkih simptoma spontano resorbira. Postraumatske pseudomeningokele rijetke su i uglavnom povezane s ozljedama brahijalnog ili lumbalnog pleksusa¹⁷.

S obzirom na to da se većina pseudomeningokela spontano resorbira, jasno je da postoje čimbenici koji pridonose persistiranju nekih pseudomeningokela. Neke od predloženih teorija su: komunikacija sa subduralnim prostorom djeluje kao jednosmjerna valvula koja tijekom likvora usmjerava prema pseudomeningokeli, hidrostatski tlak u uspravnom položaju i pulsirajući tlak likvora također bi usmjeravali likvor u pseudomeningokelu¹⁶.

U konačnici se oko pseudomeningokele formira vezivna ovojnica s precipitiranim proteinima koja više nema sposobnost apsorpcije¹⁶. Kod starijih pseudomeningokela moguće je i kalcificiranje ovojnice¹⁶.

Značajka pseudomeningokele je da komunicira s likvorom koji okružuje leđnu moždinu i nije ograničena durom.

Ako daju kliničke simptome, najčešće se prezentiraju lokalnim bolovima ili radikulopatijom ako je došlo do pritiska na korijen spinalnog živca ili formiranja adhezija.

Na MR-u se prezentiraju kao hipointenzivne kolekcije u T1 i hiperintenzivne u T2 mjerenim slikama, tj. izointenzivne s cerebrospinalnim likvorom (CSL), s ili bez prikaza fistulozne komunikacije s duralnom vrećom¹⁷.

ARAHNOIDNA CISTA

Spinalne arahnoidne ciste mogu biti intraduralne ili ekstraduralne. Rijetke su i većinom asimptomatske te predstavljaju slučajan nalaz u bilo kojoj životnoj dobi. Cistične su tvorbe ispunjene CSL-om te mogu ili ne moraju komunicirati s okolnim likvorskim prostorom.

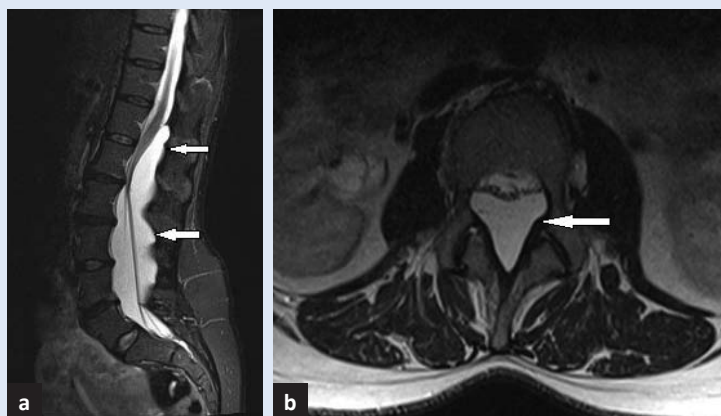
Mogu biti kongenitalne ili stečene nakon traume, upale, kirurškog zahvata ili lumbalne punkcije. Kongenitalne su najčešće u torakalnoj kralježnici, a stečene se pojavljuju na mjestu lezije dure¹⁹. Češće su dorzalne arahnoidne ciste koje obično urastaju u obližnji neuralni foramen koji mogu proširiti.

Ovisno o dimenzijama, arahnoidne ciste mogu dovesti do kompresije leđne moždine.

Na MR sekvencama imaju signal CSL, čak i intenzivniji jer nema gubitka signala zbog protoka. Postkontrastno se ne imbibiraju (slika 12).

PERINEURALNA CISTA

Perineuralna cista može se javiti uzduž čitave kralježnice, a u području sakruma se naziva i Tarlova cista. Predstavlja proširenje ovojnice dorzalnog ganglija korijena spinalnog živca ispunjene likvorom. Prema klasifikaciji koju su objavili Nabor i suradnici predstavljaju tip II ekstraduralnih meningealnih cisti koje sadrže neuralno tkivo¹⁸. Javljaju se u manje od 5 % po-

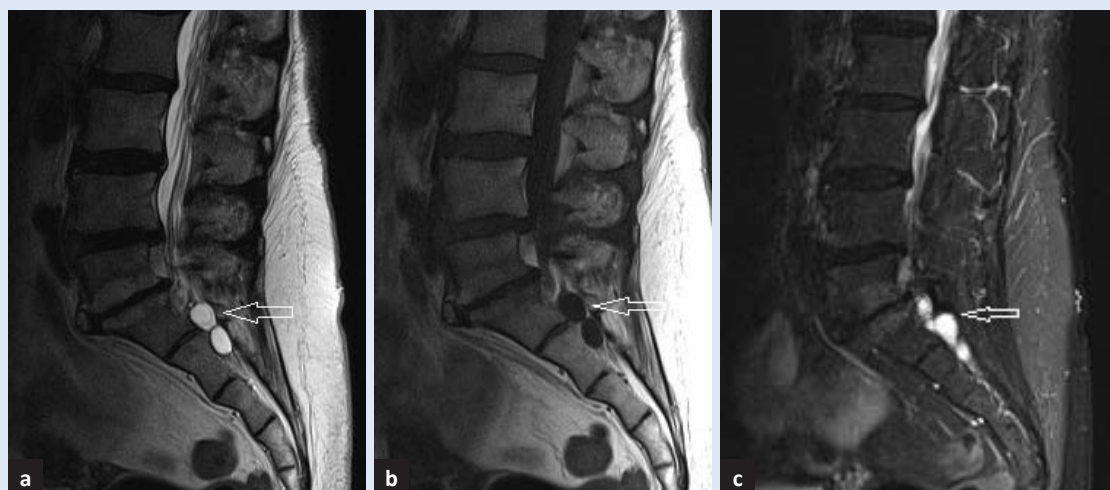

Slika 12. Arahnoidna cista. Na sagitalnom (12a) i transverzalnom (12b) presjeku na T2 mjerenoj slici vidi se izrazito proširenje duralne vreće kaudalnije od nivoa Th12 ispunjeno CSL-om, a odgovara arahnoidnoj cisti koja se na razini Th12 utiskuje u stražnji epiduralni prostor. Kompresivnim učinkom uzrokuje erozije lukova kralježaka, potiskuje konus leđne moždine ventralno i uzrokuje istežanje filuma terminale.

pulacije, češće u žena, a povezuju se i s bolestima vezivnog tkiva.

Najčešće se radi o slučajnim nalazima i u većini su slučajeva asimptomatske²⁰. Rjeđe su praćene simptomima bola ili nelagode te razvojem radikulopatije, no simptomi ne koreliraju s veličinom ciste. Veće ciste dovode do remodeliranja koštanog okvira. Najčešće se prezentiraju kao okrugle ciste, no mogu poprimiti i izgled lobulirane cistične mase.

U svim sekvencama na MR-u imaju signal izointenzivan s likvorom (slika 13).



Slika 13. Tarlove ciste. Sagitalni presjeci lumbosakralne kralježnice na T1 (13a), T2 (13b) mjerenoj slikama i STIR-u (13c), na razini S1/S2 pokazuju cistične formacije izointenzivne s likvorom, a koje odgovaraju Tarlovim cistama.

DERMOIDNA/EPIDERMOIDNA CISTA

Epidermoidne su ciste rijetke. Mogu biti kongenitalne ili stečene kada su uglavnom kasna posljedica lumbalne punkcije, a mogu se prezentirati i godinama nakon punkcije. Kongenitalne su udružene s drugim defektima kao spina bifida ili hemivertebre^{22,23}. Najčešće su ekstramedularne lokalizacije. Okružene su skvamoznim epitelom.

Na MR sekvencama se najčešće prezentiraju kao hipointenzivne u T1, a hiperintenzivne u T2 mjerenim slikama, nalik CSL-u, s rijetkom rubnom postkontrastnom imbibicijom. U razlikovanju prema arahnoidalnim cistama korisna je metoda difuzijski mjerenog oslikavanja koja pokazuje restrikciju difuzije.

Dermoidne ciste su kongenitalni cistični tumori smješteni u središnjoj liniji. Zbog sadržaja masti prezentiraju se kao hiperintenzivne na T1 i T2 mjerenim slikama najčešće bez postkontrastne imbibicije ili s blagom prstenastom postkontrastnom imbibicijom²¹. Metodom difuzijski mjerenog oslikavanja rjeđe pokazuju restrikciju difuzije od epidermoidnih cisti. Oko 50 % ih je smješteno intraduralno ekstramedularno²¹. Obje vrste cističnih tumora su benigne prirode i asimptomatski te se otkrivaju kao slučajni nalazi. Rjeđe izazivaju simptome i to uglavnom kada rupturiraju.

LIMFOMI

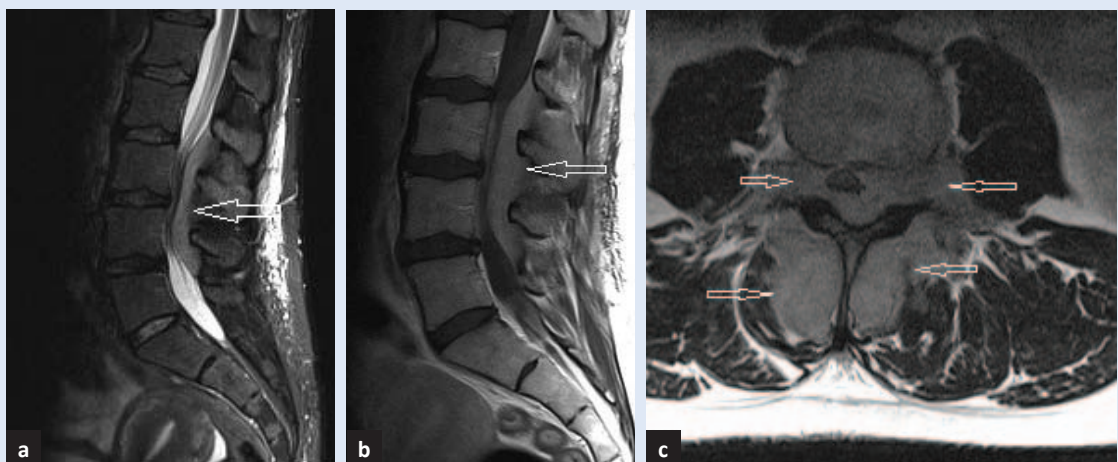
Limfomi u 0,1 – 6,5 % slučajeva imaju epiduralnu lokalizaciju²⁴. Zastupljeniji je Hodgkinov limfom. Primarni epiduralni limfom još je rjeđi, a označava epiduralnu lokalizaciju kao jedinu prisutnu u trenutku postavljanja dijagnoze.

Najčešće sjelo limfoma je u torakalnoj kralježnici, a potom u lumbalnoj te najrjeđe u cervikalnoj, a mogući je razlog bogati venski plexus torakalne kralježnice²⁴. Ipak, u slučaju sumnje na limfom treba učiniti pregled MR-om čitave kralježnice i mozga²⁴.

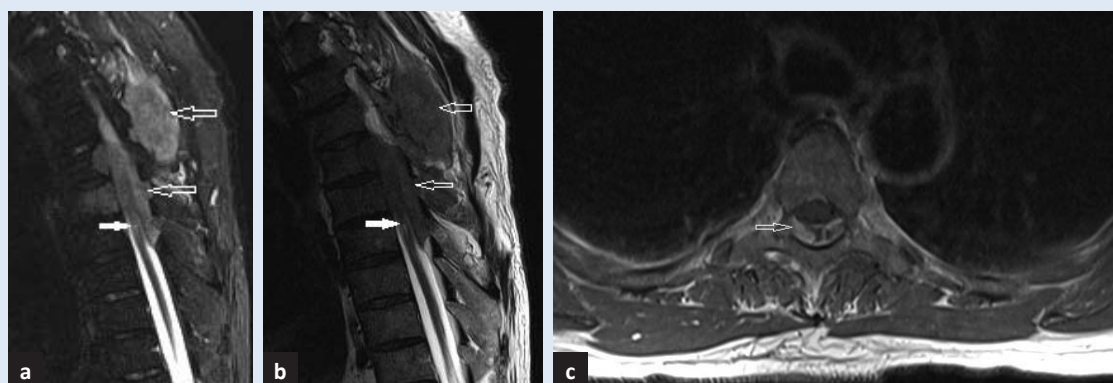
Limfomi se najčešće prezentiraju homogenim izointenzivnim signalom na T1 mjerenim slikama, izointenzivnim do hiperintenzivnim na T2 mjerenim slikama i to intenzivnijeg signala od masti, a postkontrastno se na T1 mjerenim slikama bogato imbibiraju²⁴ (slika 14).

METASTAZE

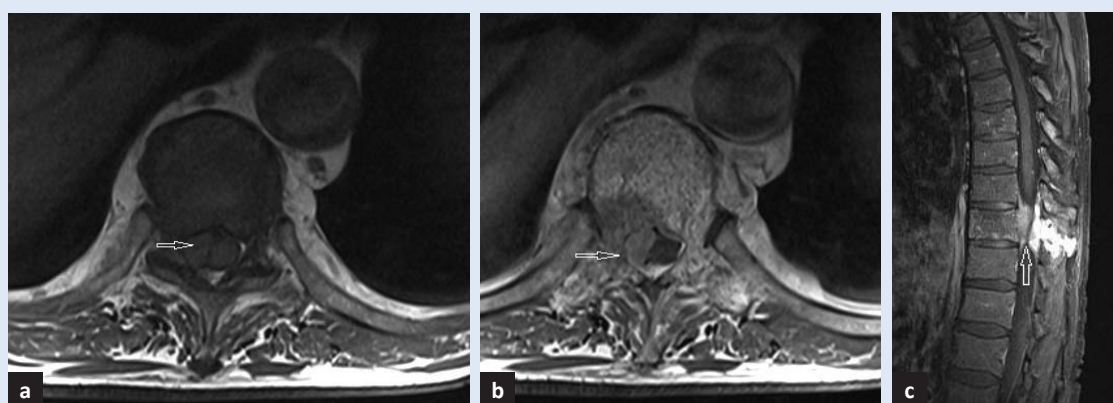
Kralježnica je treće najčešće sjelo proširene zloćudne bolesti, nakon pluća i jetre²⁵. Kompresija leđne moždine opaža se u 5 – 10 % pacijenata s malignom bolešću. Najčešća primarna sjela su dojka, prostata, štitna žlijezda, pluća, bubreg, gušterača, a slijede limfomi, multipli mijelom, plazmocitom²⁵.



Slika 14. Non-Hodgkin limfom. Sagitalni presjek na T2 mjerenoj slici (14a) pokazuje, od razine L2/L3 do L4/L5, izduljenu formaciju izointenzivnu s kosti (prazne strjelice), koja se na T1 mjerenoj slici homogeno postkontrastno imbibira (14b, 14c). Formacija ispunjava čitav epiduralni prostor i neuralne foramene te se širi u paravertebralno meko tkivo, a odgovara non-Hodgkin limfomu prvo dijagnosticiranom upravo slikovnim prikazom MR-a lumbosakralne kralježnice.



Slika 15. Metastaze mezotelioma. Sagitalni presjeci u STIR-u (15a), na T2 (15b) i postkontrastnoj T1 mjerenoj slici (15c) pokazuju u prednjem i stražnjem epiduralnom prostoru na razini Th4 do Th6 te paravertebralnom mekom tkivu opsežne mekotkivne sekundarne depozite gotovo izointenzivne meduli s homogenom postkontrastnom imbibicijom (prazna streljica) i znacima kompresivne mijelopatije (puna streljica).



Slika 16. Metastaze adenokarcinoma pluća. Pretežito u prednjem desnom epiduralnom prostoru vidi se „znak zavjese“ na transverzalnom presjeku (streljica), a hipointenzivan na T1 mjerenoj slici (a), a hiperintenzivan na T1 postkontrastnoj slici (b) i STIR-u (c), koji dovodi do opsežne stenoze spinalnog kanala i širi se u paravertebralno meko tkivo.

Najčešća primarna klinička manifestacija je bol koji se javlja oko 7 tjedana prije pojave neuroloških deficita, a posljedica je invazije periosta, paravertebralnih mekih tkiva, živaca i leđne moždine. Bol obično nije karakterističan za intraduralne i intramedularne lezije.

U više od 85 % pacijenata tumor hematogenim putem invadira epiduralni prostor nakon inicijalnog hematogenog zahvaćanja trupova kralježaka, a rjeđe direktnim paravertebralnim širenjem kao što je slučaj kod limfoma. Najčešće je zahvaćen torakalni segment kralježnice²⁵.

MR je jedina slikovna metoda koja omogućava vizualizaciju koštane srži i epiduralno širenje tumorskog procesa. Na T1 mjenim slikama masna je koštana srž hiperintenzivna te se širenje metastatskog procesa uočava kao hipointenzivna

zona²⁵. Za procjenu širenja metastatskih procesa u kralježnicu obvezatna je primjena kontrasta jer se metastatski procesi najčešće homogeno imbibiraju kontrastom. Nakon postkontrastne imbibicije metastatski procesi u trupovima kralježaka postaju hiperintenzivni i slabo uočljivi unutar hiperintenzivne masne koštane srži kada su nam tehnike sa supresijom masti korisne u detekciji patološkog procesa (slike 15 i 16).

Solitarne epiduralne metastaze su najčešće kod limfoma, ali opisuju se slučajevi kod karcinoma prostate i karcinoma pluća malih stanica^{26,27}.

Epiduralne lezije su hipointenzivne na T1, a hiperintenzivne na T2 mjenim slikama i intenzivno se postkontrastno imbibiraju²⁵. Diferencijalno dijagnostički, u prvom redu dolaze u obzir epiduralni piogeni apsces i hematoma²⁵.

ZAKLJUČAK

MR je slikovna metoda izbora za prikaz patoloških promjena spinalnog epiduralnog prostora koje se etiološki mogu podijeliti na intrinzične i ekstrinzične. Najčešće patološke promjene koje zahvaćaju ovaj prostor su zapravo ekstrinzične – degenerativne promjene kralježnice gdje prednjače hernijacije intervertebralnih diskusa s kojima se radiolog svakodnevno susreće. Stoga smo u ovom radu željeli dati prikaz intrinzičnih patoloških promjena koje se u kliničkoj praksi rjeđe pojavljuju te ponekad predstavljaju klinički izazov. Važno je poznavati njihovu MR prezentaciju i ne zamijeniti ih s ekstrinzičnim lezijama. Iako se radi o anatomske malom prostoru, u njemu se javlja širok spektar intrinzičnih promjena od sasvim benignih do vrlo agresivnih, što određuje tijek njihova daljnjeg liječenja. Budući da se značajan dio tih lezija liječi neurokirurškim zahvatom, radiološki nalaz može imati presudnu ulogu u odluci za operacijsko ili konzervativno liječenje. Prijeoperacijska procjena proširenosti lezije nezaobilazna je karika u planiranju kirurškog liječenja.

Izjava o sukobu interesa: autori izjavljuju da ne postoje sukob interesa.

LITERATURA

- Richardson J, Gerbrand JG. Applied epidural anatomy. *BJA Educ* 2005;5:98–100.
- Spinal dural abscess. MD Nexus [Internet]. [updated 2016;cited 2017 March 12]. Dostupno na: <http://md-nxs.com/topics-2/infectious-disease/spinal-epidural-abscess/>.
- Rogers RS, Vaishali VP, Anderson J, Riccelli LP, Shaun G, Pollock J. Differential diagnosis for intramedullary spinal cord lesions. *Neurographics* 2012;2:13–26.
- Shah LM, Ross JS. Imaging of degenerative and infectious conditions of the spine. *Neurosurgery* 2016;79:315–35.
- Rustom DH, Gupta D, Chakraborty S. Epidural lipomatosis: a dilemma in interventional pain management for the use of epidural steroids. *J Anaesthesiol Clin Pharmacol* 2013;293:410–1.
- Baek BS, Hur JW, Kwon KY, Lee HK. Spontaneous spinal epidural hematoma. *J Korean Neurosurg Soc* 2008;44:40–2.
- Mohi Eldin MM, Abdel Razek NM. Epidural fibrosis after lumbar disc surgery: prevention and outcome evaluation. *Asian Spine J* 2015;9:370–85.
- Willson MC, Ross JS. Postoperative spine complications. *Neuroimaging Clin N Am* 2014;24:305–26.
- Garg RK, Somvanshi DS. Spinal tuberculosis: a review. *J Spinal Cord Med* 2011;34:440–54.
- Pallewatte AS, Wickramasinghe NA. Magnetic resonance imaging findings of patients with suspected tuberculosis from a tertiary care centre in Sri Lanka. *Ceylon Med J* 2016;61:185–8.
- Sharma A, Chhabra HS, Mahajan R, Chabra T, Batra S. Magnetic resonance imaging and genexpert: a rapid and accurate diagnostic tool for the management of tuberculosis of the spine. *Asian Spine J* 2016;10:850–6.
- Kim HK, Koh SH, Chung KJ. Solitary epidural lipoma with ipsilateral facet arthritis causing lumbar radiculopathy. *Asian Spine J* 2012;6:203–6.
- Ha S, Son B. Cauda equina syndrome associated with dural ectasia in chronic ankylosing spondylitis. *J Korean Neurosurg Soc* 2014;56:517–20.
- Bursalı A, Akyoldas G, Guvenal AB, Yaman O. Lumbar epidural varix mimicking disc herniation. *J Korean Neurosurg Soc* 2016;59:410–3.
- Haidar R, Mhaidli H, Taher AT. Paraspinal extramedullary hematopoiesis in patients with thalassemia intermedia. *Eur Spine J* 2010;19:871–8.
- Narverud SF, Ramli NB, Chandran H, Ganesan D. Calcified pseudomeningocele of the lumbar spine: a review. *Eur Spine J* 2013;22(Suppl 3):443–9.
- Solomon P, Sekharappa V, Krishnan V, David KS. Spontaneous resolution of postoperative lumbar pseudomeningoceles: a report of four cases. *Indian J Orthop* 2013;47:417–21.
- Nabors MW, Pait TG, Byrd EB, Karim NO, Davis DO, Koberne AI et al. Updated assessment and current classification of spinal meningeal cysts. *J Neurosurg* 1988;68:366–77.
- Woo JB, Son DW, Kang KT, Lee JS, Song GS, Sung SK et al. Spinal extradural arachnoid cyst. *Korean J Neurotrauma* 2016;12:185–90.
- Emary PC, Taylor JA. Sciatic neuralgia associated with a perineural (Tarlov) cyst. *The J Can Chiropr Assoc* 2016;60:263–5.
- McLaughlin N, Weil AG, Demers J, Shedid D. Klippel–Feil syndrome associated with a craniocervico-thoracic dermoid cyst. *Surg Neurol Int* 2013;4 (Suppl 2):S61–6.
- Lim J, Cho K. Epidermoid cyst with unusual magnetic resonance characteristics and spinal extension. *World J Surg Oncol* 2015;13:240.
- Singh K, Pandey S, Gupta PK, Sharma V, Santhosh D, Ghosh A. Acquired dorsal intraspinal epidermoid cyst in an adult female. *Surg Neurol Int* 2016;7(Suppl 3):S67–9.
- Cugati G, Singh M, Pande A, Ramamurthi R, Balasubramanyam M, Sethi SK et al. Primary spinal epidural lymphomas. *J Craniovertebr Junction Spine* 2011;2:3–11.
- Shah LM, Salzman KL. Imaging of spinal metastatic disease. *Int J Surg Oncol* 2011;769753.
- Lee KR, Maeng YH. Solitary spinal epidural metastasis from prostatic small cell carcinoma. *Case Rep Radiol* 2016;2016:4728343.
- Gupta M, Choudhary P, Jain A, Pruthi A. Solitary spinal epidural metastasis from lung carcinoma. *Indian J Nucl Med* 2014;29:38–9.
- Collins CD. Multiple myeloma. *Cancer Imaging* 2010;10:20–31.