

Rak dojke : Prijedlog kliničke smjernice

Podolski, Paula; Drinković, Ivo; Stanec, Mladen; Ries, Sunčica; Kardum - Skelin, Ika; Petranović, Duška

Source / Izvornik: **Medicina, 2002, 38, 73 - 76**

Journal article, Published version

Rad u časopisu, Objavljena verzija rada (izdavačev PDF)

Permanent link / Trajna poveznica: <https://um.nsk.hr/um:nbn:hr:184:709198>

Rights / Prava: [In copyright](#)/[Zaštićeno autorskim pravom.](#)

Download date / Datum preuzimanja: **2024-07-13**



Repository / Repozitorij:

[Repository of the University of Rijeka, Faculty of Medicine - FMRI Repository](#)



"Smjernica za kliničku praksu je sustavno izrađena dokumentacija namijenjena da pomogne liječnicima i pacijentima da donesu odluke o kliničkom pristupu u pojedinim kliničkim stanjima" (CEBM-Oxford).

RAK DOJKE

Prijedlog kliničke smjernice

BREAST CANCER

Clinical guidelines proposal

Paula Podolski¹, Ivo Drinković², Mladen Stanec³, Sunčica Ries⁴, Ika Kardum-Skelin⁵, Duška Petranović⁶

SAŽETAK

Prijedlog kliničke smjernice "Rak dojke" izrađen je u okviru projekta reforme zdravstva na traženje Ministarstva zdravstva Republike Hrvatske, a izradila ga je Stručna grupa HLZ-a Hrvatskoga senološkog društva u sastavu: prof. dr. sc. Ivan Drinković, Poliklinika za radiologiju i ultrazvučnu dijagnostiku, Zagreb, Paula Podolski, dr. med., KBC Zagreb, Mladen Stanec, dr. med., Klinika za tumore, Zagreb, a na temelju smjernica: Scottish Intercollegiate Guidelines Network "Breast cancer", New Zealand Guidelines Group "Guidelines for the Surgical Management of Breast Cancer", te Canadian Medical Association "Questions and answers on breast cancer-A guide for women and their physicians".

KLJUČNE RIJEČI: smjernice, rak, dojka

I. DIJAGNOSTIKA

1. Dijagnostički postupci s ciljem rane detekcije bolesti dojke

Anamneza: *Osobna* – menstrualni status (menarha, posljednja menstruacija), porođaji, prekidi trudnoće, laktacija, primjena hormonskih lijekova (oralna kontracepcija, hormonsko nadomjesno liječenje). *Obiteljska* – karcinom dojke u obitelji (majka, sestra, baka, teta, djeca), dob pri obolijevanju.

Klinički pregled (inspekcija i palpacija) nezaobilazna je bazična orijentacijska dijagnostička pretraga. Preporučeno ga je provoditi jednom godišnje nakon 35-te godine života.

Mamografija je nezamjenjiva, slikovna dijagnostička metoda u otkrivanju malignih bolesti dojke, osobito ranih stadija. Izvodi se u žena premenopausalne dobi u

ABSTRACT

Proposal for guidelines for the women breast cancer was made as a part of health reform project on demand of Ministry of Health, Republic of Croatia. It was made by Croatian Senology Society Working Group (Ivan Drinković, MD, PhD).

Guidelines are based on: Scottish Intercollegiate Guidelines Network "Breast cancer", New Zealand Guidelines Group "Guidelines for the Surgical Management of Breast Cancer" and Canadian Medical Association "Questions and answers on breast cancer – A guide for women and their physicians".

"Guideline for clinical practice is systematically made documentation with purpose is to help physicians and patients to make decisions about clinical approach to particular clinical questions" (CEBM-Oxford)

KEY WORDS: cancer, breast, guidelines

prvoj polovici ciklusa. U različitoj dobi žene, mamografija se primjenjuje s različitom učestalošću.

Tako se preporuča sljedeće:

- bazična mamografija između 30-te i 40-te godine života
- od 40-te do 50-te godine u razdoblju od 1 do 2 godine
- od 50-te do 69-te godine jedanput godišnje
- od 70-te godine u razdoblju od 1 do 2 godine

U žena mlađih od 40 godina, mamografija se izvodi samo ako za to postoji potreba i uz prethodnu konzultaciju liječnika specijalista za bolesti dojke. Treba istaknuti da moderna, standardizirana mamografska dijagnostika, uz pravilan algoritam primjene, nije uzrokom povećane pojavnosti karcinoma dojke.

Ultrazvuk je dijagnostička metoda izbora za žene mlađe životne dobi. Dokazano je neštetan, a uz mamografiju značajno podiže točnost dijagnostike zloćudnih i dobroćudnih bolesti dojke.

Učestalost primjene koja se preporuča:

- do 40-te godine života jednom godišnje
- od 40-te do 70-te godine, uz mamografiju, jednom godišnje
- nakon 70-te godine života prema potrebi

Ustanova: ¹Klinika za onkologiju KBC Zagreb, ²Poliklinika za radiologiju i ultrazvučnu dijagnostiku, Zagreb, ³Klinika za tumore, Zagreb, ⁴Klinički zavod za laboratorijsku dijagnostiku, KBC Zagreb, ⁵KB Merkur, Zagreb, ⁶KBC Rijeka

Prispjelo: 12. 8. 2002.

Prihvaćeno: 3. 9. 2002.

Adresa za dopisivanje: Paola Podolski, Klinika za onkologiju KBC Zagreb, Kišpatićeva 12, 10 000 Zagreb

Ultrazvuk kao samostalna dijagnostička metoda nije dostatna iznad 40-te godine života.

Da li će se primjenjivati češće, ovisi o procjeni i indikaciji liječnika specijalista za bolesti dojke.

Citološka dijagnostika – citološka punkcija i citološka obrada iscjетка. Točnost ovisi o:

- vizualizaciji promjene koja se citološki obrađuje: palpacijski, mamografski, ultrazvučno
- iskustvu osobe koja čini punkciju
- ispravno učinjenom razmazu
- citotehničarskim postupcima (fiksacija razmaza, bojenje, specijalne tehnike prikazivanja citokemijskih i imunocitokemijskih reakcija)
- iskustvu citologa.

2. Praćenje žena s povišenim rizikom obolijevanja od karcinoma dojke

2.1. Procjena rizika (uključuje dobivanje podataka):

- *podaci o prethodnim biopsijama dojke:* atipična hiperplazija, lobularni karcinom in situ, duktalni karcinom in situ
- *podaci o pojavljivanju karcinoma dojke u obitelji,* posebice tzv. prvoj liniji (mama, sestra, kći), BRCA 1 i BRCA 2 mutacije, dob članova obitelji pri obolijevanju

2.2. Žene s visokim rizikom obolijevanje: (RR>4.0)

- *Prethodna operacija* zbog karcinoma dojke: invazivnog ili neinvazivnog (DCIS, LCIS)
- *Prethodna biopsija* s patohistološkim nalazom: atipične duktalne hiperplazije, atipične lobularne hiperplazije (ADH, ALH), atipije.
- *Obiteljska anamneza:* karcinom dojke u tzv. prvoj liniji (mama, sestra, kći) – posebice obolijevanje u premenopauzi, bilateralnost karcinoma, mutacija BRCA 1, BRCA 2

2.3. Predloženi algoritam praćenja u žena s povišenim rizikom:

- *Klinički pregled dojki s ultrazvukom* u dobi od 35 do 40 godine starosti: jednom godišnje.
- *Bazična mamografija* s 35 godina.
- *Mamografija:* nakon bazične jedna u dvije godine.
- *Kombinacija mamografije, kliničkog pregleda i ultrazvuka:* jednom godišnje od 40-te do 50-te godine.
- *Iznad 50-te godine* preporuča se trodjelna dijagnostika, mamografija jednom godišnje te kontrole prema potrebi i preporuci tima, ili specijalista za bolesti dojke.
- *Ultrazvuk:* prema potrebi dopuna mamografiji.

3. Algoritam pretraga u žena sa simptomatskom bolesti dojke

Dijagnostički pristup – "trodjelna dijagnostika"

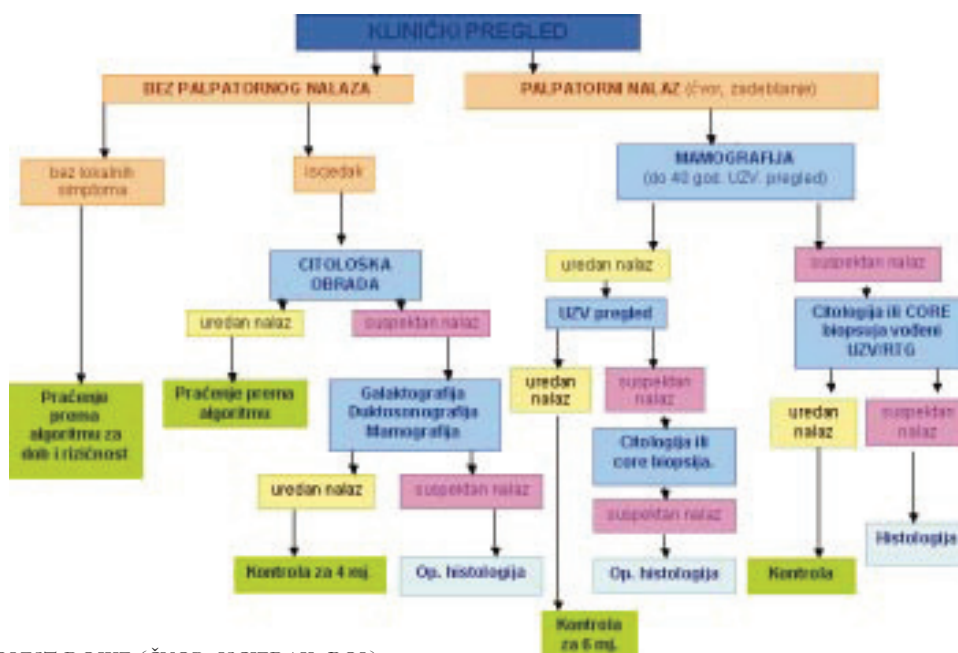
- klinički pregled
- slikovna dijagnostika: mamografija/ultrazvuk (ovisno o dobi i indikaciji)
- tkivna dijagnostika: citološka obrada/core biopsija - biopsija širokom iglom 12-18 G

Kod suspektog ili jasno pozitivnog nalaza preporuča se kirurška biopsija.

Nepalpabilne lezije mamografski/ultrazvučno suspektne, citološki-histološki verificirane, svakako preoperativno markirati pod kontrolom mamografa, odnosno ultrazvuka.

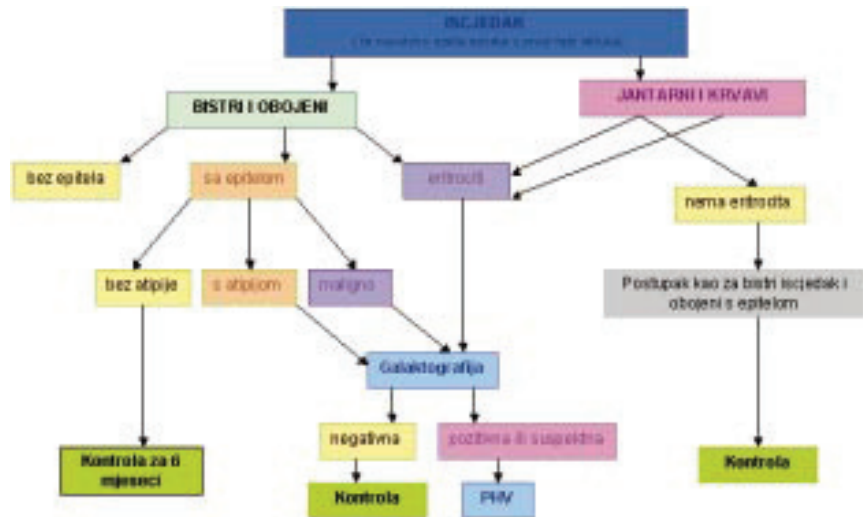
Kirurške biopsije bez prethodne slikovne i morfološke dijagnostike nisu opravdane.

4. Kod suspektog/pozitivnog kliničkog ili mamografskog nalaza: postupak prema algoritmu za suspektan klinički nalaz.



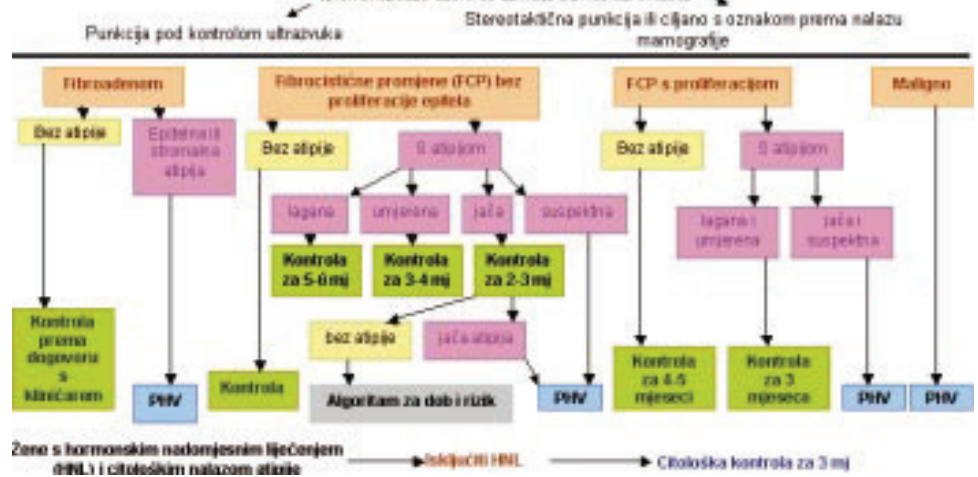
SIMPTOMATSKA BOLEST DOJKE (ČVOR, ISCJEDAK, BOL)

5. Algoritam citoloških pretraga kod bolesti dojke

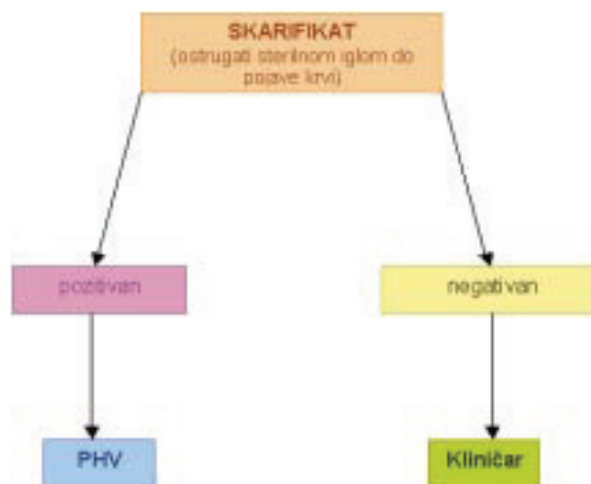


5.1 Algoritam citološke obrade iscjетка

NALAZ PALPABILNE ILI NEPALPABILNE LEZIJE PRILIKOM ULTRAZVUČNOG ILI MAMOGRAFSKOG PREGLEDA



5.2 Algoritam citološke dijagnostike kod ultrazvučnog i/ili mamografskog nalaza palpabilnih i nepalpabilnih lezija



5.3 Algoritam citološke dijagnostike skarifikata

6. Preoperativna obrada kod dokazanih, operabilnih stadija karcinoma dojke

- *Preoperativno određivanje stadija bolesti, anatomske proširenosti:* klinički pregled obje dojke, regionalne limfne drenaže, mamografija, citologija/core biopsija. • Kliničko stupnjevanje definira anatomsku proširenost bolesti i pomaže u planiranju liječenja, pri čemu je TNM-klasifikacija (opisivanje tumora-limfnih čvorova-metastaza) najčešće upotrebljavan način.
- *Procjena podobnosti za opću anesteziju i operativni zahvat:* KKS, GUK, bilirubin, K, Na, Ca, AST, ALT, GGT, alkalna fosfataza, KG, Rh, EKG, Rtg pluća, internistički pregled
- *Žene s kliničkim I. i II. stadijem karcinoma dojke,* bez simptoma, nemaju indikaciju za rutinsku preoperativnu scintigrafiju kosti i UZV jetre. (U stadijima tumora T1 i T2 bez utvrđenih koštanih metastaza, pretraga kosti rijetko je pozitivna i zato je mala vjerojatnost da utječe na donošenje kliničke odluke (Herbert 1992.). Ultrazvučna pretraga jetre treba biti predviđena za pacijente u kojih postoji dokaz o jetrenoj disfunkciji.)
- *U žena sa simptomima selektivno preoperativno učiniti:* scintigrafija kosti, ciljani rendgenogrami kostiju, UZV jetre.

LITERATURA

- [1] De Lena M, Ferguson J, Lliberati A. Consensus conference on follow-up in breast cancer. Bari, Italy, Selected papers. *Ann Oncol* 1995;6:1-70.
- [2] Schapira DV, Urban N. A minimalist policy for breast cancer surveillance. *JAMA* 1991;265:380-2.
- [3] Gulliford T, Opomu M, Wilson E, Hanham I, Epstein R. Popularity of less frequent follow up for breast cancer in randomised study: initial findings from the hotline study. *BMJ* 1997;314:171-7.
- [4] Barraclough J, Pinder P, Cruddas M, Osmond C, Taylor I, Perry M. Life events and breast events and breast cancer prognosis. *BMJ* 1992;304:1078-81.
- [5] Maher J, Bradburn J, Adewuyi-Dalton R. Follow up in breast cancer patients; patients prefer specialist follow-up /letter/ *BMJ* 1995;311,54.
- [6] Marković-Glamočak M. Citološka dijagnostika iscjetka i punktata dojke u Fajdić J. *Suvremena dijagnostika bolesti dojke.*, Medicinska naklada, Zagreb, 2001.
- [7] De May RM. *Medicolegal issues and fine needle aspiration of the breast in Michael W. Stanley's Clinics in laboratory medicine.* 1st ed. WB Saunders Company, Philadelphia, 1998.599-605.
- [8] Silverman JF. Breast in M. Bibbo's. *Comprehensive Cytopathology.* W. B. Saunders Company, Philadelphia, 1997: 731-780
- [9] Naib M. Zuher. *The Breast in Zuher M. Naib's Cytopathology* 4th ed. Little, Brown and Company, Boston, 1995: 483-515.
- [10] *Manual for Staging of Cancer/American Joint Committee on Cancer:* (Eds) Bears OH, Henson DE, Hutter RVP&Kennedy BJ. 4th ed. Lippincott JB, Philadelphia. 1992: 149-154.

zanimljivosti...

Otkriven je mehanizam djelovanja acetaminofena, aktivnog sastojka brojnih analgetičkih i antipiretičkih preparata. Dok ibuprofen, aspirin i drugi NSAID-i djeluju na COX-1 i COX-2 enzime, acetaminofen nije pokazivao učinak na te enzime, niti jaka protuupalna svojstva. Prema Simmonsu, znanstvenici su sumnjali da postoji još jedna varijanta COX-enzima, koja je osjetljiva na acetaminofen. Eksperimentima kod pasa otkrivena je varijanta COX1-enzima prozvana COX3 i utvrđeno je da acetaminofen izrazito inhibira taj enzim. To bi otkriće moglo donijeti napredak u terapiji boli, sljedeći je korak identifikacija COX3 u ljudi i dokazivanje slična učinka (*Proceedings of the National Academy of Sciences* 2002;10.1073/pnas.162468699).