

Naša iskustva u liječenju prijeloma dugih kostiju u djece i mladih metodom intramedularne stabilne elastične osteosinteze (ECMES)

Vučkov, Šime; Rebac, Zoran; Bukvić, Nado; Kvesić, Ante; Nikolić, Harry; Tomašić, Zlatko

Source / Izvornik: **Medicina, 2002, 38, 54 - 60**

Journal article, Published version

Rad u časopisu, Objavljena verzija rada (izdavačev PDF)

Permanent link / Trajna poveznica: <https://urn.nsk.hr/urn:nbn:hr:184:335654>

Rights / Prava: [In copyright](#) / [Zaštićeno autorskim pravom.](#)

Download date / Datum preuzimanja: **2024-07-25**



Repository / Repozitorij:

[Repository of the University of Rijeka, Faculty of Medicine - FMRI Repository](#)



NAŠA ISKUSTVA U LIJEČENJU PRIJELOMA DUGIH KOSTIJU U DJECE I MLADIH METODOM INTRAMEDULARNE STABILNE ELASTIČNE OSTEOSINTEZE (ECMES)

OUR EXPERIENCE IN THE TREATMENT OF LONG BONE SHAFT FRACTURES IN CHILDREN AND ADOLESCENTS USING ELASTIC STABLE INTRAMEDULLARY NAILING (ECMES)

Šime Vučkov¹, Zoran Rebac², Nado Bukvić¹, Ante Kvesić², Harry Nikolić¹, Zlatko Tomašić¹

SAŽETAK

U mnogim medicinskim centrima još uvijek prevladava konzervativan stav u liječenju koštanih prijeloma djece i adolescenata. Aktivne kirurške metode u tim se sredinama primjenjuju primarno samo u bolesnika s posebnim oblicima prijeloma i k tomu samo nekih kostiju ili nakon neuspjela primarnoga konzervativnog liječenja. Sve više se danas, ipak, nameću agresivnije kirurške metode u liječenju ovih ozljeda djece i mladih, koje umnogome skraćuju liječenje, pojeftinjuju ga, a život tijekom liječenja čine snošljivijim. Metoda intramedularne stabilne elastične osteosinteze (ECMES) primjenjuje se uvelike u liječenju prijeloma dugih kostiju djece i mladih. Autori iznose rezultate liječenja 45 bolesnika dječje i adolescentne dobi liječenih ovom novom kirurškom metodom, obrazlažu samu tehniku, njezinu primjenu i upućuju na njezine prednosti. U liječenju bolesnika ovom metodom nisu imali niti jedan primjer pseudoartroze, osteomielitisa ni osificirajućeg miozitisa. Srednja vrijednost bolničkog liječenja u promatranih bolesnika iznosila je 6,4 dana. Od osteosinteze do početka opterećenja ili uporabe ekstremiteta proteklo je 4 do 10 dana (srednja vrijednost 6,6 dana), a do potpunog opterećenja ili uporabe 4 do 14 (srednja vrijednost 10 dana). Sudjelovanje fizijatra u sveukupnom liječenju bolesnika svodilo se samo na prikaz privremene uporabe potpazušnih ili podlaktičnih štaka.

KLJUČNE RIJEČI: koštani prijelomi – liječenje; osteosinteza – metode; cijena liječenja

Liječenje koštanih trauma u organizama u kojih nije završen rast (djeca i mladi) u novije vrijeme doživljava određenu reviziju u stavovima. U navedene populacije, pa i kada se primjenjuju razne metode osteosinteze, postavlja pred kirurga druge postulate nego liječenje koštanih prijeloma u odraslih.^{1,2} Dva su važna čimbenika koji diktiraju terapeutu koštanih prijeloma u djece i adolescenata izbor metode i način njezine primjene: 1. zo-

ABSTRACT

In many medical centers today predominates a conservative attitude in bone fracture treatments of children and young people. In these institutions active surgical methods are usually adopted in patients with special forms of fractures, especially when some particular bones are concerned or after unsuccessful primary conservative treatments. However, nowadays more aggressive surgical methods concerning these injuries in children and young people are preferred which can largely shorten the treatments, rendering them less expensive and making life more bearable. The elastic stable intramedullary nailing method (ECMES) is largely adopted for long bone fracture treatments with children and young people. The authors here are presenting results of the healing method in 45 patients, infants and adolescents, on whom this surgical method was performed explaining the mere technique of its application and pointing at its advantages. The performance of the latter did not give any evidence of pseudoarthrosis, osteomyelitis or myositis ossificans. The average value of hospital treatment in observed patients was of 6.4 days. The time elapsed from the osteosynthesis to the beginning of straining or using the limbs was 4 to 10 days (average value 6.6 days), and till complete straining or use 4 to 14 days (average value 10 days). The active part of physiotherapy in the wholesome treatment of the patient was reduced to the presentation of temporary use of armpit or elbow crutches.

KEY WORDS: bone fractures – treatment; osteosynthesis – methods; the cost of the treatment

na rasta kostiju i 2. mogućnost naknadnog remodeliranja i korekcije osovine kosti u traumatiziranog s tolerantnom ranom posttraumatskom angulacijom (što je češće), te mogućnost naknadne angulacije u onih s uredno održanom osovinom kosti odmah nakon repozicije (što je ipak rjeđe).^{3,4,5,6,7}

I danas se u nekim medicinskim centrima još uvijek priklanjaju konzervativnijem stavu u liječenju koštanih prijeloma djece i mladih, iako taj stav danomice uzmiče pred aktivnijim kirurškim liječenjem tih ozljeda.^{6,8,9,10} Nakon sagledavanja razvoja načina liječenja koštanih ozljeda u svekolike ljudske populacije, može se reći da je doista svaka metoda našla primjenu i u liječenju prijeloma u djece i mladih od najkonzervativnijih do najaktivnijih kirurških metoda.¹ Utjecaj stavova ranijih autora,

¹Kirurška klinika-Klinički bolnički centar Rijeka, Medicinski fakultet u Rijeci
²Klinika za kirurgiju i urologiju – Klinička bolnica Mostar, Medicinski fakultet
Prispjelo: 16. 6. 2002.
Prihvaćeno: 28. 9. 2002.

Adresa za dopisivanje: Prof. dr. sc. Šime Vučkov, Brdo 10, 51000 Rijeka

koji su samo u iznimnim slučajevima dopuštali aktivniji kirurški pristup u liječenju koštanih prijeloma djece i mladih, i danas se osjeća. No sada se pred terapeuta i ovoj materiji, osim dobre anatomske i funkcionalne restitucije ozlijeđenog ekstremiteta, postavljaju i neki drugi zahtjevi.^{11,12,13,14} Sve se više ističe potreba za skraćivanjem i pojeftinjenjem liječenja ovih ozljeda, za što skorijim vraćanjem ozlijeđenog u svakodnevni život, te stvaranjem uvjeta za što snošljiviji i ugodniji život tijekom liječenja i što lakše održavanje higijene za to vrijeme.

Sudeći prema iskustvima i izvještajima, metoda intramedularne stabilne elastične osteosinteze (u daljnjem tekstu ECMES) u liječenju prijeloma kosti djece i mladih udovoljava svim tim zahtjevima.^{11,15,16,17,18,19,20} Uz to, njezinom primjenom postiže se idealna anatomska restitucija prelomljene kosti, a onda i brza funkcionalna restitucija ozlijeđenog ekstremiteta. Četvorica autora ovog izvješća boravili su u zadnje vrijeme više puta u jednoj inozemnoj kirurškoj klinici radi edukacije, u kojoj se u svakodnevnom radu primjenjuje i ova metoda liječenja prijeloma kostiju u navedene populacije. Trojica su boravili na klinici prof. dr. Prévota, autora ECMES-metode osteosinteze, u Francuskoj. Autori su dvaput sudjelovali na europskim simpozijima u Bad-Gögingu u Njemačkoj, posvećenim kliničkoj primjeni ove metode, pa su je nakon takve edukacije započeli primjenjivati u svakodnevnom radu, najprije na Odjelu za dječju kirurgiju Kliničkoga bolničkog centra u Rijeci, a potom i na Klinici za kirurgiju i urologiju Kliničke bolnice u Mostaru. ECMES-metodu primijenili su ukupno u 45 bolesnika dječje i adolescentne dobi s prijelomom dugih kostiju (u obje navedene ustanove), i iznose svoje prve rezultate. Analizirajući i iznoseći svoje rezultate liječenja, želja im je da upoznaju domaću medicinsku javnost s ovom novom metodom liječenja koštanih prijeloma, kako bi u našoj sredini našla svoje mjesto u sveukupnom liječenju traume u djece i mladih.

BOLESNICI I METODE

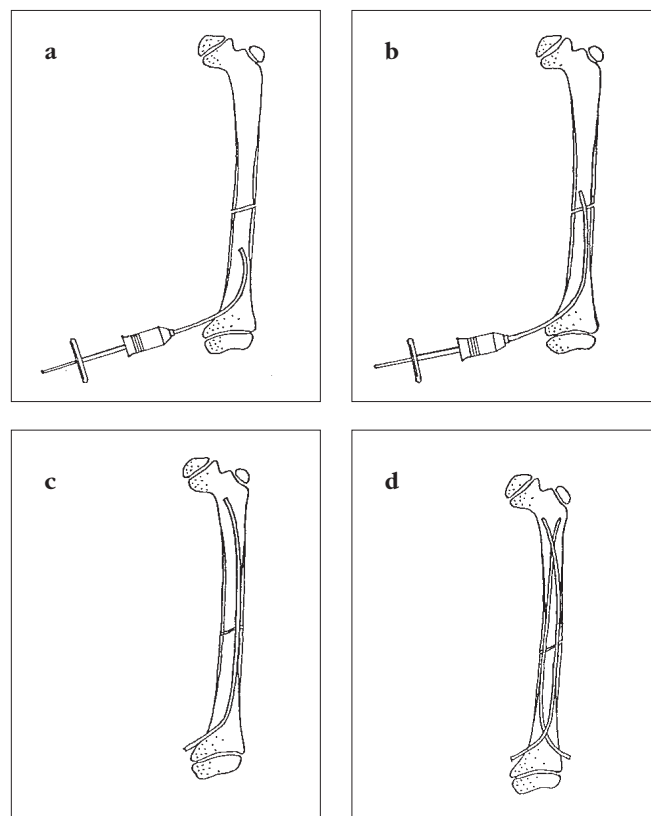
U vremenu od svibnja 1996. do ožujka 1998. godine na Odjelu za dječju kirurgiju KBC-a u Rijeci i Klinike za kirurgiju i urologiju Kliničke bolnice u Mostaru, ECMES-metodom liječeno je 45 bolesnika dječje i adolescentne dobi zbog prijeloma dugih kostiju. Prvi je put ova metoda liječenja koštanih prijeloma primijenjena u našoj sredini.

Nakon traume i prihvata u bolnici, svim je bolesnicima učinjena rendgenska slika ozlijeđenog ekstremiteta u ap i ll projekciji. Dijelu njih primarno je odmah nakon traume primijenjena ECMES- metoda, drugima je to učinjeno tek nakon neuspjela pokušaja liječenja drugim metodama. Raspodjelu bolesnika po spolu i dobi, te prelomljene kosti prikazuje tablica 1. Na tablici je prikazano kojim je bolesnicima primarno rađena intramedularna stabilna elastična osteosinteza (ECMES), a kojima je to učinjeno tek nakon neuspjela pokušaja reponiranja i zadržavanja reponiranih ulomaka u korigiranom položaju drugim metodama.

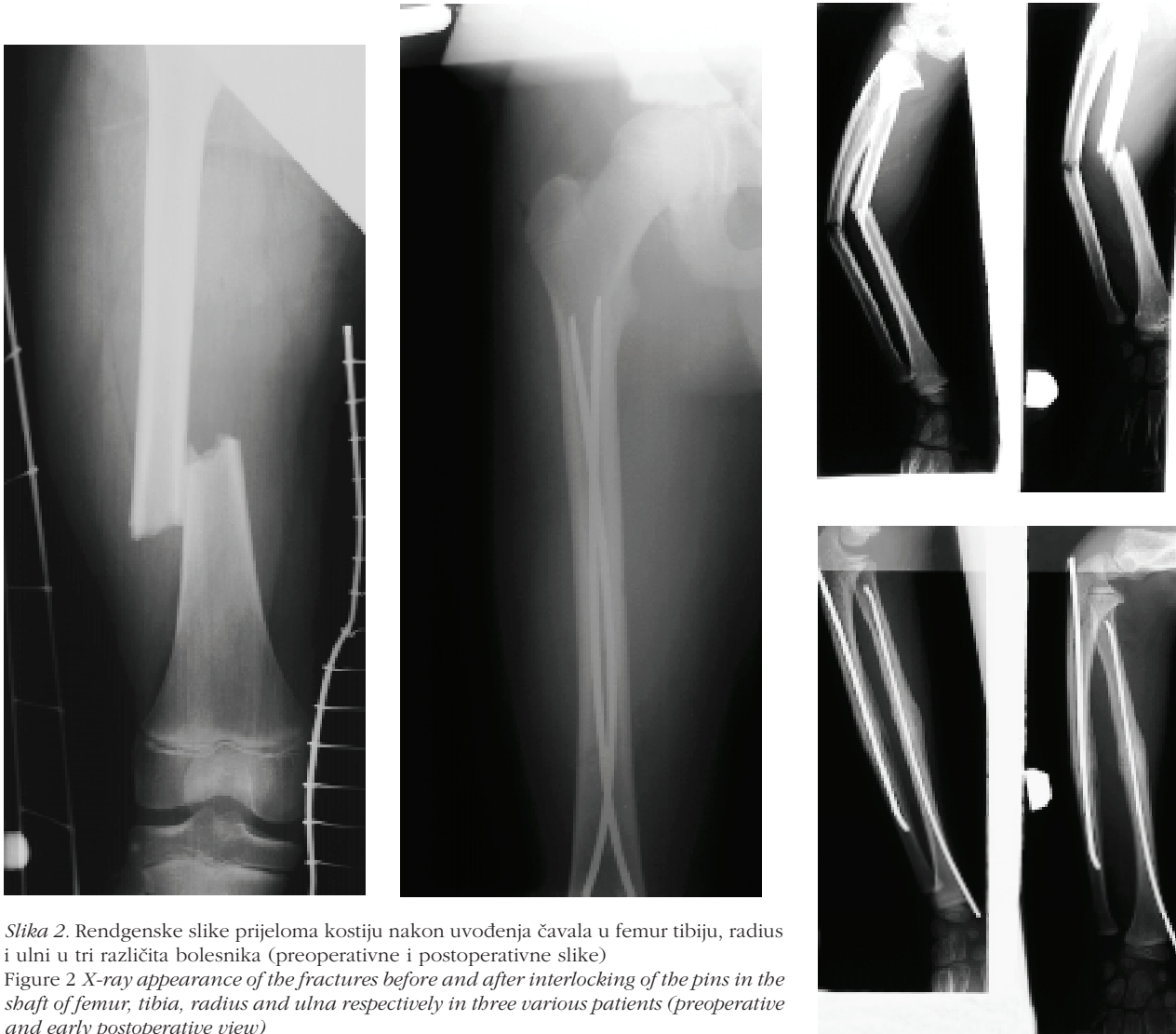
Tablica 1. Opća obilježja ispitanika
Table 1 General characteristic of patients

Prelomljena kost Fractured bone	Bolesnici Patients		Strana prijeloma Side of fracture		Primarno učinjena ECMES metoda ECMES as primary method	Naknadno učinjena ECMES metoda ECMES as secondary method	Dob u godinama (srednja vrijednost) Age (years) (average value)
	M (M)	Ž (F)	D (R)	L (L)			
Femur	6	3	1	8	8	1	7 (3-13)
Tibia + fibula	10	2	5	7	10	2	11 (4-14)
Radius + ulna	16	8	8	16	20	4	11,1 (6-15)
Ukupno	45		14	31	38	7	9,7 (3-15)
			45		45		

Metodu stabilne elastične intramedularne osteosinteze (ECMES) razvio je i inaugurirao prof. Prévot iz Nancyja sa suradnicima.^{11,13} Sastoji se od endosalnog uvođenja čavala posebne tvrdoće i elastičnosti, građenih od titanove legure. Uvodi ih se u područje proksimalne ili distalne metafize, kroz borerom ili šilom učinjen otvor u kosti, u sam medularni kanal. Nakon repozicije ulomaka pod rendgenskim pojačivačem, čavao se



Slika 1. Prikaz uvođenja čavla u duge kosti
Figure 1 Interlocking of the pins in long bones



Slika 2. Rendgenske slike prijeloma kostiju nakon uvođenja čavala u femur tibiju, radius i ulni u tri različita bolesnika (preoperativne i postoperativne slike)
 Figure 2 X-ray appearance of the fractures before and after interlocking of the pins in the shaft of femur, tibia, radius and ulna respectively in three various patients (preoperative and early postoperative view)

uvodi preko mjesta prijeloma u drugi ulomak, gdje ga se naprosto ukotvi u spongiozi. Tako postavljen čavao, nakon stavljanja plastične kapice na okrajak, podvuče se pod kožu, a otvor na koži se zatvori šavom (vidi sl. 1.). Slika 1. shematski prikazuje način uvođenja Prévot-Nancyjeva čavla u prelomljenu kost, mjesto uvođenja čavla i njegov konačni položaj u kosti. Slika 2. prikazuje rendgenske slike prelomljenih kostiju prije i nakon uvođenja čavala u medularni kanal u trojice naših bolesnika. Čavli se uobičajeno uvode u medularni kanal prelomljenog femura u područje distalne metafize medijalno i lateralno, kod radiusa se uvodi jedan čavao kroz medijalnu ploštinu distalne, a ulne kroz stražnju ploštinu proksimalne metafize. U humerus se u području distalne trećine lateralno uvode oba čavla, a u tibiju oba kroz proksimalnu metafizu.

Svim je bolesnicima hospitalizacija trajala 4–9 dana (srednja vrijednost 6,4), osim dvojici za koje su roditelji, zbog socijalnih razloga, molili da ih se duže zadrži u bolnici. Jedan od njih je trinaestogodišnji dječak koji je

uz prijelom kosti potkoljenice (tibije i fibule) u srednjoj trećini, imao još i intraartikularni prijelom distalnog okrajka iste tibije, što je tek naknadno bilo prepoznato. Već na dan operacije bolesnici su mobilni, ozlijeđeni je ekstremitet bez gipsane imobilizacije. Mlada djeca već nakon 8–12, a starija (adolescenti) nakon 12–14 dana od operacije, uz upotrebu štaka, potpuno opterećuju traumatizirani donji ekstremitet. Školska djeca tada već pohađaju školu. Nema potrebe za fizijatrijskim liječenjem.

Rendgenskom slikom učinjenom odmah nakon uvođenja čavala, utvrdi se i dokumentira njihov položaj u kosti i ujedno položaj ulomaka, a nakon 6 do 8 tjedana ponovnom se rendgenskom kontrolom provjeri i položaj ulomaka i položaj čavala te procjenjuje obilnost novostvorenog kalusa. Budući da je Prévot-Nancyjev čavao položen 1–1,5 cm potkožno i izvan kosti, potrebno ga je unutar 4 do 6 mjeseci izvaditi iz medularnog kanala kako se zbog rasta ne bi našao potpuno intramedularno. Vađenje čavla može stvarati teškoće, ako je čavao manje od jednog centimetra izvan kosti. Indikacije

za primjenu ove metode liječenja prijeloma dugih kostiju postavio je profesor Prévot sa suradnicima,^{11,13} a proširuje se sve više što se metoda više primjenjuje.

Vrijednosti ove metode liječenja prijeloma dugih kostiju u djece i mladih, kao i to u čemu bi bila napredak u odnosu prema dosad rabljenim metodama, mogu se sažeto iznijeti u deset postavki:¹¹

1. sa sigurnošću se može izbjeći zona rasta kosti
2. potpuno je izbjegnuto deperiostiranje kosti
3. lako se postiže idealna anatomska restitucija kosti, a naknadno brza i potpuna funkcionalna restitucija ozlijeđenog uda
4. nema dodatnog oštećivanja tkiva i oštećenja traumom već oštećene cirkulacije
5. fiksacija koštanih ulomaka je, iako elastična, stabilna
6. nema nikakve potrebe za imobilizacijom uda, a mikropokreti ulomaka ubrzavaju zarašćivanje prijeloma
7. pokreti mišića tijekom zarašćivanja prijeloma (vrlo rana uporaba ekstremiteta koji je neimobiliziran) pridonose pravilnu i brzu stvaranju kalusa bez stvaranja "calus luxuriansa" i "myositis ossificans"
8. boravak je u bolnici kratak i nema nikakve potrebe za fizijatrijskim liječenjem
9. omogućeno je normalno održavanje osobne higijene i život je tijekom samog liječenja gotovo potpuno normalan
10. liječenje osobe s koštanim prijelomom uz uporabu ove metode višestruko manje stoji.

Vrijednosti ove metode dijelom su vezane i uz fizička svojstva Prévot-Nancyjeva čavla građenog od titanove legure, koji ima izvanredna elastična svojstva i biokompatibilan je. Čavli se, a onda i koštani ulomci, nakon djelovanja jakih aksijalnih i torzionih sila, vraćaju potpuno u prvobitno stanje nakon što te sile prestanu djelovati. Ukotvljenje jednog njihova okrajka u spongiozi druge metafize, a okrajak im je lagano spljošten i savijen (vidi sl.1.), onemogućuje djelovanje torzionih sila na njih, a time i pomak ulomaka *ad periferiam*.

Neke tehničke pojedinosti, koje su sasvim lako izvedive, pridonose potpunijoj uspješnosti ove metode. Naime, oba čavla moraju biti iste dužine i debljine, a izbušeni kanali u kortikalsu metafize za oba čavla moraju imati isti smjer i moraju biti na istoj razini, dok se promjer svakog čavla (debljina čavla) određuje po formuli: promjer čavla = promjer medularne šupljine x 0,4.

Čavli su u naših bolesnika uklonjeni nakon 3 do 6 mjeseci od njihova postavljanja. Bolesnici su praćeni od 4 do 22 mjeseca. Ako se uz upotrebu ekstenzionog stola ne uspije ulomke dovesti u odgovarajući položaj, minimalnim rezom pristupi se na mjesto prijeloma, ulomci se reponiraju i pod okom se čavao uvede u drugi ulomak prelomljene kosti. Tako smo postupili s nekim našim bolesnicima.

Niti u jednog našeg bolesnika nije bilo ozljeda dugih kostiju lokomotornog sustava.

REZULTATI

U svih 45 promatranih bolesnika s prijelomom dugih kostiju, liječenih ECMES-metodom, postignuta je idealna anatomska restitucija. Tablica 2. pokazuje tri promatrana parametra, a sva bi tri zajedno trebala odgovoriti na pitanje da li se ovom metodom bitno skraćuje vrijeme liječenja, a time ostvaruje i njegovo pojeftinjenje. Na toj se tablici vidi da je, izraženo u danima, od osteosinteze do početka opterećenja (donji ekstremiteti) ili uporabe (gornji ekstremiteti) ozlijeđenog uda proteklo 6,6 dana (srednja vrijednost). Prikazano je i vrijeme proteklo od osteosinteze do potpunog opterećenja ili uporabe ozlijeđenog uda, a iznosilo je 10 dana (srednja vrijednost), dok je postoperativni boravak u bolnici iznosio 6,4 dana (srednja vrijednost).

Tablica 2. Dužina boravka u bolnici ispitanika liječenih ECMES-metodom

Table 2 Length of hospital stay in patients treated with ECMES-methode

Bolesnici	Boravak u bolnici	Od osteosinteze do početka opterećenja ekstremiteta	Od osteosinteze do punog opterećenja ekstremiteta
Patients	Staying in hospital	From osteosynthesis until starting of charge of extremitas	From osteosynthesis until full charge of extremitas
45	6,4	6,6	10

Tablica 3. Moguće nastale postoperacijske komplikacije u ispitanika

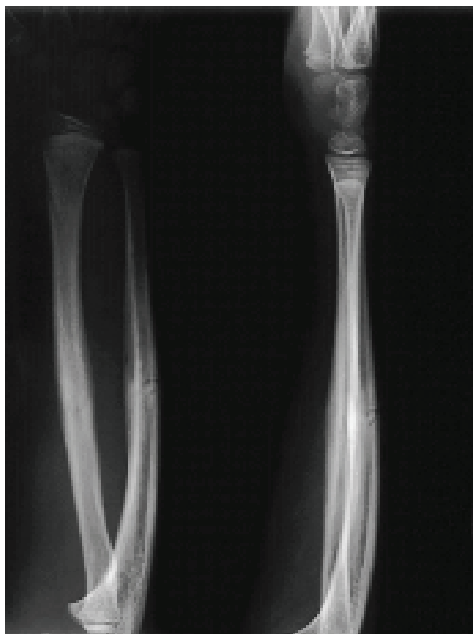Table 3 Possible and actual postoperative complications

Bolesnici	Osteomijelitis	Luksuriantni kalus	Pseudoarthroza	Osificirajući miozitis	Razlika u duljini zdravog i povrijeđenog uda (u cm)
Patients	Osteomyelitis	Callus exuberant	Pseudoarthrosis	Myositis ossificans	Diferente in length of the healthy and traumatized extremity (in cm)
45	-	5	-	-	6 (0,5-1,0 cm)

Na tablici 3. prikazane su moguće, kao i nastale, postoperacijske komplikacije u naših bolesnika. Vidi se da je samo u 5, od 45 promatranih, bolesnika nastao luksurijantni kalus, ali se nije očitovala niti jedna od mogućih drugih, na tablici navedenih, komplikacija. U svih 5 bolesnika, u kojih se nakon ECMES-metode raz-

vio luksurijantni kalus, bila je obavljena otvorena repozicija ulomaka i svima je njima nakon 6 mjeseci kalus bio gotovo potpuno pregrađen. Razlika u duljini ozlijeđenog i zdravog ekstremiteta prikazana je na tablici 3. Nakon potpunog saniranja prijeloma i uklanjanja čavla, iznosila je u njih šest od 0,5 do 1,0 cm, što se u svim slučajevima odnosi na femur.

Prvih poslijeoperacijskih dana započeto je opterećenje ili uporaba ozlijeđenog ekstremiteta tako da nije bilo potrebno nikakvo fizijatrijsko liječenje. Sav potrebit postupak fizijatra s ovim bolesnicima sastojao se u tome da im se pokaže uporaba potpazušnih ili podlaktičnih štaka u početku uporabe ozlijeđenoga donjeg ekstremiteta, kako bi se bolesnik ohrabrio i bez straha se služio nogom i oslanjao se na nju. Jedan se naš bolesnik odmah nakon izlaska iz bolnice, tj. četvrtog dana nakon osteosinteze radiusa i ulne, počeo potpuno slobodno služiti ozlijeđenom rukom u pisanju školske zadaće. Rendgenske slike učinjene nakon prijeloma i odmah nakon uvođenja Prévot-Nancyjeva čavla prikazuje slika 2., a slika 3. prikazuje rendgenske slike konsolidiranih prijeloma dvojice naših bolesnika, učinjene neposredno prije uklanjanja čavala, a u jednog odmah nakon uklanjanja. Vidi se idealan položaj sraslih ulomaka, tj. idealna anatomska restitucija prelomljene kosti.



Slika 3. Rendgenske slike saniranog prijeloma u bolesnika čije su preoperativne i rane postoperativne slike prikazane na slici 2.
Figure 3 X-ray pictures of the healed fractures in patients whose preoperative and early postoperative pictures are shown in Figure 2

Čavle smo u naših bolesnika uklanjali u kratkoj općoj anesteziji i, nakon oporavka od anestezije, koji je trajao jedan do dva sata, odlazili su kućama. Dakle, pri vađenju čavala bolesnik se ne hospitalizira.

RASPRAVA

Liječenje koštanih prijeloma u djece i adolescenata ima svoje specifičnosti koje su vezane uz fenomen rasta, uz dob ozlijeđenog i uz mogućnost remodeliranja osovine kosti, a i naknadnih oštećenja zbog neadekvatnog sraštanja.^{5,6,7} Podrazumijeva se da pred mladim organizmom predstoji dug život i stoga razlika u duljini donjih ekstremiteta u djece i mladih, koja nekad zaostaje nakon saniranog prijeloma, ima u njih drukčije reperkusije u kasnijem životu nego u osoba presenijuma. Pred osobom u predvečerje života, toj razlici u duljini donjih ekstremiteta nije preostalo toliko vremena da izazove npr. nastanak naknadnih artrotičnih promjena kuka kao u mladog organizma. Ovdje je, dakle, dob važan čimbenik u prosudbi prihvaćanja ili odbijanja moguće razlike u duljini ekstremiteta, koje nekada nastaju nakon saniranja prijeloma.

Dijete, nadalje, nije čovjek u malom, ono ima svoju biologiju, fiziologiju, psihologiju i patologiju, te principe liječenja. Sve se to može primijeniti i na principe i metode liječenja koštanih prijeloma u mladim organizma i na postizanje anatomske i funkcionalne restitucije prelomljene kosti.

Djeca i mladi imaju i svoju psihologiju koja inače teško prihvaća svaku vrstu ograničenja, pa tako i fizička ograničenja vezana uz koštanu traumu i njezino liječenje. Stoga svaka metoda koja u liječenju koštanih prijeloma u mladim ublažava ta ograničenja i vremenski ih skraćuje, a ne dovodi u rizik samu uspješnost liječenja, zavređuje svaku pažnju dječjeg kirurga koji se bavi traumom.

Trajanje bolničkog boravka tijekom liječenja koštane traume u mladim, važan je čimbenik i s psihološkog motrišta. Mladi organizam zaista to teže podnosi od odrasle osobe. Problem skraćivanja bolničkog liječenja djece i mladih svakodnevno je prisutan u raspravama između liječnika i roditelja, a posebno ga naglašava molećiv pogled djeteta imobiliziranog gipsanim zavojem ili djeteta na kožnoj ili koštanoj ekstenziji. Nije svejedno ležati u bolničkom krevetu 4 do 7 dana ili 3 do 4 tjedna, a to posebno vrijedi za mladu osobu.

Metode koštane ekstenzije prikuju mladi organizam dugotrajno uz bolnički krevet, a metode gipsane imobilizacije (npr. koksofemoralni gips) čine život tijekom liječenja koštanih prijeloma u najmanju ruku neudobnim, a održavanje higijene uvelike otežanim. Medicinska struka i spontano teži iznalaženju metoda liječenja koje skraćuju imobilizaciju, smanjuju atrofiju mišićja zbog neaktivnosti i čine izlišnim dugotrajno fizijatrijsko liječenje. Cilj je struke i u liječenju ovih ozljeda što prije ozlijeđenog vratiti u uobičajeni život, dijete u krug obitelji, mladu osobu u školske klupe, a odrasloga na radno mjesto.

U novome zahtjevnom vremenu teži se iznalaženju sve manje invazivnih kirurških metoda liječenja koštane traume, pojeftinjenju liječenja kako bi se zdravstveni novac mogao upotrijebiti za potrebne novootkrivene skupe lijekove, za nabavku sofisticirane dijagnostičke

aparature i za obavljanje najsloženijih i najskupljih metoda liječenja. To se danas sve više ističe.¹¹

Metoda intramedularne stabilne elastične osteosinteze (ECMES), prema svemu sudeći, najpotpunije udovoljava, u novije vrijeme sve više isticanim, postulatima u liječenju prijeloma dugih kostiju u djece i mladih. Izvješća drugih autora to potvrđuju.^{12,13,15,16,17,18,19,20} To možemo i mi potvrditi nakon analize toka i rezultata liječenja naših bolesnika. To što smo u dvogodišnjem razdoblju ovom metodom liječili 45 bolesnika dječje i adolescentne dobi s prijelomom dugih kostiju, razlog je uobičajeno nepovjerenje i otpor sredine prema novom, ali i nepoznavanja toga novog. Koštanoj se traumi inače odmah, gotovo hitno pristupa, istodobno se odlučuje o metodi liječenja i odmah je se primjenjuje. Najveći dio prihvaća bolesnika u bolnicu zbog koštanih prijeloma, zbiva se u vrijeme dežurne službe i ako svi liječnici tima nisu upoznati s metodom i ne prihvaćaju je, nije ju moguće primijeniti kod većeg broja osoba. Ovdje se radi samo o nepoznavanju, a dosljedno tome i neprihvatanju novog.

Iznošenjem naših prvih iskustava i prikazom rezultata liječenja koštanih prijeloma djece i mladih primjenom intramedularne stabilne elastične osteosinteze (ECMES), želimo upozoriti na to koliko ta metoda udovoljava zahtjevima novog vremena u ovoj materiji. U procjeni toga nastojat ćemo sagledati i odgovoriti na pitanja da li ova metoda doista skraćuje i pojeftinjuje liječenje, skraćuje li sam bolnički boravak, da li je život ozlijeđenog tijekom liječenja prihvatljiviji i ugodniji i da li je lakše održavati osobnu higijenu, kao i to da li ova metoda uistinu vraća ozlijeđenog prije u normalan život.

Najprije procjenjujemo da li ECMES-metoda omogućuje anatomsku, a onda i funkcionalnu restituciju ozlijeđenog ekstremiteta, i u kojem postotku pri uporabi ove metode osteosinteze nastaju komplikacije. Prema našem ispitivanju i iskustvu, komplikacije vezane uz druge metode liječenja koštanih prijeloma nisu se očitovale u naših 45 bolesnika (vidi tablicu 3.)

Ako se izuzmu oni u kojih je vrijeme hospitalizacije bilo duže zbog paramedicinskih razloga, naši su bolesnici bili hospitalizirani 4 do 9 dana (srednja vrijednost 6,4 dana). Time je i cijena sveukupnog liječenja uistinu snižena, što ističu mnogobrojni autori.^{12,13,14}

Vrijeme proteklo od osteosinteze do početka opterećenja (donji udovi) ili uporabe (gornji udovi) iznosilo je u naših bolesnika 4 do 10 dana (srednja vrijednost 6,6 dana), a do potpunijeg opterećenja ili uporabe 4 do 14 dana (srednja vrijednost 10 dana). U bolesnika s ozlijeđenim donjem ekstremitetom, to je trajalo duže nego u onih s gornjim. Budući da se pri uporabi ove metode ne provodi nikakva imobilizacija, nema niti atrofije mišićja ozlijeđenog ekstremiteta, pa ni potrebe za naknadnim fizijatrijskim liječenjem. Time se ozlijeđeni doista za najkraće vrijeme vraća u normalan život, tj. školska djeca i mladi već nakon dva tjedna opterećujući potpuno ozlijeđenu nogu ili rabeći ozlijeđenu ruku, vraćaju se u školske klupe. Izostanak svake imobilizacije

ozlijeđenog ekstremiteta, opet, čini samo liječenje podnošljivijim, a život za to vrijeme prihvatljivijim i ugodnijim. Zaključno se može reći da ECMES-metoda zaista višestruko pojeftinjuje liječenje.

ECMES-metoda osteosinteze indicira se i primarno, tj. kao prvi zahvat, i sekundarno, što znači nakon neuspjela pokušaja primjene druge kirurške metode u liječenju koštanih prijeloma (vidi tablicu 1.). Primjenjuje se i u liječenju multifragmentarnih prijeloma i u zbrinjavanju pseudoartroza, pa čak i u liječenju suprakondilarnih prijeloma humerusa, vrata radiusa i otvorenih prijeloma. Ova metoda liječenja prijeloma dugih kostiju ostavlja nedirnutu područje samog prijeloma u kojem su traumom oštećeni i dijelovi mekih tkiva, cirkulacija, a i sam periost. Minimalni rez kože i potkožja te fascije obavlja se dalje od mjesta samog prijeloma, čime se izbjegava dodatno oštećenje traumom već oštećenog tkiva. Upravo zbog toga ni u velikim serijama nema nastanka osteomijelitisa. Isto tako, u velikim serijama nema pseudoartroze nego se, dapače, ova metoda rabi u liječenju pseudoartroza.

U naših bolesnika, kao što se vidi u tablici 3., nismo imali ni osteomijelitis ni pseudoartrozu, a niti osificirajući miozitis, dok je kalus luksurians nastao samo u njih petorice u kojih su otvorenom metodom reponirani dislocirani ulomci femura.

Razlika u duljini ozlijeđenog i kontralateralnog zdravoga donjeg ekstremiteta u istog bolesnika iznosila je, nakon potpunog saniranja prijeloma i uklanjanja čavala, 0,5 do 1,0 cm, kao što se vidi u tablici 3., i to jedino u šestorice njih s prijelomom femura. Nije primijećena nikakva razlika u dužini ozlijeđene i zdrave podlaktice i potkoljenice u bolesnika s prijelomom tih kostiju i primijenjenom ECMES-metodom liječenja. I ovaj parametar pokazuje uspješnost ove metode i njezinu prihvatljivost, pa i prednosti pred ostalim metodama u liječenju prijeloma dugih kostiju u djece i mladih.

Kao što se iz iznesenoga vidi, ova metoda liječenja prijeloma dugih kostiju u djece i mladih ima više prednosti: uvelike skraćuje vrijeme liječenja i bolničko liječenje, život tijekom liječenja čini prihvatljivijim i održavanje osobne higijene lakšim, a sveukupno liječenje višestruko jeftinijim.

Ova se metoda primjenjuje rutinski u brojnim europskim i svjetskim klinikama u svakodnevnom liječenju bolesnika s koštanim ozljedama lokomotornog sustava. Uveli smo je u naš svakodnevni rad na Odjelu za dječju kirurgiju Kliničkoga bolničkog centra u Rijeci i na Klinici za kirurgiju i urologiju Kliničke bolnice u Mostaru.

Vjerujemo da će naša pozitivna iskustva u primjeni ove metode ponukati i druge naše centre da je prihvate i primijene u svakodnevnoj praksi.

LITERATURA

- [1] Müller ME, Allgöwer M, Schneider R, Willenegger H. Manual der Osteosynthese. Berlin-Heidelberg: Springer-Verlag, 1977.

- [2] Ludwig S, Loiselle J. Anatomy, growth and development. Impact in injury. U: Eichelberger MR. Pediatric trauma. Prevention, acute care, rehabilitation. St Louis: Mosby – Year Book Inc, 1993,39-58.
- [3] Blount WP. Fractures in children. Baltimore: Williams and Wilkins, 1955.
- [4] Watson-Jones R. Fractures and Joint injuries. Edinburgh and London: E and S Livingstone, 1956.
- [5] Ogden JA. The uniqueness of growing bones. U: Reckwood CA, Wilkins KE, Rickard KE. Fractures in children. Philadelphia: JB Lippincott, 1984, 1-86.
- [6] Tolo VT. Complications of musculoskeletal injuries in the multiply injured child. U: Marcus RE. Trauma in children. Rockville, Maryland: Aspen Publishers, 1986, 199-225.
- [7] Pollen AG. Fractures and dislocations in children. Edinburgh and London: Churchill Livingstone, 1973.
- [8] Russell ThA. General principles of fracture treatment. U: Crenshaw AH. Campbell's operative orthopaedics. St Louis: Mosby Book Inc, 1992, 725-784.
- [9] Marcus RE. Trauma in children. Rockville, Maryland: Aspen Publishers, 1986, 1-12.
- [10] Thompson GH, Wilber JH. Fracture management of the multiply injured child. U: Marcus RE. Trauma in children. Rockville, Maryland: Aspen Publisher, 1986, 99-146.
- [11] Prévot J, Metaizeau JP, Ligier JN, Lascombes P, Lesur E, Dautel G. Embrochage centre- médullaire élastique stable. Paris: Encycl Méd Chir, 1993; 44-018, 1-13.
- [12] Dietz HG, Illing P, Schmittenbecher PP. Extremitätenfrakturen im Kindesalter. München: Quintessenz Verlags GmbH, 1993.
- [13] Prévot J, Lascombes P, Ligier JN. The ECMES (Centro-Medullary Elastic Stabilising Wiring) osteosynthesis method in limb fractures in children. Principle, application on the femur. Apropos of 250 fractures followed-up since 1979. Chirurgie 1993; 119: 473-76.
- [14] Suttonn WR, Greene WB, Georgopoulos G, Dameron TB Jr. Displaced supracondylar humeral fractures in children: A comparison of results and costs in patients treated by skeletal traction versus percutaneous pinning. Clin Orthop 1992; 278:81-87.
- [15] Ligier JN, Metaizeau JP, Prévot J i sur. Elastic stable intramedullary pinning of long bone shaft fractures in children. Z Kinderchir 1985; 40:209-212.
- [16] Ligier JN, Metaizeau JP, Prévot J i sur. Elastic stable intramedullary nailing in femoral shaft fractures in children. J Bone Joint Surg 1988; 70B:74-77.
- [17] Linhardt WE, Spedel S, Mayr H i sur. Die elastisch stabile intrameduläre schienung kindlicher schaftfrakturen. Zentrbl Kinderchir 1992; 1:215-220.
- [18] Lascombes P, Prévot J, Ligier JN i sur. Elastic stable intramedullary nailing of forearm shaft fractures in children. 85 cases. J Ped Orthop 1990; 10:167-171.
- [19] Sessa S, Lascombes P, Prévot J i sur. Embrochage centre-médullaire dans les fractures de l'extrémité supérieure de l'humérus chez l'enfant et l'adolescent. Chir Pédiatr 1990; 31:43-46.
- [20] Lallemand S de Jesse Levas A. Elastic stable intramedullary nailing of hand bones. ECMES even with the hand. Chirurgie de la Main 2002; 21: 176-81.

zanimljivosti...

Nakon zabrane reklamiranja duhanskih proizvoda mogla bi uslijediti i zabrana reklamiranja "brze hrane" i raširenih kaloričnih napitaka u zemljama Europske unije. Promicanje načina života koji velik dio mladeži vodi u začarani krug bolesti vezanih uz prekomjernu tjelesnu težinu i dijabetes, izmiče kontroli dok se posebno štetni učinci bilježe u predškolskoj i školskoj populaciji. Barem 135 milijuna građana u zemljama Europske unije i 70 milijuna u zemljama koje se žele priključiti EU, boluje od prekomjerne tjelesne težine (Reuters).