

Kognitivni poremećaji u bolesnika sa stenotičkim procesom karotidne arterije dominantne hemisfere mozga

Bonifačić, David; Tuškan-Mohar, Lidija; Dunatov, Siniša; Antončić, Igor

Source / Izvornik: **Medicina Fluminensis : Medicina Fluminensis, 2013, 49, 223 - 227**

Journal article, Published version

Rad u časopisu, Objavljena verzija rada (izdavačev PDF)

Permanent link / Trajna poveznica: <https://urn.nsk.hr/urn:nbn:hr:184:695697>

Rights / Prava: [In copyright](#)/[Zaštićeno autorskim pravom.](#)

Download date / Datum preuzimanja: **2024-11-02**



Repository / Repozitorij:

[Repository of the University of Rijeka, Faculty of Medicine - FMRI Repository](#)



Kognitivni poremećaji u bolesnika sa stenotičkim procesom karotidne arterije dominantne hemisfere mozga

Cognitive impairment in patients with stenotic process of carotid artery supplying dominant brain hemisphere

David Bonifačić*, Lidija Tuškan-Mohar, Siniša Dunatov, Igor Antončić

Sažetak. Cilj: Stenoza karotidne arterije je progresivno suženje u procesu ateroskleroze koje se, kao i njezini rizici, smatra jednim od uzroka slabljenja kognitivnih sposobnosti. U radu smo ispitivali povezanost kognitivnog ispada sa stenotičkom promjenom karotidne arterije koja opskrbljuje dominantnu hemisferu mozga (lijeve unutarnje karotidne arterije kod dešnjaka te desne karotidne arterije kod lijevak) zadužene za glavnu irigaciju moždanih hemisfera. **Metode:** U rad je uključeno 67 bolesnika (36 žena i 31 muškarac) koji u anamnezi nisu preboljeli moždani udar, tranzitornu ishemičku ataku te nisu imali karotidnu trombendarrektomiju, a imaju asimptomatsku visokostupanjsku stenozu karotidne arterije koja opskrbljuje dominantnu hemisferu mozga. Kontrolnu skupinu od 30 bolesnika čine bolesnici bez stenotičkog procesa ekstrakranijalnog odsječka karotide slične dobi i spola. Kognitivni ispad mjerjen je modificiranom mini mental skalom i BDI-MC testom (engl. *blessed-dementia information-memory concentration test*). **Rezultati:** Uočili smo da nema statistički značajne razlike kognitivnih ispada između skupina. **Zaključak:** Ispadi kognicije nisu povezani s visokim stenotičkim procesima unutarnje karotidne arterije koja opskrbljuje dominantnu hemisferu.

Ključne riječi: dominantna hemisfera mozga, kognitivni poremećaj, stenotički proces karotidne arterije

Abstract. Aim: Carotid artery stenosis is a progressive constriction in the process of atherosclerosis, which, as well as the attendant risks, is being considered as one of the reasons for reduction of cognitive capabilities. In this study we examined the connection between cognitive disorders and stenotic change of carotid artery supplying dominant brain hemisphere (left inner carotid artery in right handed persons and right carotid artery in left handed persons) being responsible for the primary irrigation of brain hemisphere. **Methods:** The study included 67 patients (36 women and 31 men), who according to their medical history did not suffer a stroke, transient ischemic attack and no carotid thromendarrectomy was performed on them, but they have an asymptomatic high level of stenosis of the dominant inner carotid artery. The control group of 30 patients consisted of patients without stenotic processes of extracranial parts of the carotid, age and sex approximately equally represented. Cognitive disorder was monitored by modified mental scale and BDI-MC test (blessed-dementia information-memory concentration test). **Results:** We found that there was no statistically significant difference in cognitive disorder between groups. **Conclusion:** Cognitive disorder is not connected to a high level of stenotic processes of the carotid arteries supplying dominant brain hemispheres.

Keywords: cognitive disorder, dominant hemisphere of the brain, stenotic process of carotid artery

Klinika za neurologiju,
KBC Rijeka, Rijeka

Primljeno: 14. 12. 2012.
Prihvaćeno: 20. 3. 2013.

Adresa za dopisivanje:
*Mr. sc. David Bonifačić, dr. med.
Klinika za neurologiju, KBC Rijeka
Krešimirova 42, 51 000 Rijeka
e-mail: dbonifac@gmail.com

<http://hrcak.srce.hr/medicina>

UVOD

U patogenezu ateroskleroze kao sistemske bolesti uključeni su mnogi čimbenici rizika, uključujući hipertenziju, pušenje cigareta, šećernu bolest, hiperlipidemiju te hiperhomocisteinemiju¹.

Godine 1856. Savory među prvima opisuje povezanost aterosklerotskog procesa vratnog dijela karotidne arterije s moždanim udarom². Na učestalost stvaranja aterosklerotskog plaka u području ekstrakranijalne karotidne bifurkacije utječe

Stenoza karotidne arterije kao progresivno suženje procesa ateroskleroze jedan je od uzroka slabljenja kognitivnih sposobnosti. Ispitivana je povezanost kognitivnog ispada sa stenotičkom promjenom karotidne arterije koja opskrbljuje dominantnu hemisferu mozga (lijeve unutarnje karotidne arterije kod dešnjaka te desne karotidne arterije kod lijevaka) zadužene za glavnu irigaciju moždanih hemisfera.

podjela protoka i smanjeno naprezanje tog dijela krvne žile, iz čega proizlazi da dinamika protoka i geometrija krvne žile čine važnu ulogu u stvaranju plaka, što je prikazano *in vitro* i *in vivo* modelima³⁻⁶.

Aterosklerotski plak je ljepljiva tvorba izgrađena od fibroznog materijala masnoće, kalcija i kolesterola koji se s vremenom povećava tvoreći depozite unutar stijenke arterije, iskrivljavajući i sužujući promjer krvne žile¹.

Stenoza karotidnih arterija je progresivno suženje u procesu ateroskleroze. Starenjem, utjecajem arterijske hipertenzije, hiperlipidemije, šećerne bolesti te pušenja dolazi do progresivnog oštećenja stijenke krvne žile te stvaranja i ugradnje plakova u zdravu stijenku krvne žile. Registrirane stenoze karotidnih arterija prisutne su u oko 75 % muškaraca i 62 % žena iznad 65 godina starosti, od čega se prevalencija srednjostupanjskih stenoza registrira u 7 % muškaraca i 5 % žena⁷.

Postojećom metodom neinvazivne pretrage doplerom u boji omogućuje se pristup mjerenju strukturne morfologije plaka s ciljem mjerenja stupnja stenoze te detektiranja oblika plaka, strukture, progresije rasta te vulnerabilnosti plaka kao potencijalnog rizika za njegovo otkinućje i

tromboemboličku ishemijsku moždanu bolest ili retinalni događaj¹.

Unazad pola stoljeća pojam *aterosklerotske demencije* smatrao se najčešćim uzrokom kognitivnog poremećaja starije populacije ljudi, ali s vremenom se „odbacila” odgovornost ateroskleroze za razvoj demencije. Nakon dokazane povezanosti demencije s pojavom cerebralnih infarkta i pojmom *multinfarktne demencije*, s vremenom se pokazuje da pojam *vakularne demencije* ne obuhvaća na zadovoljavajuć način sve oblike bolesti.

Također je postalo jasno da cerebrovaskularne bolesti nisu glavni uzrok demencije, dok se s druge strane vaskularni čimbenici smatraju važnijim uzrokom demencije, te se zato koristi širi pojam vaskularnog kognitivnog poremećaja (engl. *Vascular Cognitive Impairment*; VCI) koji obuhvaća heterogeni doprinos cerebrovaskularnih lezija kognitivnom ispadu⁸. VCI je heterogena skupina kognitivnih poremećaja koji dijele pretpostavljeni vaskularni uzrok.

O'Brien i suradnici predložili su da će ljudi s VCI-jem imati određen kognitivni profil u kojem je memorija očuvana, a izvršna funkcija umanjena, te da predstoji postavljanje dijagnostičkih kriterija za koje su potrebna daljnja klinička ispitivanja^{9,10}.

Dio mozga najuže povezan sa svijesti o ljudskoj osobnosti te kognicijom su hemisfere velikog mozga, posebno dominantna hemisfera (lijeva kod dešnjaka te desna kod lijevaka). U pamćenju vrlo važnu ulogu imaju strukture prednjeg dijela temporalnog i prefrontalnog područja, odnosno limbički sustav¹¹ (slika 1). Pojam dominantne hemisfere vezan je uz pojam dominantne lateralizacije, što označava pojavu vodeće motorike ekstremiteta ili vodećeg osjeta pri izvršavanju složenih psihomotornih aktivnosti koje se izražavaju u vidu dešnjaštva i lijevaštva, ali i moguće mješovite lateraliziranosti tj. ambivalentnosti. Dominantna moždana hemisfera jest ona koja sadrži sposobnost govora i razumijevanje govora.

U većine osoba dominantna je lijeva hemisfera, dok se za desnu hemisferu smatra da je kreativna, vizualna, intuitivna te zadužena za maštu, dobru trodimenzionalnu orijentaciju, koordinaciju te sportske i glazbene vještine^{12,13}.

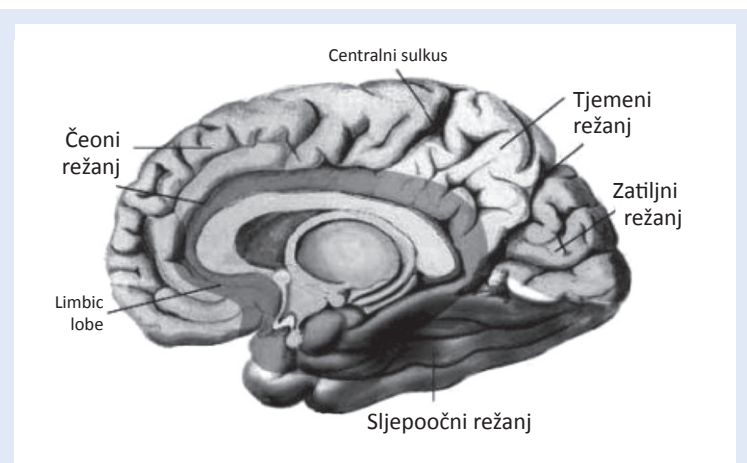
Do ozbiljnih promjena ličnosti dolazi prilikom oštećenja dominantne hemisfere, dok oštećenjem nedominantne hemisfere ne dolazi do značajnih promjena integriteta ličnosti usprkos narušavanju motornih i osjetnih funkcija kontralateralne strane tijela. Iako prilikom postavljanja kriterija simptomatske i asimptomatske stenozе ne uzimamo u obzir kognitivnu funkciju, poznato je da je moždani udar uzrok demencije¹³.

Stenoza karotidne arterije smatra se manjim neovisnim čimbenikom rizika kognitivnog poremećaja. Budući da je slabo izražen mehanizam kognitivnog ispada kod bolesnika s asimptomatskom stenozom, u ovom radu ispitana je moguća povezanost kognitivnog ispada sa stenotičkim promjenama dominantne karotidne arterije (lijeve unutarnje karotidne arterije kod dešnjaka te desne karotidne arterije kod ljevaka), uzimajući u obzir kognitivne značajke hemisfera koje iste irigiraju^{10,14,15}.

BOLESNICI I METODE

U rad je uključeno 67 bolesnika (36 žena i 31 muškarac) prosječne starosti 68 godina (65 – 72 godine) koji u anamnezi nisu preboljeli moždani udar, tranzitornu ishemičku ataku, te nisu imali karotidnu trombendarektomiju, a imaju asimptomatsku visokostupanjsku stenozu dominantne unutarnje karotidne arterije.

Kontrolnu skupinu čini 30 bolesnika (16 žena i 14 muškaraca) prosječne starosti 67 godina (64 – 71



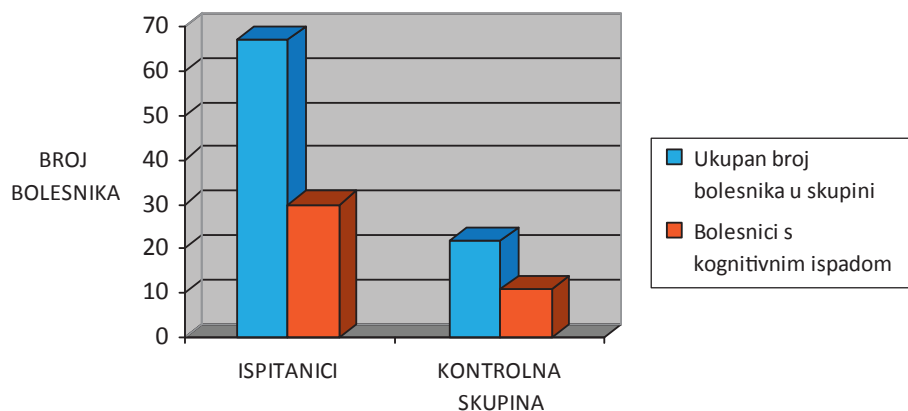
Slika 1. Anatomski prikaz struktura mozga zaduženih za pamćenje
Figure 1 Morphological structure of the brain responsible for memory

godinu) bez stenotičkih procesa ekstrakranijalnih odsječaka karotida odgovarajuće dobi i spola.

Bolesnicima je uređajem Hitachi Aloka ALPHA 10 ispitivan stupanj stenozе karotidne arterije i IMT (engl. *intima-media thickness*) zajedničke karotidne arterije. Kognitivni ispad mjeren je modificiranom mini mental skalom i BDI-MC testom (engl. *blessed-dementia information-memory concentration test*).

Statistika

Bolesnici te zdrava kontrolna skupina uspoređivani su Fisherovim egzaktnim testom koji smo izabrali jer je u kontingencijskoj tablici broj ispitanika manji od sto.



Slika 2. Usporedba bolesnika s kognitivnim ispadom u skupini s asimptomatskom stenozom dominantne karotidne arterije te u kontrolnoj skupini

Figure 2 Comparison of patients with cognitive decline in the group with asymptomatic stenosis of the dominant inner carotid artery and the control group

U analizi prikupljenih podataka koristili smo aplikacijski program Statistica verziju 10.0 (StatSoft, Inc. Tulsa, Sjedinjene Američke Države).

REZULTATI

Kognitivni ispad udružen s asimptomatskom stenozom dominantne karotidne arterije zabilježen je kod 22 bolesnika (12 žena i 10 muškaraca), dok je u kontrolnoj skupini kod 11 ispitanika (6 žena i 5 muškaraca) zabilježen kognitivni ispad te nije

Ispadi kognicije nisu povezani s visokim stenotičkim procesima unutarnje karotidne arterije koja opskrbljuje dominantnu hemisferu. Za dobivanje novih rezultata potrebno je ubuduće provesti niz standardiziranih multicentričnih neuropsiholoških ispitivanja s jedinstvenom skupinom testova.

određena statistički značajna razlika u broju kognitivnih ispada između bolesnih ispitanika i kontrolne skupine ($P = 0,444$). Ako usporedimo skupine s obzirom na spol, također ne uočavamo značajnu razliku ($P = 0,643$) (slika 2).

RASPRAVA

Stenotički procesi krvnih žila mozga, kao rezultat progresivne ateroskleroze, vodeći su uzrok kronične cerebrovaskularne bolesti. Unutarnja karotidna arterija, kao glavna krvna žila zadužena za opskrbu hemisfera mozga, svojim ekstrakranijalnim dijelom dostupna je ultrazvučnoj analizi i uvidu aterosklerotskih promjena.

Iako se zna da cerebrovaskularne bolesti nisu glavni uzrok demencije, vaskularni rizici koji pospješuju razvoj cerebrovaskularnih bolesti smatraju se važnijim uzrokom demencije⁸.

Evalvacijom kognitivnog poremećaja, čija je pojava proporcionalna heterogenom doprinosu cerebrovaskularnih lezija kognitivnom ispadu, dobiva se uvid u njegovu združenost s aterosklerotskim promjenama unutarnjih karotida¹⁶.

Smatra se da su dva važna mehanizma, embolizacija i hipoperfuzija, uključeni u povezanost stenozе karotide i kognitivnog deficita¹⁷, a također je dokazano da spontana embolizacija mozga dovo-

di do smanjenja kognitivnih funkcija u dementnih osoba¹⁸. Protuargument embolizacije mozga kao glavnog uzroka kognitivnog ispada prisutnog kod karotidnih stenozа je neoovisnost kognitivnog ispada s ishemijskim lezijama prikazanih magnetskom rezonancijom, iako mikroembolizacija nužno nije uzrok tih lezija^{16,19}.

Posljedica karotidne stenozе može biti hipoperfuzija mozga koja može pridonijeti pojavi kliničke slike demencije^{20,21}. Stupnjevana povezanost kognitivnog ispada sa stupnjem karotidne stenozе praćene u studiji Tromsø podržava teoriju sniženja hemodinamike¹⁹, ali u većine ispitanih bolesnika stupanj stenozе bio je prenizak da bi imao veći utjecaj na značajno sniženje hemodinamike. Moguća uloga hipoperfuzije kod kognitivnog ispada pripisuje se popuštanju srca te stanjima karakterističnim za opće slabljenje hemodinamike^{22,23}.

Iako se analizom unutarnje karotidne arterije zadužene za opskrbu dominantne hemisfere mozga, tj. postojanje njezinog stenotičkog procesa može povezati s razvojem navedenih oštećenja⁸, u našoj skupini bolesnika nije se uočio značajniji utjecaj stenozе na kognitivni status.

ZAKLJUČAK

Ispadi kognitivnih funkcija nisu povezani sa značajnim stenotičkim procesom unutarnje karotidne arterije zadužene za irigaciju dominantne hemisfere u usporedbi sa suprotnom stranom. Oni ne moraju biti proporcionalni rasprostranjenosti aterosklerotskog procesa u organizmu, koji je posljedica udruženih rizika koji se povezuju s vaskularnim kognitivnim poremećajem.

Ovo su preliminarni rezultati na malom uzorku. U budućnosti je potrebno provesti niz standardiziranih multicentričnih neuropsiholoških ispitivanja s jedinstvenom skupinom testova za dobivanje novih rezultata.

LITERATURA

1. Nicolaidis A, Beach KW, Kyriacou E, Pattichis CS. *Ultrasound and Carotid Bifurcation Atherosclerosis*. London: Springer-Verlag Limited, 2012;27-8.
2. Savory WS. Case of a young woman in whom the main arteries of both upper extremities and of the left side of the neck were throughout completely obliterated. *Med Chir Trans Lond* 1856;39:205-19.

3. Caro CG, Fitz-Gerald JM, Schroter RC. Arterial wall shear stress and distribution of early atheroma in man. *Nature* 1969;223:1159-61.
4. Friedman MH, Hutchins GM, Barger CB, Deters OJ, Mark FF. Correlation between intimal thickness and fluid shear in human arteries. *Atherosclerosis* 1981;39:425-36.
5. Ku DN, Giddens DP, Zarins CK, Glagov S. Pulsatile flow and atherosclerosis in the human carotid bifurcation: positive correlation between plaque location and low and oscillating shear stress. *Arteriosclerosis* 1985;5:293-302.
6. Zarins CK, Giddens DP, Bharadvaj BK, Sottiurai VS, Mabon RF, Glagov S. Carotid bifurcation atherosclerosis: quantitative correlation of plaque localization with flow velocity profiles and wall shear stress. *Circ Res* 1983;53:502-14.
7. O'Leary DH, Polak JF, Kronmal RA, Kittner SJ, Bond MG, Wolfson Jr SK et al. Distribution and correlates of sonographically detected carotid artery disease in the Cardiovascular Health Study. The CHS Collaborative Research Group. *Stroke* 1992;23:1752-60.
8. De Reuck J, De Clerck M, Van Maele G. Vascular cognitive impairment in patients with late-onset seizures after an ischemic stroke. *Clin Neurol Neurosurg* 2006;108:632-7.
9. O'Brien JT, Erkinjuntti, Reisberg B. Vascular cognitive impairment. *Lancet Neurol* 2003;2:89-98.
10. Moorhouse P, Rockwood K. Vascular cognitive impairment: current concepts and clinical developments. *Lancet Neurol* 2008;7:246-55.
11. Brinar i sur. *Neurologija za medicinare*. Zagreb: Medicinska naklada, 2009;167-8.
12. Doron KW, Bassett DS, Gazzaniga MS. Dynamic network structure of interhemispheric coordination. *Proc Natl Acad Sci U S A* 2012;109:18661-8.
13. Korczyn AD, Vakhapova V. The prevention of the dementia epidemic. *J Neurol Sci* 2007;257:2-4.
14. Janssen L, Meulenbroek RG, Steenbergen B. Behavioral evidence for left-hemisphere specialization of motor planning. *Exp Brain Res* 2011;209:65-72.
15. Santini B, Talacchi A, Squintani G, Casagrande F, Capasso R, Miceli G. Cognitive outcome after awake surgery for tumors in language areas. *J Neurooncol* 2012;108:319-26.
16. Johnston SC, O'Meara ES, Manolio TA, Lefkowitz D, O'Leary DH, Goldstein S et al. Cognitive impairment and decline are associated with carotid artery disease in patients without clinically evident cerebrovascular disease. *Ann Intern Med* 2004;140:237-47.
17. Purandare N, Burns A, Daly KJ, Hardicre J, Morris J, Macfarlane G et al. Cerebral emboli as a potential cause of Alzheimer's disease and vascular dementia: case-control study. *BMJ* 2006;332:1119-24.
18. Purandare N, Voshaar RC, Morris J, Byrne JE, Wren J, Heller RF et al. Asymptomatic spontaneous cerebral emboli predict cognitive and functional decline in dementia. *Biol Psychiatry* 2007;62:339-44.
19. Mathiesen EB, Waterloo K, Joakimsen O, Bakke SJ, Jacobsen EA, Børnaa KH. Reduced neuropsychological test performance in asymptomatic carotid stenosis: the Tromsø Study. *Neurology* 2004;62:695-701.
20. Powers WJ. Cerebral hemodynamics in ischemic cerebrovascular disease. *Ann Neurol* 1991;29:231-40.
21. Ruitenberg A, Den Heijer T, Bakker SL, Van Swieten JC, Koudstaal PJ, Hofman A et al. Cerebral hypoperfusion and clinical onset of dementia: the Rotterdam Study. *Ann Neurol* 2005;57:789-94.
22. Cacciatore F, Abete P, Ferrara N, Calabrese C, Napoli C, Maggi S et al. Congestive heart failure and cognitive impairment in an older population. Osservatorio Geriatrico Campano Study Group. *J Am Geriatr Soc* 1998;46:1343-8.
23. Zuccalà G, Onder G, Pedone C, Carosella L, Pahor M, Bernabei R et al. Hypotension and cognitive impairment: selective association in patients with heart failure. *Neurology* 2001;57:1986-92.