

# Perkutane vertebralne intervencije - temelj multidisciplinarnog liječenja kompresivnih fraktura kralježaka

---

**Kovačić, Slavica; Ružić, Alen; Kolić, Zlatko; Miletić, Damir; Crnčević-Orlić, Željka**

*Source / Izvornik:* **Medicina Fluminensis : Medicina Fluminensis, 2012, 48, 320 - 326**

**Journal article, Published version**

**Rad u časopisu, Objavljena verzija rada (izdavačev PDF)**

*Permanent link / Trajna poveznica:* <https://urn.nsk.hr/urn:nbn:hr:184:068493>

*Rights / Prava:* [In copyright](#)/[Zaštićeno autorskim pravom.](#)

*Download date / Datum preuzimanja:* **2025-01-05**



*Repository / Repozitorij:*

[Repository of the University of Rijeka, Faculty of Medicine - FMRI Repository](#)



# Perkutane vertebralne intervencije – temelj multidisciplinarnog liječenja kompresivnih fraktura kralježaka

## Percutaneous vertebral interventions – the basis of vertebral compressive fracture multidisciplinary treatment

Slavica Kovačić<sup>1\*</sup>, Alen Ružić<sup>2</sup>, Zlatko Kolić<sup>3</sup>, Damir Miletić<sup>1</sup>, Željka Crnčević-Orlić<sup>2</sup>

<sup>1</sup>Klinički zavod za radiologiju,  
KBC Rijeka, Rijeka

<sup>2</sup>Klinika za internu medicinu,  
KBC Rijeka, Rijeka

<sup>3</sup>Klinika za neurokirurgiju,  
KBC Rijeka, Rijeka

Prispjelo: 10. 1. 2012.

Prihvaćeno: 15. 4. 2012.

**Sažetak.** Kompresivne frakture kralježaka najčešće su komplikacije osteoporoze, koje izazivaju perzistentnu bolnost sa značajnim utjecajem na funkcionalni status i kvalitetu života oboljelih. One su jedan od vodećih suvremenih zdravstvenih problema u čijem se liječenju tijekom posljednjih desetljeća učinkovitosti i sigurnošću ističu inovativne, minimalno invazivne metode: vertebroplastika, kifoplastika i stentoplastika. Uz primjeren odabir bolesnika i optimalno izvođenje, u multidisciplinarnom pristupu koji treba uključiti i optimalno konzervativno liječenje, ovi postupci čine temelj terapijskog zbrinjavanja kompresivnih osteoporotičnih fraktura danas. Uz sveobuhvatni pregled tematskog područja, člankom donosimo prikaz ograničenja opisanih metoda, te smjernice budućih istraživanja od kojih se očekuju odgovori na niz još uvijek otvorenih pitanja.

**Ključne riječi:** kifoplastika, kompresivne frakture kralježaka, osteoporoza, vertebroplastika

**Abstract.** Vertebral compression fractures (VCF) are the most common complications of osteoporosis that cause persistent pain and have significant impact on patient's functional status and quality of life. These fractures are one of the leading contemporary health problems. During the past decades, the innovative minimally invasive techniques such as vertebroplasty, kyphoplasty and stentoplasty brought significant progress to the treatment of VCF due to its efficiency and safety. With appropriate patient selection and optimal procedure performance, percutaneous vertebral techniques represent the basis of the multidisciplinary approach in nowadays optimal VCF treatment. Within a comprehensive overview of the thematic area, in the article we describe the limitations of percutaneous vertebral interventions underlining the guidelines for future research that are expected to answer a series of still open questions.

**Key words:** kyphoplasty, osteoporosis, vertebral compression fractures, vertebroplasty

Adresa za dopisivanje:

\***Slavica Kovačić, dr. med.**

Klinički zavod za radiologiju, KBC Rijeka,  
Rijeka

Tome Strižića 3, 51 000 Rijeka

*e-mail:* slavica.kovacic@yahoo.com

<http://hrcak.srce.hr/medicina>

## UVOD

Jedna od najčešćih komplikacija osteoporoze su kompresivne frakture kralježaka (KFK) koje predstavljaju čest uzrok kroničnih bolova, te daju progresivne morfološke promjene kralježnice s razvojem kifoze i pratećim dodatnim smanjenjem tjelesne visine. One značajno ograničavaju pokretljivost bolesnika i narušavaju njihovu ukupnu kvalitetu života. KFK predstavljaju najčešći oblik fraktura u razvijenoj osteoporozi, a obično nastaju na području torakolumbalnog spoja (kralješci Th 12 – L1) i u srednjeg torakalnog segmenta (Th 7 – Th 8). S obzirom na osteoporozu kao predilekcijsko stanje, ove frakture nastaju pri minimalnim traumatskim događajima, pa se redovito detektiraju tijekom dijagnostičke obrade kroničnog bola kralježnice, dok su frakture kralježaka uredne koštane strukture simptomatologijom akutnog nastupa redovito povezane s većim traumatskim događajem<sup>1</sup>. Iako je dvije trećine KFK-a asimptomatično i dijagnosticira se kao slučajna rendgenogramski nalaz, suvremena pandemija osteoporoze i visoko ukupno javljanje KFK-a definira njihov klinički značaj prema kojem KFK danas valja ubrojiti u red vodećih javnozdravstvenih problema s iznimnim mogućnostima prevencije i liječenja<sup>1,2</sup>.

## TERAPIJSKI PRISTUP: KONZERVATIVNO, PERKUTANO I/ILI KIRURŠKO LIJEČENJE

Liječenje KFK-a može biti konzervativno i intervencijsko (kirurško i perkutano). Izolirane konzervativne mjere liječenja obuhvaćaju vanjsku fiksaciju, mirovanje, primjerenu analgeziju i medicinsku rehabilitaciju, te predstavljaju temelj liječenja KFK-a koji, nažalost, u velikom broju slučajeva ne postiže dugoročno zadovoljavajuće rezultate. Velik broj bolesnika, usprkos poduzimanju opisanih mjera, nastavlja iskazivati perzistentnu bolnost, te trajnu ili progresivnu funkcionalnu ograničenost<sup>2</sup>. Budući da je redovito riječ o bolesnicima starije dobi, nesteroidni antireumatici povezuju se s učestalim gastrointestinalnim komplikacijama, a protrahirana ograničena pokretljivost vodi daljnjem pogoršavanju osteoporoze i zatvara krug u daljnjem pogoršavanju postojećih morfoloških promjena kralježaka, te nastanku novih kompresivskih fraktura. U pregledu konzerva-

tivnog terapijskog pristupa valja svakako istaći primjereno liječenje osnovnog poremećaja koji je doveo do KFK-a. Ovo liječenje valja provoditi neovisno o samoj intervenciji, u pravilu uključuje terapijsko zbrinjavanje osteoporoze te pritom neke od raspoloživih metoda po indikaciji: analgeziju, kalcitonin, bisfosfonate, nadomjesno liječenje paratireoidnim hormonom, primjenu miorelaksansa, upotrebu vanjskih fiksatora, fizikalne terapije, a često i promjenu ukupnog životnog stila<sup>1,3</sup>.

Kompresivne frakture kralježaka spadaju među najčešće komplikacije osteoporoze i predstavljaju čest uzrok kroničnih bolova. Liječenje može biti konzervativno i intervencijsko (kirurško i perkutano). Izolirane konzervativne mjere liječenja obuhvaćaju vanjsku fiksaciju, mirovanje, primjerenu analgeziju i medicinsku rehabilitaciju, te predstavljaju temelj liječenja koji, nažalost, u velikom broju slučajeva ne postiže dugoročno zadovoljavajuće rezultate.

Bolnost koja se ne uspijeva kupirati konzervativnim mjerama, nestabilnost kralježnice ili neurološki defeciti glavne su indikacije za intervencijsko liječenje. Ono u današnje doba može biti kirurško ili perkutano. Bez obzira na odabir metode, istaknute konzervativne mjere liječenja ostaju integrativnim dijelom i ovih, aktivnih metoda zbrinjavanja KFK-a. Naime, s obzirom na redovitu prisutnost osteoporoze kao predilekcije za razvoj KFK-a, kirurško se liječenje često komplicira disfunkcijom kralježničnog implantata, razvojem progresivne kifoze i razvojem novih fraktura. Budući da je kod razmatranja KFK-a uglavnom riječ o starijoj populaciji s visokom prevalencijom komorbiditeta, značajan je i rizik od razvoja nelokomotornih perioperativnih komplikacija, pa učinkovite i sigurne perkutane intervencije, u prvom redu vertebroplastika i kifoplastika, u novije vrijeme zauzimaju sve značajnije mjesto u odabiru zbrinjavanja KFK-a s pratećim konzervativnim mjerama liječenja i rehabilitacije<sup>2,3</sup>.

## PERKUTANI VERTEBRALNI ZAHVATI

Postupci perkutanih vertebralnih intervencija minimalno su invazivni oblici liječenja koji obuhvaćaju perkutano injiciranje akrilnog cementa u ko-

labirani, najčešće frakturom zahvaćeni kralježak. Izvode se pod kontrolom rendgena. Metoda je prvi put opisana 1987<sup>4</sup>. u kliničkom slučaju zbrinjavanja hemangioma kralješka otpornog na konzervativne terapijske mjere, te je u daljnjem razvoju i primjeni zauzela značajno mjesto u ukupnom terapijskom pristupu KFK-u bez neuroloških manifestacija.

Suvremeni postupci perkutanih vertebralnih intervencija većinom se obavljaju ambulantno, iako ponekad postoji potreba za hospitalizacijom bo-

Perkutane intervencije destruiranih kralježaka realna su terapijska opcija na današnjoj razini iskustva i znanstvenih spoznaja. Za optimalan je klinički uspjeh nužan interdisciplinarni pristup u koji valja uključiti i stručnjake s područja interne medicine, fizikalne medicine i rehabilitacije, te liječenja bola.

lesnika nakon zahvata. U pripremi za zahvat nužno je postavljanje venskog pristupa, sedacija, te lokalna, a ponekad i opća anestezija. Premedikacija ponekad obuhvaća primjenu antiemetika, a u nekim se centrima rutinski primjenjuje i antibiotska profilaksa perioperativnih infekcija. Nakon pripreme operacijskog polja i njegove infiltracije anestetikom, na mjestu intervencije obično se napravi mali kožni rez, te se pristupi plasiranju vodećeg intervencijskog alata – uvodnice pod kontrolom rendgena kojim se potvrđuje ispravna pozicija njegova vrška u središtu kolabiranog kralješka. Neki su operateri skloni tijekom navedenog učiniti tzv. intraosealnu venografiju, radi dodatne potvrde optimalnog plasmana uvodnice, no navedeno nije općenito prihvaćeno. U ovisnosti o vrsti procedure koja može uključiti balonsku dilataciju i ugradnju trajnog potpornja, ključni je trenutak injiciranja cementnog materijala. Suvremeni ortopedski cementi u vrlo kratkom vremenu postižu maksimalnu čvrstoću, redovito unutar manje od 20 minuta po aplikaciji. Tijekom plasiranja cementnog materijala, kao i nakon njega, provodi se radiološka kontrola (dijaskopija, CT) postupka i postignutog rezultata. Perkutane procedure koje obuhvaćaju korekciju pojedinačnog kralješka u pravilu se dovršavaju unutar jednog sata<sup>2,5-7</sup>.

Iako su načela terapijskog pristupa u različitim inačicama zajednička, danas ipak razlikujemo nekoliko specifičnih podvrsta rutinskih perkutanih vertebralnih intervencija: *vertebroplastiku*, *kifoplastiku* i *stentoplastiku*.

**Vertebroplastika** je tehnika koja podrazumijeva perkutanu implantaciju akrilnog cementa u kolabirani kralješek radi obnavljanja njegove volumne i mehaničke funkcije. Iako neki autori koriste izraz *vertebroplastika* za sve inačice perkutanih intervencija u KFK-u, u užem smislu on obuhvaća temeljnu metodu rendgenološki vođene implantacije cementnog materijala u kralješek bez dodatnih pripremnih zahvata i uređaja, bez balona ili potpornica. Stoga danas možemo reći kako je vertebroplastika najjednostavnija inačica perkutanih KFK-intervencija iz koje su izvedene ostale, kompleksnije inačice kojima raspolažemo<sup>1,6-8</sup>.

**Kifoplastika** je prilagođena vertebroplastika kod koje se prije injiciranja cementnog materijala izvodi kontrolirana ekspanzija kolabiranog kralješka. Naime, nakon perkutanog pristupanja središtu kralješka, uvodi se i pod visokim tlakom ekspandira balon. Postupak tako omogućava precizno formatiranje šupljine koja će se u idućem aktu, nakon odstranjenja balona, ispuniti cementnim materijalom. Metoda je u odnosu na izvorni postupak preciznija, obuhvaća pristup koji je bolje kontroliran, omogućuje korekciju i u konačnici daje nižu incidenciju neželjenog plasiranja cementnog materijala u rubne dijelove tretirane regije. Cijeli se postupak također provodi pod kontrolom dijaskopije<sup>8</sup>.

**Stentoplastika** predstavlja daljnju adaptaciju opisanih metoda. Ta nova tehnika integrira zahvate opisane kod vertebroplastike i kifoplastike, ali dodatno uvodi implantaciju metalne potpornice (stenta ili kaveza – engl. *cage*) u kolabirani trup kralješka koji se ekspandira, podupire, a tek onda puni cementom<sup>1,6</sup>.

### Kada primijeniti perkutano liječenje

#### Indikacije

Glavna indikacija za vertebroplastiku je ograničavajuća bolnost uzrokovana primarnom ili sekundarnom osteoporotičnom frakturom kralješka, koja je dijagnosticirana kliničkim pregledom uz rendgenogram, kompjutoriziranu tomografiju

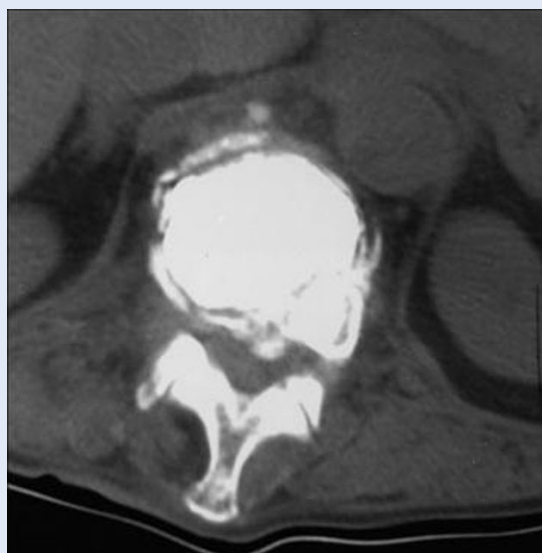
(CT) ili magnetsku rezonanciju (MRI). Bolnost kralješka zahvaćenog osteolitičkim metastatskim procesom ili destruktivnim benignim tumorom također predstavlja indikaciju za primjenu ove metode. Rjeđa, ali također značajna indikacija, fraktura je uzrokovana osteonekrozom. Za svaku od navedenih indikacija vrijedi pravilo individualne procjene pozitivnog odnosa očekivane koristi zahvata od njegove moguće rizičnosti. Kao i za kirurško liječenje, i za vertebroplastiku treba biti ispunjen uvjet pokušaja optimalnog konzervativnog liječenja KFK-a kroz barem 3 do 4 tjedna<sup>9</sup>.

#### Kontraindikacije

Vertebroplastiku ne valja primjenjivati u slučajevima asimptomatske ili minimalno simptomatske frakture kralješka, kod potpuno ili djelomično terapijski uspješnog konzervativnog liječenja, u prisutnosti generalizirane infekcije i za trajanja značajnog poremećaja zgrušavanja, te kod alergije na akrilni cement. Prisutnost tumora koji zahvaćaju spinalni kanal također je kontraindikacija za vertebroplastiku. U počecima primjene ove metode dislokacija koštanog fragmenta u spinalni kanal smatrana je kontraindikacijom bez obzira na prisutnost neuroloških simptoma i znakova, dok se danas ona može primijeniti u slučaju njihovog izostanka, u odabranih bolesnika i u centrima s primjerenim iskustvom<sup>1,2,10</sup>.

#### Vertebroplastika u posebnih skupina bolesnika

Iako većina iskustava u primjeni vertebroplastike potiče iz studija koje su tretirale benigne osteoporotične vertebralne frakture, u novije se vrijeme metoda vrlo uspješno koristi i u bolesnika kod kojih su kralješci zahvaćeni promjenama u sklopu multiplog mijeloma ili metastatske tumorske bolesti. Procjena očekivane koristi i rizika u odabiru ukupnog terapijskog pristupa, pa tako i u slučaju donošenja odluke o primjeni vertebroplastike, strogo je individualna<sup>11</sup>. Pri navedenom valja paziti na značajno povećan rizik od razvoja komplikacija vertebroplastike u slučajevima potpunog kolapsa kralješka, kod prisutnosti bogato vaskulariziranih tumorskih masa u epiduralnom prostoru te pri destrukciji kortikalnog sloja kralješka. Studija Coopera i suradnika je 1992. podatkom o značajnom ili potpunom kupiranju bola nakon verte-

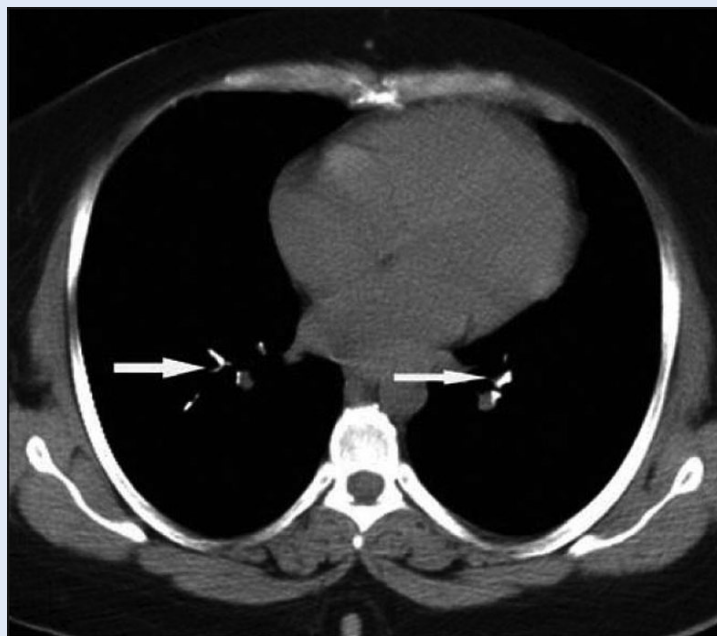

**Slika 1.** Transverzalni CT-presjek pokazuje kralježak ispunjen cementom uz posteriornu ekstravazaciju koja obliterira prednje epiduralno masno tkivo.

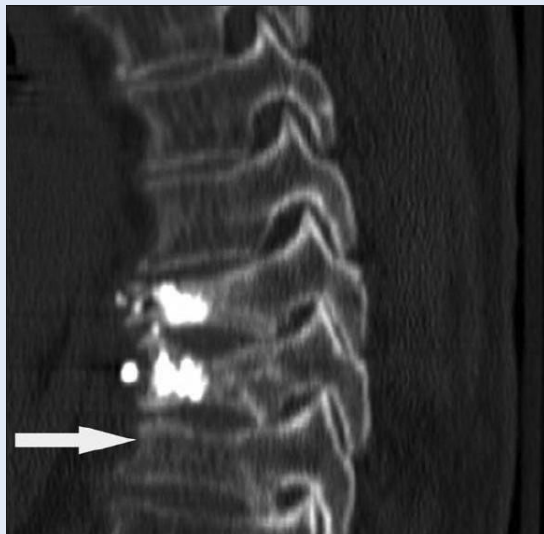**Figure 1** Post-vertebroplasty axial CT scan confirms near-complete vertebral body cement filling. There is slight leakage of PMM into the anterior epidural space and paravertebral soft tissues.

roplastike u 84 % bolesnika s malignom bolešću kao uzrokom KFK-a značajno potakla širu primjenu ove metode u navedenoj indikaciji<sup>12</sup>.

Skupina bolesnika mlađe dobi, zbog niske incidencije komplikacija i brzog oporavka funkcional-



**Slika 2.** Cementni embolusi u plućnim arterijama, komplikacija zahvata.  
**Figure 2** Embolic material in pulmonary arteries, procedure complication



**Slika 3.** Sagitalna CT-rekonstrukcija pokazuje ranije tretirane osteoporotične frakture Th 9 i Th 10 kralješka i novu frakturu Th11 kralješka.

**Figure 3** Sagittal MSCT reconstruction show earlier osteoporotic vertebral body fractures at Th9 and Th10 and new one on Th 11

nog statusa, od posebnog je interesa u području kliničkog pozicioniranja vertebroplastike kao metode odabira. Uza sve prednosti metode, u ovih bolesnika valja posebno strogo paziti na prevenciju prodora akrilnog cementa u spinalni kanal kao vodeći, neželjeni događaj pri njegovoj aplikaciji<sup>1,13</sup>.

#### Priprema za vertebroplastiku

Temelj dijagnostičke obrade bolesnika vizualizacijske su rendgenološke metode koje polaze od klasičnih rendgenograma, a onda po indikaciji uključuju CT i/ili MRI<sup>2,14</sup>.

Budući da je danas osteoporoza daleko najčešći, iako ne i jedini uzrok KFK-a, priprema bolesnika za vertebroplastiku uključuje i dodatnu dijagnostičku obradu kojom valja potvrditi i liječiti osnovni poremećaj metabolizma kosti<sup>15-17</sup>. Također, potrebno je isključiti i liječiti sekundarnu osteoporozu: značajnu bolest bubrega i jetre, preuranjenu menopauzu, hipertirozu, hiperparatireoidizam, Cushingov sindrom ili subklinički hiperkorticism, malapsorpcijske poremećaje, idiopatsku hiperkalciuriju te sistemsku bolest vezivnog tkiva. Pored navedenog, valja misliti i na mogućnost postojanja drugih uzroka osteopenije: granulomatoznih bolesti, generaliziranih infekcija i metastatske zloćudne bolesti<sup>18,19</sup>. Posebnu pa-

žnju u potrazi za specifičnim uzrocima KFK-a treba posvetiti mlađim bolesnicima, te u slučajevima pojedinačnih fraktura kralježaka na razinama kranijalnije od Th 4, s obzirom na to da su one iznimno rijetke, pa ih gotovo ne susrećemo u osteoporozi, izuzev u slučajevima višestrukih KFK-a na nižim razinama.

Posebnu pripremu zahtijevaju bolesnici s neurološkom simptomatologijom. U slučajevima kad ovi simptomi i znaci prate KFK, oni često označavaju prisutnost frakturnih fragmenata u spinalnom kanalu, što onda može predstavljati indikaciju za kiruršku, a ne perkutanu intervenciju<sup>1,20</sup>.

Ovisno o kliničkoj slici, pojedini bolesnici prije konačne odluke o vertebroplastici tako zahtijevaju proširenu dijagnostičku obradu, čija su načela prikazana u tablici 1.

#### Komplikacije

Iako spadaju u red učinkovitih i sigurnih zahvata, vertebroplastika, kifoplastika i stentoplastika nisu metode bez rizika od razvoja komplikacija. Kratkoročne komplikacije zahvata povezuju se uglavnom s ekstravazacijom cementa koji polimerizacijskim razvojem topline i nekontroliranim mehaničkim pritiskom može izazvati suprotan učinak u odnosu na planirani – povećati bolnost na mjestu intervencije. Incidencija ekstravazacije cementnog materijala u literaturi varira od 11 do 73 %. Ona je češća u klasičnim vertebroplastikama, nego u zahvatima s balonskom predilatacijom – kifoplastikama. Pored ovih lokaliziranih neželjenih učinaka, u rjeđim je slučajevima zabilježena sustavna diseminacija cementnih fragmenata. Opisana embolizacija koštanog cementa prema dostupnim izvorima javlja se u 5 do 23 % slučajeva, u pravilu je asimptomatska, a rendgenografski se dokazuje prisutnošću cementa u donjoj šupljnoj veni i/ili u plućnom arterijskom optoku<sup>21</sup>. Razvoj piogenog spondilitisa i osteomijelitisa također ide u red mogućih, no iznimno rijetkih komplikacija ovog zahvata. Lokalizirano ubrzavanje koštane resorpcije na mjestu intervencije moglo bi se razviti kao posljedica ugradnje cementnog materijala i metalnih potpornica, no ovaj je ishod vertebroplastike na sadašnjoj razini spoznaja više teoretska mogućnost nego dokazana kasna komplikacija.

**Tablica 1.** Specifičnosti dijagnostičkog pristupa u pripremi bolesnika s KFK-om za vertebroplastiku  
**Table 1** Specifics of the diagnostic approach in VCF – patients preparation for the vertebroplasty

Dijagnostika	Indikacije i opseg obrade
CT i MRI	<ul style="list-style-type: none"> <li>• neurološki deficit</li> <li>• nestabilnost kralješka</li> <li>• nejasan opseg i starost frakture kralješka u klasičnom rendgenogramu</li> <li>• sumnja na malignu bolest</li> </ul>
Radionuklidne pretrage	<ul style="list-style-type: none"> <li>• sumnja na malignu bolest (osteoblastički proces)</li> </ul>
Temeljna laboratorijska dijagnostika	<ul style="list-style-type: none"> <li>• u osteoporozu kao najčešćem uzroku KFK-a rutinski se određuju:</li> <li>• krvna slika, serumski kalcij, fosfor, albumin, ukupni proteini, kreatinin, transaminaze, alkalna fosfataza, elektroliti, 25-hidroksivitamin D, te testosteron u muškaraca</li> </ul>
Proširena laboratorijska dijagnostika	<ul style="list-style-type: none"> <li>• kod sumnje na malignu bolest, zaraznu ili drugu upalnu bolest, te sekundarnu osteoporozu određuju se: <ul style="list-style-type: none"> <li>– ukupni rutinski laboratorijski nalazi, serumska alkalna fosfataza, C-reaktivni protein, elektorforeza proteina (serum, urin), hemokultura, urinokultura</li> <li>– po indikaciji se provode specifična endokrinološka testiranja, te gastroenterološka obrada u sumnji na malapsorpcijski sindrom</li> </ul> </li> </ul>

#### TERAPIJSKI UČINCI PERKUTANIH INTERVENCIJA – ŠTO ZNAMO, A ŠTO TEK VALJA ISTRAŽITI

Vodeći terapijski učinci vertebroplastike pripisuju se samoj obnovi prostorne strukture i mehaničkih svojstava tretiranog kralješka. Glavni kratkoročni učinak procedure je smanjenje bolnosti, dok potencijalni dugoročni učinci uključuju prevenciju povratnog bola na razini tretiranog segmenta, dokidanje progresivnog smanjenja visine bolesnika i daljnjeg pogoršanja ukupnog deformiteta kralježnice, poboljšanja pokretljivosti i funkcionalnog statusa te samodostatnosti i ukupne kvalitete života<sup>2,22</sup>.

Budući da se nakon aplikacije cementa događa proces polimerizacije cementnog materijala, neki su autori tu egzotermnu reakciju koja se odvija pri polimerizaciji izravno povezivali s analgetskim učinkom za koji su onda pretpostavili da je posredovan lokaliziranom blokadom osjetnih živčanih vlakana. Nažalost, dokazi za ovakve učinke su skromni. Činjenica da vertebroplastika u pravilu daje brze, gotovo promptne učinke, smanjuje ukupne subjektivne smetnje i značajno reducira bol, povezuje ovu proceduru s izravnom mogućnošću provedbe rane aktivne rehabilitacije koja je upravo zbog bolnosti često ograničena prije zahvata. Vertebroplastika kao intervencijski postupak tako omogućava i dodatno ističe ulogu konzervativnih metoda liječenja<sup>3</sup>.

Rana postproceduralna redukcija bolnosti u nekim se znanstvenim dokazima dovodi u vezu s primjenom lokalne anestezije tijekom zahvata, a ne sa samim učincima obnove volumena i funkcije trupa tretiranog kralješka. Navedeno valja stoga u budućim studijama dodatno istražiti, te pokušati odijeliti i definirati rane analgetske učinke svake od primijenjenih komponenti vertebralnih perkutanih zahvata<sup>10</sup>.

Područje procjene učinaka vertebroplastike, usprkos istaknutim zaključcima, danas je tako još uvijek ograničeno relativnim nedostatkom znanstvenih dokaza. Pored iznesenog, ovo se odnosi i na dugoročne učinke, kao i na konačan ishod – odrednice vertebroplastike koje tek valja detaljno definirati. Također, značajno je da većina sada dostupnih studija iz ovog područja ne obuhvaća randomizirane, a još manje placebo kontrolirane metode procjene. Ovime objašnjavamo djelomičnu zadržku koju neki stručnjaci još iskazuju prema opisanim postupcima, kao i činjenicu da se isti ne nalaze među preporukama nekih od vodećih svjetskih stručnih društava koja se bave KFK-om<sup>6,20</sup>.

#### PERSPEKTIVE RAZVOJA

Perkutane intervencije destruiranih kralježaka, uz primjeren odabir bolesnika, pripremu i integraciju samog zahvata u sveobuhvatno liječenje koje uvijek treba obuhvatiti i raspoložive mjere kon-

zervativnog liječenja, realna su terapijska opcija na današnjoj razini iskustva i znanstvenih spoznaja. Iako su ove minimalno invazivne metode područje primarne suradnje intervencijskog radiologa i neurokirurga, za optimalan je klinički uspjeh nužan interdisciplinarni pristup u koji valja uključiti i stručnjake s područja interne medicine, fizikalne medicine i rehabilitacije, te liječenja bola<sup>22</sup>. Vrijeme koje je pred nama kroz buduće će znanstvene studije donijeti odgovore na mnoga još otvorena pitanja i iskazati konačnu poziciju vertebralnih perkutanih zahvata u suvremenoj kliničkoj praksi.

#### LITERATURA

1. Cotten A, Boutry N, Cortet B, Assaker R, Demondian X, Leblond D et al. Percutaneous vertebroplasty: state of the art. *Radiographics* 1998;18:311-20.
2. Silverman SL. The clinical consequences of vertebral compression fracture. *Bone* 1992;13:27-31.
3. Chen JF, Lee ST, Lui TN, Wu CT, Liao CC. Percutaneous vertebroplasty for the treatment of osteoporotic vertebral compression fractures: a preliminary report. *Chang Gung Med J* 2002;25:306-14.
4. Galibert P, Deramond H, Rosat P, LE Gars D. Preliminary note on the treatment of vertebral angioma by percutaneous acrylic vertebroplasty. *Neurochirurgie* 1987;33:166-8.
5. Tancioni F, Lorenzetti MA, Navarra P, Pessina F, Draghi R, Pedrazzoli P et al. Percutaneous vertebral augmentation in metastatic disease: state of the art. *J Support Oncol* 2011;9:4-10.
6. Denaro L, Longo UG, Denaro V. Vertebroplasty and kyphoplasty: reasons for concern? *Orthop Clin North Am* 2009;40:465-71.
7. Georgy BA. Percutaneous image-guided augmentation for spinal metastatic tumors. *Tech Vasc Interv Radiol* 2009;12:71-7.
8. Cooper C, Atkinson EJ, O'Fallon WM, Melton LJ. Incidence of clinically diagnosed vertebral fractures: a population-based study in Rochester, Minnesota, 1985-1989. *J Bone Miner Res* 1992;7:221-9.
9. Bartynski WS, Heller MT, Grahovac SZ. Severe thoracic kyphosis in the older patient in the absence of vertebral fracture: association of extreme curve with age. *AJNR Am J Neuroradiol* 2005;26:2077-4.
10. Haung C, Ross PD, Wasnich RD. Vertebral fracture and other predictors of physical impairment and health care utilization. *Arch Intern Med* 1996;156:2469-5.
11. Mazanec DJ, Podichetty VK, Mompoint A, Potnis A. Vertebral compression fractures: manage aggressively to prevent sequelae. *Cleve Clin J Med* 2003;70:147-2.
12. Nevitt MC, Ettinger B, Black DM. The association of radiographically detected vertebral fractures with back pain and function: a prospective study. *Ann Intern Med* 1998;128:793-8.
13. Stadhouders A, Buskens E, Vergroesen DA. Nonoperative treatment of thoracic and lumbar spine fractures: a prospective randomized study of different treatment options. *J Orthop Trauma* 2009;23:588-94.
14. Ledlie JT, Renfro MB. Kyphoplasty treatment of vertebral fractures: 2-year outcomes show sustained benefits. *Spine (Phila Pa 1976)* 2006;31:57-64.
15. Watts NB, Harris ST, Genant HK. Treatment of painful osteoporotic vertebral fractures with percutaneous vertebroplasty or kyphoplasty. *Osteoporos Int* 2001;12:429-5.
16. Shapiro S, Abel T, Purvines S. Surgical removal of epidural and intradural polymethylmethacrylate extravasation complicating percutaneous vertebroplasty for an osteoporotic lumbar compression fracture. Case report. *J Neurosurg* 2003;98:90-2.
17. Edidin AA, Ong KL, Lau E, Kurtz SM. Mortality risk for operated and nonoperated vertebral fracture patients in the medicare population. *J Bone Miner Res* 2011;26:1617-22.
18. Diamond TH, Champion B, Clark WA. Management of acute osteoporotic vertebral fractures: a nonrandomized trial comparing percutaneous vertebroplasty with conservative therapy. *Am J Med* 2003;114:257-62.
19. Miller FG, Kallmes DF, Buchbinder R. Vertebroplasty and the placebo response. *Radiology* 2001;259:621-6.
20. AAOS Guideline on The Treatment of Osteoporotic Spinal Compression Fractures – Summary of Recommendations. <http://www.aaos.org/research/guidelines/SCFsummary.pdf> Accessed June 8th 2012.
21. Bernhard J, Heini PF, Villiger PM. Asymptomatic diffuse pulmonary embolism caused by acrylic cement: an unusual complication of percutaneous vertebroplasty. *Ann Rheum Dis* 2003;62:85-9.
22. Masala S, Massari F, Fiori R, Mammucari M, Bartolucci DA, Simonetti G. Future directions in percutaneous vertebroplasty. *Radiol Med* 2009;115:976-83.