

Kirurško liječenje malignih tumora kože glave i vrata

Rogić, Mate; Juretić, Mirna; Cerović, Robert; Lučev, Ante; Belušić-Gobić, Margita; Petrić, Danijela

Source / Izvornik: **Medicina Fluminensis : Medicina Fluminensis, 2012, 48, 193 - 201**

Journal article, Published version

Rad u časopisu, Objavljena verzija rada (izdavačev PDF)

Permanent link / Trajna poveznica: <https://um.nsk.hr/um:nbn:hr:184:223830>

Rights / Prava: [In copyright](#)/[Zaštićeno autorskim pravom.](#)

Download date / Datum preuzimanja: **2024-08-01**



Repository / Repozitorij:

[Repository of the University of Rijeka, Faculty of Medicine - FMRI Repository](#)



Kirurško liječenje malignih tumora kože glave i vrata

Surgical treatment of malignant head and neck skin tumors

Mate Rogić^{1*}, Mirna Juretić¹, Robert Cerović¹, Ante Lučev¹, Margita Belušić-Gobić¹,
Danijela Petrić²

Sažetak. Regija glave i vrata najčešća je lokalizacija malignih tumora kože. Među malignim tumorima prevladavaju tzv. nemelanomski tumori (bazeocelularni i planocelularni karcinom) te melanom. Kirurgija je dominantan način liječenja s najvećom stopom izlječenja. Kirurškom ekscizijom reseca se tumor s adekvatnim rubom zdravog tkiva čija zahtijevana debljina varira ovisno o tipu tumora. Budući da se regija glave i vrata sastoji od većeg broja estetskih jedinica, važno ih je poštovati pri kirurškom liječenju, da se ne naruši izgled i funkcija. Mogućnosti rekonstrukcije defekta nastalog ekscizijom tumora su brojne. Cilj je ovog članka istaknuti važnost kirurškog liječenja malignih tumora kože te specifičnosti regije glave i vrata, kao i dati uvid u različite tehnike ekscizije i rekonstrukcije.

Ključne riječi: kirurška ekscizija, maligni tumori kože, melanom, nemelanomski tumori, rekonstrukcija

Abstract. Head and neck region is the most common site of malignant skin tumors. The predominant tumors among malignant tumors are the non-melanoma tumors (basal cell carcinoma and squamous cell carcinoma) and melanoma. Surgery is the dominant mode of treatment with the highest cure rate. The tumor is resected by surgical excision which includes an adequate rim of healthy tissue, the thickness of which varies depending on the type of tumor. As the head and neck region consists of a number of important aesthetic units it is important to respect them and not violate their appearance and function. The possibility of reconstructing defects resulting from excision of the tumor is numerous. The aim of this paper is to emphasize the importance of surgical treatment of malignant skin tumors and specificities of the head and neck regions, as well as to provide insight into the different techniques of excision and reconstruction.

Key words: malignant skin tumors, melanoma, non-melanoma tumors, reconstruction, surgical excision

¹Klinika za maksilofacijalnu i oralnu kirurgiju, KBC Rijeka, Rijeka

²Klinika za psihijatriju, KBC Rijeka, Rijeka

Primljeno: 18. 1. 2012.

Prihvaćeno: 20. 4. 2012.

Adresa za dopisivanje:

*Mate Rogić, dr. med.

Klinika za maksilofacijalnu i oralnu kirurgiju,
KBC Rijeka

Tome Stržića 3, 51 000 Rijeka

e-mail: mate.rogic@ri.t-com.hr

<http://hrcak.srce.hr/medicina>

UVOD

Maligni kožni tumori obuhvaćaju vrlo heterogenu skupinu tumora. Svjetska zdravstvena organizacija u tu skupinu uključuje tumore podrijetlom iz keratinocita, melanocita, kožnih apendiksa (apokrine, ekrine i holokrine stanice, folikularne stanice), neuralnih stanica te hematolimfoidne tumore i tumore mekog tkiva (vaskularni i limfatični tumori, sarkomi)¹. Najčešće maligne kožne neoplazme su one podrijetlom iz keratinocita – baze-

Maligni kožni tumori najčešće zahvaćaju područje glave i vrata. Dijagnostika se temelji na anamnezi, inspekciji i palpaciji, a potvrđuje se ekscizijskom biopsijom kod manjih te incizijskom biopsijom kod većih lezija. Kirurški način liječenja tumora superiorniji je ostalima. Plan kirurškog liječenja ovisi o veličini, lokalizaciji i histološkom tipu tumora.

ocelularni i planocelularni karcinom (tzv. nemelanomski tumori) te melanom podrijetlom iz melanocita.

Uznapređovalost te proširenost malignih kožnih tumora određuje se prema TNM klasifikaciji (tablice 1 – 3)². Kod nemelanomskih malignih kožnih tumora kožni karcinomi vjeđa posjeduju zasebnu TNM klasifikaciju, za razliku od ostalih regija glave i vrata. Melanom također ima zasebnu klasifikaciju. Dva osnovna modaliteta liječenja nemelanomskih tumora uključuju zračenje i kirurško liječenje. Dok je kod malih T1 tumora zračenje jednako učinkovito kao i kirurško liječenje, u svim ostalim stadijima kirurško liječenje je superiornije. Kao glavne prednosti kirurškog liječenja ističu se mogućnost patohistološke analize operacijskog preparata, bolji izgled ožiljka, kratkotrajnije liječenje te izbjegavanje nastajanja zračenjem induciranog sekundarnog tumora. Kod melanoma liječenje je isključivo kirurško.

Dijagnostika i kirurško liječenje

Premda regija glave i vrata čini 10 % ukupne površine kože tijela, većina kožnih tumora (80 do 90 %) nastaje u ovoj regiji. Dijagnostika se temelji na anamnezi, inspekciji i palpaciji, a potvrđuje se ekscizijskom biopsijom kod manjih, te incizijskom

biopsijom kod većih lezija. Treba naglasiti da se u slučaju sumnje na melanom uvijek radi biopsija s uskim rubom zdravog tkiva od 1 mm, jer u ovom slučaju ekscizijska biopsija ne znači onkološku radikalnost (izlječenje), te će patohistološka verifikacija melanoma zahtijevati široku eksciziju ožiljka (širina ekscizije ovisi o dubini invazije tumora, na glavi i vratu maksimalno 2 do 3 cm zdravog ruba). Plan kirurškog liječenja ovisi o veličini, lokalizaciji i histološkom tipu tumora, no bez obzira na lokalizaciju tumor se uvijek mora resecurirati s rubovima zdravog tkiva. Kod resekcije tumora valja razmišljati trodimenzionalno. Resecirani rubovi kod bazeocelularnog i planocelularnog karcinoma moraju biti minimalno 3 do 5 mm za lezije promjera do 2 cm, a za veće lezije minimalno 5 mm. U prevenciji kožnih karcinoma treba posebno voditi računa o premalignim kožnim lezijama (aktinična keratoza, Bowenova bolest, displastičnim nevusima) i stanjima (*Xeroderma pigmentosum*) koje također treba agresivno liječiti zračenjem ili kirurgijom.

Budući da nemelanomski kožni karcinomi glave i vrata rijetko metastaziraju (bazeocelularni karcinom < 1 %, planocelularni karcinom 8 do 10 %), elektivna disekcija vrata ne provodi se. U slučaju dokazanih metastaza u limfnim čvorovima vrata obavezna je disekcija koja može biti radikalna, modificirana radikalna ili selektivna. Kod melanoma odluka o elektivnoj disekciji vrata ovisi o dubini invazije (Clark, Breslow). U slučaju dokazanih metastaza vrata, kirurška terapija jednaka je onoj za nemelanomske maligne kožne tumore³⁻⁴.

MOGUĆNOSTI REKONSTRUKCIJE

Glavni cilj kirurškog liječenja je odstranjenje tumora u cijelosti (patohistološki negativni rubovi) te adekvatna rekonstrukcija novonastalog defekta, kako u estetskom tako i u funkcionalnom smislu. Osnovni princip u rekonstrukciji bazira se na tzv. rekonstruktivnim ljestvama (tablica 4), prema kojima se defekt tkiva nastoji rekonstruirati najjednostavnijom kirurškom tehnikom, a ako to nije moguće prelazi se na sljedeću, nešto složeniju metodu⁵. Naravno da ovdje ima iznimaka, prvenstveno u regiji glave i vrata, gdje se u najvećem broju slučajeva koriste kompleksnije tehnike da bi se postigao što bolji estetski i funkcionalni rezultat.

Tablica 1. TNM klasifikacija kožnih karcinoma glave i vrata koji ne zahvaćaju vjeđu²**Table 1.** TNM staging for cutaneous carcinomas of head and neck excluding carcinoma of the eyelid²

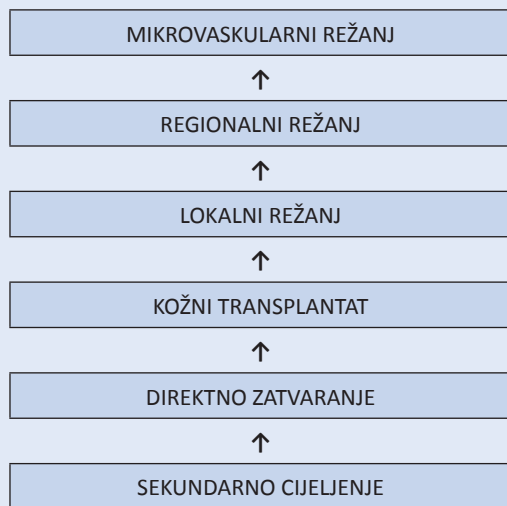| | |
|---------------------------------|--|
| TX | primarni tumor ne može se procijeniti |
| T0 | ne može se dokazati postojanje primarnog tumora |
| Tis | <i>carcinoma in situ</i> |
| T1 | tumor ≤ 2 cm u najvećem promjeru s < 2 značajki visokog rizika |
| T2 | tumor > 2 cm u najvećem promjeru ili tumor bilo koje veličine s ≥ 2 značajki visokog rizika |
| T3 | tumor invadira maksilu, mandibulu, orbitu ili temporalnu kost |
| T4 | tumor invadira aksijalni skelet ili perineuralna invazija baze lubanje |
| Značajke visokog rizika: | 1. dubina/invazija: > 2 mm debljine (Breslow), Clark razina ≥ IV, perineuralna invazija 2. primarno ishodište uška 3. primarno ishodište usna neobrasla dlakama 4. slabo diferencirani/nediferencirani tumor |
| NX | regionalni limfni čvorovi se ne mogu procijeniti |
| N0 | nema metastaza u regionalnim limfnim čvorovima |
| N1 | metastaza u jednom ipsilateralnom l. č., ≤ 3 cm u najvećoj dimenziji |
| N2a | metastaza u jednom ipsilateralnom l. č., > 3 ali ≤ 6 cm u najvećoj dimenziji |
| N2b | metastaze u multiplim ipsilateralnim l. č., ≤ 6 cm u najvećoj dimenziji |
| N2c | metastaze u bilateralnim ili kontralateralnim l. č., ≤ 6 cm u najvećoj dimenziji |
| N3 | metastaza u l. č., > 6 cm u najvećoj dimenziji |
| M0 | nema udaljenih metastaza |
| M1 | udaljene metastaze |

Tablica 2. TNM klasifikacija kožnih karcinoma koji zahvaćaju vjeđu²**Table 2.** TNM staging for cutaneous carcinomas of the eyelid²


| | |
|------------|--|
| TX | primarni tumor se ne može procijeniti |
| T0 | ne može se dokazati postojanje primarnog tumora |
| Tis | <i>carcinoma in situ</i> |
| T1 | tumor ≤ 5 mm u najvećoj dimenziji ne zahvaća tarsus ili rub vjeđe |
| T2a | tumor > 5 mm, ali ne > 10 mm u najvećoj dimenziji ili svaki tumor koji zahvaća tarsus ili rub vjeđe |
| T2b | tumor > 10 mm, ali ne > 20 mm u najvećoj dimenziji ili zahvaća punu debljinu vjeđe |
| T3a | tumor > 20 mm u najvećoj dimenziji ili svaki tumor koji invadira susjedne okularne ili orbitalne strukture svaki tumor s perineuralnom tumorskom invazijom |
| T3b | totalna resekcija tumora zahtijeva enukleaciju, egzenteraciju ili resekciju kosti |
| T4 | tumor je neresektabilan zbog ekstenzivne invazije okularnih, orbitalnih, kraniofacijalnih struktura ili mozga |
| NX | regionalni limfni čvorovi ne mogu se procijeniti |
| cN0 | nema meta u regionalnim l. č. na osnovi kliničkog pregleda ili <i>imaginga</i> |
| pN0 | nema meta u regionalnim l. č. dokazano biopsijom l. č. |
| N1 | metastaza u regionalnim limfnim čvorovima |
| M0 | nema udaljenih metastaza |
| M1 | udaljene metastaze |


Tablica 3. TNM klasifikacija melanoma²**Table 3.** TNM staging of malignant melanoma²

| | |
|------------|---|
| TX | primarni tumor ne može se procijeniti |
| T0 | nema dokaza primarnog tumora |
| T1a | u l. č. |
| T1b | melanom debljine ≤ 1.0 mm, s ulceracijom ili mitoze $\geq 1/\text{mm}^2$ |
| T2a | melanom debljine 1.01 – 2.0, bez ulceracije |
| T2b | melanom debljine 1.01 – 2.0, s ulceracijom |
| T3a | melanom debljine 2.01 – 4.0, bez ulceracije |
| T3b | melanom debljine 2.01 – 4.0, s ulceracijom |
| T4a | melanom debljine > 4.0 mm, bez ulceracije |
| T4b | melanom debljine > 4.0 mm, s ulceracijom |
| NX | regionalni limfni čvorovi ne mogu se procijeniti |
| N0 | nema dokazanih regionalnih metastaza |
| N1a | metastaza u 1 l. č. – mikrometastaza |
| N1b | metastaza u 1 l. č. – makrometastaza |
| N2a | metastaze u 2 ili 3 l. č. – mikrometastaze |
| N2b | metastaze u 2 ili 3 l. č. – makrometastaze |
| N2c | <i>in-transit</i> /satelitske metastaze bez metastaza u l. č. |
| N3 | metastaze ≥ 4 l. č. ili <i>in-transit</i> /satelitske metastaze s meta l. č. |
| M0 | nema udaljenih metastaza |
| M1a | metastaze u koži, potkožju ili udaljenim l. č., normalni serumski LDH |
| M1b | metastaze u plućima, normalni serumski LDH |
| M1c | metastaze u druge visceralne organe ili udaljene metastaze bilo kojeg područja udružene s povišenim serumskim LDH |

Tablica 4. Rekonstruktivne ljestve**Table 4.** Reconstructive ladder

Tijekom ekscizije kožnih tumora (slika 1) treba nastojati uklopiti iste unutar prirodnih brazda i bora te na granici estetskih jedinica lica i vrata, kako bi posljedični ožiljak maksimalno kamufilirali i učinili ga estetski prihvatljivijim, manje uočljivim. Također treba poznavati linije minimalne kožne tenzije, tzv. Langerove linije (slika 2), jer in-

**Slika 1.** Ekscizije kože na licu.**Figure 1.** Facial skin excisions.

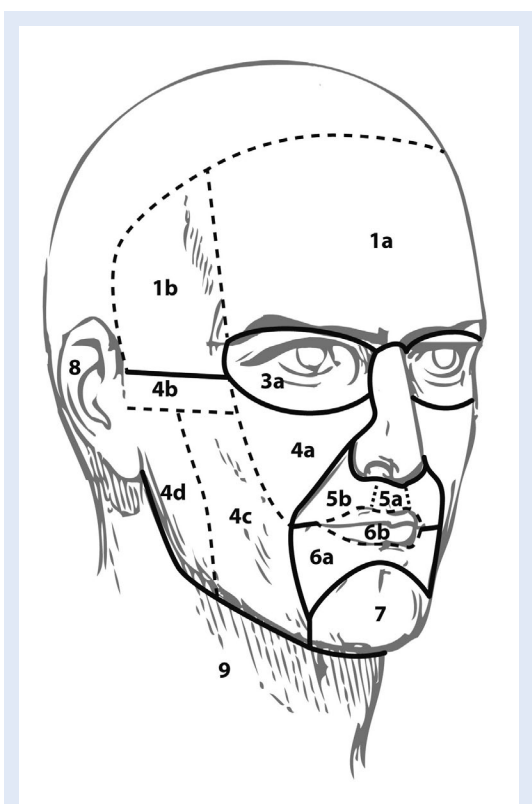


Slika 2. Linije minimalne kožne tenzije.
Figure 2. Relaxed skin tension lines.

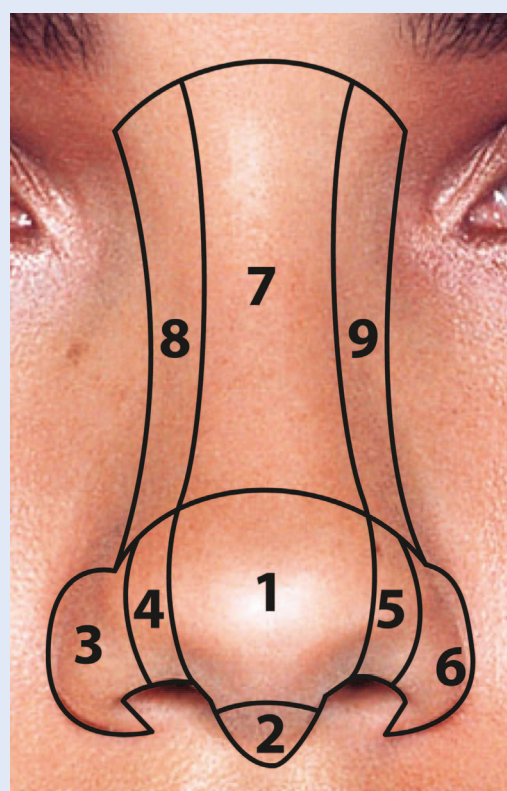
korporiranjem incizija u iste smanjuje se tenzija ožiljka, što je jedan od najvažnijih faktora koji utječe na njegov konačni izgled (što je tenzija veća, to je ožiljak skloniji hipertrofiji, nastajanju keloida).

Regija glave i vrata sastoji se od 10 estetskih jedinica: čela, očiju, nosa, obraza, gornje i donje usne, brade, uški, vrata te vlasišta (slika 3)⁶. Svaka od navedenih jedinica može se podijeliti u podjedinice, npr. podjedinice nosa su vršak, kolumela, alarne regije, trokuti mekog tkiva, dorzum i lateralne strane (slika 4). Inciziju je najbolje planirati između dviju estetskih jedinica. Ako lezija zahva-

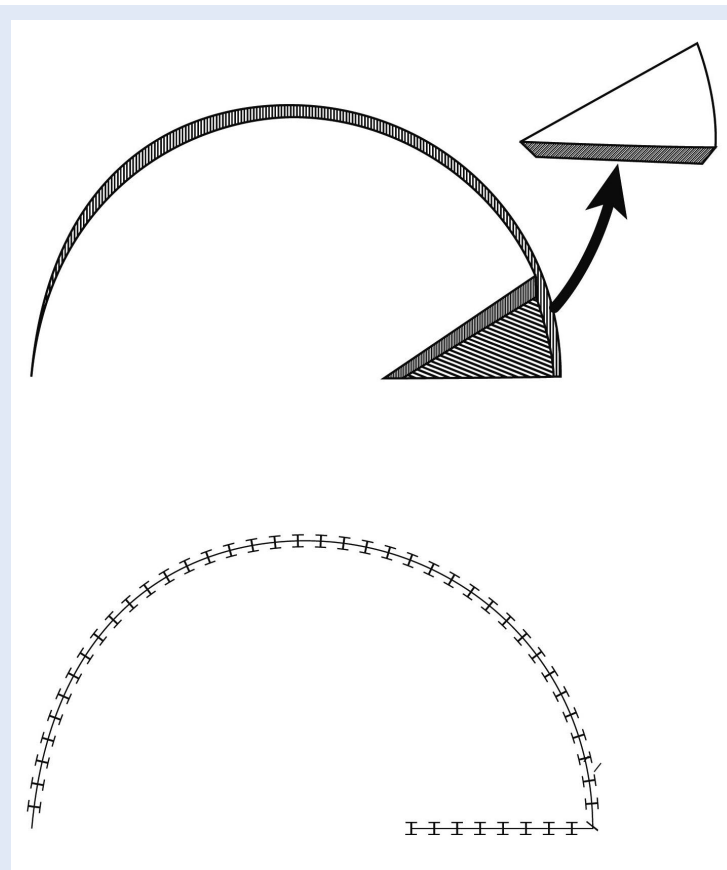
Glavni cilj kirurškog liječenja je odstranjenje tumora u cijelosti (patohistološki negativni rubovi) te adekvatna rekonstrukcija novonastalog defekta u estetskom i funkcionalnom smislu. U području glave i vrata defekti nastali ekscizijom malignih kožnih tumora najčešće se rekonstruiraju okolnim tkivom, tzv. lokalnim režnjevima. Jedan od najvažnijih razloga za njihovo korištenje iznimno je dobra vaskularizacija kože glave i vrata.



Slika 3. Estetske jedinice glave i vrata.
Figure 3. Aesthetic units of head and neck.



Slika 4. Estetske podjedinice nosa.
Figure 4. Aesthetic subunits of the nose.



Slika 5. Rotacijski kožni režanj.
Figure 5. Rotational skin flap.

ća veći dio estetske jedinice, najbolje ju je u cijelosti odstraniti i rekonstruirati, jer se tako postiže optimalan estetski rezultat.

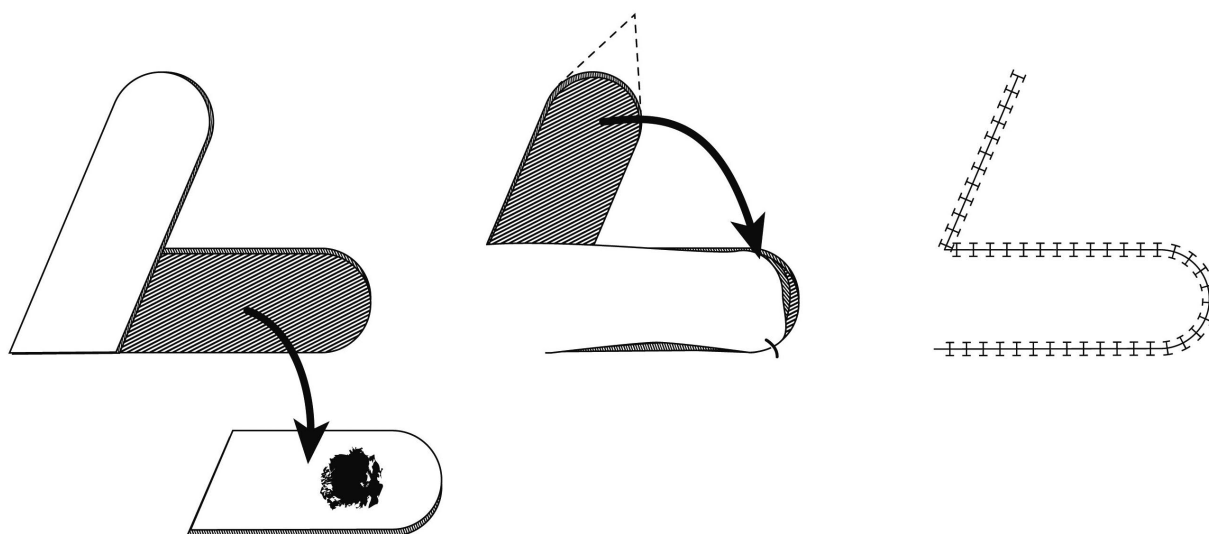
Sekundarno cijeljenje uglavnom se primjenjuje samo kod malih površnih kožnih lezija i to prvenstveno na konkavnim površinama, kao što je medijalni očni kantung. Glavni nedostatak predstavlja produženi tijek liječenja te potreba za učestalim previjanjem i njegovim rane.

Primarno, direktno zatvaranje defekta moguće je samo ako se poštuju estetske jedinice glave i vrata te se ne narušava funkcija.

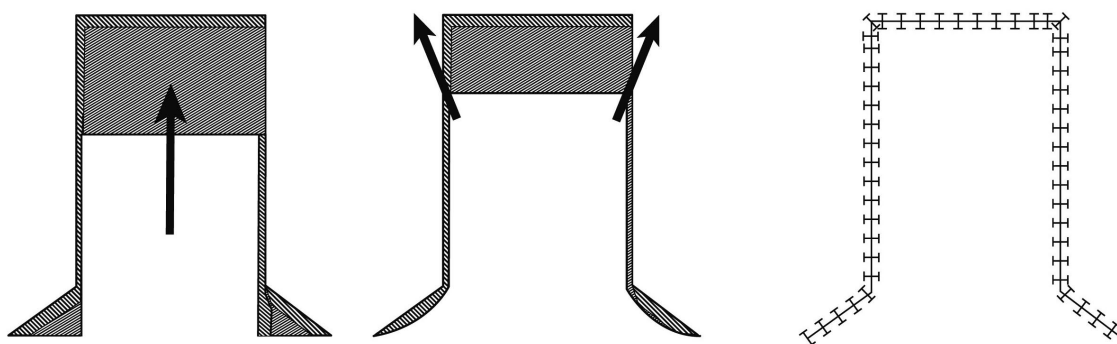
Defekt tkiva može se rekonstruirati slobodnim kožnim transplantatima koji se prema debljini kože koju sadržavaju dijele na slobodne kožne transplantate djelomične debljine kože (Olier-Thiersch 0,2 mm, Blair 0,3 – 0,5 mm) te slobodne kožne transplantate pune debljine kože (Wolf-Krause)⁷⁻⁸. Primjenjuju se za rekonstrukciju rana s defektom kože, odnosno površina koje su sposobne stvarati granulacije. U regiji glave i vrata

uglavnom se koriste slobodni kožni transplantati pune debljine kože, budući da je kod njih manje izražena kontrakcija nego kod transplantata djelomične debljine. Glavne darivateljske regije za slobodne kožne transplantate pune debljine kože su preaurikularna i retroaurikularna regija, kapci te supraklavikularna regija, budući da je koža ovih regija po boji i teksturi vrlo slična ostalim regijama glave i vrata. Slobodni kožni transplantati djelomične debljine kože uglavnom se koriste za rekonstrukciju defekata na vlasištu. Ipak zbog izražene kontrakcije, hiperpigmentacije te varijabilne reinervacije, slobodni kožni transplantati nisu prvi izbor u rekonstrukciji kožnih defekata u regiji glave i vrata. Posebni tipovi transplantata su složeni graftovi koji se sastoje od više različitih tkiva (kožno-hrskavični graft za rekonstrukciju alarnih defekata nosa, hrskavično-mukozni graft za rekonstrukciju vjeđe).

U području glave i vrata defekti nastali ekscizijom malignih kožnih tumora najčešće se rekonstruiraju okolnim tkivom tzv. lokalnim režnjevima. Brojni su razlozi za njihovo korištenje u ovom području, a među najvažnije spadaju iznimno dobra vaskularizacija kože glave i vrata. Nadalje, defekti se rekonstruiraju najbližim tkivom (lokalno tkivo), njima se mogu pokrivati slabo prokrvljene podloge, zbog nedostatka tenzije pri zatvaranju defekta kontrakcija ožiljka je minimalna te posljedično bolji izgled ožiljka. Pri planiranju lokalnih režnjeva poštuju se estetske jedinice, tj. pri rekonstrukciji se ne prelazi u drugu estetsku jedinicu, kako bi se izbjegle funkcionalne komplikacije kao što su nazalna opstrukcija ili ektropion. Dije se prema vaskularizaciji, načinu pomicanja i vrsti tkiva koje sadrže⁹⁻¹². Prema vaskularizaciju mogu biti aksijalni i nasumce odabrani (random) režnjevi. Aksijalni režnjevi u svojoj osi sadrže krvne žile koje ih opskrbljuju, dok se random režnjevi opskrbljuju dermalnim i subdermalnim krvožilnim plexusima iz baze režnja. Nasumce odabrani češće se koriste, pri čemu treba paziti na odnos baze prema dužini režnja (1 : 2 – 1 : 4). Lokalni režnjevi uglavnom sadrže samo kožu i manji dio potkožnog masnog tkiva, a po potrebi mogu sadržavati i fasciju te mišić. Prema načinu pomicanja dijele se na:



Slika 6. Transpozicijski kožni režanj.
Figure 6. Transpositional skin flap.



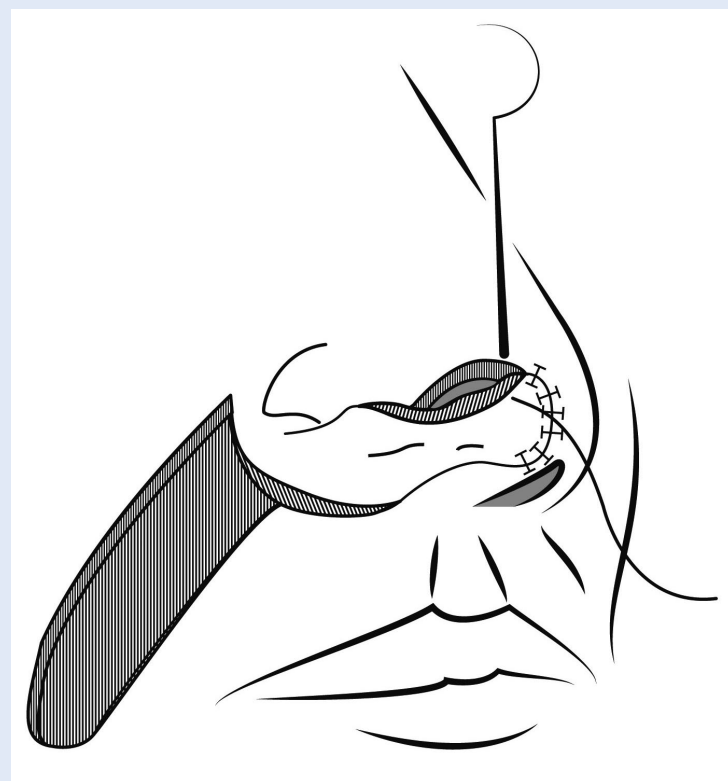Slika 7. Klizni kožni režanj.
Figure 7. Advancement skin flap.

- rotacijske (slika 5)
- transpozicijske (slika 6; Z plastika, W plastika, Limbergov, Dufourmentalov, bilobarni)
- klizne (slika 7; jednostruke ili dvostruke, V-Y, Y-V, hatchet, A-T)
- interpozicijske (slika 8; čeonni, retroaurikularni, nazolabijalni) i
- otočaste (slika 9).

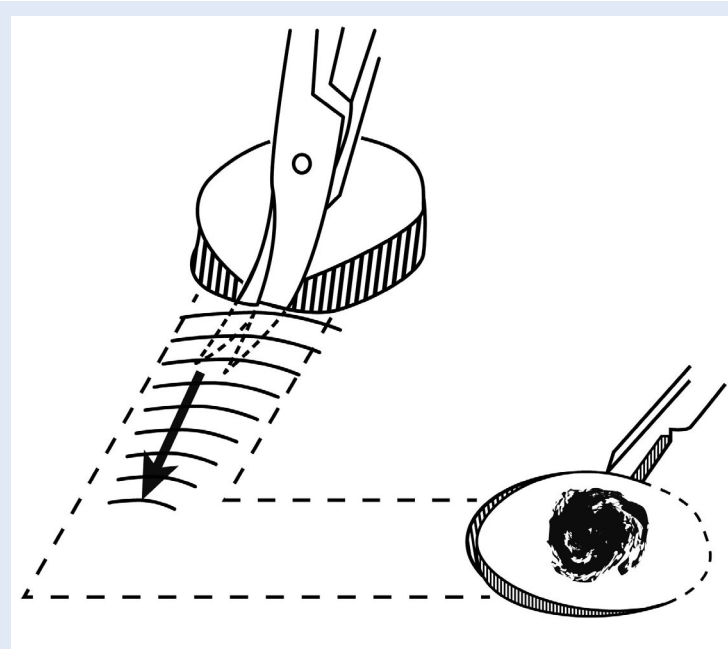
U pojedinim estetskim jedinicama određeni lokalni reznjevi daju bolje rezultate, tako se u području čela najčešće koriste rotacijski reznjevi, u području obraza rotacijski i transpozicijski romboidni (Limberg), u području nosa interpozicijski čeonni, u području orbite obrazni rotacijski i čeonni

transpozicijski režanj. Ne postoji pravilo koje bi za svaku pojedinu estetsku jedinicu glave i vrata točno definiralo kojim se lokalnim reznjem mora rekonstruirati defekt, već kirurg tu ima mogućnost primjene različitih lokalnih reznjeva, pa će njegov konačni odabir oviti o iskustvu, vještini operiranja te karakteristikama kože bolesnika.

Kirurška ekscizija uznapredovanih malignih kožnih tumora (T3, T4) rezultira opsežnim defektima koji osim kože i potkožja mogu zahvaćati i dublje strukture. Rekonstrukcija takvih defekata zahtijeva upotrebu regionalnih reznjeva. Regionalni reznjevi predmnijevaju mobilizaciju tkiva koje se ne nalazi u neposrednoj blizini defekta, a peteljkom koja sa-



Slika 8. Interpozicijski nazolabijalni kožni režanj.
Figure 8. Interpositional nasolabial skin flap.



Slika 9. Otočasti kožni režanj.
Figure 9. Island skin flap.

drži krvne žile vezano je za darivateljsko mjesto. Osim kože i potkožja mogu sadržavati fasciju, mišić, pa čak i kost. Najčešće korišteni regionalni režnjevi za rekonstrukciju defekata glave i vrata su *pectoralis major*, *latissimus dorsi* i trapezius režanj. Napretkom kirurške tehnike i pratećeg instrumentarija veliki defekti glave i vrata u novije vrijeme se rekonstruiraju mikrovaskularnim (slobodnim) režnjevima. Mikrovaskularni režanj predstavlja otočasti režanj koji je zajedno s pripadajućim krvnim žilama (katkada i živcima) odvojen od darivateljske regije te spojen s krvnim žilama primajuće regije¹³⁻¹⁴. Najčešće se koriste radijalni podlaktični i *anterolateral thigh flap* mikrovaskularni režnjevi¹⁵. Daju bolje estetske rezultate od regionalnih režnjeva, iako daleko od idealnog. Pri planiranju rekonstrukcije defekta mikrovaskularnim režnjem zbog mogućnosti propadanja istoga (u velikim kirurškim centrima < 10 %) uvijek treba imati rezervni plan liječenja, a to je u prvom redu odgovarajući regionalni režanj.

ZAKLJUČAK

Kožni maligni tumori najučestaliji su malignomi čovjeka. Regija glave i vrata predstavlja najučestaliju lokalizaciju kožnih tumora. Bitno je razlikovati nemelanomske tumore od melanoma jer se liječenje bitno razlikuje. Premda se u literaturi spominju različiti modaliteti liječenja (krioterapija, laser, topički citostatici, zračenje), osnovu čini kirurško liječenje, budući da daje najbolje rezultate. Kirurško liječenje temelji se na onkološkoj radikalnosti, tj. postizanju zdravih rubova u sve tri dimenzije. Regija glave i vrata predstavlja poseban izazov, budući da je u ovom relativno malom području prisutan velik broj organa čiju funkciju ne smijemo narušiti, te je to istovremeno i estetski najuočljivija regija ljudskog tijela. Da bismo očuvali funkciju i izgled, osim kirurške ekscizije vrlo je bitno planirati i rekonstrukciju novonastalih defekata. U rekonstrukciji kirurg raspolože većim brojem tehnika, te će odabir ovisiti o vlastitoj preferenciji i iskustvu, kao i o značajkama vezanim uz bolesnika. Kako se u posljednje vrijeme zbog sve bolje zdravstvene skrbi kožni tumori dijagnosticiraju u ranijim stadijima, dominantna tehnika u rekonstrukciji defekata glave i vrata danas su lokalni režnjevi.

LITERATURA

1. LeBoit PE, Burg G, Weedon D, Sarasain A. World Health Organization classification of tumours. Pathology and genetics of skin tumours. Lyon; IARC Press, 2006.
2. Edge SB, Byrd DR, Compton CC, Fritz AG, Greene FL, Trotti A. AJCC Cancer Staging Manual. 7th edition. New York: Springer, 2009;301-25.
3. Myers EN, Suen JY, Myers JN, Hanna EY. Cancer of the head and neck. 4th edition. Philadelphia: Saunders, 2003;117-55.
4. Shah JP, Patel SG. Atlas of clinical oncology. Cancer of the head and neck. Hamilton: BC Decker Inc, 2001;75-100.
5. Thorne CH, Beasley RW, Aston SJ, Bartlett SP, Gurtner GC, Spear SL. Grabb and Smith's plastic surgery. 6th edition. *In*: Thorne CH. Techniques and principles in plastic surgery. Philadelphia: Lippincott Williams & Wilkins, a Wolters Kluwer business, 2007;14.
6. Fattahi TT. An overview of facial aesthetic units. *J Oral Maxillofac Surg* 2003;61:1207-11.
7. Rudolph R, Ballantyne DL. Skin grafts. *In*: McCarthy JG (ed.) Plastic Surgery General Principles. Philadelphia: WB Saunders Company, 1990;1:221-74.
8. Preus S, Breuing KH, Eriksson E. Plastic surgery techniques. *In*: Achauer BM, Eiksson E. Plastic surgery techniques. St.Louis: Mosby, 2000;1:147-61.
9. Jackson IT. Local flaps in head and neck reconstruction. St. Louis; Mosby, 1985.
10. Baker SR. Local flaps in facial reconstruction. 2nd edition. Philadelphia: Elsevier Inc, 2007.
11. Mathes SJ. Plastic Surgery. 2nd edition. Vol. 5, Tumors of head, neck and skin. Philadelphia: Elsevier Inc, 2006;273-474.
12. Kryger ZB, Sisco M. Practical Plastic Surgery. Austin: Landes Bioscience, 2007;49-56.
13. Lineaweaver W. Microsurgery and the reconstructive ladder. *Microsurgery* 2005;25:185-6.
14. Wei FC, Mardini S. Flaps and Reconstructive Surgery. Philadelphia: Elsevier Inc, 2009;17-31.
15. Stanec S, Budi S, Delimar D, Martić K, Milanović R, Rudman F et al. Novi šivaći materijali, transplantati i lokalni režnjevi. Zagreb: Medicinska naklada, 2008; 100.