

Građa mišića musculus psoas major s obzirom na njegovu složenu funkciju

Arbanas, Juraj; Starčević-Klasan, Gordana; Malnar, Daniela

Source / Izvornik: **Medicina Fluminensis : Medicina Fluminensis, 2012, 48, 123 - 130**

Journal article, Published version

Rad u časopisu, Objavljena verzija rada (izdavačev PDF)

Permanent link / Trajna poveznica: <https://um.nsk.hr/um:nbn:hr:184:621950>

Rights / Prava: [In copyright](#)/[Zaštićeno autorskim pravom.](#)

Download date / Datum preuzimanja: **2025-02-23**



Repository / Repozitorij:

[Repository of the University of Rijeka, Faculty of Medicine - FMRI Repository](#)



Grđa mišića *musculus psoas major* s obzirom na njegovu složenu funkciju

Composition of the psoas major muscle regarding its complex function

Juraj Arbanas*, Gordana Starčević-Klasan, Daniela Malnar

Sažetak. *Musculus psoas major* mišić je stražnje trbušne stijenke. Ime dobiva po grčkoj riječi *psoa* što znači "slabine". Njegovo linearno polazište složeno je i obuhvaća bočne strane trupova i pripadajućih intervertebralnih diskova od 12. grudnog do 4. ili 5. slabinskog kralješka te kostalne nastavke svih slabinskih kralježaka. Hvatište mišića, zajedno s ilijačnim mišićem, nalazi se na *trochanter minor* bedrene kosti. *M. psoas major* može pokazivati različit stupanj morfološke povezanosti s ilijačnim mišićem (lat. *m. iliopsoas*), a u rjeđim slučajevima polazište mu može pokazivati i atipična odstupanja od normale. Morfologija *m. psoas major* razlikuje se i s obzirom na spol, te s obzirom na rasu. *M. psoas major* grade sva tri tipa mišićnih vlakana. Budući da nije niti čisti dinamički niti čisti posturalni mišić, njegova grđa pokazuje podjednaku zastupljenost brzih, odnosno sporih mišićnih vlakana. Dinamička funkcija mišića odnosi se prvenstveno na zglob kuka, te se on označava i kao glavni fleksor u zglobu kuka. Djelovanje u smislu rotacije, te abdukcije ili adukcije u zglobu kuka, minimalno je. *M. psoas major* može nagnjati kralježnicu naprijed i na svoju stranu. Posturalna funkcija mišića odnosi se na održavanje slabinske lordoze te stabilizaciju slabinske kralježnice, sakroilijačnoga zgloba i zgloba kuka, kako kod sjedenja tako i kod stajanja, hodanja ili trčanja.

Ključne riječi: anatomske varijacije, funkcija, grđa, *musculus psoas major*

Abstract. Psoas major is a muscle of the posterior abdominal wall. The name psoas comes from the Greek word *psoa* meaning the "loin region". Its linear origin is complex and includes the vertebral bodies and associated intervertebral discs from twelfth thoracic to fourth or fifth lumbar vertebrae and of the costal processes of all the lumbar vertebrae. Psoas major together with iliacus muscle inserts on the lesser trochanter of the femur. The degree of unification of the psoas and iliacus muscle can vary (*m. iliopsoas*), and rarely, its proximal attachments can show atypical anatomical variations. Moreover, composition of the psoas major muscle can differ regarding sex and race. Psoas major muscle is composed of all three muscle fibre types. Since it is dynamic as well as postural muscle it shows equal distribution of fast and slow muscle fibres. Regarding its dynamic function psoas major muscle is designated as the main flexor of the hip joint. Its rotational action as well as the actions of the abduction or adduction is minimal. In addition, psoas major muscle can produce ventral and lateral flexion of the vertebral column. Regarding its postural function psoas major muscle maintains lumbar lordosis and stabilizes lumbar spine, sacroiliac joint and hip joint during sitting as well as standing, walking or running.

Key words: anatomical variations, composition, function, psoas major muscle

Zavod za anatomiju,
Medicinski fakultet Sveučilišta u Rijeci,
Rijeka

Primljeno: 30. 1. 2012.
Prihvaćeno: 16. 4. 2012.

Adresa za dopisivanje:

*Dr. sc. Juraj Arbanas, dr. med.
Zavod za anatomiju
Medicinski fakultet Sveučilišta u Rijeci
Braće Branchetta 20, 51 000 Rijeka
e-mail: juraj.arbanas@medri.hr

<http://hrcak.srce.hr/medicina>

UVOD

Musculus psoas major (veliki slabinski mišić) ubraja se u mišiće stražnje trbušne stijenke¹ (slika 1). Spušta se od slabinskoga dijela kralježnice, bočno od male zdjelice, ide dublje od ingvinalnog ligamenta, te završava na proksimalnom okrajku bedrene kosti¹. Ime mu dolazi od grčke riječi *psoa* što znači "slabine". U svom središnjem dijelu taj je mišić debeo i okrugao, a na putu prema donjem ekstremitetu postupno se stanjuje². Radi se

M. psoas major ima složeno polazište koje obuhvaća bočne strane trupova i pripadajućih intervertebralnih diskova od 12. grudnog do 4. ili 5. slabinskog kralješka te kostalne nastavke svih slabinskih kralježaka, a u rijetkim slučajevima može pokazivati i atipična odstupanja od normale.

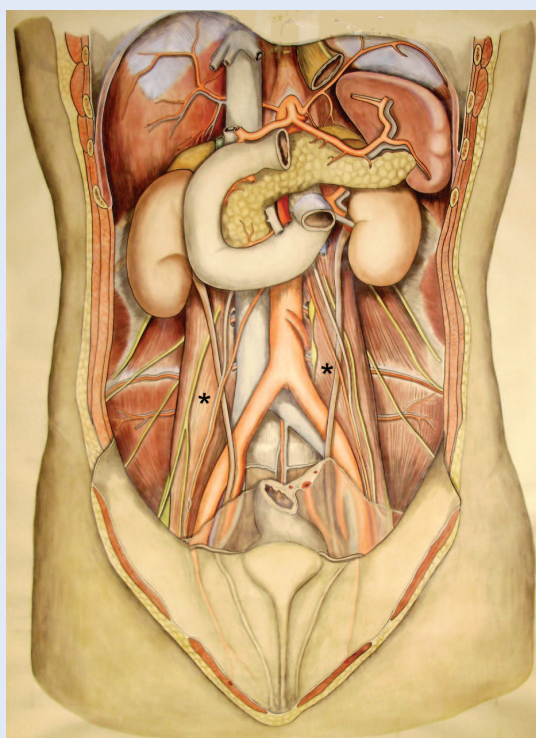
o vrlo dugačkom i mesnatom mišiću značajne snage koji je stalno u upotrebi³. Po njegovoj prednjoj površini spušta se varijabilni *musculus psoas minor*, koji može nedostajati u oko 40 % slučajeva⁴. U starijoj literaturi ta se dva mišića označavaju kao *m. psoas magnus* (*m. psoas major*) i *m. psoas parvus* (*m. psoas minor*)⁵. *M. psoas major* opisuje se i kao aksioapendikularni mišić⁶ jer povezuje kralježnicu (aksijalni skelet) s kostima donjeg ekstremiteta (apendikularni skelet). *M. psoas major* jedini je mišić koji povezuje slabinsku kralježnicu s donjim ekstremitetom, te je stoga uključen u pokrete i kralježnice i noge.

MAKROSKOPSKA GRAĐA

M. psoas major ima izrazito složeno proksimalno polazište. Na njemu možemo razlikovati površni i duboki dio mišića. Površni dio polazi od lateralne površine trupova kralježaka i intervertebralnih diskova od 12. grudnog do 4. slabinskog kralješka, dok duboki dio počinje od kostalnih nastavaka svih slabinskih kralježaka⁷. Površni dio mišića u biti se sastoji od nekoliko pojedinačnih snopova koji polaze od bočne površine trupova dvaju susjednih kralježaka, kao i pripadajućeg intervertebralnog diskusa. Najkranijalni snop počinje od donjeg ruba 12. grudnog kralješka, gornjeg ruba 1. slabinskog kralješka te između njih umetnutog

torakolumbalnog intervertebralnog diska⁴. Najkudalniji snop pak može sezati i do 5. slabinskog kralješka, te stoga polazi od susjednih rubova trupova 4. i 5. slabinskog kralješka i pripadajućeg diska^{2,4}. Inzercije dubokog dijela čini prednja površina i donji rub kostalnih nastavaka slabinskih kralježaka⁴ blizu baze samih kostalnih nastavaka². Između dvaju susjednih, prethodno opisanih snopova, razapeti su nizovi tetivnih lukova koji zajedno s pripadajućim dijelom trupa kralješka omeđuju otvore kroz koje prolaze lumbalne arterije i vene te vlakna iz trunkusa simpatikusa⁴.

Od svog se polazišta *m. psoas major* spušta bočno od ulaza u malu zdjelicu, ide iza ingvinalnog ligamenta i ispred čahure zgloba kuka⁴. Nakon što se suzio u tetivu, završava na stražnjoj polovici *trochanter minor* bedrene kosti². Lijevi i desni mišić međusobno divergiraju spuštajući se distalno, a na samom završetku usmjereni su prema natrag kako bi pristupili svom hvatištu². *M. psoas major* je homogeni mišić s linearnim polazištem na kralježnici koji se konačno sužava u okruglu tetivu koja inzerira na femuru. No, disekcijom mišića



Slika 1. Prikaz sadržaja retroperitonealnog prostora. *M. psoas major* označen je zvjezdicom (*)

Figure 1. The contents of retroperitoneal space. *M. psoas major* is indicated with an asterisk.

pokazalo se da se mišićni snopovi spiralno obavijaju jedni oko drugih, tako da snopovi koji počinju od kranijalnijih segmenata kralježnice sprijeda i medijalno obavijaju snopove koji polaze od kaudalnih segmenata. Pritom pojedini mišićni snopovi imaju gotovo istu dužinu mišićnih vlakana, pa kranijalniji snopovi prelaze u tetivu dok prekrivaju još uvijek mesnati dio kaudalnih snopova⁸. Stoga je u proksimalnom dijelu njegova tetiva smještena unutar samog mišića, da bi u distalnom dijelu bila smještena na površini mišića².

Po prednjoj površini mišića *m. psoas major* može se spuštati varijabilni mišić, *m. psoas minor*. Taj mišić nedostaje u više od 40 % slučajeva. Polazište mu se nalazi na trupovima 12. grudnog i prvog slabinskog kralješka te pripadajućeg intervertebralnog diska, a mišić završava na *pecten ossis pubis*, *eminentia iliopectinea* te *fascia iliaca*⁴. Iako je njegovo djelovanje minimalno, a očituje se u vidu slabog flektiranja trupa, te se klinički ni ne može testirati⁴, njegova bi kontraktura mogla simulirati simptome apendicitisa⁹ te na taj način ipak povećati njegov klinički značaj.

Pored prije navedenog tipičnog polazišta *m. psoas major*, koje može varirati u broju kralježaka s kojih polazi⁴, mišić u rjeđim slučajevima može pokazivati i atipična odstupanja od normale¹⁰⁻¹⁴. Jeleu sa suradnicima opisao je *m. psoas major* koji je pokazivao mnogo šire polazište od uobičajenog. Tako oba *psosa* polaze i s prednje površine prvih triju križnih kralježaka (križna kost). Pritom je s lijeve strane razvijen i akcesorni *m. psoas major* smješten najprije iza, a potom lateralno od normalnog mišića. Taj mišić polazi s kostalnog nastavka trećeg slabinskog kralješka i od ligamenta razapetog između kostalnog nastavka trećeg i četvrtog slabinskog kralješka. Desni *m. psoas major* podijeljen je u tri dijela. *M. psoas minor* razvijen je samo s lijeve strane¹¹. Na muškom kadaveru čovjeka nađen je i snopić velikog slabinskog mišića koji počinje od tetivnoga luka razapetog između trupa 4. slabinskog kralješka i poprečnog nastavka 5. slabinskog kralješka. Snopić se pruža odvojeno, bočno od ulaza u malu zdjelicu, te se spaja s vlaknima velikoga slabinskog mišića proksimalno od ingvinalnog ligamenta¹³. Tijekom anatomske sekcije na muškom kadaveru, Tubbs sa suradnicima opisao je mišić na lijevoj strani koji

polazi s poprečnoga nastavka trećeg slabinskoga kralješka i anteromedijalne površine *m. quadratus lumborum*. Mišić se spušta iza femoralnoga živca, a između *m. psoas major* i *m. iliacus*, te se u visini ingvinalnog ligamenta spaja s navedenim mišićima¹⁰. Smatra se da se radi o varijaciji *m. psoas quartus* te ga uspoređuju sa sličnim rezultatom nađenim na disekciji muškarca srednje životne dobi, kod kojeg je opisana neobična "razdoba" *psosa* (u cjelini)¹⁴. Tako su obostrano opisana po četiri mišića koja autori označavaju kao *psos magnus*, *psos parvus*, *psos tertius* i *psos quartus*. *Psoas magnus* odgovarao bi mišiću *m. psoas major*, a *psos parvus* mišiću *m. psoas minor*, iako mu je polazište za jedan segment niže od uobičajenog. Desni *psos quartus* polazi i s tetive *m. quadratus lumborum*, dok ostali mišići (lijevi i desni *psos tertius* te lijevi *psos quartus*) polaze mahom s poprečnih nastavaka slabinskih kralježaka. Prema distalno njihove se tetive spajaju s tetivama *psos magnus*¹⁴. Na anatomske sekcijama dvaju kadavera nađen je i lateralni tračak velikoga slabinskog mišića koji na svom putu distalno probija *n. femoralis*¹².

Prije inzercije na *trochanter minor* bedrene kosti završnom dijelu *m. psoas major* pristupaju vlakna ilijačnog mišića, spajaju se s njim i zajedno inzeriraju na kost. Često se, stoga, ta dva mišića objedinjuju zajedničkim nazivom u *m. iliopsoas*⁴. No, ta dva mišića ponekad mogu biti potpuno nezavisni jedan od drugoga. Ipak, oni češće pokazuju veći ili manji stupanj morfološke povezanosti. Iako vrlo rijetko, ta povezanost može ići i do tog stupnja da se stekne dojam kako se radi o jednom jedinstvenom cjelovitom mišiću. Tako je, primjerice, opisana unilaterala desnostrana varijacija *iliopsoasa* na ženskom kadaveru, gdje je proksimalno polazište *m. iliacus* pokazivalo tipičnu inzerciju, no ubrzo nakon toga vlakna su se razdvojila u dva snopa. Gornja vlakna *m. iliacus*, koja su počinjala približno 2 cm ispod bočnoga grebena, usmjerila su se prema medijalno, a ostatak vlakna usmjerio se prema dolje i medijalno. Oba snopa spojila su se s posterolateralnim dijelom velikoga slabinskog mišića, čime se stekao dojam da se zapravo radi o jednom mišiću koji počinje od gornje trećine bočne kosti i bočne površine slabinske kralježnice¹⁵.

No, neki autori ipak smatraju da nije najtočnije ta dva mišića definirati kao jedan. Naime, bez obzira na njihovu zajedničku inzerciju i jedinstvenu funkciju u zglobu kuka, ipak su ta dva mišića previše različita da bi ih se samo tako moglo objediniti. Različito su inervirani (*m. psoas major* segmentalno iz lumbalnog pleksusa, a *m. iliacus* putem femoralnog živca), različitog su podrijetla (*m. psoas major* mišić je trbušne stijenke koji se spustio do noge, dok je *m. iliacus* bedreni mišić koji je migrirao u ilijačnu jamu) i, konačno, funkcionalno djelovanje ilijačnog mišića odnosi se isključivo na zglob kuka, dok *m. psoas major* ima važno djelovanje u lumbalnoj kralježnici¹⁶.

Varijacije u morfologiji mišića *m. psoas major* uočene su i među pojedinim rasama. Tako je opisana anatomska razlika *m. psoas* među mladim bijelcima i crncima. Opisan je 3 puta veći anatomski presjek mišića u crnaca u odnosu na bijelce. No u crnaca je *psoas minor* bio prisutan u manje od 10 % slučajeva i nalazio se samo jednostrano, dok je u bijelih kadavera taj mišić postojao u 87 % slučajeva¹⁷. Razlike u veličini *m. psoas major* postoje i s obzirom na spol. Tako muškarci u mlađoj životnoj dobi pokazuju veći poprečni presjek mišića u odnosu na žene, bez obzira radi li se o neaktivnim osobama ili aktivnim sportašima (atletičarima)¹⁸.

TOPOGRAFIJA

Topografski odnosi *m. psoas major* su složeni. *M. psoas major* mišić je stražnje trbušne stijenke¹, ali njegov najkranijalni dio dopire čak u stražnji medijastinum⁴. U trbušnoj šupljini mišić je u odnosu s ekstraperitonealnim strukturama (ekstraperitonealno tkivo, bubrezi, ureteri, *m. psoas minor*, živci lumbalnog pleksusa, trunkus simpatikus, limfni čvorovi, krvne žile bubrega, testisa ili ovarija, a desno i donja šuplja vena) i s intraperitonealnim organima (desni s ileumom, a lijevi s kolonom)⁴. Straga je mišić u odnosu s kostalnim nastavcima slabinskih kralježaka i s medijalnim rubom *m. quadratus lumborum*, dok je prema medijalno u odnosu s trupovima slabinskih kralježaka i slabinskim krvnim žilama⁴. Slabinski intervertebralni otvori imaju važan odnos prema polazišnim inzercijama mišića. Ti otvori, naime, leže ispred poprečnih nastavaka slabinskih kralježaka, a iza inzercija mišića na trupovima kralježa-

ka, interveteralnih diskova i tetivnih lukova. Zbog toga, korijeni pleksus lumbalis ulaze direktno u mišić te je pleksus uložen u samom mišiću, pa njegove grane izlaze van na površini i rubovima *m. psoas major*⁴. Lumbalni pleksus i njegove grane mogu također pokazivati i veće ili manje odstupanje od uobičajenih anatomske odnosa¹⁹. Na svom putu prema hvatištu, *m. psoas major* u odnosu je s vanjskom ilijačnom arterijom, femoralnom arterijom te s arterijom cirkumfleksom *femoris medialis* i femoralnom venom⁴. Ispred njega nalazi se *fascia lata*, dok je straga burzom odvojen od čahure zgloba kuka⁴. Također, u odnosu je i s ilijačnim mišićem, s kojim se konačno spaja i zajedno inzerira na bedrenoj kosti⁴.

MIKROSKOPSKA GRAĐA

Kao i svi drugi skeletni mišići i *m. psoas major* građen je od sva tri tipa mišićnih vlakana u različitom omjeru (slika 2). Omjer mišićnih vlakana koja izgrađuju mišić ovisi o njegovoj primarnoj funkciji. *M. psoas major* nije niti čisti dinamički niti čisti posturalni mišić, pa stoga i njegova građa odražava njegovu funkciju. Istražujući građu *m. iliopsoas* Johnson je utvrdio podjednak odnos vlakana tipa I i tipa II u njegovoj građi. Tako je našao da je odnos vlakana tipa I i vlakana tipa II 49,2 % naprama 50,8 % u korist vlakana tipa II²⁰. Ipak, neki su autori našli predominaciju vlakana tipa I²¹⁻²³, pa su tako Zeng i suradnici, koristeći metodu tipizacije mišićnih vlakana pomoću histokemijskog bojanja miozinske ATP-aze, u humanom *m. psoas major* opisali 58 % vlakana tipa I, 32 % vlakana tipa IIA i 10 % vlakana tipa IIB, a takav su odnos pojedinih tipova mišićnih vlakana potvrdili i SDS-PAGE tehnikom²². Havenith i suradnici tipizirali su mišićna vlakna *m. psoas major* pomoću triju različitih metoda (histokemijskim bojanjem miozinske ATP-aze, te imunohistokemijskom analizom smrznutih i parafinskih uzoraka). U sva tri slučaja rezultati su pokazali najveći postotak sporih mišićnih vlakana (55 %, 58 %, odnosno 62 %)²³. I Kimura u svojim rezultatima navodi najveću zastupljenost vlakana tipa I (42 %) u odnosu na vlakna tipa II (33 %) i tipa III (25 %)²⁴, no vlakna tipa II i tipa III ubrajaju se u brzokontraahirajuća vlakna. Ako zbrojimo postotke vlakana tipa II i tipa III, dobijemo predominaciju brzih vlakana. Nedavna istraživanja tako-

đer su pokazala predominaciju brzih mišićnih vlakana, a pritom su s gotovo 50 % u mišiću najzastupljenija vlakna tipa IIA²⁵. Nadalje, mišić pokazuje i razliku u građi s obzirom na visinu njegova polazišta, pa se tako od kranijalno prema kaudalno u mišiću smanjuje postotak sporih, a povećava postotak brzih mišićnih vlakna. Takva građa upućuje na različitu funkciju kranijalnog dijela mišića (više posturalna funkcija) u odnosu na kaudalni dio mišića (više dinamička funkcija)²⁵.

Kada govorimo o površini poprečnog presjeka određenih tipova mišićnih vlakana, mišljenja autora također se razlikuju. Kimura je našao veću površinu vlakana tipa I u odnosu na vlakna tipa II²⁴, što su potvrdila i neka druga istraživanja²⁵. Ipak, Parkkola opisuje vlakna tipa I kao spora vlakna s malim poprečnim promjerom, a vlakna tipa II kao brza vlakna velikog poprečnog promjera²¹.

Iako *m. psoas major* može pokazivati asimetriju u veličini s obzirom na stranu tijela, pri čemu desnostrano veći mišić predstavlja normalnu varijaciju²⁶, analiza njegove mikroskopske građe nije pokazala razliku između lijevog i desnog mišića²⁷.

FUNKCIJA

M. psoas major ima izrazito složenu funkciju, kako u dinamičkom tako i posturalnom smislu. On je glavni fleksor noge u zglobu kuka, a pri održavanju uspravnog stava tijela, bilo kod stajanja na mjestu ili hodanja, sudjeluje u održavanju lumbalne lordoze.

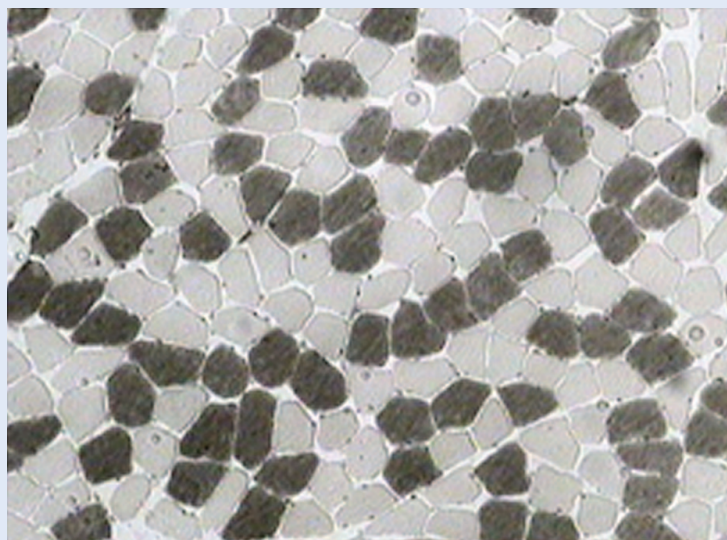
Dinamička funkcija

M. psoas major spaja kralježnicu i donji ekstremitet. Zbog svog smještaja i smjera uključen je u izvođenje pokreta i kralježnice i noge.

Zglob kuka je prema obliku zglobnih tijela kuglasti zglob, što znači da se u njemu mogu vršiti kretnje oko sve tri orijentacijske osi i u sve tri orijentacijske ravnine²⁸. Zajedno s ilijačnim mišićem (*m. iliopsoas*), *m. psoas major* prolazi ispred zgloba kuka⁴, odnosno ispred njegove transverzalne osi. Pod uvjetom da je njegov *punctum fixum* proksimalno, *m. psoas major* u zglobu kuka vršit će fleksiju^{1-4,7,29,30}. No, što se tiče njegove funkcije s obzirom na uzdužnu os u zglobu kuka, mišljenja se donekle razilaze. Njegova inercija na bedrenoj kosti (*trochanter minor*) nalazi se medijalno i straga³¹, te se

on na svom završetku nalazi medijalno od uzdužne osi trupa kosti, pružajući se pritom od naprijed prema natrag². Takav položaj i smjer mišića upućuje na njegovo djelovanje u smislu vanjske rotacije, odnosno supinacije^{2,4,7,29,30,32}. Budući da os oko koje se vrši rotacija u zglobu kuka prolazi kroz centar glave bedrene kosti i kroz sredinu interkondilarnog jame na distalnom kraju kosti³¹, završni dio mišića smješten je lateralno od rotacijske osi, te bi mišić mogao vršiti rotaciju prema unutra, odnosno pronaciju³³. Ipak, neki autori uopće ne navode funkciju *m. psoas major* u smislu unutarnje ili vanjske rotacije^{1,3}. Rotacijska uloga *m. psoas major* izraženija je u mlađih individua⁴. Čini se da *m. psoas major* u anatomskom položaju nema povoljnu poziciju za izvođenje pokreta u smislu rotacije, već on može vršiti pokret supinacije tek kada je noga u abduciranom položaju³², odnosno, kada je noga u flektiranom i abduciranom položaju tada *m. psoas major* vrši vanjsku rotaciju, a kad je noga u ekstenziranom i aduciranom položaju *m. psoas* može vršiti unutarnju rotaciju³³.

M. psoas major prolazi ispred zgloba kuka⁴. Takav položaj stavlja ga u vrlo nepovoljan odnos prema sagitalnoj osi zgloba kuka oko koje se vrši abdukcija, odnosno adukcija noge, stoga je njegovo djelovanje, bilo u smislu abdukcije²⁹ ili adukcije^{3,30} u zglobu kuka izrazito malo.



Slika 2. *M. psoas major* – mikroskopska građa. Mišićna vlakna tipizirana su pomoću histokemijskog bojanja mATP-aze – preinkubacija na pH 4,3. Spora mišićna vlakna tipa I su tamnija, a brza mišićna vlakna tipa IIA i tipa IIX ostaju svijetla.

Figure 2. *M. psoas major* – microscopic structure.

M. psoas major može imati *punctum fixum* i na natkoljenici, pa će u tom slučaju svojom kontrakcijom vršiti pokrete trupa. Obostranom kontrakcijom *m. psoas major* vrši fleksiju cijelog trupa prema nogama protiv otpora ili podiže trup od podloge u vertikalni položaj, primjerice kod izvođenja vježbi za jačanje trbušnih mišića⁴.

Iako većina autora opisuje ulogu *m. psoas major* kao stabilizatora slabinske kralježnice³⁴⁻³⁷, navodi se i njegovo dinamičko djelovanje na kralježnicu, a opisuje se i kao dinamički stabilizator slabinske

U dinamičkom smislu on se označava kao glavni fleksor u zglobovima kuka, dok mu se posturalna funkcija odnosi na održavanje slabinske lordoze te stabilizaciju slabinske kralježnice, sakroilijačnog zgloba i zgloba kuka, kako kod sjedenja tako i kod stajanja, hodanja ili trčanja.

kralježnice³⁸. U slabinskom dijelu kralježnica može vršiti kretanje u sve tri ravnine (ventralna i dorzalna fleksija, laterofleksija te rotacija), ali su zbog sagitalno postavljenih zglobnih pukotina intervertebralnih zglobova kretanje rotacije u ovom dijelu kralježnice minimalne³⁹. *M. psoas major* djeluje u smislu naginjanja kralježnice naprijed i na svoju stranu^{1,7,30}, no kako je njegovo polazište linearno duž cijele slabinske kralježnice, a slabinska kralježnica je u medijanoj ravnini zakrivljena lordotički, pojedini snopovi mišića imaju različit odnos prema gornjim, odnosno donjim slabinskim kralješcima⁸. To je razlog zbog kojeg bi gornja vlakna mogla naginjati slabinsku kralježnicu prema natrag, a donja prema naprijed, no čini se da je moment djelovanja *m. psoas major* na vertebralni dinamički segment ipak premali, te je s obzirom na njegovu morfologiju i geometriju *m. psoas major* dizajniran za djelovanje u zglobovima kuka, a ne u slabinskoj kralježnici⁸. Ipak, njegovo intenzivno djelovanje kao fleksora kuka razvija snažne sile koje na slabinsku kralježnicu djeluju u smislu kompresije kralježaka i klizanja jednog kralješka u odnosu na drugi⁸.

Posturalna funkcija

M. psoas major ima važnu ulogu u održavanju uspravnog stava tijela. Njegova posturalna funkcija sastoji se u stabilizaciji lumbalnog dijela kralježnice, sakroilijačnog zgloba i zgloba kuka.

M. psoas major sudjeluje u fiksaciji sakroilijačnog zgloba tako što održava zglob u čvršćoj poziciji. Kada je mišić oslabljen, dolazi do smanjenja stabilizacije zgloba i povećane mogućnosti nastanka subluksacije zgloba. Vraćanje *m. psoas major* u normalno stanje pomaže u eliminaciji ponovnog javljanja luksacije ili subluksacije sakroilijačnog zgloba²⁹.

M. psoas major stabilizira zglob kuka pritiskanjem glave femura u acetabulum⁴⁰. Taj mišić kod eksteniranog zgloba kuka od 0 – 15° pritišće glavu femura u acetabulum i tako kod uspravnog stava pomaže stabilizaciji zgloba kuka. Kako se povećava stupanj fleksije zgloba kuka (15 – 45° i 45 – 60°), smanjuje se njegova uloga, kako kao stabilizatora zgloba kuka tako i kao erektora lumbalne kralježnice, a povećava se djelovanje u smislu fleksora noge⁴⁰.

Stabilizacija slabinske kralježnice postiže se obostranim djelovanjem *m. psoas major*. Ako uzmemo u obzir da su i lijevi i desni mišić zdravi, onda oni djeluju suprotno u smislu laterofleksije, kao i rotacije lumbalnog segmenta kralježnice. Time održavaju stabilnost lumbalnog dijela kralježnice u frontalnoj ravnini^{36,37}. *M. psoas major* aktivan je i kod sjedenja s ravnim leđima³⁷, odnosno balansiranja trupa u sjedećem položaju⁴. U medijanoj ravnini oba mišića na slabinski segment kralježnice djeluju u istom smislu. Iako bi *m. psoas major* mogao ventralno flektirati slabinsku kralježnicu kada je ona već u položaju ventralne fleksije, i suprotno, dorzalno flektirati kada je ona već u dorzalnoj fleksiji⁸, čini se da mišić ne mijenja svoj odnos prema lumbalnoj kralježnici bez obzira na njezin položaj u smislu ventralne i dorzalne fleksije, već vuče gornje lumbalne segmente prema donjima i time povećava lumbalnu lordozu, zatežući pritom prednji longitudinalni ligament^{36,35}. Odnos *m. psoas major* prema lumbalnoj kralježnici takav je da se on ne mijenja kada noga krene u fleksiju, stoga on zadržava svoju funkciju održavanja lumbalne lordoze i kod kretanja (hodanje ili trčanje)³⁴.

ZAKLJUČAK

M. psoas major ima složeno polazište koje obuhvaća bočne strane trupova i pripadajućih intervertebralnih diskova od 12. grudnog do 4. ili 5.

slabinskog kralješka te kostalne nastavke svih slabinskih kralješka, a u rijetkim slučajevima može pokazivati i atipična odstupanja od normale. Hva-tište mišića, zajedno s ilijačnim mišićem, nalazi se na *trochanter minor* bedrene kosti. *M. psoas major* građen je od sva tri tipa mišićnih vlakana, a njegova mikroskopska građa odgovara njegovoj dinamičkoj i posturalnoj funkciji, te u njemu nalazimo podjednaku zastupljenost i brzih i sporih mišićnih vlakana. U dinamičkom smislu on se označava kao glavni fleksor u zglobu kuka, dok mu je djelovanje u smislu rotacije, te abdukcije ili adukcije u zglobu kuka minimalno. Iako *m. psoas major* može naginjati kralježnicu naprijed i na svoju stranu, njegovo djelovanje na kralježnicu odnosi se primarno na održavanje slabinske lordoze te stabilizaciju slabinske kralježnice. *M. psoas major* također sudjeluje i u stabilizaciji sakroilijačnog zgloba te zgloba kuka.

LITERATURA

- Moore KL, Dalley AF, Agur AMR. *Clinically Oriented Anatomy*. 5th Edition. Baltimore, Philadelphia: Lippincott Williams & Wilkins, 2006;333-5.
- Quain J, Quain R, Sharpey W, Leidy J. *Human anatomy*. Vol. I. Philadelphia: Lea and Blanchard, 1849;426-8.
- Bell J, Bell C. *The anatomy and physiology of the human body*. Vol. I. New York: Collins & Co., 1827:248-55.
- Williams A, Newell RLM. Pelvic girdle, gluteal region and hip joint. In: Standring S (ed). *Gray's anatomy*. 39th Edition. Edinburgh: Elsevier, Churchill Livingstone, 2005;1444-6.
- Gray, H. *Anatomy of the Human Body*. 1918. The Muscles and Fasciæ of the Lower Extremity. a. The Muscles and Fasciæ of the Iliac Region. Available at: <http://www.bartleby.com/107/127.html> Accessed March 21st 2012.
- Moore KL, Dalley AF, Agur AMR. *Clinically Oriented Anatomy*. 6th Edition. Baltimore, Philadelphia: Wolters Kluwer, Lippincott Williams & Wilkins, 2010;186.
- Križan Z. *Kompandij anatomije čovjeka*. III. dio. Pregled građe grudi, trbuha, zdjelice, noge i ruke. Zagreb: Školska knjiga, 1989:75-6.
- Bogduk N, Pearcy M, Hadfield G. Anatomy and biomechanics of psoas major. *Clin Biomech* 1992;7:109-19.
- White GR. VII. Contracture of the Psoas Parvus Muscle Simulating Appendicitis. *Ann Surg* 1913;58:483-9.
- Tubbs RS, Oakes WJ, Salter EG. The psoas quartus muscle. *Clin Anat* 2006;19:678-80.
- Jelev L, Shivarov V, Surchev L. Bilateral variations of the psoas major and the iliacus muscles and presence of an undescribed variant muscle – accessory iliopsoas muscle. *Ann Anat* 2005;187:281-6.
- Spratt JD, Logan BM, Abrahams PH. Variant slips of psoas and iliacus muscles, with splitting of the femoral nerve. *Clin Anat* 1996;9:401-4.
- Saadeh FA, Bergman RA. An aberrant psoas major muscle fascicle. *Anat Anz* 1985;160:367-8.
- Clarkson RD, Rainy H. Unusual Arrangement of the Psoas Muscle. *J Anat Physiol* 1889;23:504-6.
- Fabrizio PA. Anatomic variation of the iliacus and psoas major muscles. *Int J Anat Var* 2011;4:28-30.
- McMinn RMH (ed.) *Last's Anatomy*. 9th Edition. Edinburgh: Elsevier, Churchill Livingstone, 1998;153-4.
- Hanson P, Magnusson SP, Sorensen H, Simonsen EB. Anatomical differences in the psoas muscles in young black and white men. *J Anat* 1999;194:303-7.
- Hoshikawa Y, Muramatsu M, Iida T, Ii N, Nakajima Y, Kanehisa H. Sex differences in the cross-sectional areas of psoas major and thigh muscles in high school track and field athletes and nonathletes. *J Physiol Anthropol* 2011;30:47-53.
- Kirchmair L, Lirk P, Colvin J, Mitterschiffthaler G, Moriggl B. Lumbar plexus and psoas major muscle: not always as expected. *Reg Anesth Pain Med* 2008;33:109-14.
- Johnson MA, Polgar J, Weightman D, Appleton D. Data on the distribution of fibre types in thirty-six human muscles. An autopsy study. *J Neurol Sci* 1973;18:111-29.
- Parkkola R, Alanen A, Kalimo H, Lillsunde I, Komu M, Korman M. MR relaxation times and fiber type predominance of the psoas and multifidus muscle. An autopsy study. *Acta Radiol* 1993;24:16-9.
- Zheng A, Rahkila P, Vuori J, Rasi S, Takala T, Väänänen HK. Quantification of carbonic anhydrase III and myoglobin in different fiber types of human psoas muscle. *Histochemistry* 1992;97:77-81.
- Havenith MG, Visser R, Schrijvers-van Schendel JM, Bosman FT. Muscle fiber typing in routinely processed skeletal muscle with monoclonal antibodies. *Histochemistry* 1990;93:497-9.
- Kimura T. Composition of psoas major muscle fibers compared among humans, orangutans and monkeys. *J Morph Anthropol* 2002;83:305-14.
- Arbanas J, Klasan GS, Nikolic M, Jerkovic R, Miljanovic I, Malnar D. Fibre type composition of the human psoas major muscle with regard to the level of its origin. *J Anat* 2009;215:636-41.
- Cronin CG, Lohan DG, Meehan CP, Delaphe E, McLoughlin R, O'Sullivan GJ et al. Anatomy, pathology, imaging and intervention of the iliopsoas muscle revisited. *Emerg Radiol* 2008;15:295-310.
- Arbanas J, Klasan GS, Nikolić M, Cvijanović O, Malnar D. Immunohistochemical analysis of the human psoas major muscle with regards to the body side and aging. *Coll Antropol* 2010;34(Suppl 2):169-73.
- Križan Z. *Kompandij anatomije čovjeka*. III. dio. Pregled građe grudi, trbuha, zdjelice, noge i ruke. Zagreb: Školska knjiga, 1989:205-9.
- Walther DS. *Applied kinesiology*. Vol. I. Pueblo: Systems DC, 1981:302-5.
- Schmidt HM, Prescher A. Bein, untere Gliedmaße, Membrum inferius. In: Fanghänel J, Pera F, Anderhuber F, Nitsch R (eds). *Waldeyer Anatomie des Menschen*. 17. Auflage. Berlin, New York: Walter de Gruyter, 2003:1139.

31. Križan Z. *Kompendij anatomije čovjeka*. III. dio. Pregled građe grudi, trbuha, zdjelice, noge i ruke. Zagreb: Školska knjiga, 1989:203-5.
32. Skyrme AD, Cahill DJ, Marsh HP, Ellis H. Psoas major and its controversial rotational action. *Clin Anat* 1999;12:264-265.
33. Reimann R, Sodja F, Klug F. [Controversial rotation function of certain muscles in the hip joint]. *Ann Anat* 1996;178:353-9.
34. Penning L. Spine stabilization by psoas muscle during walking and running. *Eur Spine J* 2002;11:89-90.
35. Penning L. Psoas muscle and lumbar spine stability: a concept uniting existing controversies. *Eur Spine J* 2000;9:577-85.
36. Santaguida PL, McGill MS. The psoas major muscle: a three-dimensional geometric study. *J Biomechanics* 1995;28:339-45.
37. Andersson E, Oddsson L, Grundström H, Thorstensson A. The role of the psoas and iliacus muscles for stability and movement of the lumbar spine, pelvis and hip. *Scand J Med Sci Sports* 1995;5:10-6.
38. Regev GJ, Kim CW, Tomiya A, Lee YP, Ghofrani H, Garfin SR et al. Psoas muscle architectural design, in vivo sarcomere length range, and passive tensile properties support its role as a lumbar spine stabilizer. *Spine* 2011;36:E1666-74.
39. Moore KL, Dalley AF, Agur AMR. *Clinically Oriented Anatomy*. 5th Edition. Baltimore, Philadelphia: Lippincott Williams & Wilkins, 2006;511.
40. Yoshio M, Murakami G, Sato T, Sato S, Noriyasu S. The function of the psoas major muscle: passive kinetics and morphological studies using donated cadavers. *J Orthop Sci* 2002;7:199-207.