

# Rinofima: naše tridesetogodišnje iskustvo u liječenju kombiniranom tehnikom dekortikacije i elektrokauterizacije

---

**Kujundžić, Milodar; Vukelić, Jelena; Cvjetković, Niko; Magašić, Božica**

*Source / Izvornik:* **Medicina Fluminensis : Medicina Fluminensis, 2012, 48, 85 - 90**

**Journal article, Published version**

**Rad u časopisu, Objavljena verzija rada (izdavačev PDF)**

*Permanent link / Trajna poveznica:* <https://urn.nsk.hr/urn:nbn:hr:184:977139>

*Rights / Prava:* [In copyright](#)/[Zaštićeno autorskim pravom.](#)

*Download date / Datum preuzimanja:* **2024-12-23**



*Repository / Repozitorij:*

[Repository of the University of Rijeka, Faculty of Medicine - FMRI Repository](#)



# Rinofima: naše tridesetogodišnje iskustvo u liječenju kombiniranom tehnikom dekortikacije i elektrokauterizacije

## Rhinophyma: our thirty-year experience in treatment applying the combined techniques of decortication and electrocautery

Milodar Kujundžić<sup>1\*</sup>, Jelena Vukelić<sup>1</sup>, Niko Cvjetković<sup>1</sup>, Božica Magašić<sup>2</sup>

**Sažetak. Cilj:** Rozacea je jedna od najčešćih kroničnih dermatoloških bolesti. Dijeli se u četiri podtipa, a podtip III naziva se rinofima i karakteriziran je povećanjem nosa. Etiologija bolesti još je uvijek nepoznata. Cilj je ovoga rada prikazati naše tridesetogodišnje iskustvo u liječenju rinofime kombiniranim kirurškim pristupom (dekortikacijom i elektrokauterizacijom). **Materijal i metode:** U istraživanju je sudjelovalo 55 bolesnika muškog spola, starije životne dobi, u periodu od 1980. do 2010. godine. **Rezultati:** Prednost tehnike koju smo koristili je u očuvanju izvornog oblika nosa i izvorne boje kože nosa. Značajno je istaknuti da nismo primijetili recidiv bolesti niti godinu dana nakon operacijskog zahvata. **Zaključak:** Osvrnuli smo se na sve do sada poznate kirurške metode rada u liječenju rinofime te ukazali na njihove prednosti i nedostatke. Osim kirurškog liječenja, navodimo i pokušaj liječenja medikamentima, od kojih je vrijedno izdvojiti liječenje novijim lijekom pod imenom Tamoxifen.

**Ključne riječi:** dekortikacija, elektrokauterizacija, rinofima

**Abstract. Aim:** Rosacea is one of the most common chronic dermatological diseases. It has four subtypes and the third one is referred to as rhinophyma. It is characterized by an increase in nose volume and its aetiology is still unknown. The aim of this paper is to present the results of our thirty-year experience in the treatment of rhinophyma applying the combined surgical techniques of decortication and electrocauterization. **Materials and methods:** The research embraced a pattern of 55 male patients and was carried out in the period from 1980 to 2010. **Results:** The advantage of these techniques consists in preserving the original nose shape and colour. It is important to point out that no recurrence was observed even after one year elapsed from the operation. **Conclusion:** The paper includes essential information on all surgical methods in the treatment of rhinophyma specifying their advantages and disadvantages. Besides surgical treatment, rhinophyma can be treated with drugs of which Tamoxifen is particularly worth while mentioning.

**Key words:** decortication, electrocauterization, rhinophyma

<sup>1</sup>Klinika za otorinolaringologiju i kirurgiju glave i vrata, KBC Rijeka, Rijeka

<sup>2</sup>Thalassotherapia Crikvenica, Crikvenica

Primljeno: 20. 11. 2011.

Prihvaćeno: 2. 2. 2012.

Adresa za dopisivanje:

\* Dr. sc. Milodar Kujundžić, dr. med.

Klinika za otorinolaringologiju i kirurgiju glave i vrata, KBC Rijeka

Krešimirova 42, 51 000 Rijeka

e-mail: milodar.kujundzic@ri.t-com.hr

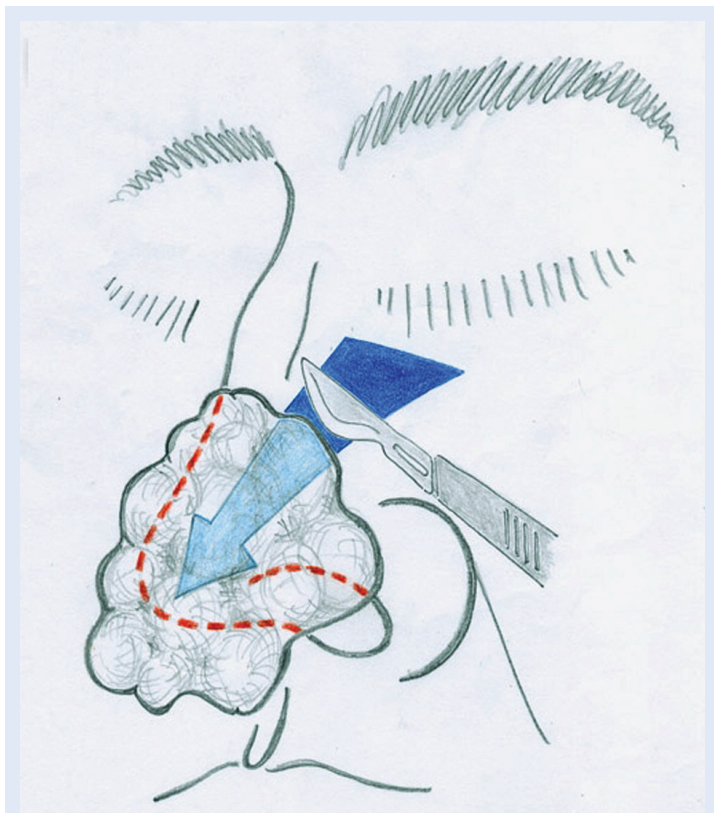
<http://hrcak.srce.hr/medicina>

## UVOD

Rozacea je dermatosa srednje trećine lica i nosa, karakterizirana prolaznim ili trajnim crvenilom lica, teleangiektazijama, papulama i pustulama. Predstavlja jednu od najčešćih kroničnih dermatoloških bolesti čija prevalencija raste s dobi<sup>1,2</sup>. Najveća učestalost rozaceje je u muških osoba starijih od 65 godina<sup>3</sup>. Što se tiče patomehanizma, dokumentirane su različite pretpostavke u literaturi, uključujući genetske i okolišne čimbeni-

Rinoforma predstavlja kozmetički defekt i time negativno djeluje na kvalitetu bolesnikova života. U ranom stadiju rinoforme koristi se lijek izotretionin, dok se teži slučajevi liječe isključivo kirurški.

ke, vaskularne abnormalnosti, kožne deformacije, mikroorganizme kao što su *Demodex folliculorum* i *Helicobacter pylori*, ali uzrok rozaceje još je uvijek nepoznat<sup>1,4</sup>.



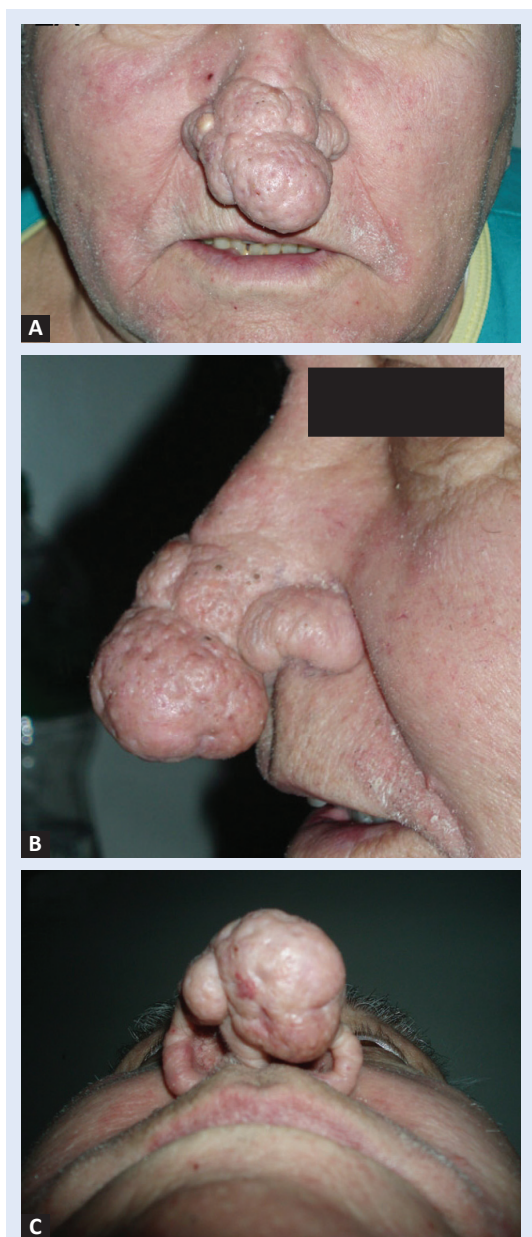**Slika 1.** Shematski prikaz zamišljene profilne linije nosa  
**Figure 1.** Schematic presentation of the imaginary nose line in profile view

Postoje četiri podtipa rozaceje<sup>5</sup>. U podtipu I (eritematozno-teleangiektatičkom podtipu) vidi se rumenilo i trajni eritem lica s teleangiektazijama. Podtip II (papulozno-pustularni podtip) karakteriziraju brojne, prolazne, umjereno tvrde, lako uzdignute papule i pustule lica, 1 – 2 mm u promjeru, obično uz difuzni eritem i teleangiektazije, dok podtip III (fimatozni podtip) uzrokuje povećanje nosa, poznatiji pod nazivom rinoforma. Podtip IV (okularni podtip) karakterizira osjećaj stranog tijela u oku, pečenje, suhoća, svrbež, očna fotosenzibilnost, teleangiektazije bjeloočnica, otok kapaka.

Podtipovi I i II mogu se liječiti medikamentozno (oralnim antibioticima i metronidazolom), podtip IV mastima i antibioticima. Podtip III (rinoforma) čini završni stadij rozaceje<sup>6</sup>. Smatra se da je to benigna bolest, koju karakterizira polagana progresivna hiperplazija lojnih žlijezda, nepravilno zadebljanje kože nosa i nodularne deformacije. Rinoforma predstavlja kozmetički defekt i time negativno djeluje na kvalitetu bolesnikova života. U ranom stadiju rinoforme koristi se lijek izotretionin, dok se teži slučajevi liječe isključivo kirurški<sup>5,6</sup>.

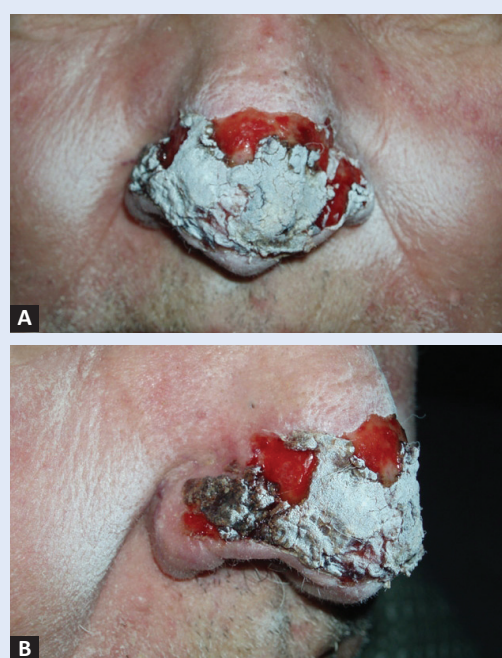
## BOLESNICI I METODE

Istraživanje smo proveli na Klinici za otorinolaringologiju i kirurgiju glave i vrata u KBC-u Rijeka u periodu od 1980. – 2010. godine. Naše tridesetogodišnje iskustvo u kirurškom liječenju rinoforme obuhvaća pedeset i pet bolesnika muškog spola, starije životne dobi s prosjekom od 62 godine. Kako bismo imali uvid u kvalitetu rada, fotografirali smo bolesnike na dan operacije, dan poslije operacije, jedan mjesec i dva mjeseca poslije operacije. Svi bolesnici operirani su u općoj endotrahealnoj anesteziji. Operaciju smo izvodili tako da smo kirurškim nožem br. 10 odstranili benigne tvorevine koje su se nalazile na vršku nosa i na nosnim krilima. Rezanje smo započeli tangencijalno od ruba tvorbe prema njezinoj sredini. Oštricom noža pratili smo prijašnju stvarnu, a sada zamišljenu profilnu liniju nosa (slika 1). Termokauterom bismo učinili sasvim površnu hemostazu. Tako nastalu krvavu površnu leziju vrška nosa i nosnih krila zaštitili bismo vazelinskom gazom tijekom prvih desetak poslijeoperacijskih dana. Svakodnevno posli-



**Slika 2.** Bolesnik s rinoformom prije operacijskog zahvata: A) sprijeda, B) sa strane, C) odozdo  
**Figure 2.** A patient with rhinophima before the surgery: A) front view B) side view C) view from below

je operacije vršili smo toaletu rane vodikom, nakon čega bismo aplicirali vazelinsku gazu. Bolesnike smo otpuštali iz bolnice deseti dan poslije operacijskog zahvata. Nakon toga bolesnike smo pratili ambulantno do petnaestog dana poslije operacijskog zahvata. Na svakoj kontroli učinjena je toaleta rane na gore naveden način. Svi bolesnici imali su još dva kontrolna pregleda, mjesec i dva mjeseca nakon operacijskog zahvata.



**Slika 3.** Bolesnik s rinoformom dan poslije operacijskog zahvata : A) sprijeda, B) sa strane  
**Figure 3.** A patient with rhinophima a day after the surgery: A) front view B) side view

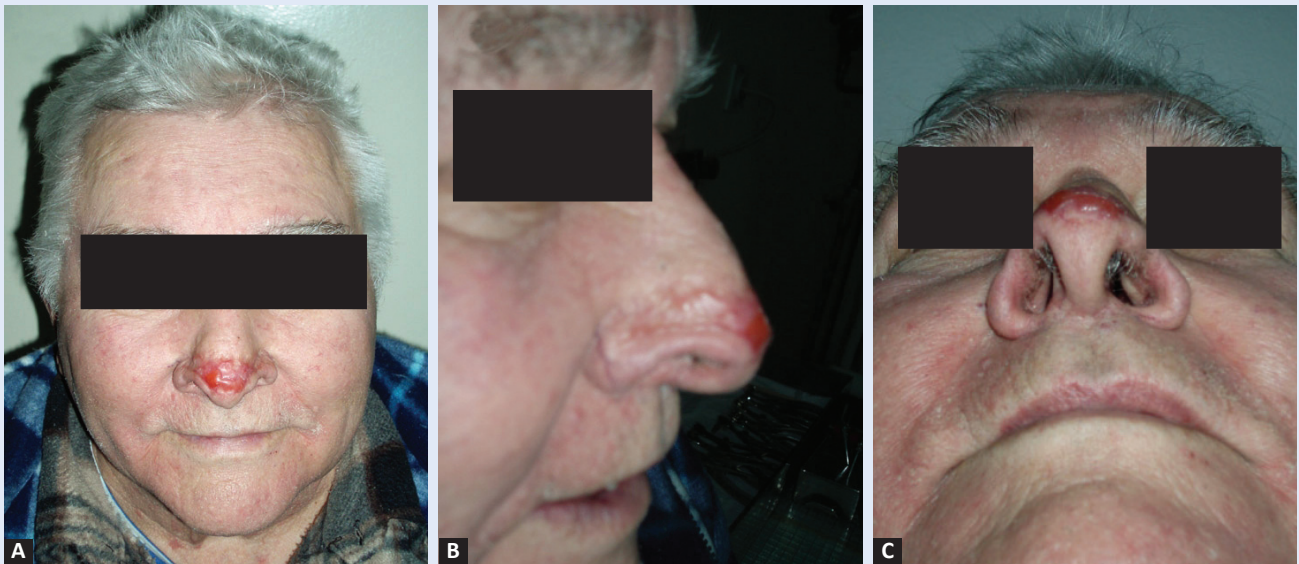
## REZULTATI

Nakon učinjenog operacijskog zahvata svi bolesnici imali su dobru boju kože, uz znatno poboljšan izgled nosa. Stvaranje ožiljnog veziva bilo je minimalno. Naše rezultate prikazali smo na slikama (prikazan je jedan od pedeset i pet bolesnika operiranih ovom tehnikom). Bolesnik je fotografiran neposredno prije zahvata u tri pozicije (sprijeda, sa strane i odozdo), dan nakon operacije te mjesec i dva mjeseca nakon zahvata (slike 2 – 5). Značajno je istaknuti da korištenjem ove tehnike nismo primijetili recidiv bolesti niti godinu dana nakon operacijskog zahvata.

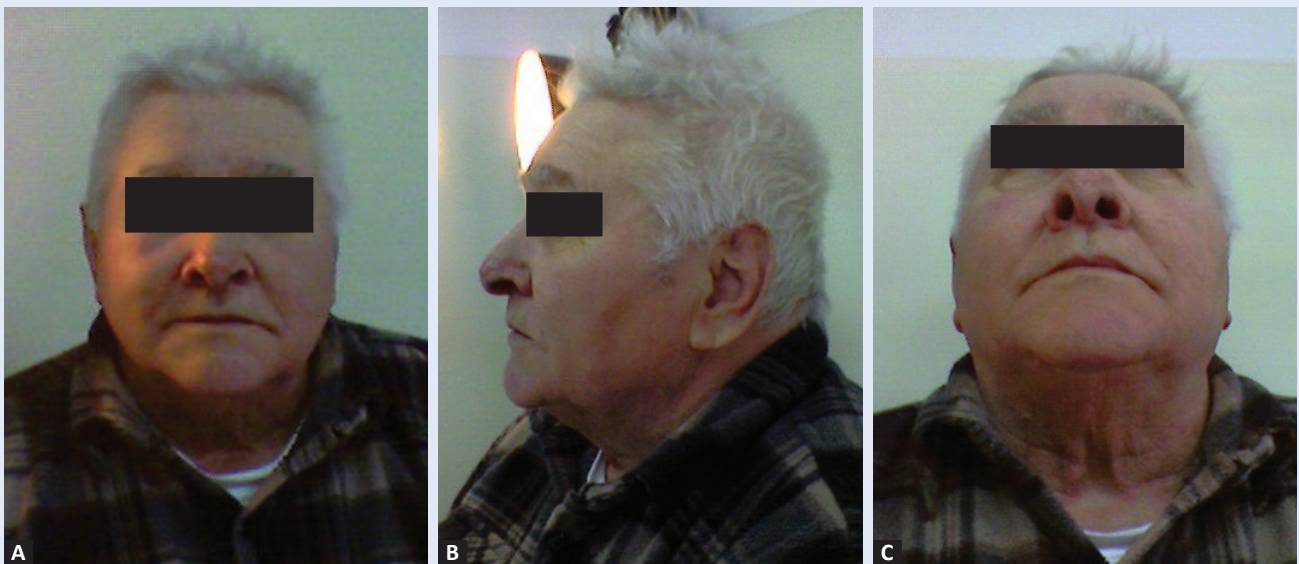## RASPRAVA

S obzirom na nepoznatu etiologiju bolesti postoji dosta širok spektar načina liječenja. Većina autora slaže se s liječenjem kirurškim putem<sup>5,7-11</sup>, no mišljenja se razilaze, vezano uz tehniku kirurškog liječenja.

Osim primjene noža, autori preferiraju dermoabraziju, dekortikaciju, elektrokauterizaciju, CO<sub>2</sub> laser, argonski laser, krioterapiju, radioterapiju, kiruršku terapiju slobodnim režnjem ili režnjem



**Slika 4.** Bolesnik s rinoformom mjesec dana poslije operacijskog zahvata: A) sprijeda, B) sa strane, C) odozdo  
**Figure 4.** A patient with rhyphoma a month after the surgery: A) front view B) side view C) view from below



**Slika 5.** Bolesnik s rinoformom dva mjeseca poslije operacijskog zahvata: A) sprijeda, B) sa strane, C) odozdo  
**Figure 5.** A patient with rhyphoma two months after the surgery: A) front view B) side view C) view from below

na peteljci, tehniku dekortikacije kombiniranu s *yittrium-aluminium-garnet* (YAG/CO<sub>2</sub>) laserom, a postoje i razne njihove kombinacije<sup>6,9,11,12</sup>.

U našem istraživanju koristili smo tehniku dekortikacije kirurškim nožem. Kod primjene te tehnike važno je da na ranjavoj površini nosa treba ostaviti dna lojnih žlijezda, kako bi iz njih nastala reepitelizacija<sup>8,9</sup>. Prednost ove tehnike je u čuvanju izvornog oblika nosa i u velikoj mjeri izvorne boje kože<sup>6</sup>. Mana svake tehnike, kod koje se rabi nož (dermatom, dermoabrazija), snažno je krvarenje

tijekom zahvata<sup>9</sup>. U našem istraživanju krvarenje tijekom zahvata rješavali smo sasvim laganom površnom elektrokoagulacijom.

Druge tehnike, kao što su elektrokoagulacija, CO<sub>2</sub> laser ili Shawov nož, imaju za posljedicu problem s toplinskim oštećenjem tkiva, što poslijeoperacijski rezultira nastajanjem ožiljka<sup>9</sup>. Uporabom sasvim površne elektrokoagulacije, takve probleme nismo uočili. Tehnika laserskom dekortikacijom (CO<sub>2</sub> laser, argonski laser) novijeg je datuma, osobito tehnika koja koristi erbium YAG/CO<sub>2</sub> laser. Pred-

nost primjene CO<sub>2</sub> lasera je vrlo suho kirurško polje koje pruža mogućnost kvalitetnog oblikovanja hipertrofičnog nosa<sup>13</sup>. CO<sub>2</sub> laser većina autora koristi samostalno, no može se koristiti i u kombinaciji s *pulsed dye* (PDL) laserom<sup>13</sup>. Osim ove kombinacije, opisano je i liječenje kombiniranjem CO<sub>2</sub> lasera i bipolarnog elektrokoagulatora<sup>14</sup>.

Kod liječenja rinofime u obzir dolazi i koblacija<sup>15,16</sup>. Autori koji su koristili navedenu metodu navode dobre rezultate uz manji broj nuspojava.

U novije vrijeme uočavaju se pokušaji liječenja hladnom plazmom<sup>17</sup>. Literatura navodi i pokušaje liječenja radiofrekvencijom, no za sada je broj bolesnika liječenih takvom metodom premali da bismo mogli donijeti definitivne zaključke o njenoj uspješnosti<sup>18</sup>. U kirurgiji glave i vrata sve se više koristi ultrascision harmonični nož<sup>19</sup>. Neki radovi navode korištenje navedenog noža prilikom operacije rinofime. Kao prednost, istaknuta je dobra intra i poslijeoperacijska hemostaza. Nož također ima minimalni termički učinak na okolno tkivo.

Potipovi I, II i IV rosaceje liječe se medikamentozno antibioticima (Erytromycin, Clindamycin, Tetracyclin), kao i Metronidazolom.

Najnovija saznanja u liječenju rinofime opisuju pokušaj liječenja s 90-kV fotonima u dozi od 40 Gy (podijeljeno u 20 doza od po 2 Gy dnevno)<sup>20</sup>.

Na kraju rasprave moramo spomenuti i pokušaj liječenja rinofime lijekom koji se zove Tamoxifen, a koji se najčešće koristi u liječenju raka dojke. To je sintetički nesteroidni antiestrogen koji može neutralizirati ili sniziti transformirajući faktor rasta (engl. *transforming growth factor beta*; TGF- $\beta$ ). Pokazano je da ima višestruki učinak u transkripciji RNA, smanjenju stanične proliferacije, dovodi do aresta stanice u fazi G<sub>1</sub> staničnog ciklusa te stvara smetnje u kombinaciji s nekoliko faktora rasta, kao što su TGF- $\beta$  i faktor rasta koji slični inzulinu. Premda rinofimu još uvijek smatramo stadijem završne rozaceje, najnovija literatura sugerira nam da se patobiološki radi o proliferaciji i fibrozi ožiljka. Povećanje fibroblastične aktivnosti pokazuje da se radi o fibroznom rastu poput keloida, hipertrofičnog ožiljka ili Dupuytrenove kontrakture. Osim u ovih stanja pojačana je fibroblastična aktivnost i u nekim drugim fibroblastičnim bolestima, kao što su fibroza pluća, ciroza, glomerulonefritis ili sklerodermia.

Sve te bolesti uzrokovane su prevelikom izraženošću ili poremećajem isoforme u TGF- $\beta$ . Dok su isoforme TGF- $\beta$ , TGF- $\beta_1$  i TGF- $\beta_2$  povezane s fibrotičkim stanjima, dotle TGF- $\beta_3$  nastoji smanjiti fibrozu i ožiljak. Kod TGF- $\beta_1$  i TGF- $\beta_2$  javlja se povećano rinofimno tkivo<sup>21</sup>.

## ZAKLJUČAK

Rinofima predstavlja kozmetički nedostatak i time izuzetno narušava kvalitetu bolesnikova života. Našom metodom liječenja, kombiniranim pristupom (dekortikacijom i elektrokauterizacijom) postigli smo izuzetno dobre estetske rezultate, stoga ovu metodu smatramo metodom izbora kod liječenja navedene problematike. Osvrnuli smo se i na druge mogućnosti liječenja koje koriste brojni autori. Uočili smo izuzetnu brojnost kirurških tehnika, te nešto manju brojnost medikamentata u liječenju rinofime. Takav širok spektar mogućnosti liječenja ukazuje na to da svaka od navedenih tehnika nije idealna, te da ima nedostatke. Naš cilj je da što veći broj operatera počne koristiti našu metodu liječenja rinofime, kako bismo je dodatno usavršili njihovim sugestijama.

## LITERATURA

1. Preisz K, Kárpáti S. Rosacea: pathogenesis, clinical forms and therapy. *Clin Otolaryngol* 2010;35:158-9.
2. Wollina U. Rosacea and rhinophyma in the elderly. *Clin Otolaryngol* 2010;35:442-4.
3. Fishman MJ, Kundu S, Draper M. "A Close Shave" – Use of a Disposable Razor Blade in the Management of Rhinophyma. *Rev Stomatol Chir Maxillofac* 2009;110:347-9.
4. Erisir F, Isildak H, Hacıyev Y. Management of mild to moderate rhinophyma with a radiofrequency. *J Otolaryngol Head Neck Surg* 2008;37:269-72.
5. Lehmann P. Rosacea. Clinical features, pathogenesis and therapy. *Hautartz* 2005;56:871-85.
6. Goon PK, Dalal M, Peart FC. The gold standard for decortication of rhinophyma: combined erbium-YAG/CO<sub>2</sub> laser. *Aesthetic Plast Surg* 2004;28:456-60.
7. Curnier A, Choudhary S. Triple approach to rhinophyma. *Ann Plast Surg* 2002;49:211-4.
8. Haas A, Wheeland RG. Treatment of massive rhinophyma with the carbon dioxide laser. *J Dermatol Surg Oncol* 1990;16:645-9.
9. Redett RJ, Manson PN, Goldberg N, Girotto J, Spence RJ. Methods and results of rhinophyma treatment. *Plast Reconstr Surg* 2001;107:1115-23.
10. Rohrich RJ, Griffin RJ, Adams WP jr. Rhinophyma: Review and update. *Plast Reconstr Surg* 2002;110:860-9.

11. Simo R, Sharma VL. Treatment of rhinophyma with carbon dioxide laser. *J Laryngol Otol* 1996;110:841-6.
12. Laube S, Lanigan SW. Laser treatment of rosacea. *J Cosmet Dermatol* 2002;4:188-95.
13. Moreira A, Leite I, Guedes R, Baptista A, Mota G. Surgical treatment of rhinophyma using carbon dioxide (CO<sub>2</sub>) laser and pulsed dye laser (PDL). *Australas J Dermatol* 2009;50:289-93.
14. Cravo M, Canelas MM, Cardoso CJ, Vieira R, Figueiredo A. Combined carbon dioxide laser and bipolar electrocoagulation: another option to treat rhinophyma. *Laryngoscope* 2009;119:1082-4.
15. Timms M, Roper A, Patrick C. Coblation of rhinophyma. *Vestn Otorinolaringol* 2011;2:68-9.
16. Roje Z, Racic G. Management of rhinophyma with coblation. *Orv Hetil* 2010;151:1209-14.
17. Mustafaev DM, Svistushkin VM. A giant rhinophyma. *Clin Dermatol* 2011;29:61-8.
18. Erisir F, Isildak H, Hacıyev Y. Management of mild to moderate rhinophyma with a radiofrequency. *J Otolaryngol Head Neck Surg* 2008;37:269-72.
19. Metternich FU, Wenzel S, Sagowski C, Jäkel K, Koch U. Surgical treatment of rhinophyma with the ultrasonic scalpel (Ultracision Harmonic Scalpel). *Ann Plast Surg* 2002;49:211-4.
20. Skala M, Delaney G, Towell V, Vladica N. Rhinophyma treated with kilovoltage photons. *Australas J Dermatol* 2005;46:88-9.
21. Payne WG, Ko F, Anspaugh S, Wheeler CK, Wright TE, Robson MC. Down-regulating causes of fibrosis with tamoxifen: a possible cellular/molecular approach to treat rhinophyma. *Ann Plast Surg* 2006;56:301-5.